



# Semmelweis Egyetem Fogorvostudományi Kar Fogászati és Szájsebészeti Oktató Intézet


igazgató: Dr. Kivovics Péter egyetemi docens

<http://semmelweis-egyetem.hu/fszoi/>

<https://www.facebook.com/fszoi>



## Hasadékos páciens teljes protetikai rehabilitációja



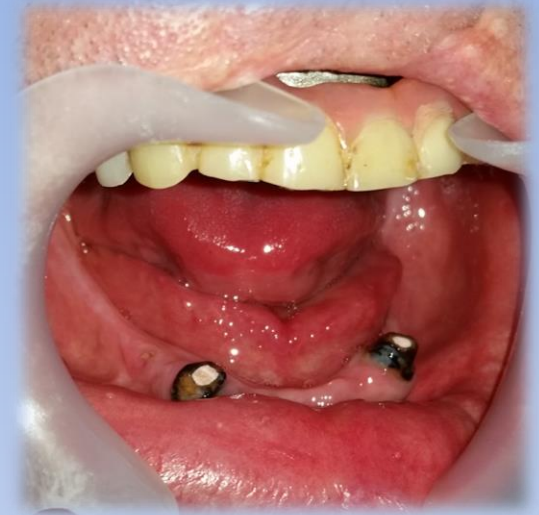**Szerző** : dr. Makra Dániel

**Tutor**: dr. Katona István, FSZOI Konzerváló fogászat és Fogpótlástan Osztály –  
Osztályvezető Főorvos

**Mentor**: dr. Kivovics Péter Semmelweis Egyetem Fogorvostudományi Kar  
Fogászati és Szájsebészeti Oktató Intézet igazgató, egyetemi docens

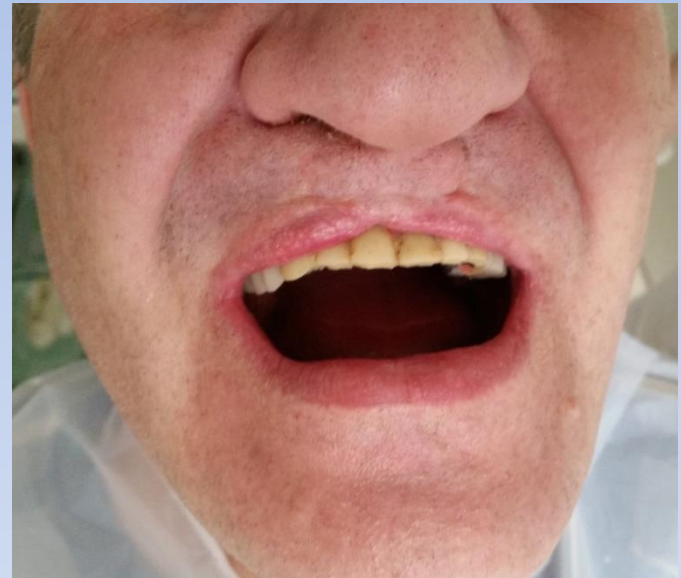# Anamnézis

- 47 éves férfi
- Foglalkozása: Taxi sofőr
- Általános betegsége: nincs
- Gyógyszert nem szed
- Allergia nincs
- Panaszai:
  - „Felső pótlása lötyög, alsó koronái letörtek, pótlásait nem tudja használni, nem tud rendesen enni, nyelni, beszélni”



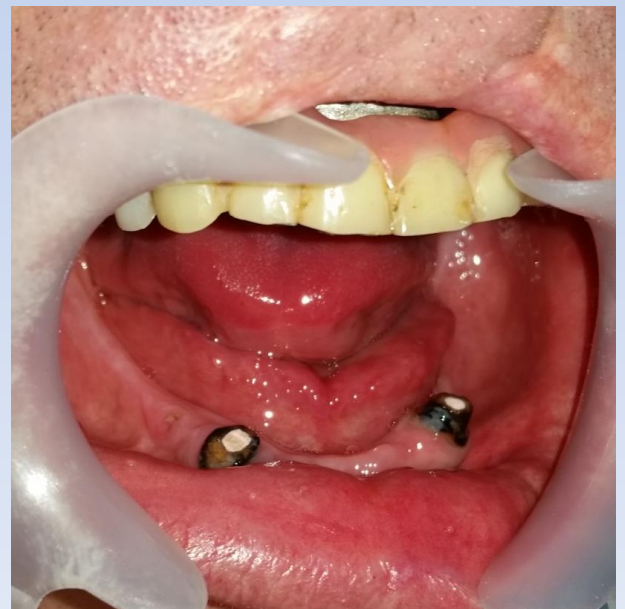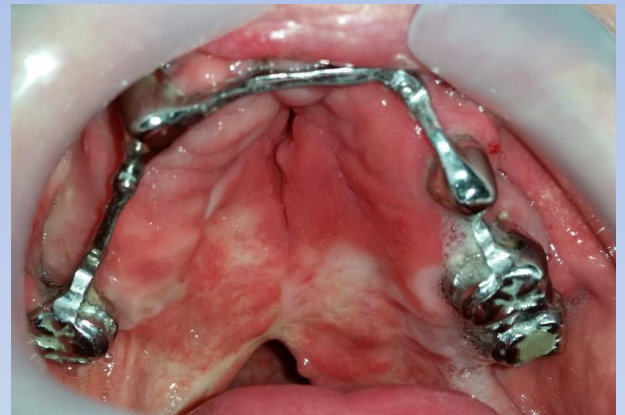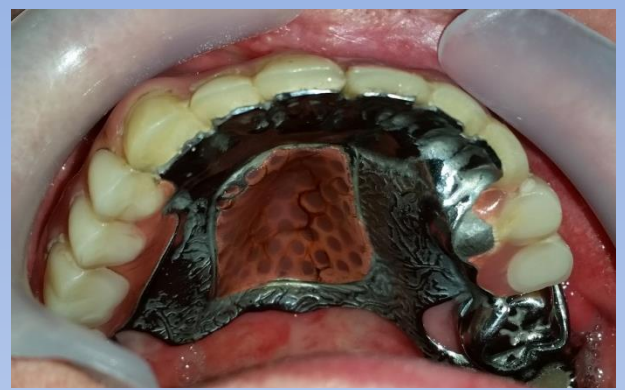# Szájvizsgálat

- Sztomato-onkológiai vizsgálat negatív
- Szájhygiénia rossz
- TMI vizsgálatának eredménye negatív
- Két oldali ajak-és száypadhasadék (cheilognathopalatoschisis)
- Többször műtötték gyerekkorában.

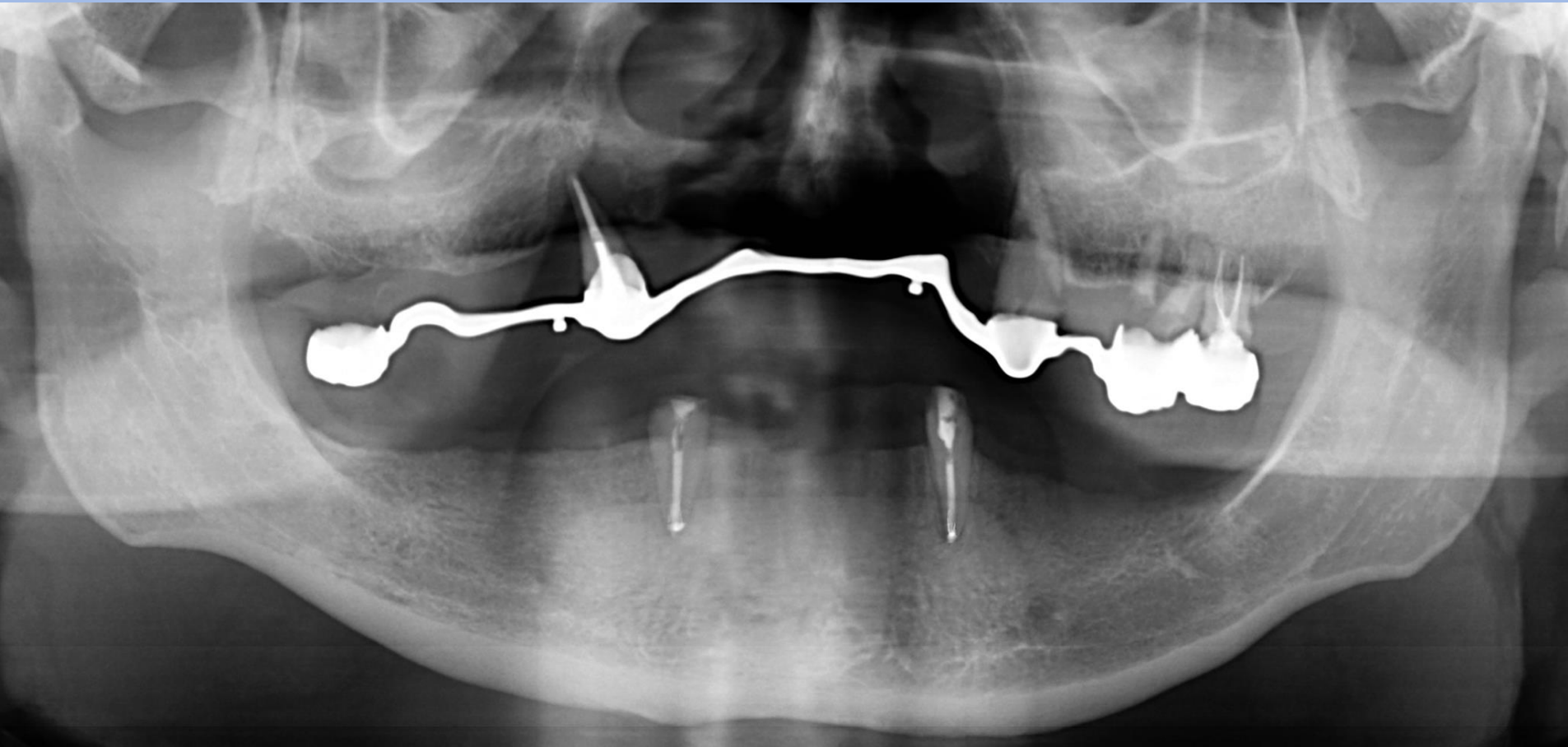


# Státusz

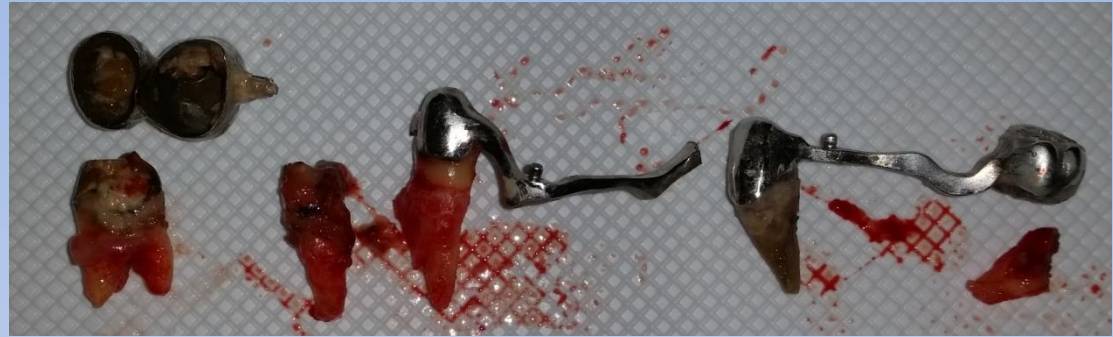- Felső állcsont: 1B osztály
  - Overdenture
  - Stéggel egybeöntött fém koronák, pillér fogak: 17,13,23,26,27
  - 17: caries
  - 13: gyökértömött, endo-paro lézió
  - 23: caries
  - 26: caries
  - 27: gyökértömött, caries
- Alsó állcsont: 3 Osztály
  - 33,43 caries, gyökértömött



# Röntgen státusz



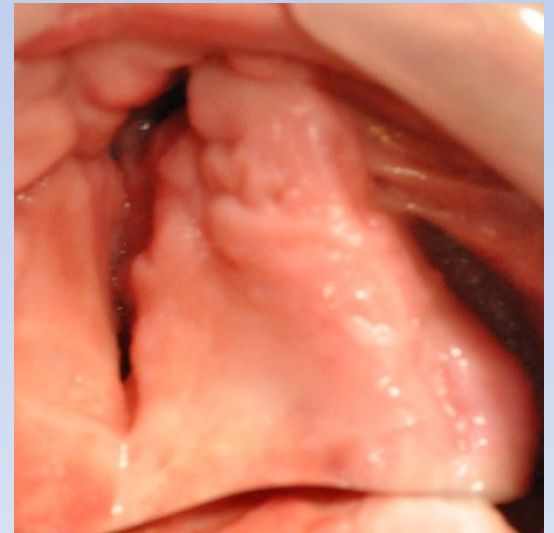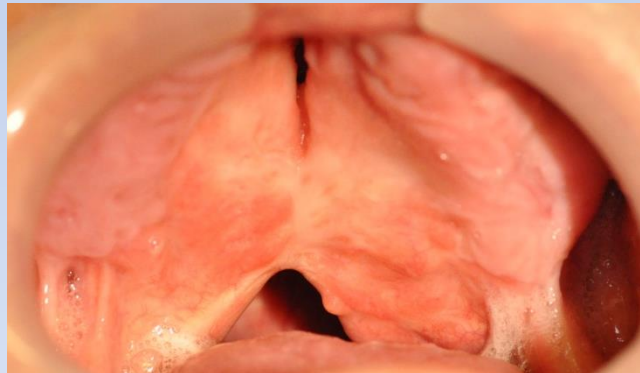
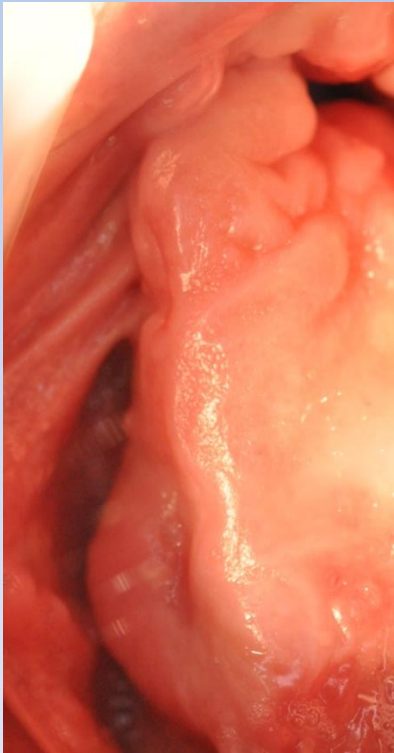
# Kezelési Terv



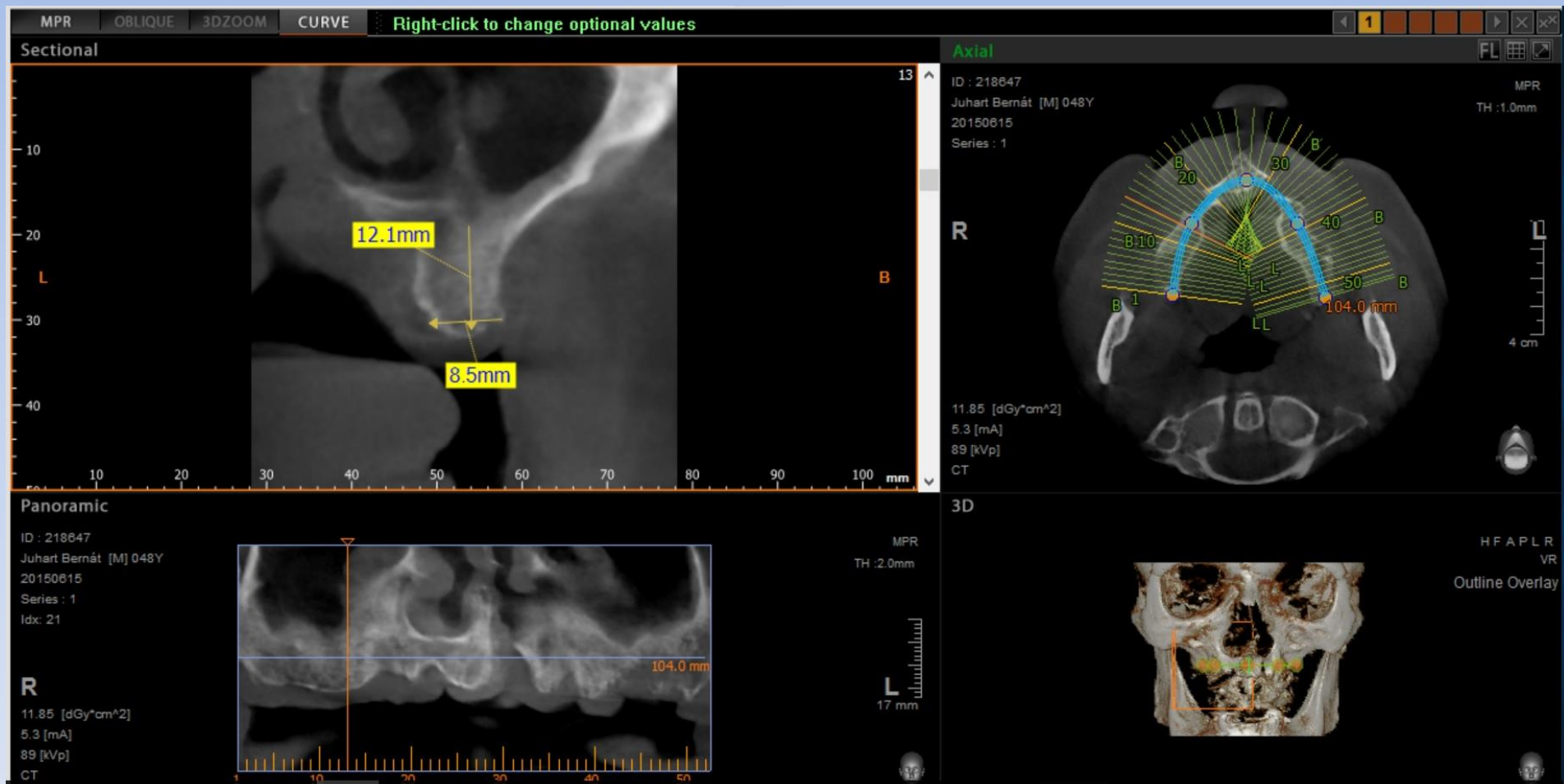
- Felső állcsont:
  - Meglévő pótlás és fogak eltávolítása
  - 16,14;24,26 fogaknak megfelelően beültetett implantátumokon elhorgonyzott overdenture
- Alsó állcsont:
  - 33,43 fogak szanálása, csapos csonkkiegészítő műcsonkkal kiegészítése
  - 33,43 pillérfogakon elhorgonyzott, merevítő rúddal egybeöntött fém koronák
  - 14 fogas, muco-dentálisan megtámasztott overdenture

# Gyógyult alveolus

1 hónap



# Cbct vizsgálat

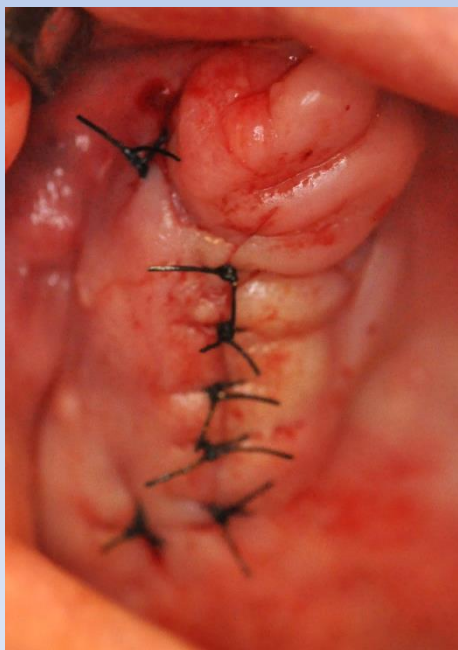
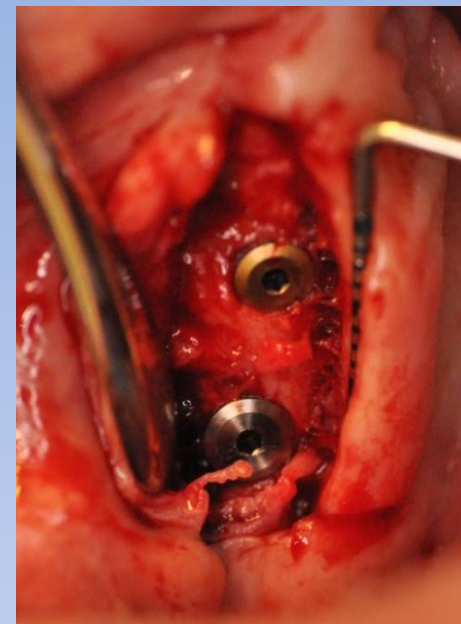
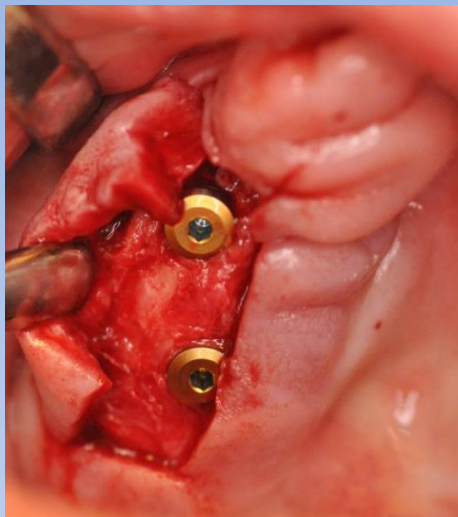




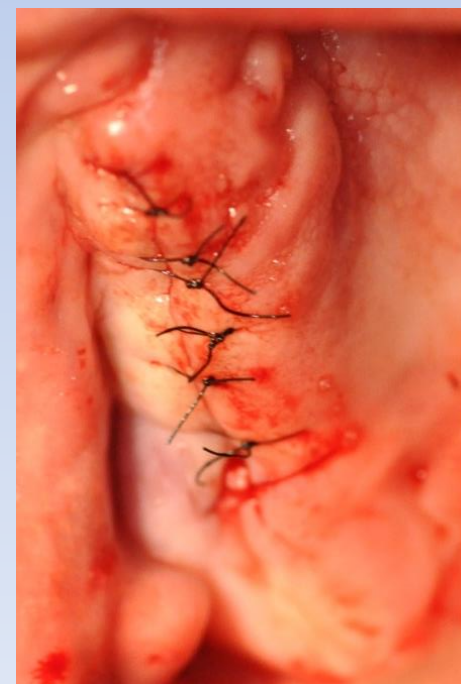
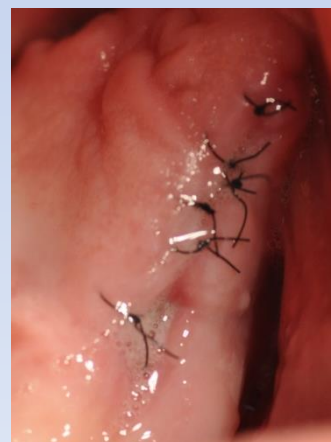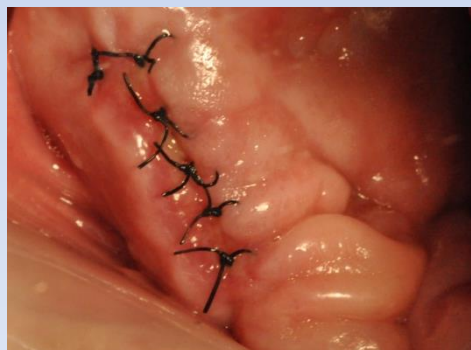# Implantáció

Extractiók után 1,5 hónappal

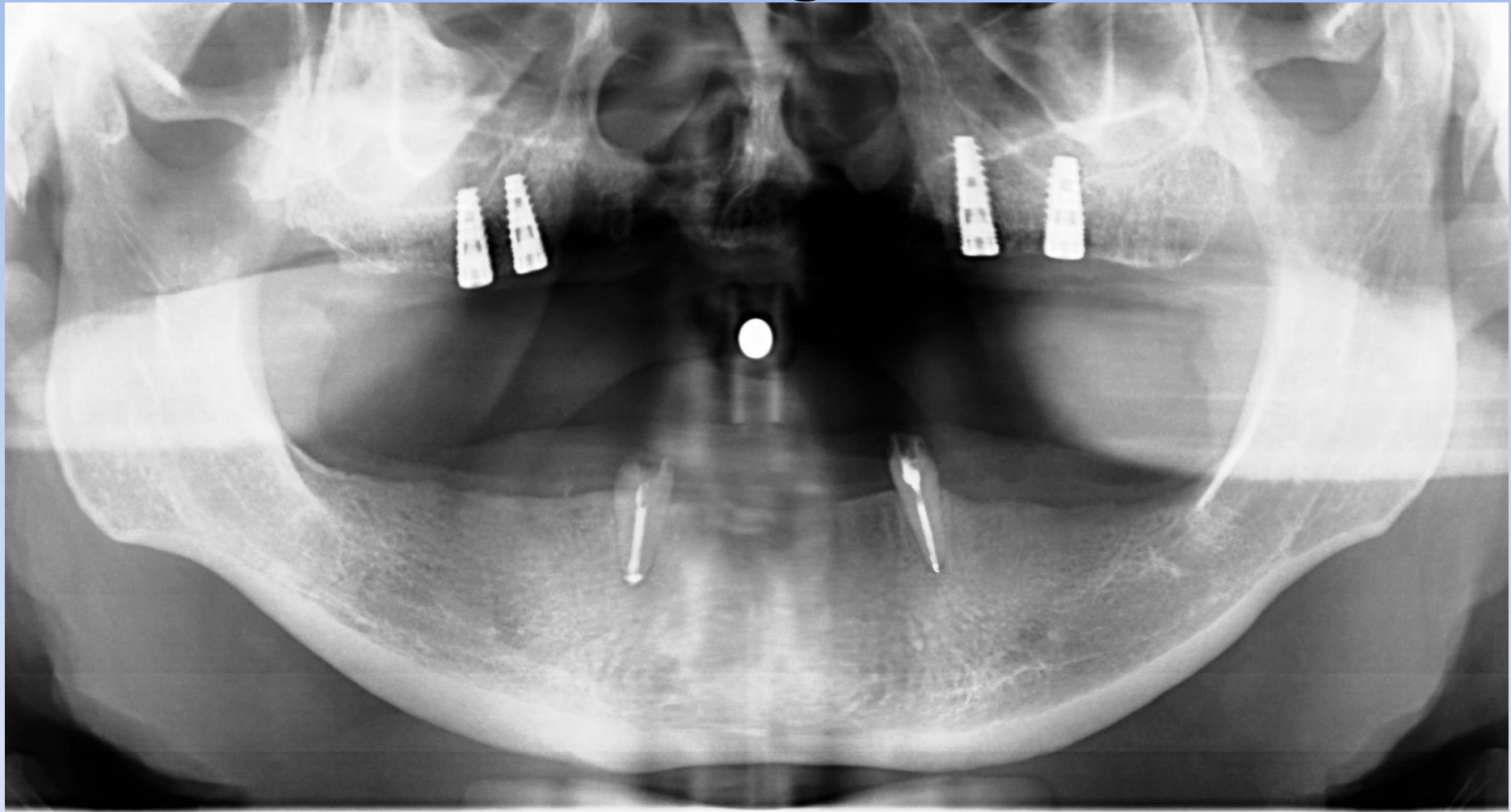
- 16: 3,8 $\phi$  x 9,5mm denti rootform
- 14: 3,8 $\phi$  x 9,5mm denti rootform
- 24: 3,8 $\phi$  x 9,5mm denti rootform
- 26: 4,3 $\phi$  x 9,5mm denti rootform



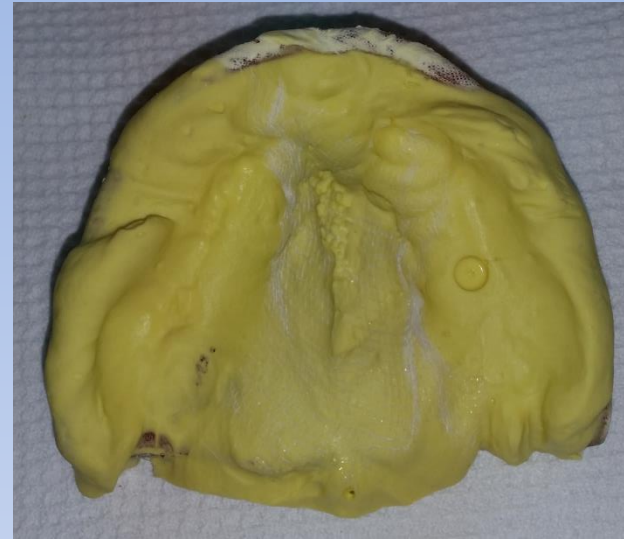
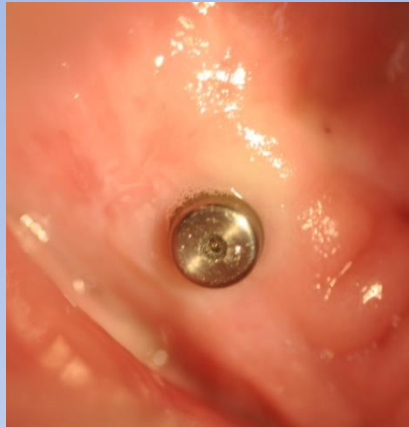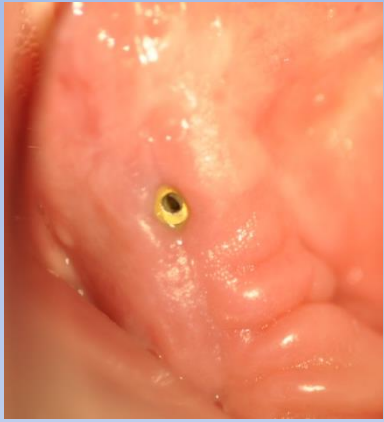Varratok eltávolítása (1hét)



# Kontroll röntgen felvétel

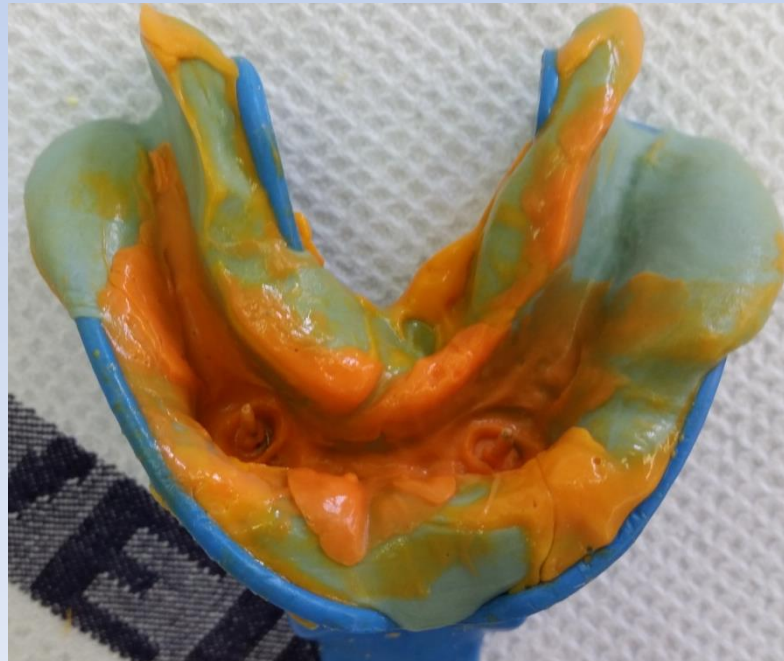
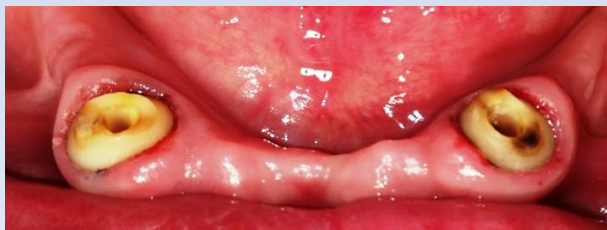
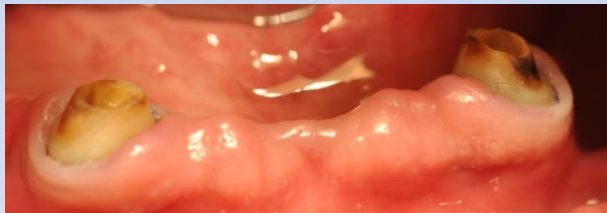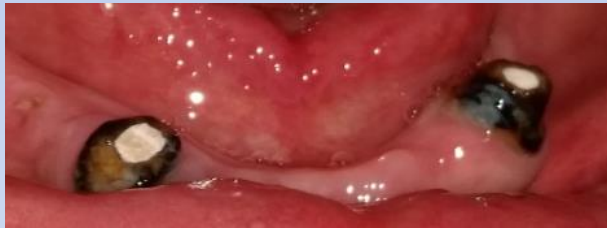# Felső ideiglenes pótláshoz anatómiai lenyomat, alsó szemfogak előkészítése és lenyomat vétel.



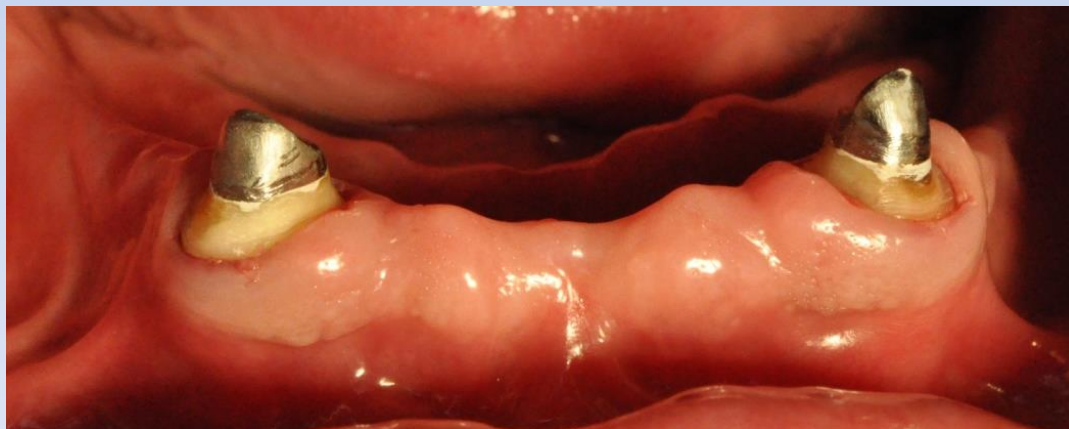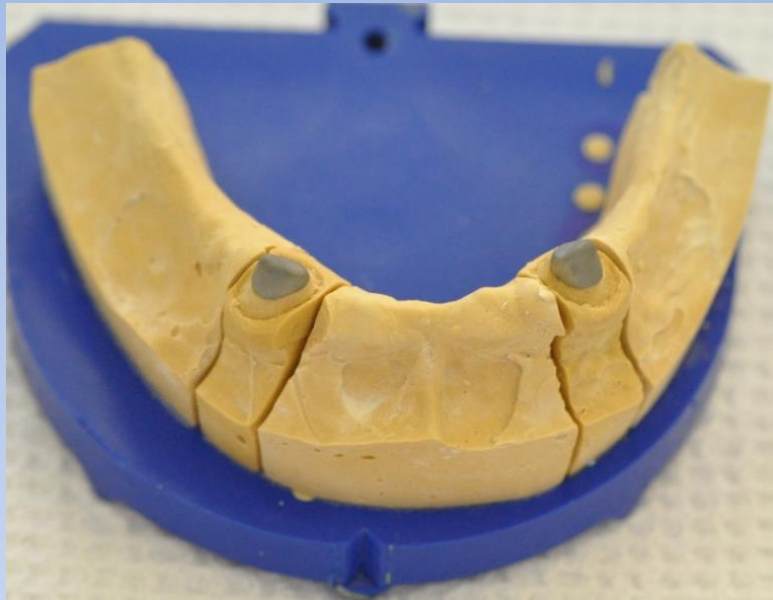Antagonista  
Lenyomat

Alginát

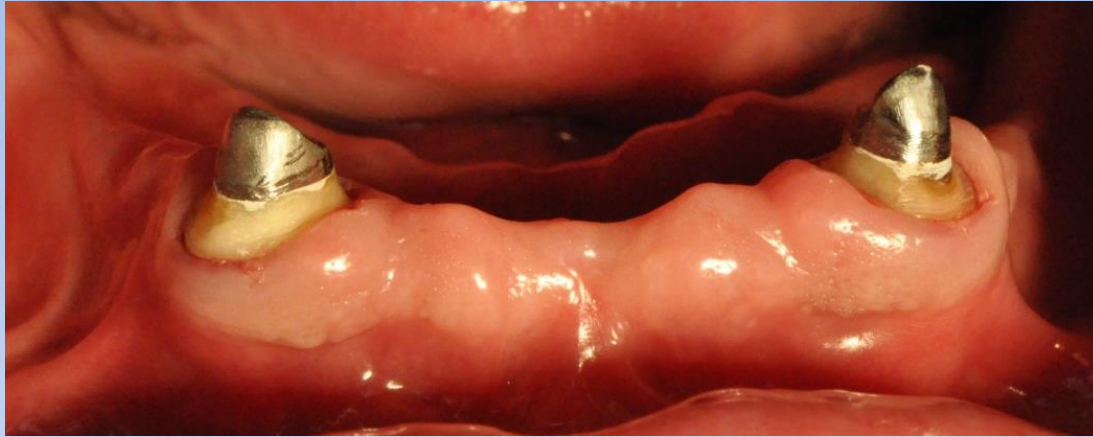

Precíziós lenyomat  
C-szilikon  
2 fázis 1 időben

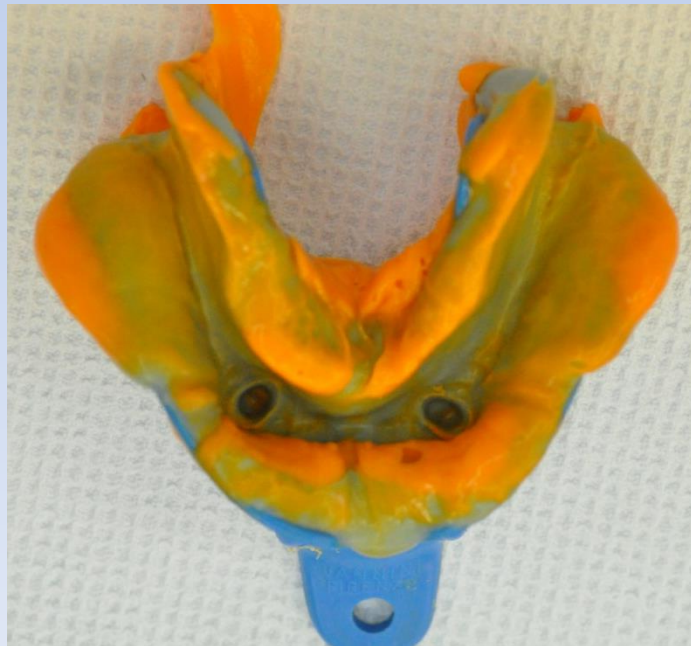# Csapos csonkkiegészítő műcsonk becementezése



# Alsó két fázisú két idejű precíziós szituációs lenyomatvéétel



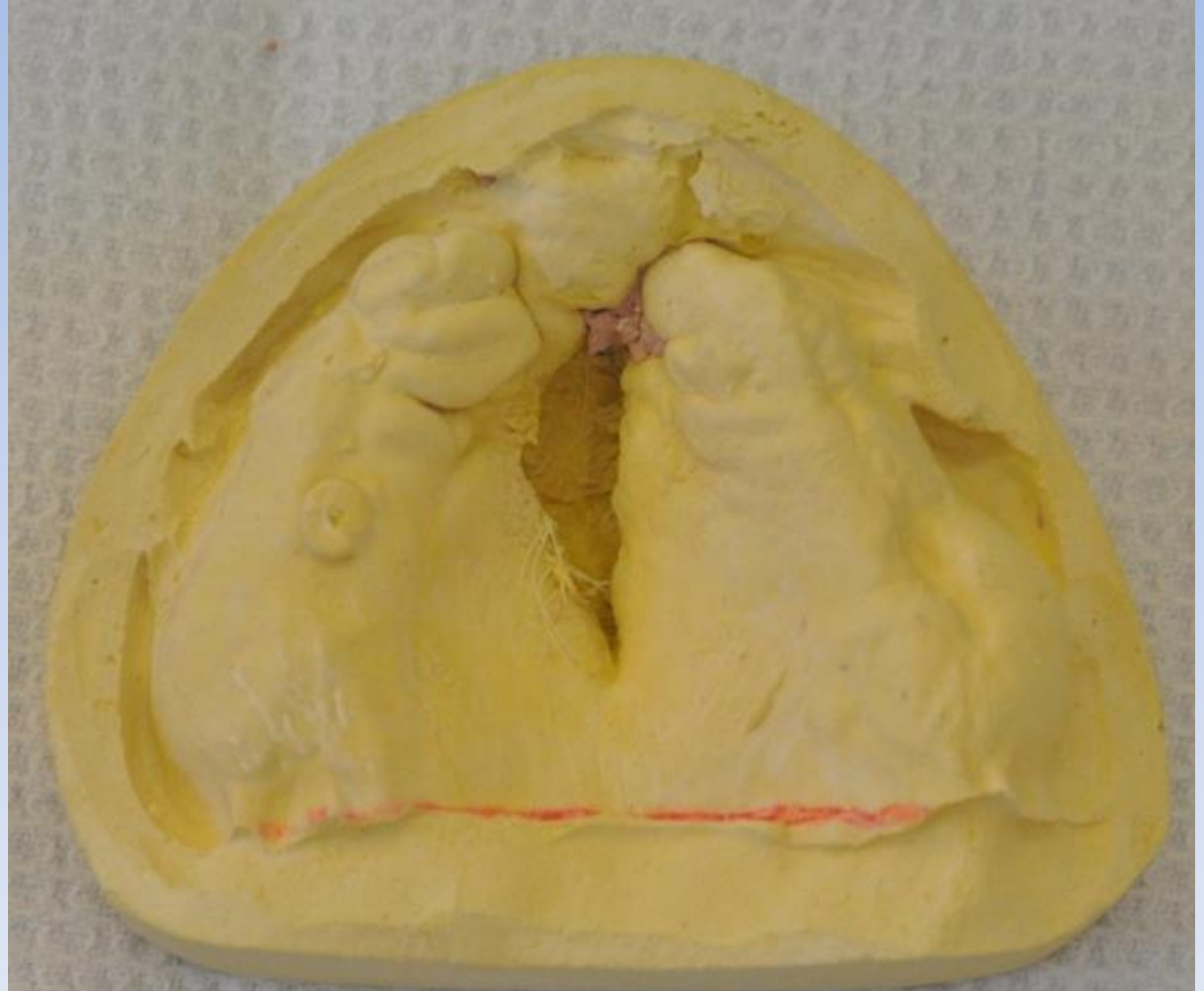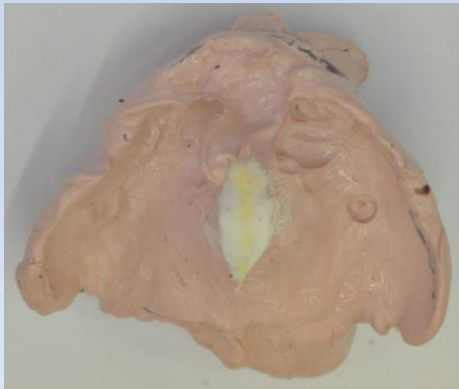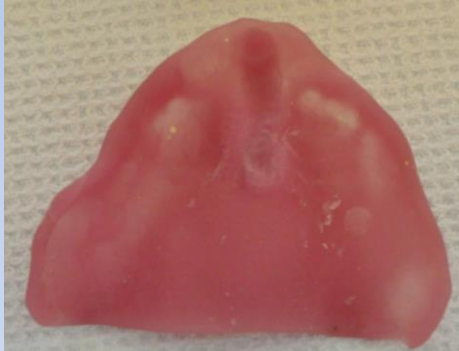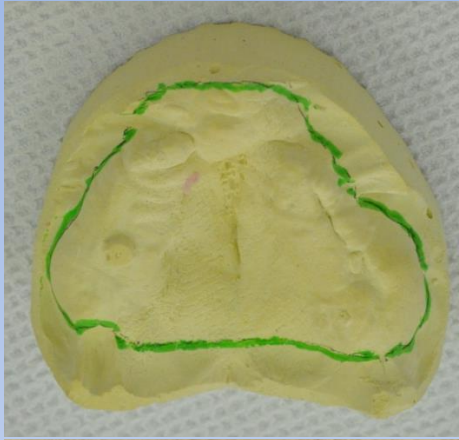
Becementezés után 24h



C-szilikon

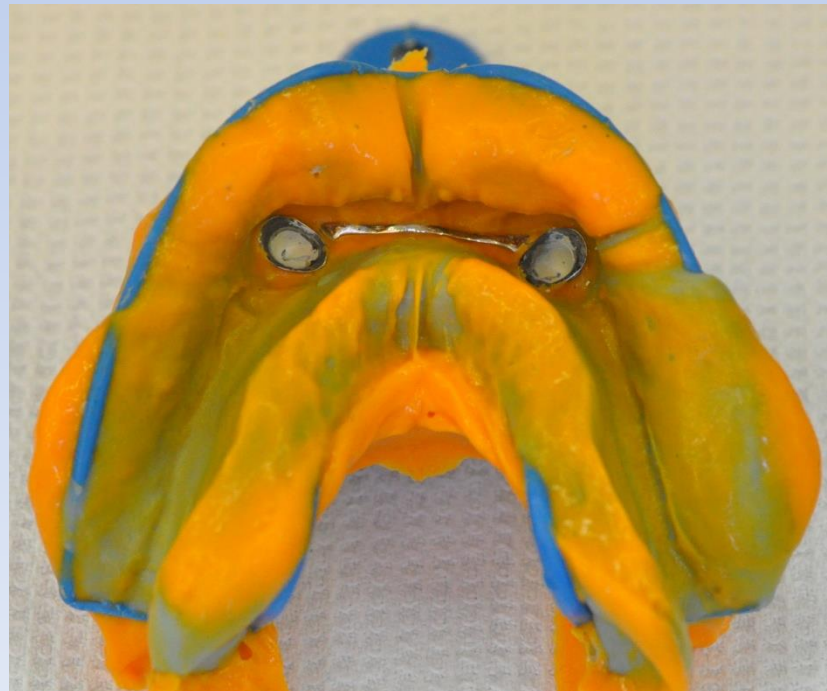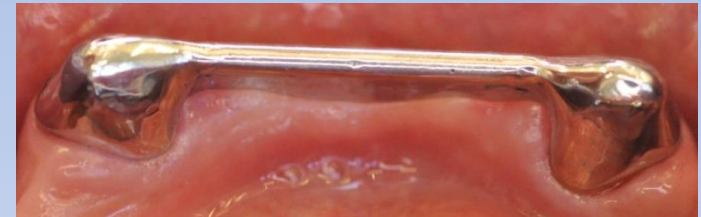
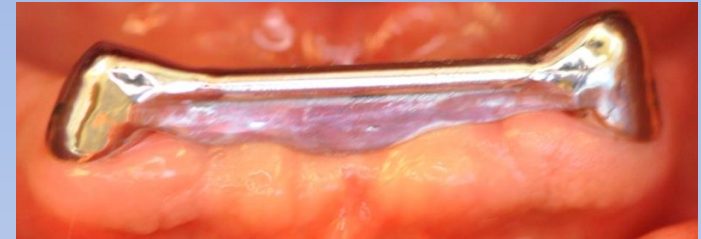
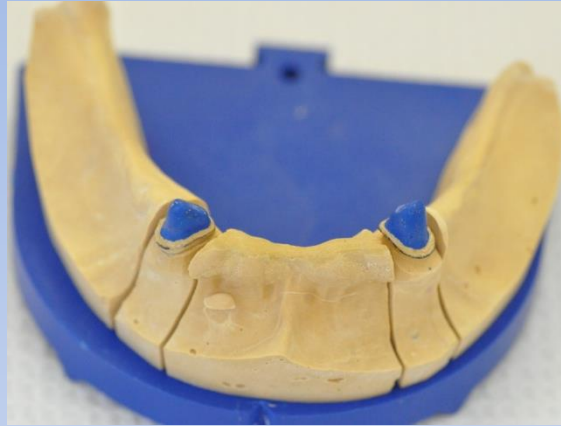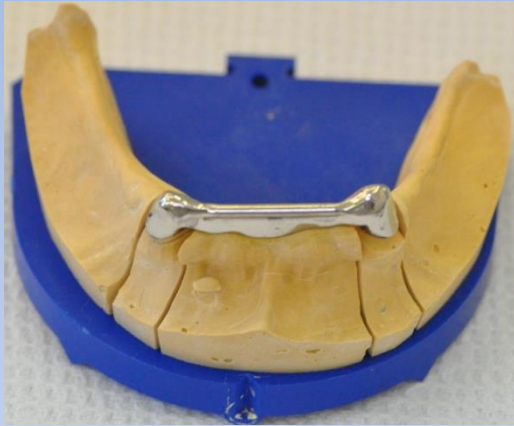
Egyéni kanál  
határainak meghatározása

# Funkciós lenyomatvételel



SS White  
(Cinkoxid-eugenol)

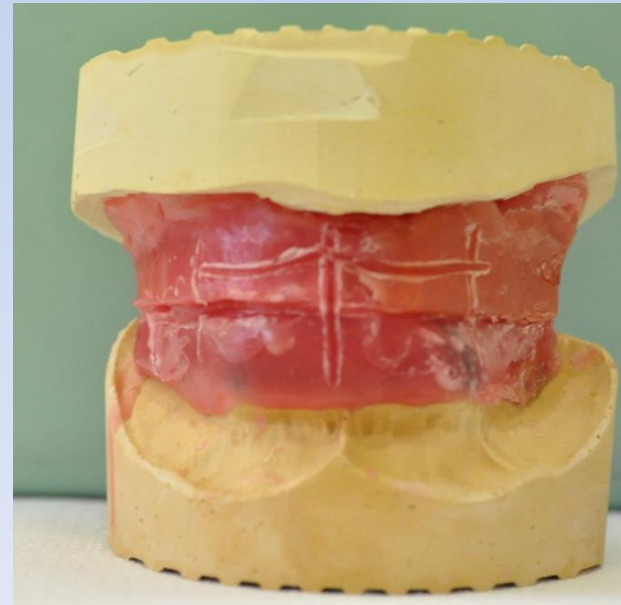
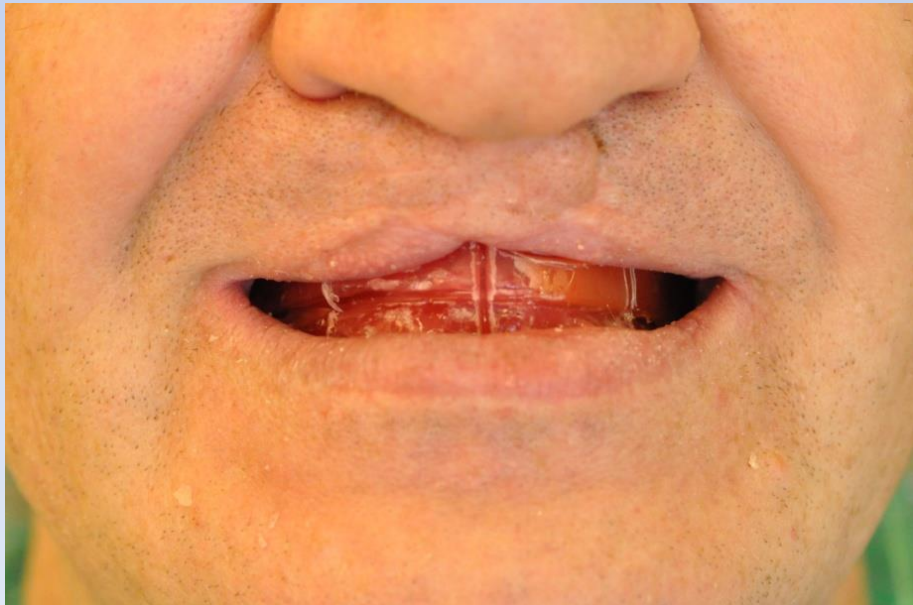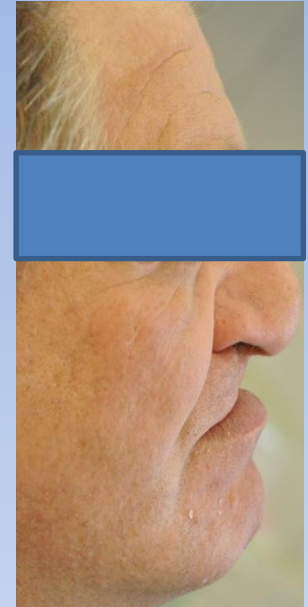
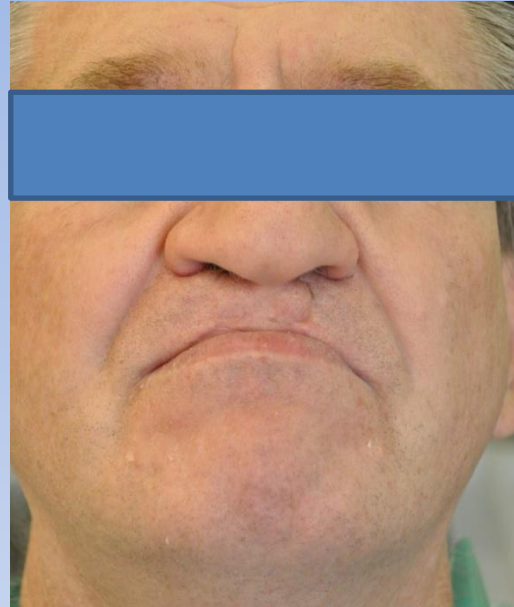
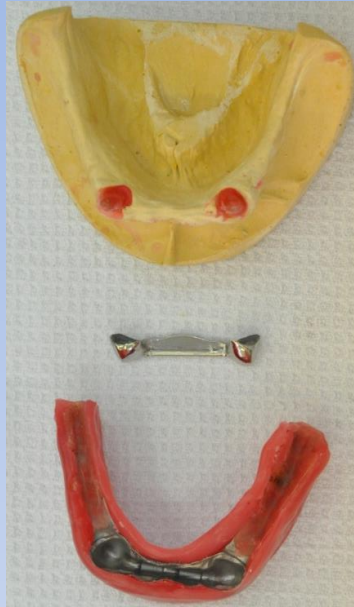
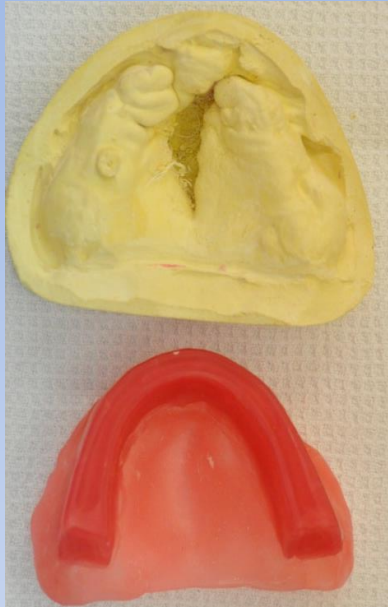
# Vázpróba és szituációs lenyomatvéétel



Ideiglenes rögzítés  
TempBond

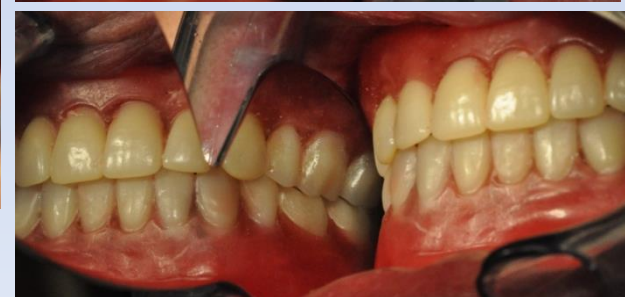
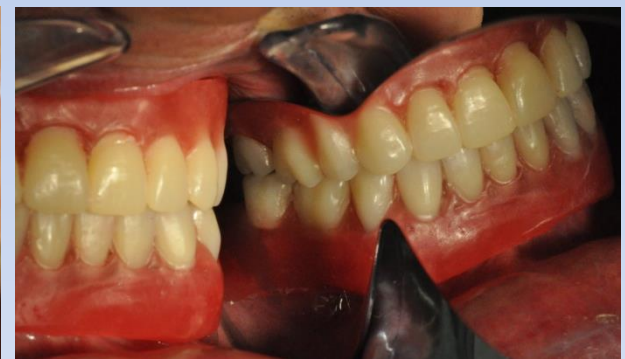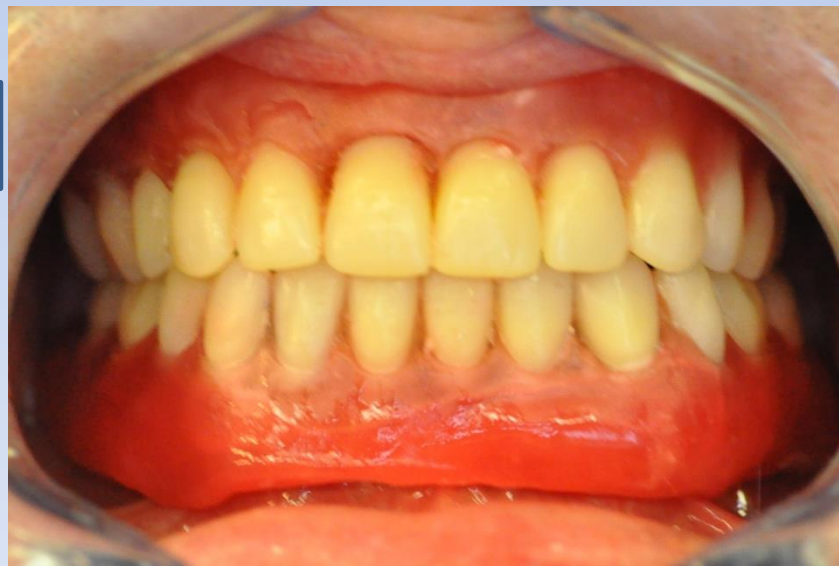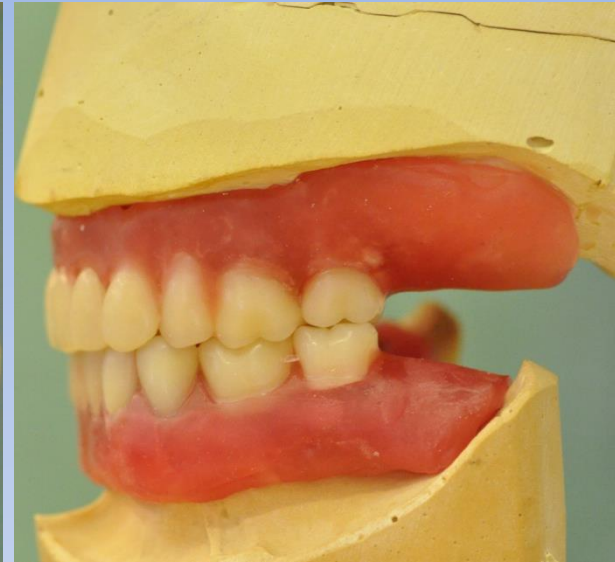
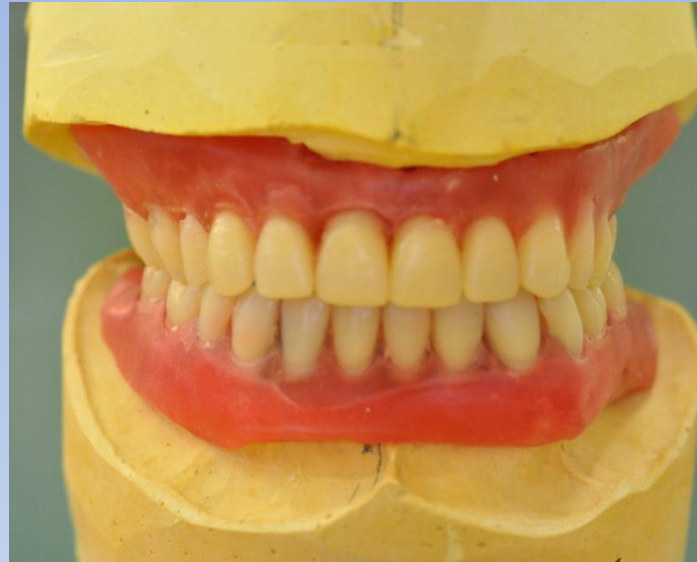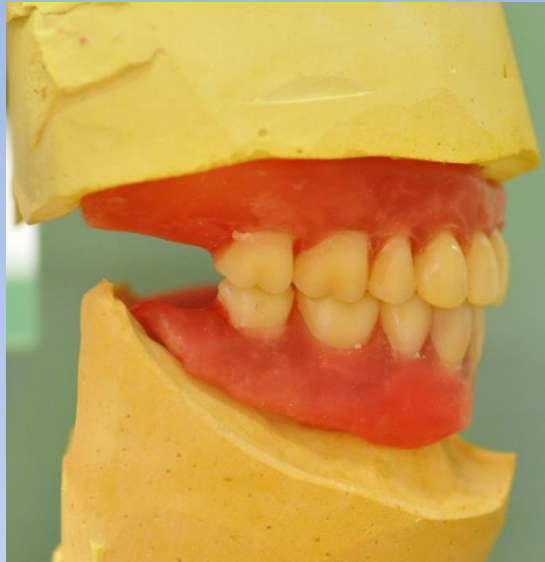
C-szilikon  
Két fázis két időben

# Harapási sablon – Centrális Okklúzió meghatározása

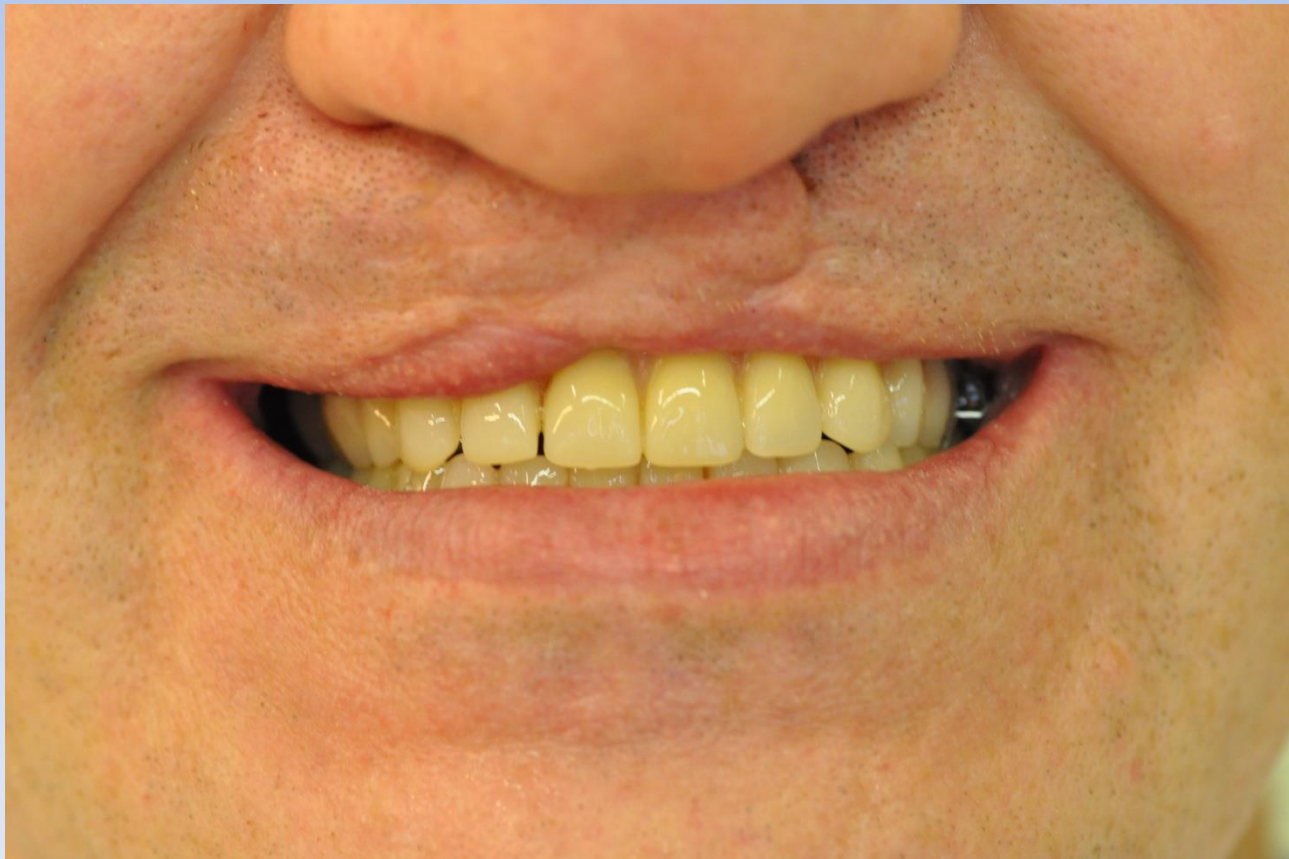
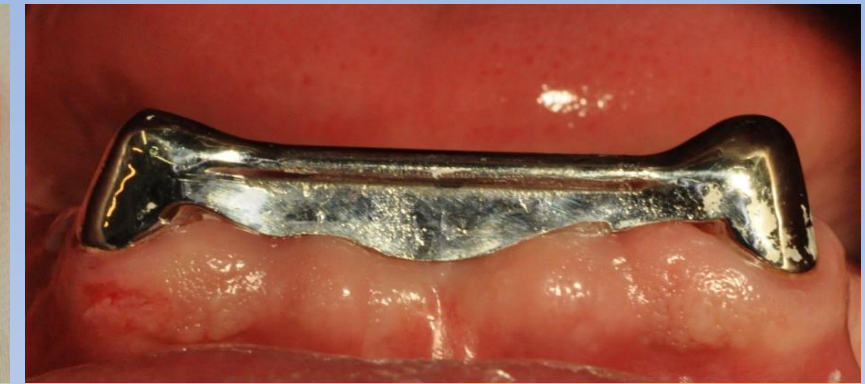
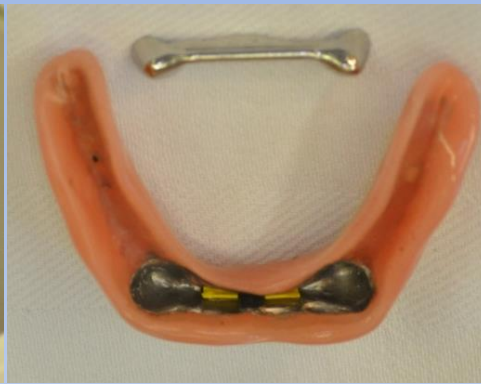
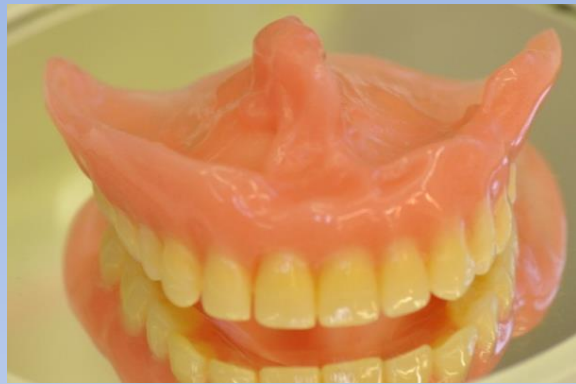
# Próba fogisor és Fogpróba

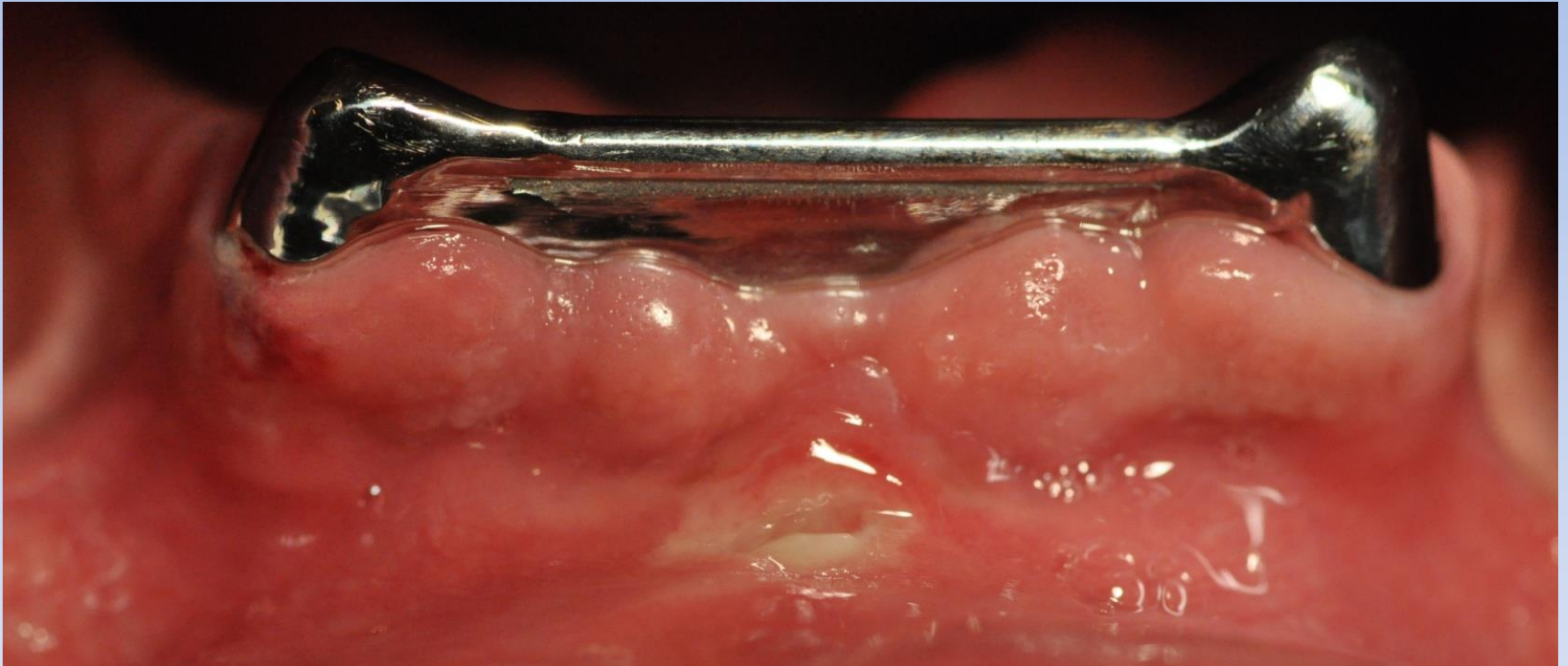


# Felső ideiglenes, alsó végleges pótlás átadása

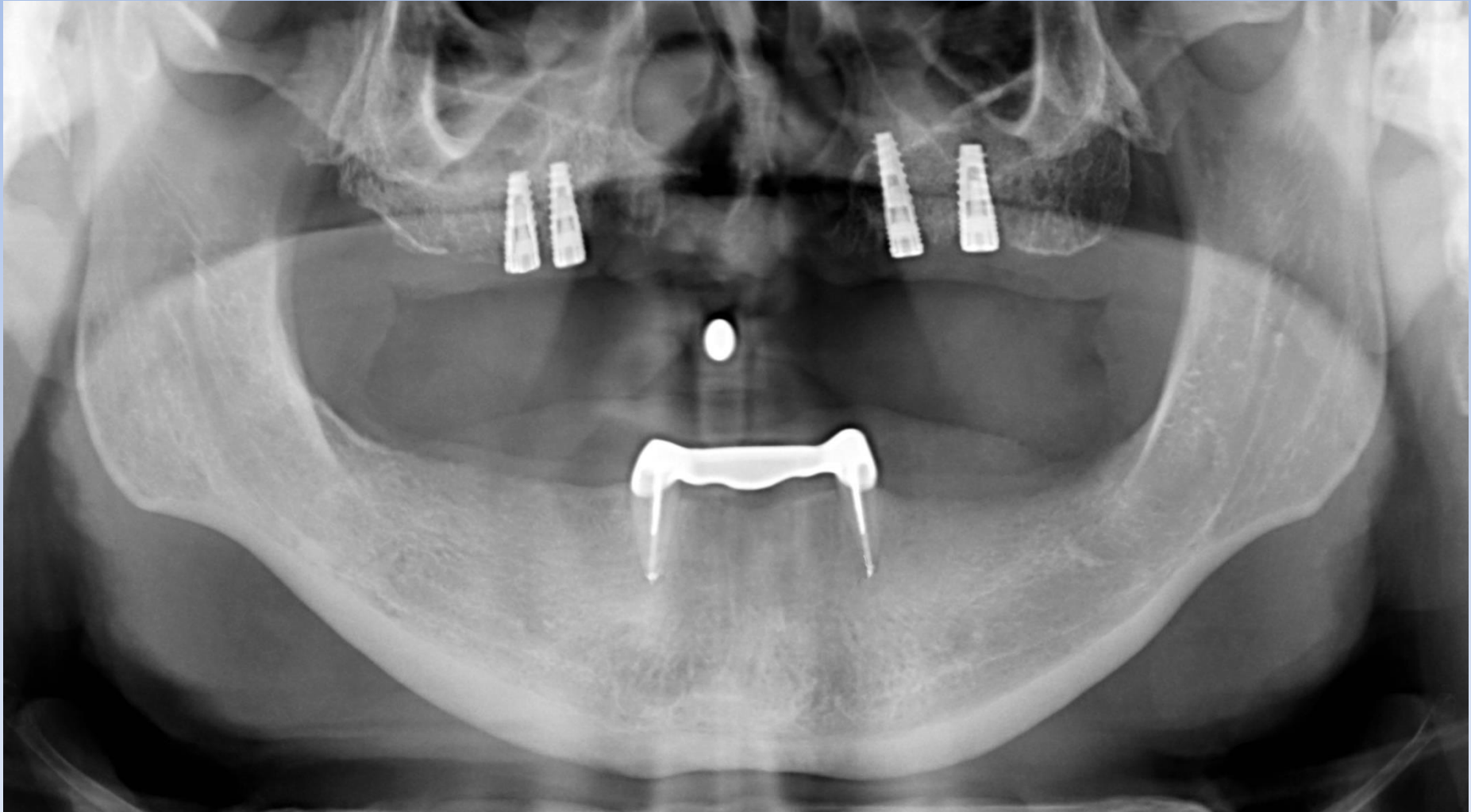


# Kontroll, decubitus

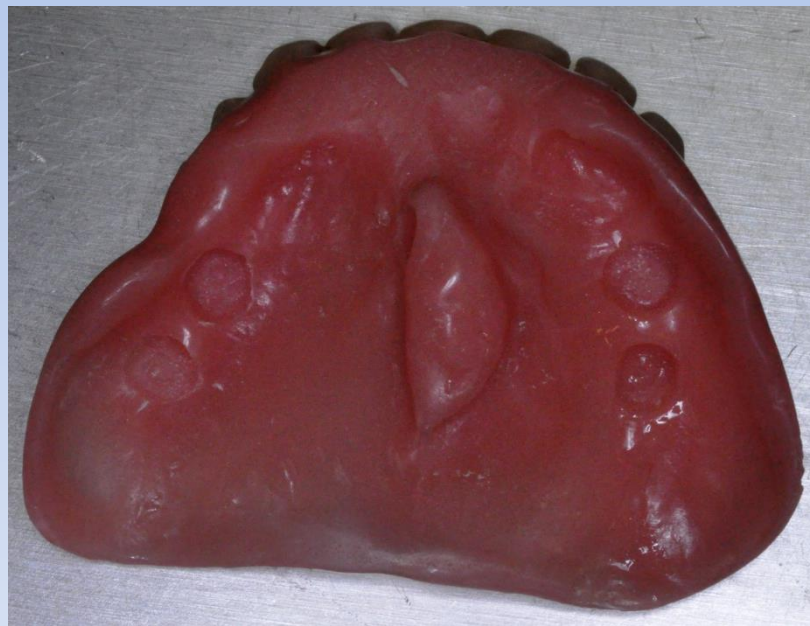
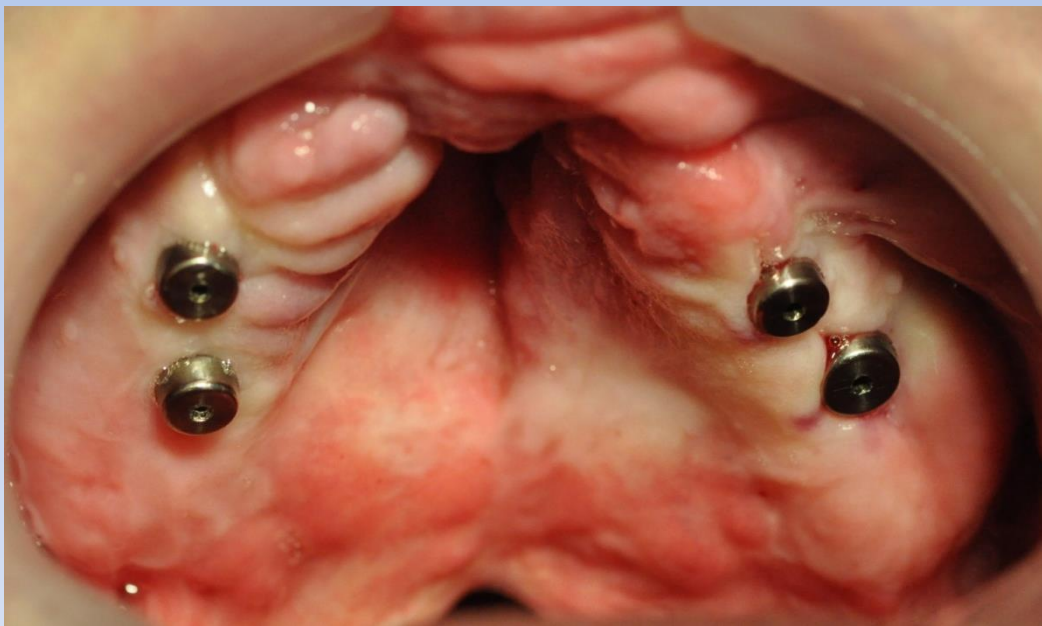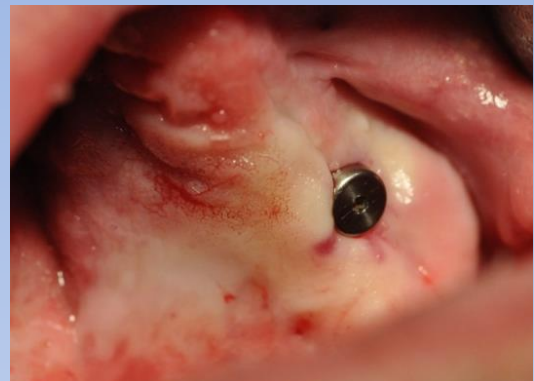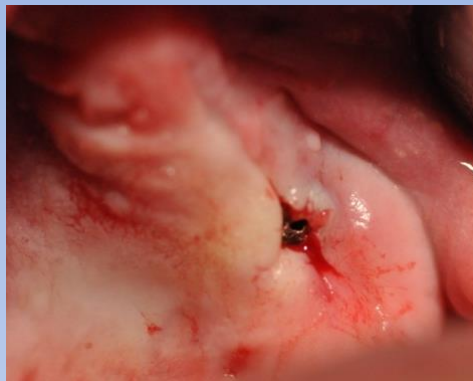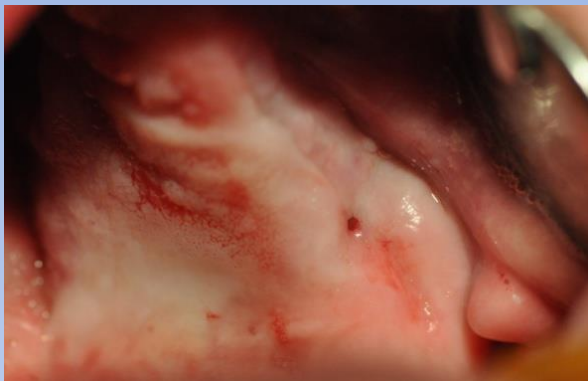Frenulum labii inferior és a jobb alsó szemfog labiális feszes íny területén



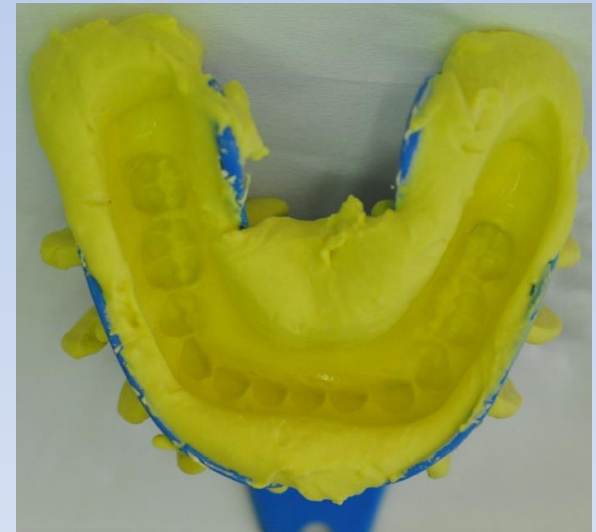
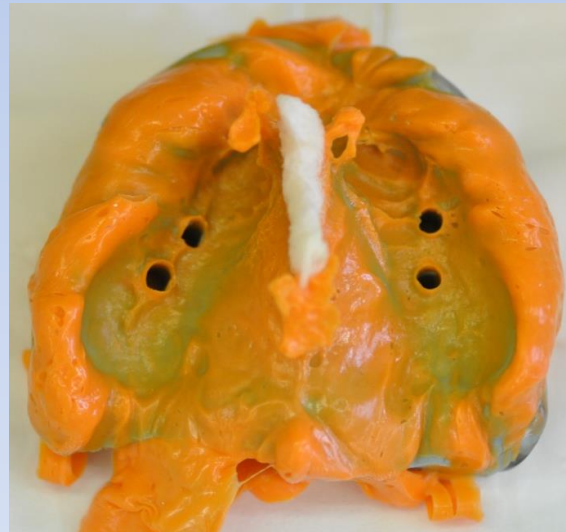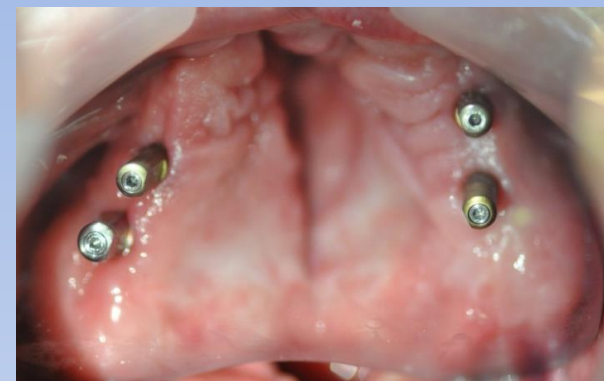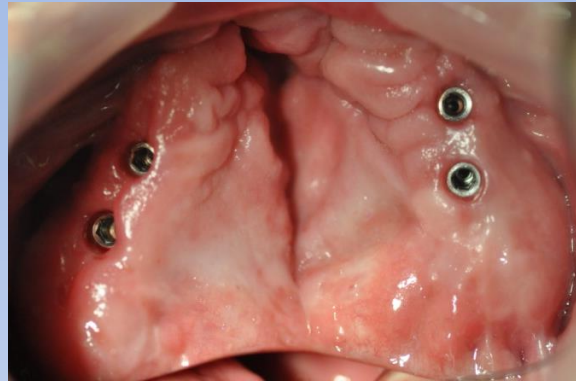
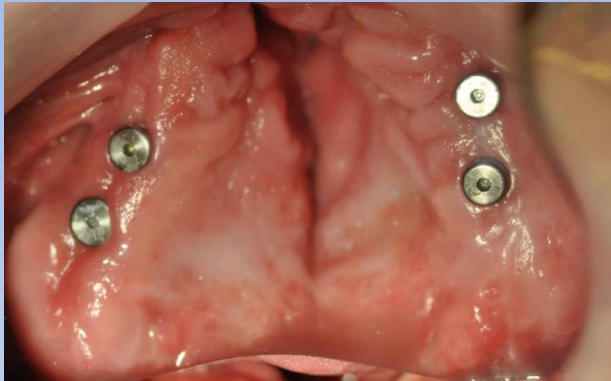
# Kontroll röntgen felszabadítás előtt



# Implantátumok felszabadítása (5 hónap)



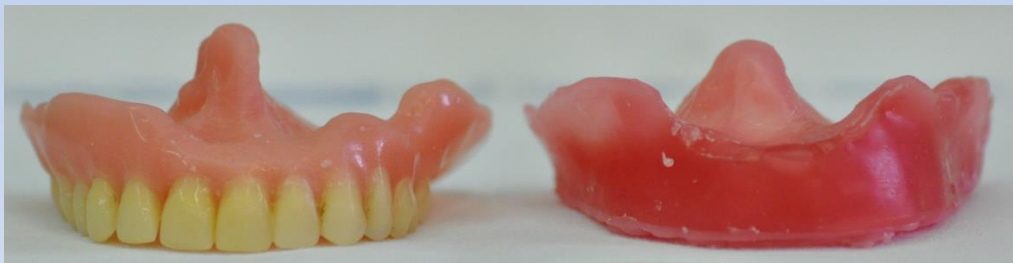
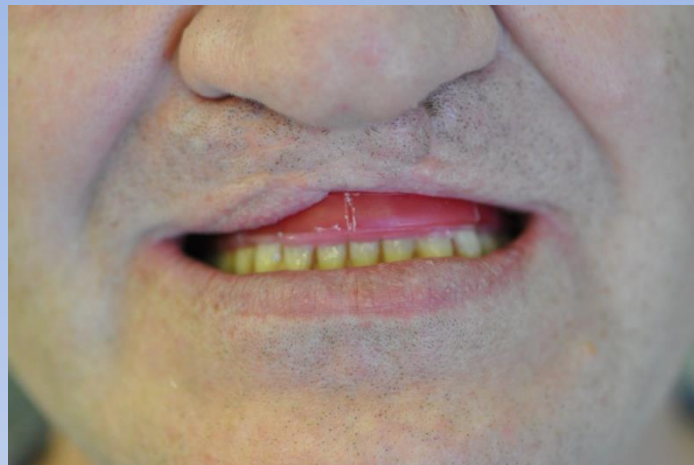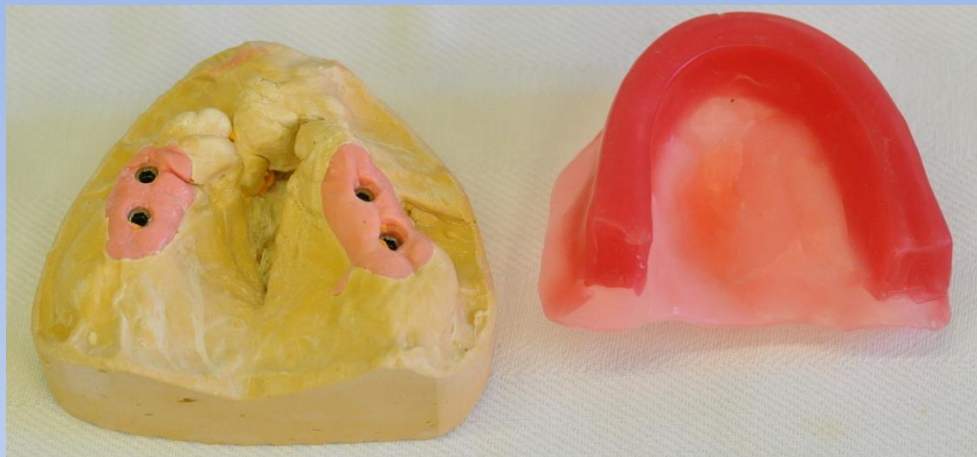
# Felső precíziós és alsó antagonista lenyomatvéétel



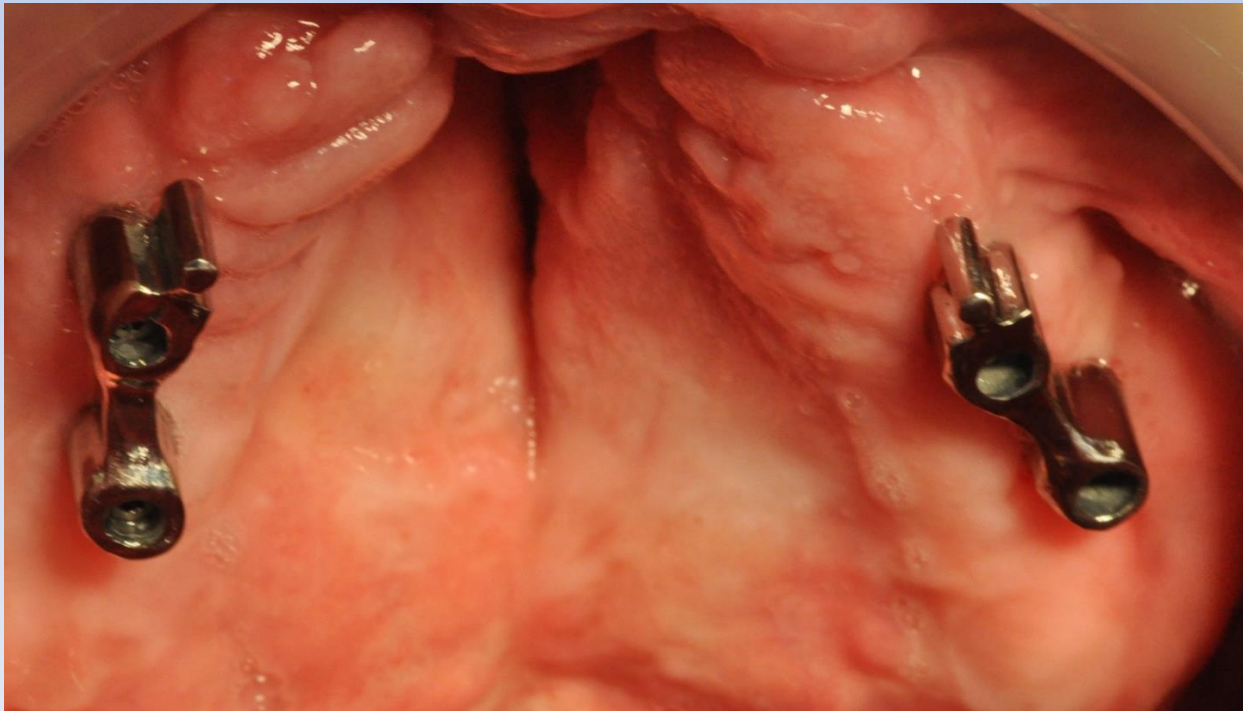
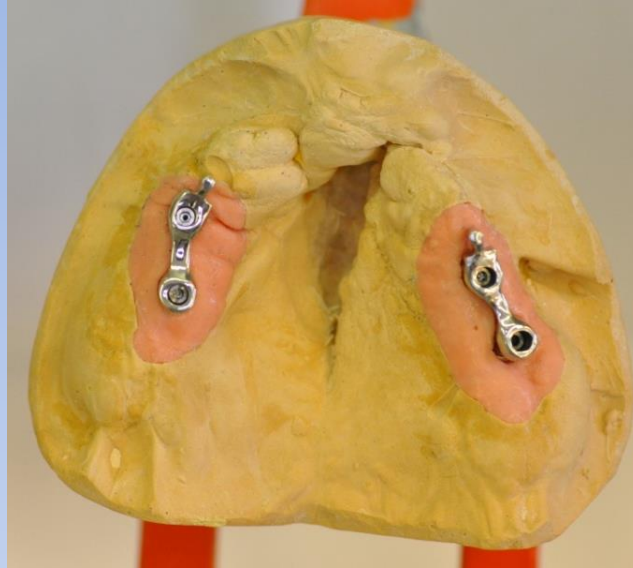

Zárt kanál, C-szilikon két fázis, két időben

Alginát

# Harapási sablon – Centrális Okklúzió meghatározása

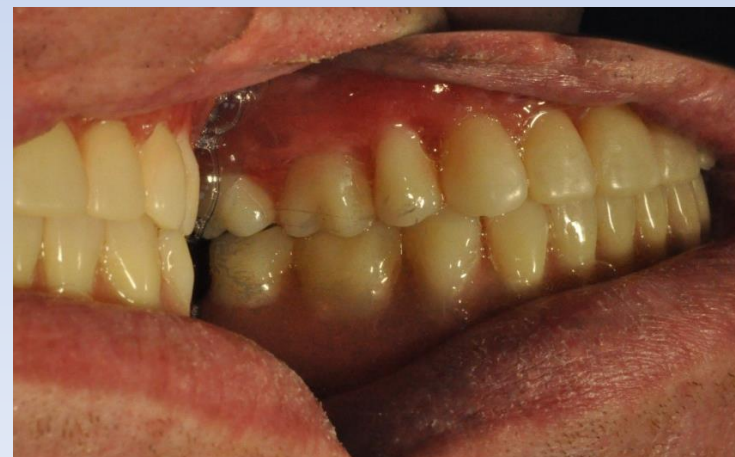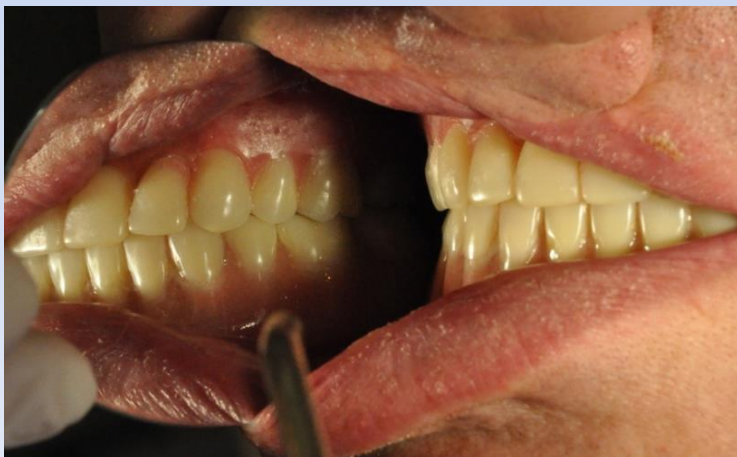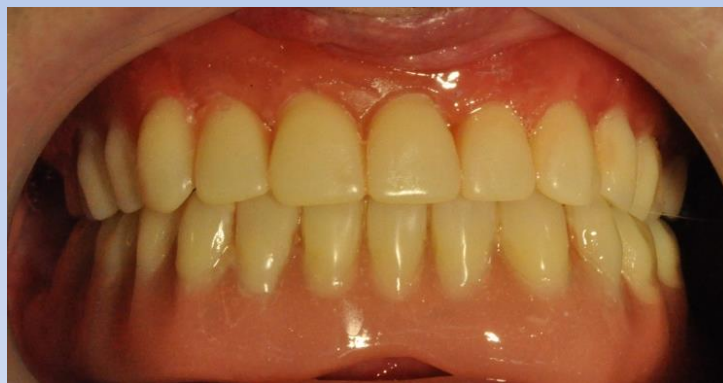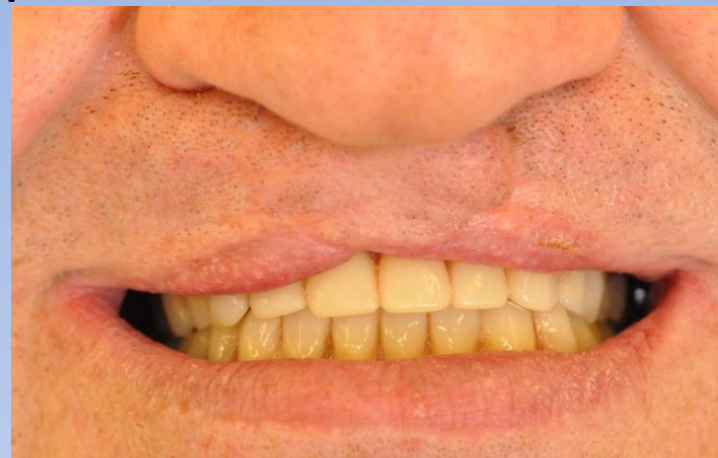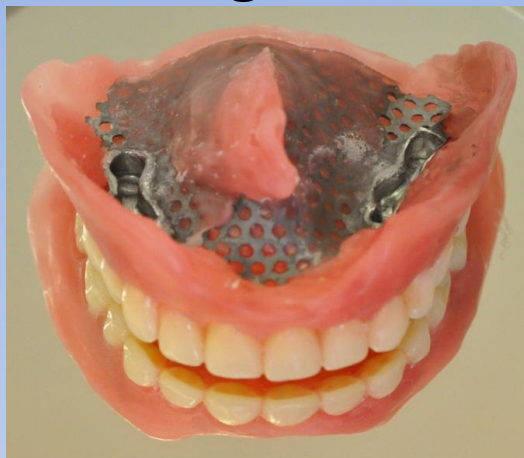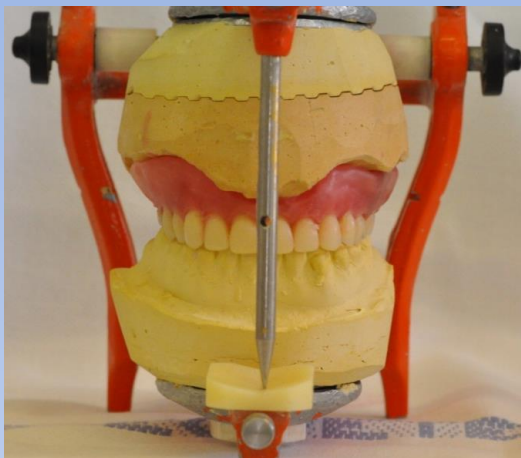


# Vázpróba

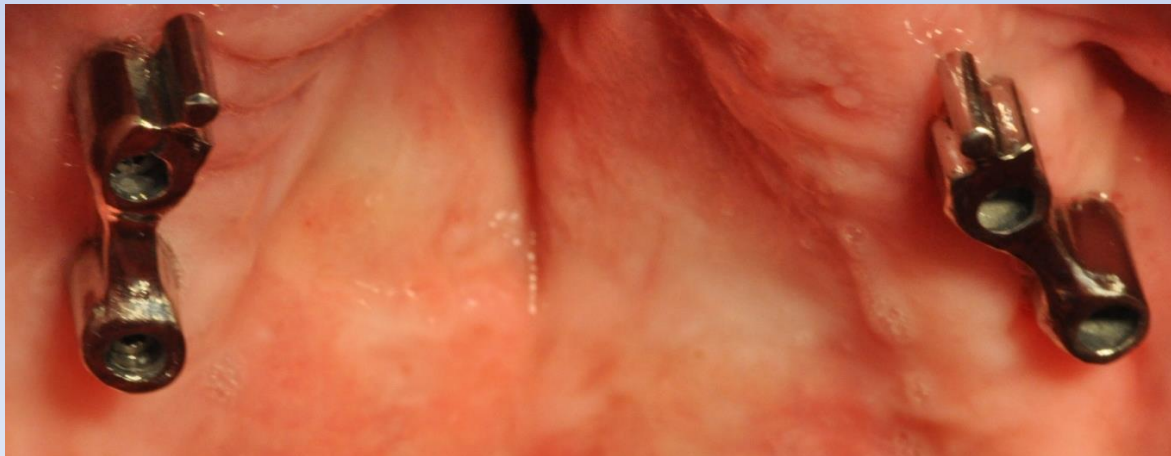
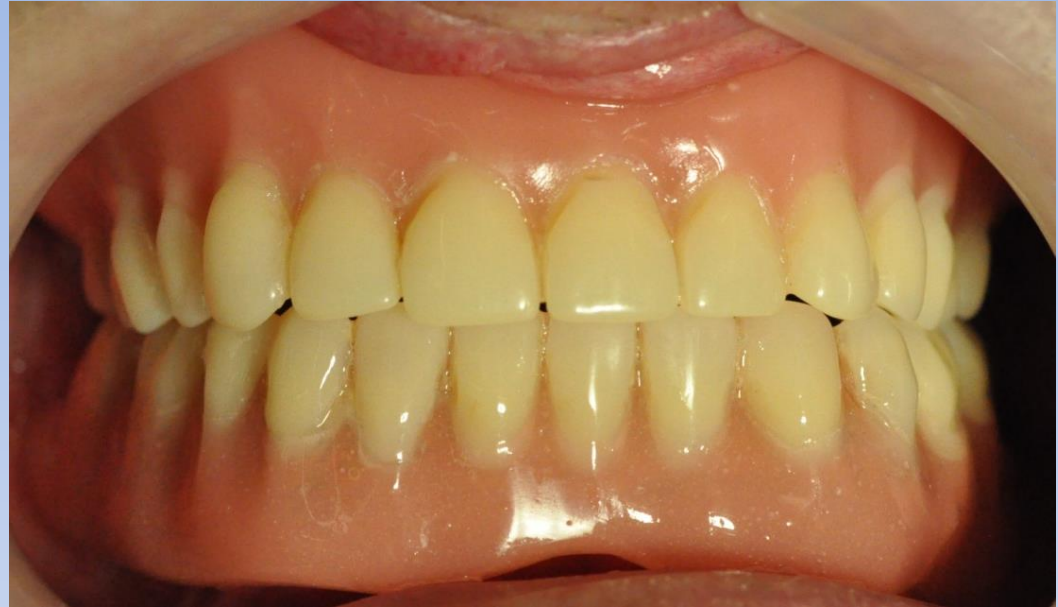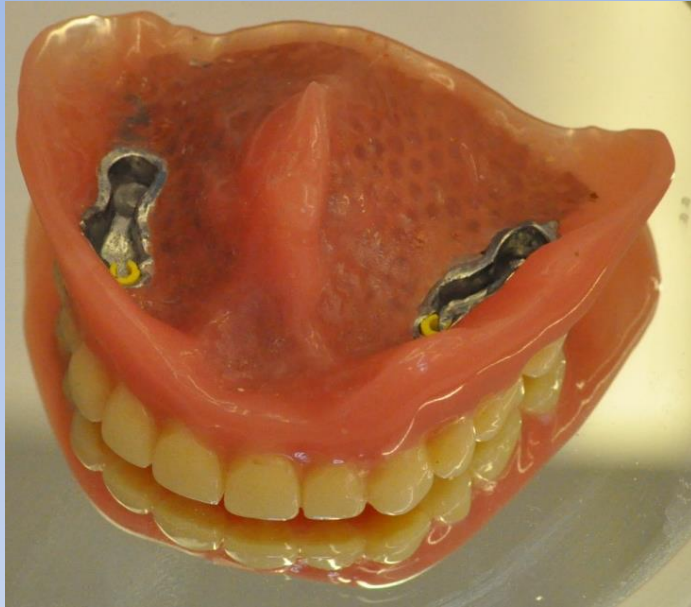




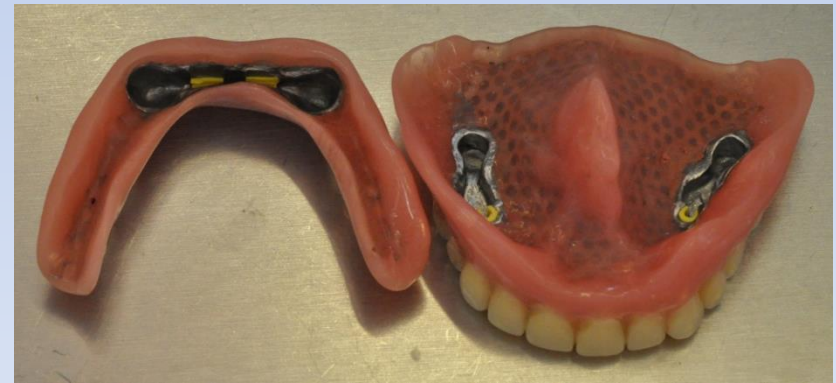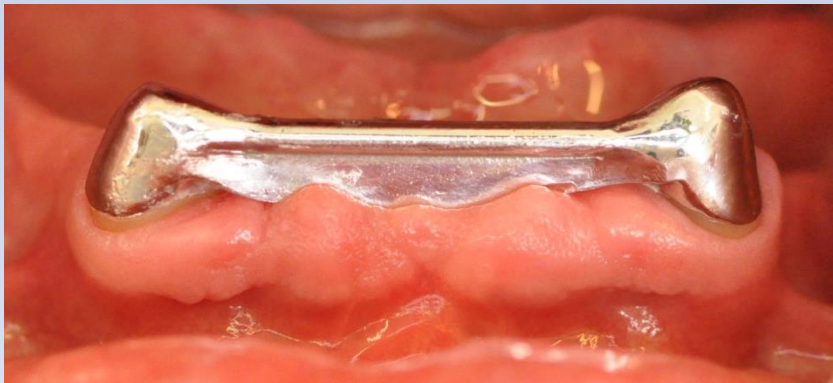
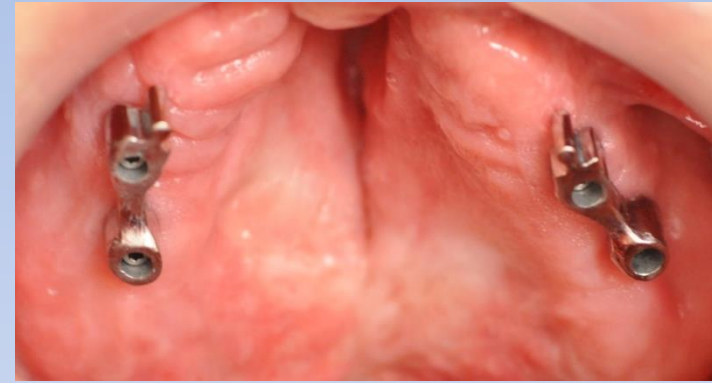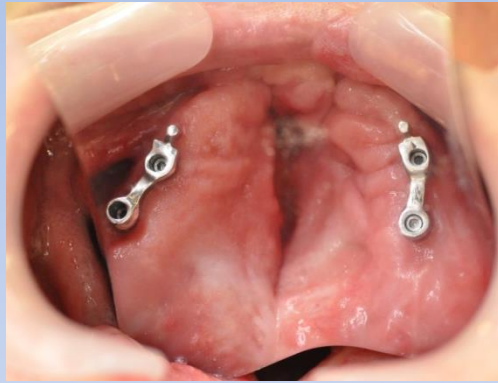
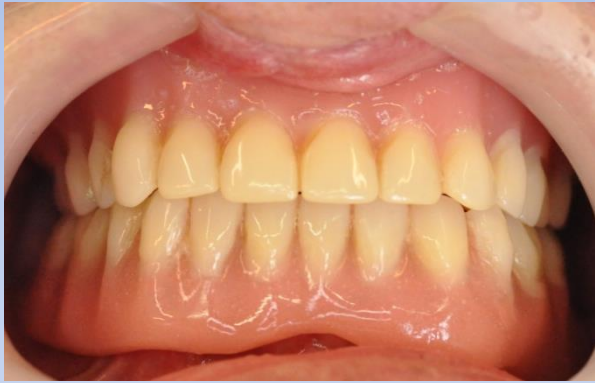# Próba fogszor és Fogpróba



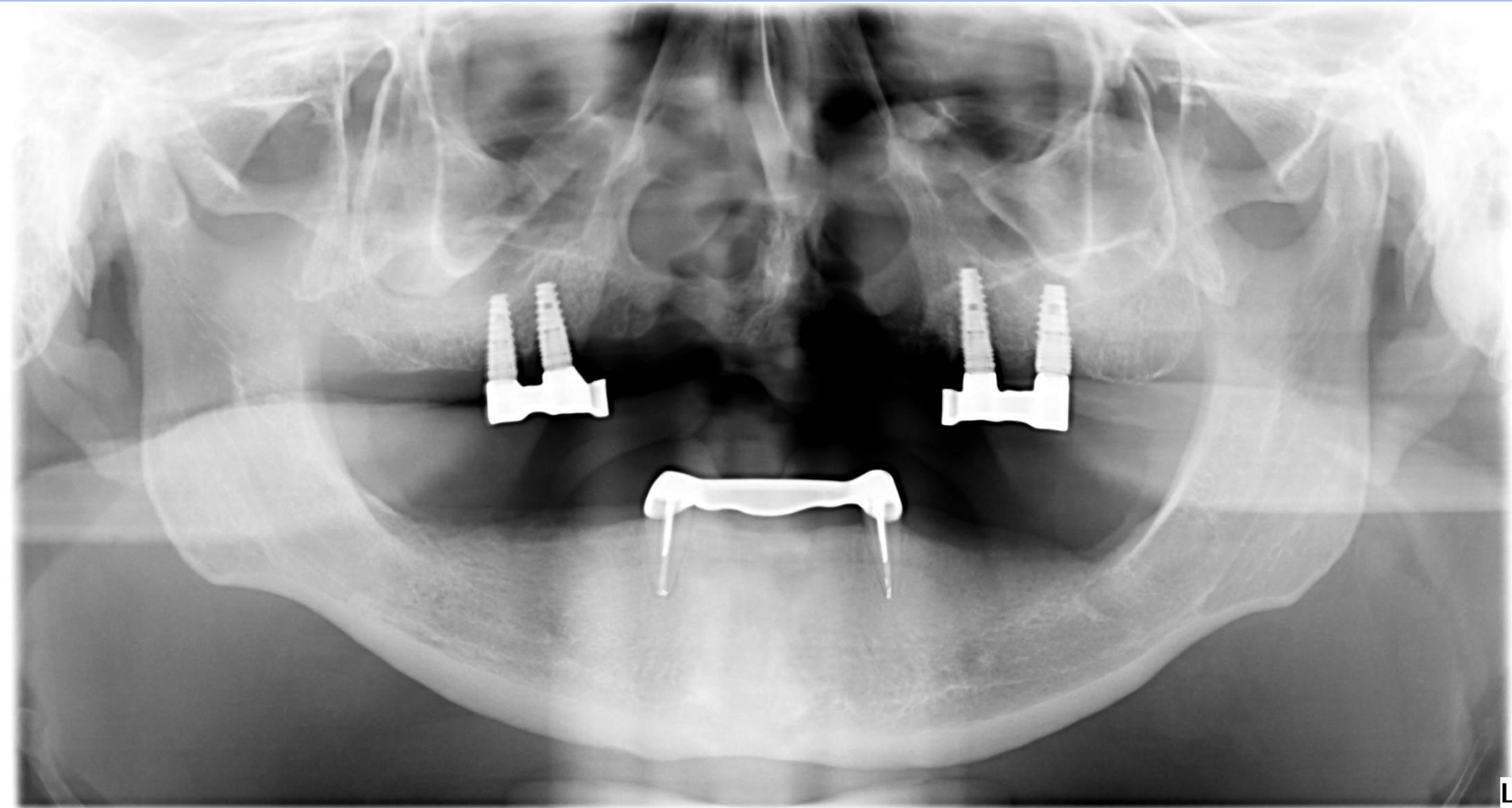
# Pótlás átadás



# Kontroll – 6 hónap



# Kontroll – 6 hónap



Köszönöm a megtisztelő  
figyelmet!

