



Semmelweis Egyetem Fogorvostudományi Kar Fogászati és Szájsebészeti Oktató Intézet


igazgató: Dr. Kivovics Péter egyetemi docens

<http://semmelweis-egyetem.hu/fszoi/>

<https://www.facebook.com/fszoi>



Felső teljes lemezes pótlás és alsó overdenture 2 db implantátumon elhorgonyozva



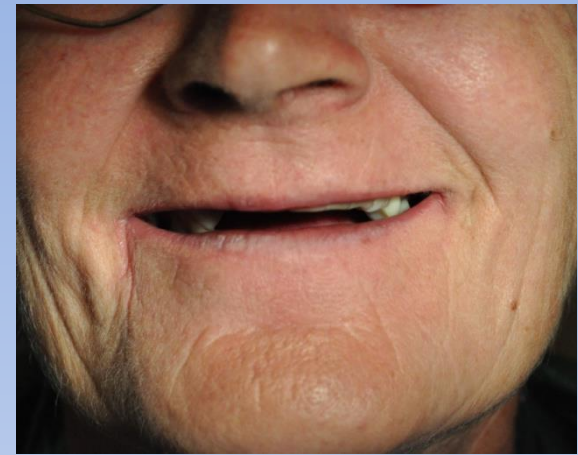
Szerző : dr. Makra Dániel

Tutor: dr. Katona István, FSZOI Konzerváló fogászat és Fogpótlástan Osztály –
Osztályvezető Főorvos

Mentor: dr. Kivovics Péter Semmelweis Egyetem Fogorvostudományi Kar
Fogászati és Szájsebészeti Oktató Intézet igazgató, egyetemi docens

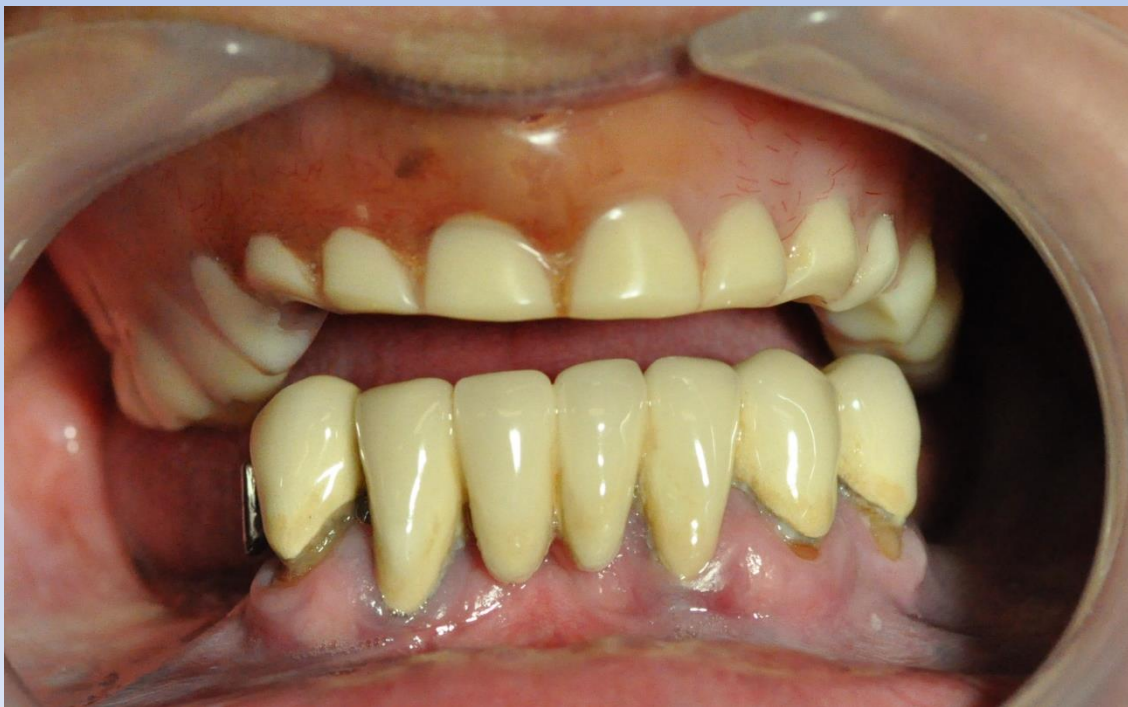Anamnézis

- 64 éves nő
- Foglalkozása: Nyugdíjas
- Általános betegsége: hipertonia (Concor 2,5 mg)
- Allergia: nincs
- Panaszai: „Elégedetlen mosolyával, új pótlásokat szeretne csináltatni, alsó pótlása körül ínye állandóan vérzik.”

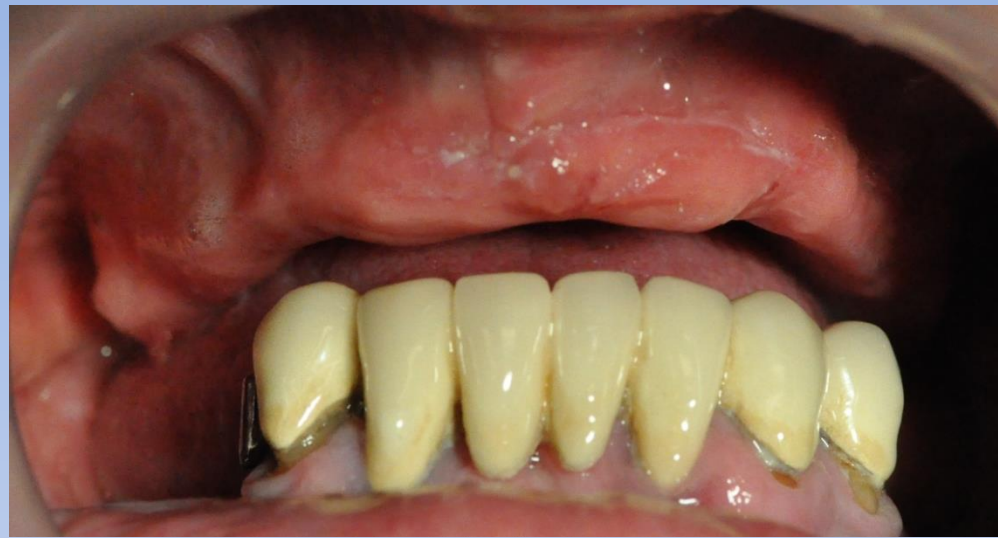

Szájvizsgálat

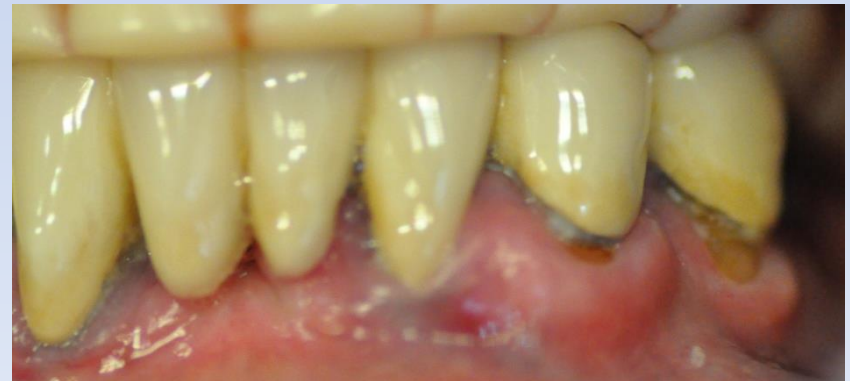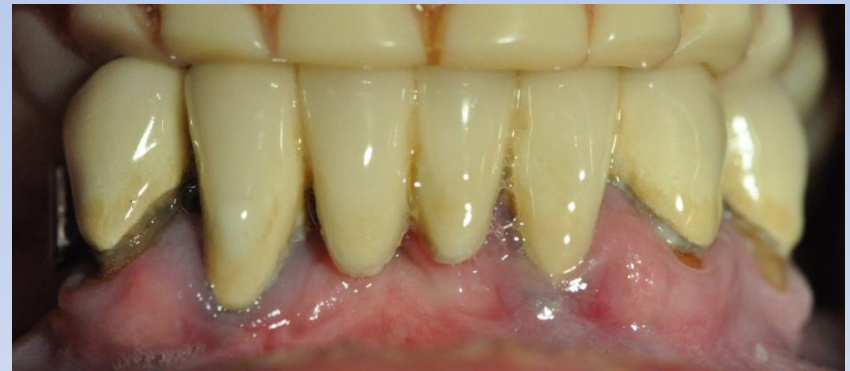- Sztomato-onkológiai vizsgálat negatív
- Szájhygiénia rossz
- TMI vizsgálatának eredménye negatív



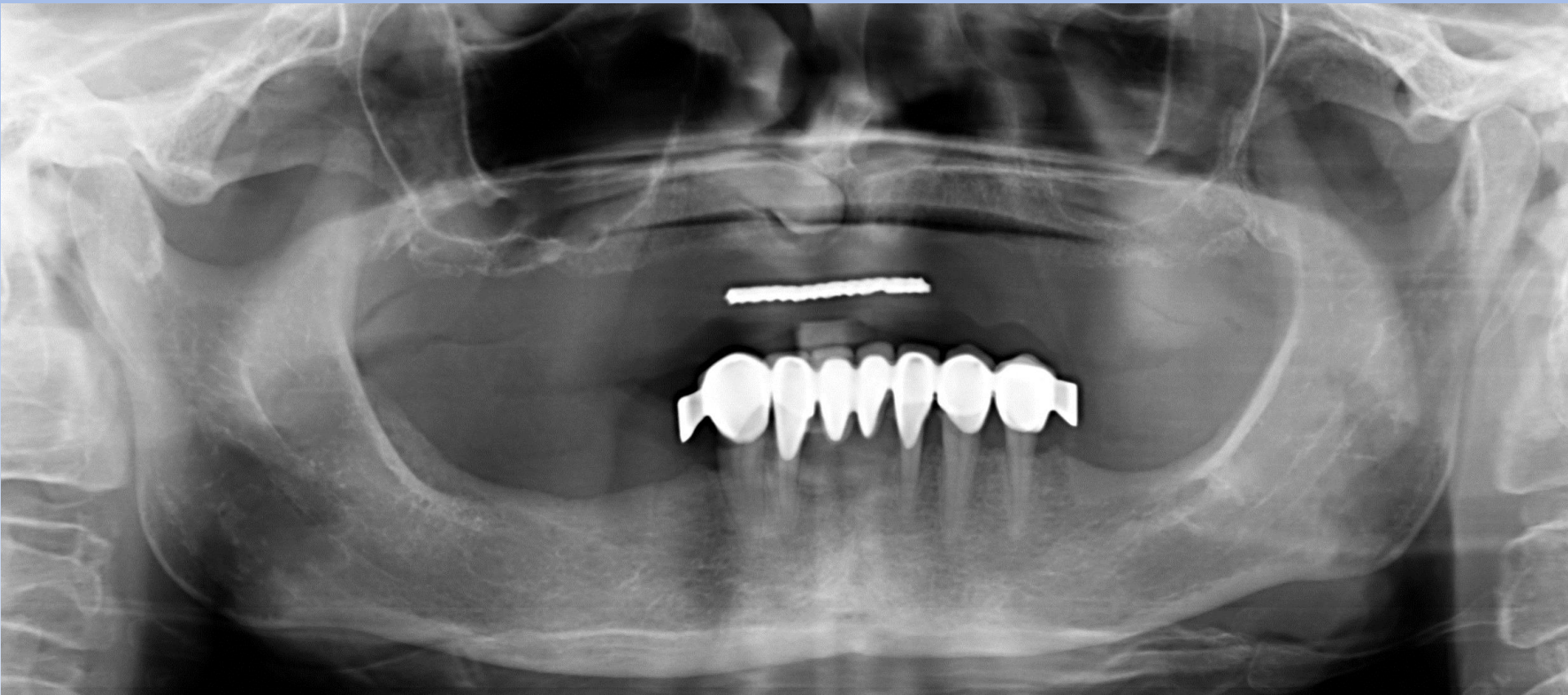
Státusz



- Felső állcsont
 - Anodontia totalis
 - Impactált szemfog
- Alsó állcsont: 2B osztály
 - 7 tagú egybeöntött technológiával készült fémkerámia híd:
 - Pillérfogak:34,33,32,42,43
 - Hézagfogak:31,41
 - Gen. Chr. Parodontitis
 - Fogakon gyökéri caries

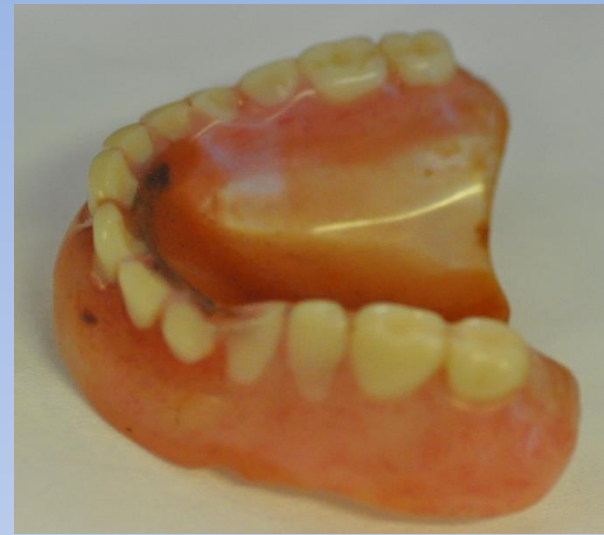

Röntgen státusz

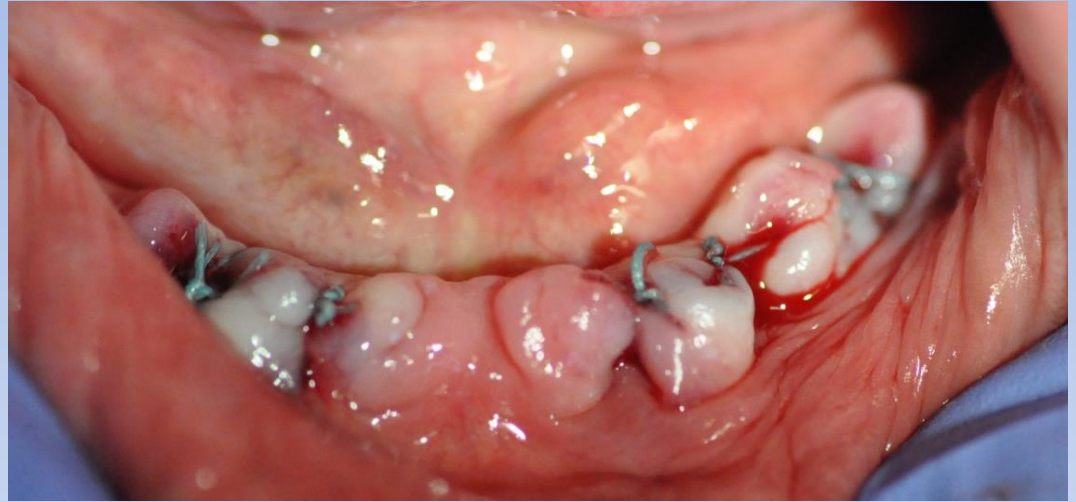
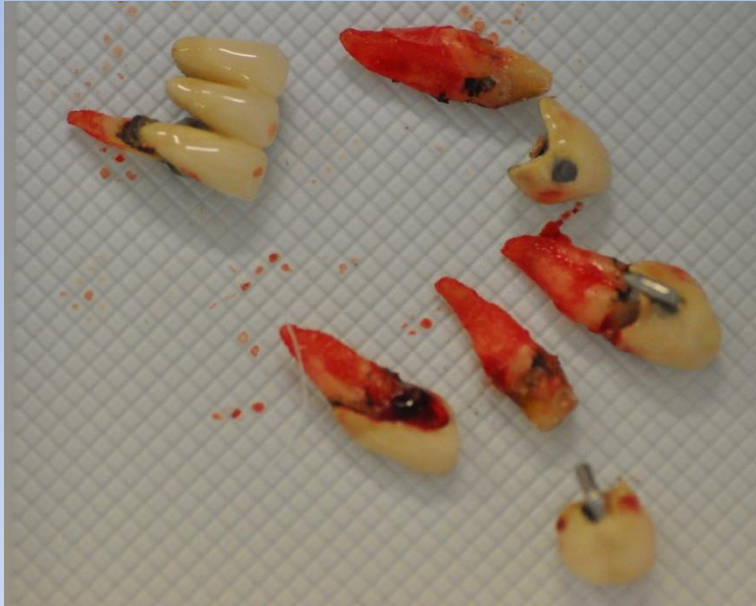


Kezelési Terv

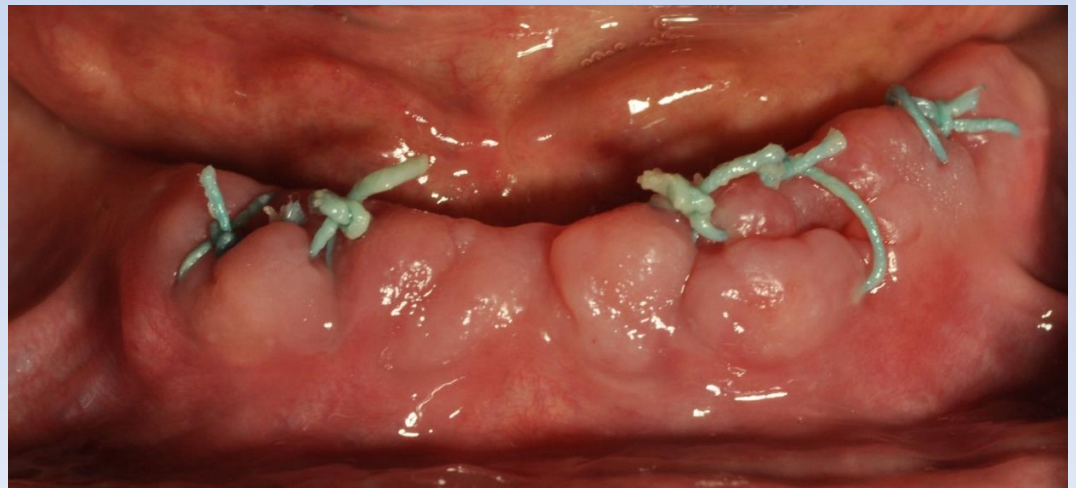
- Felső állcsont:
 - Teljes lemezes pótlás
- Alsó állcsont:
 - Pótlás és fogak eltávolítása
 - 2 db implantátumon elhorgonyzott overdenture



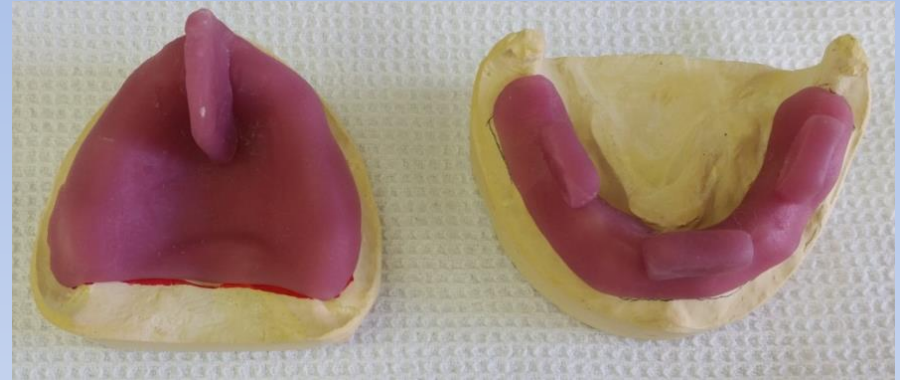
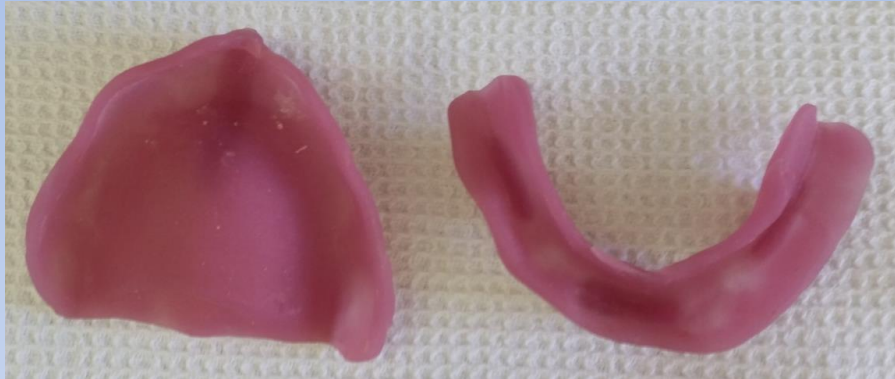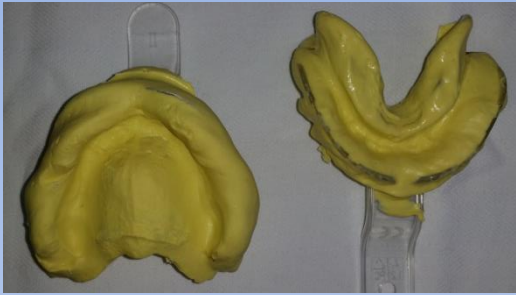Alsó állcsont előkészítése



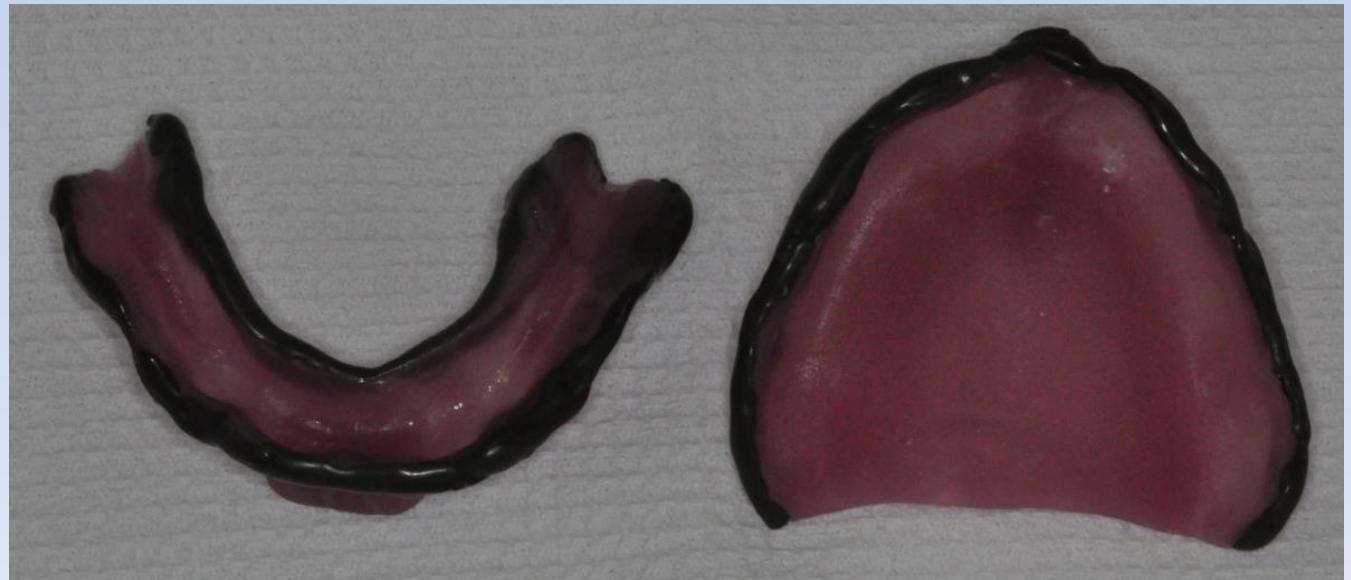Varratszedés 1 hét múlva



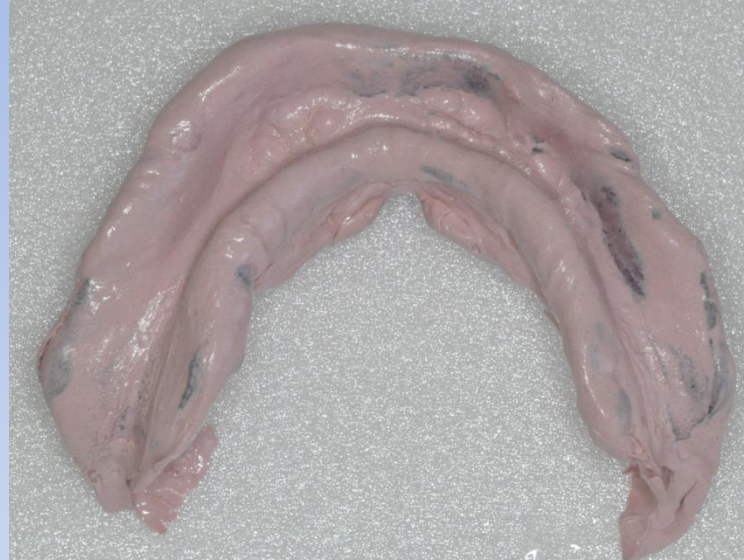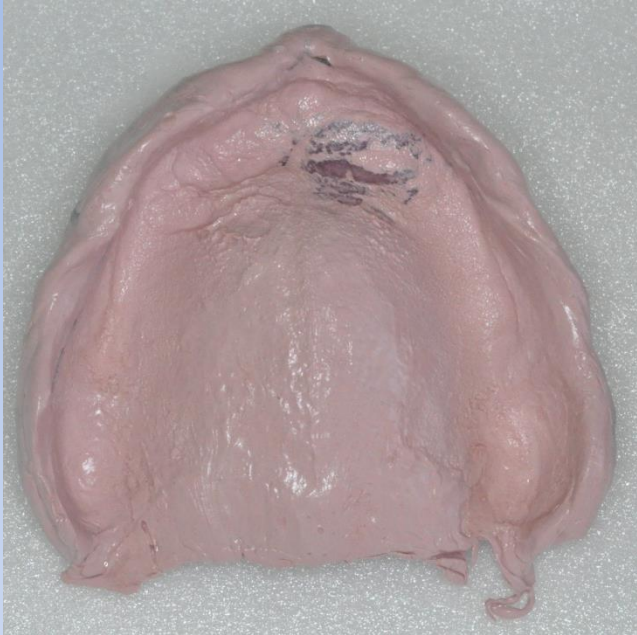
Egyéni kanál adaptálása



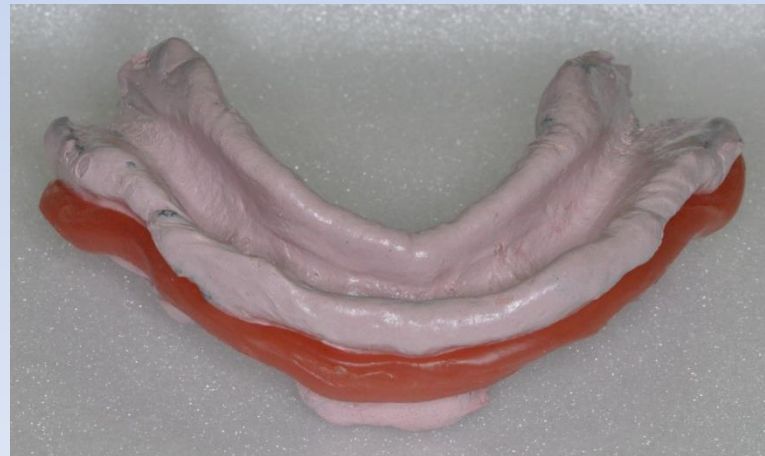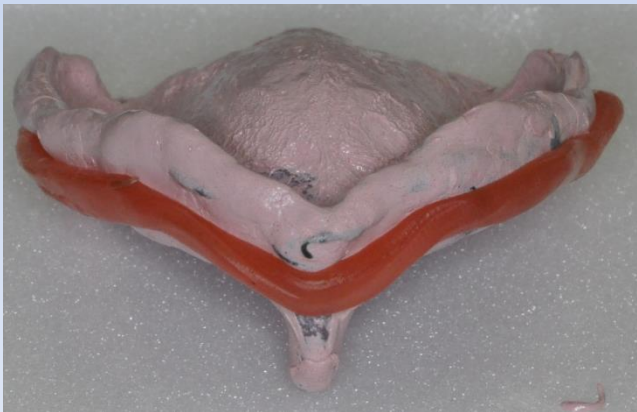
Impression Compound
Kerr lenyomat rúd



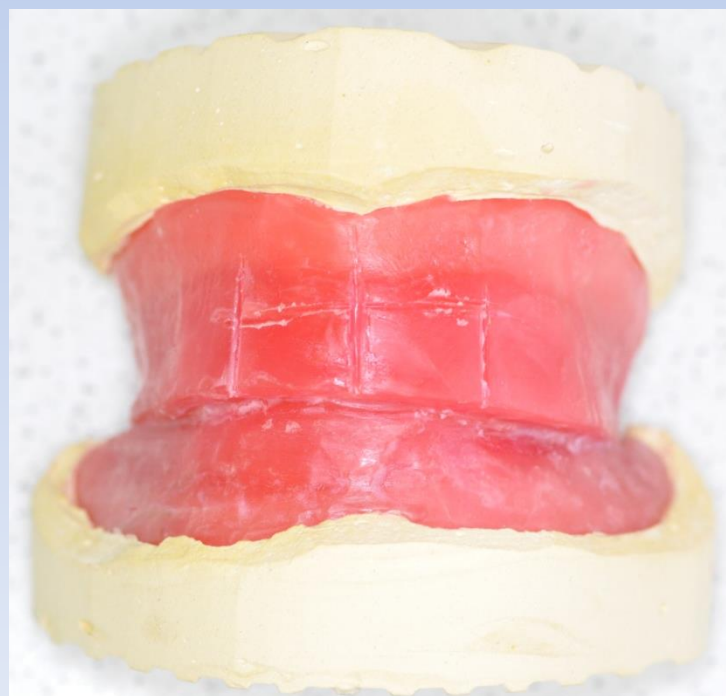
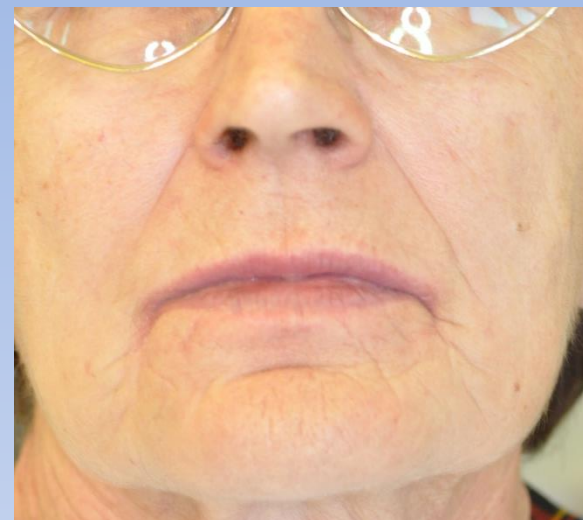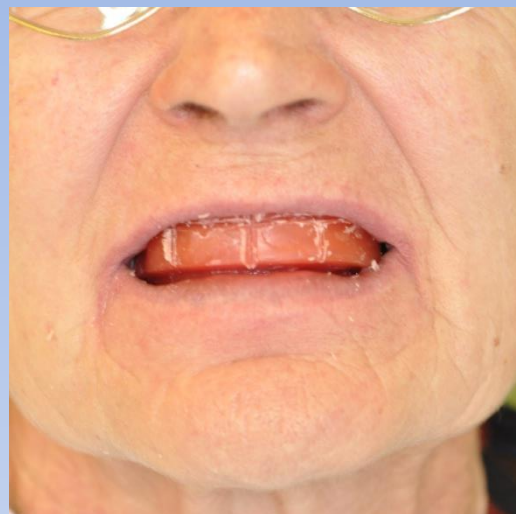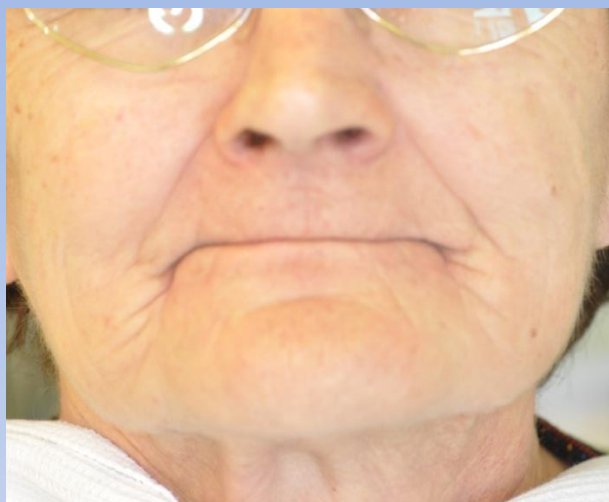Funkciós lenyomat vétel és mandzsettázás



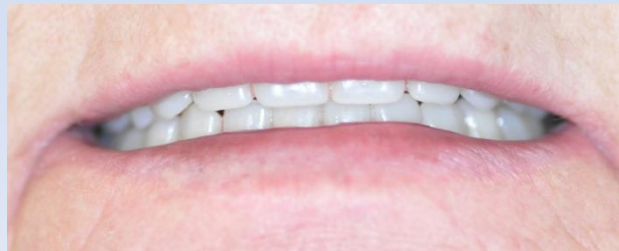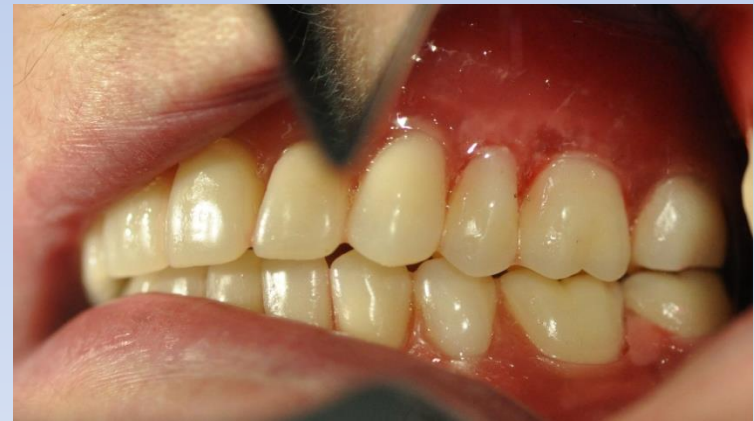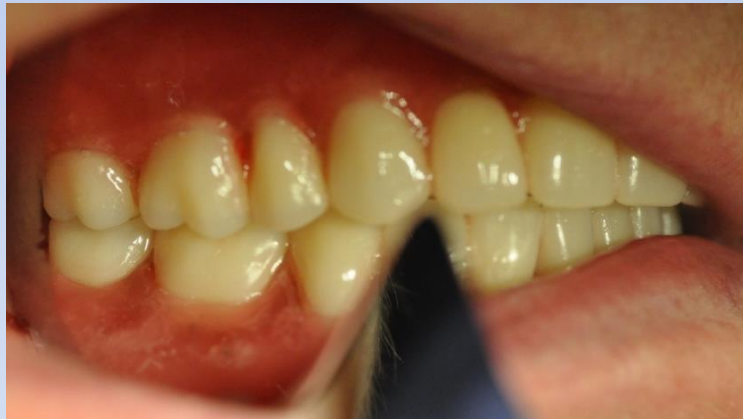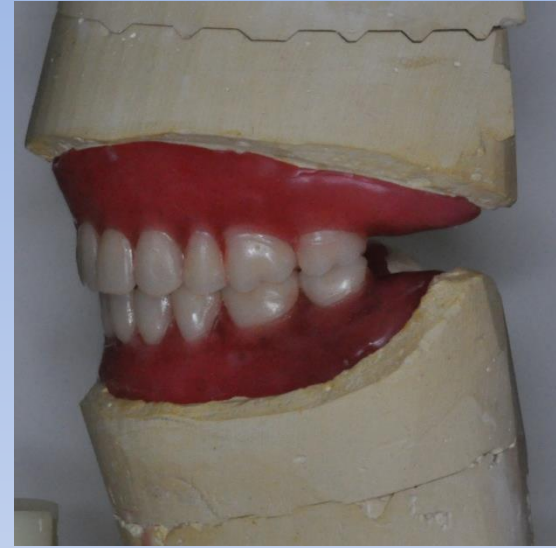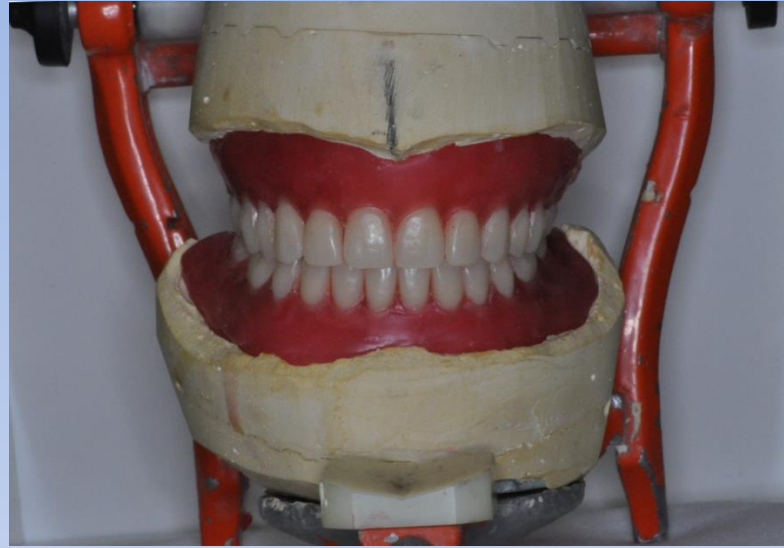
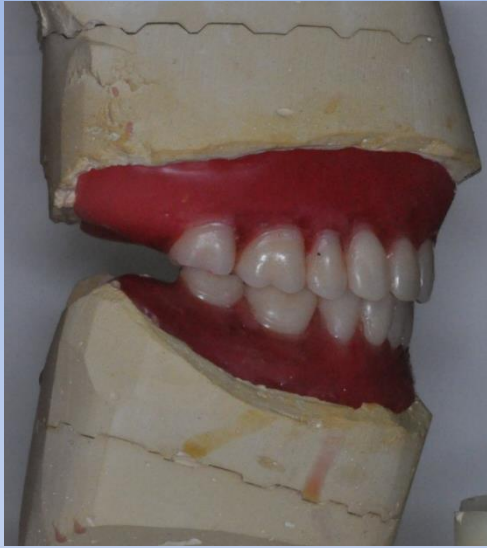SS White (Cinkoxid-eugenol)



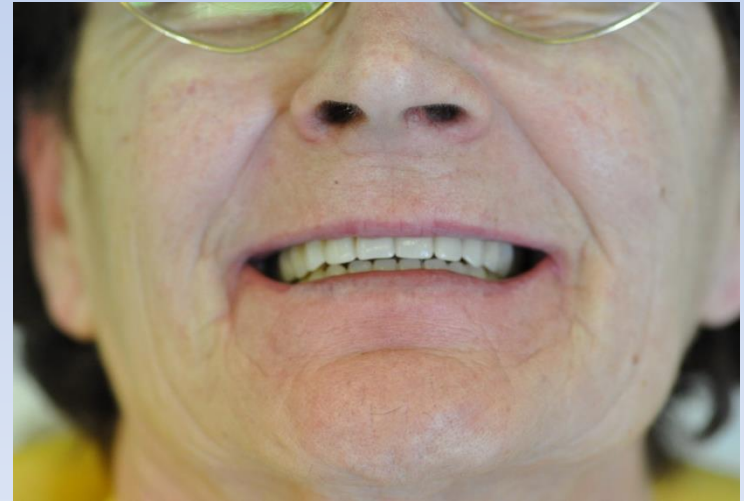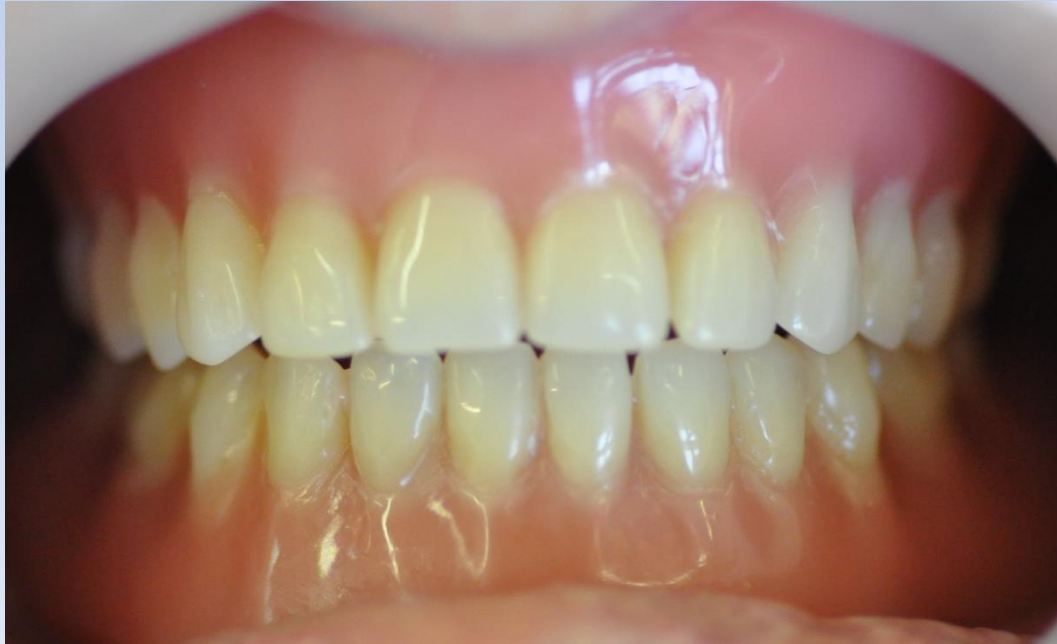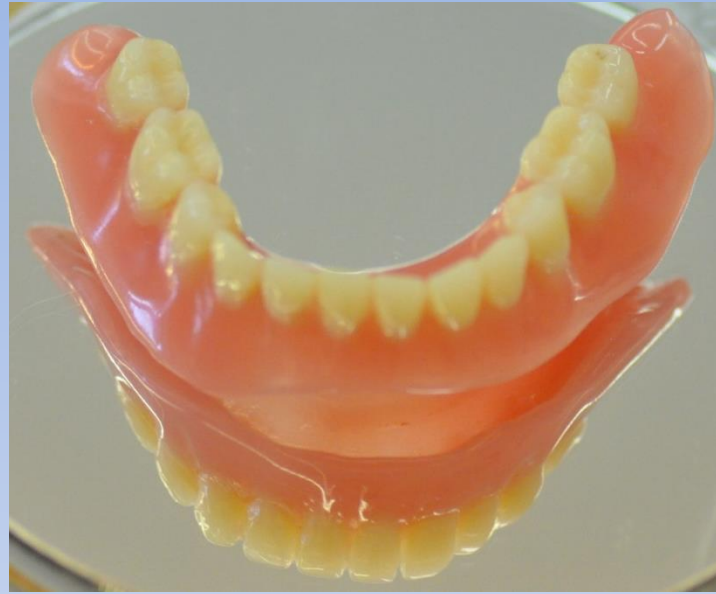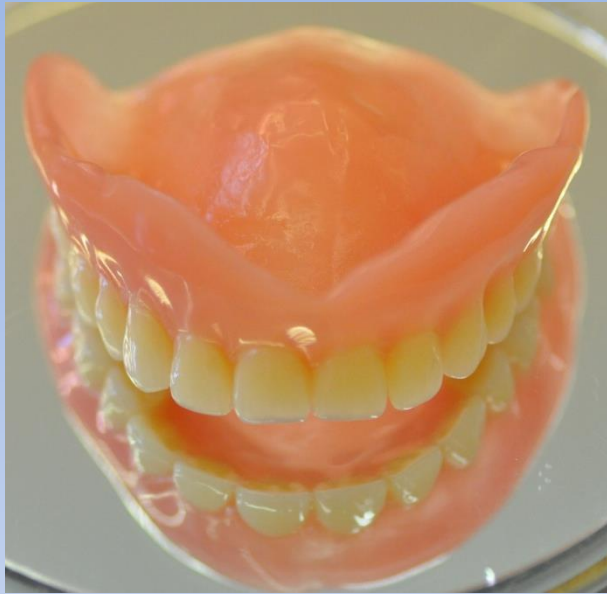Harapási sablon – Centrális Okklúzió meghatározása



Próba fogisor és fogpróba

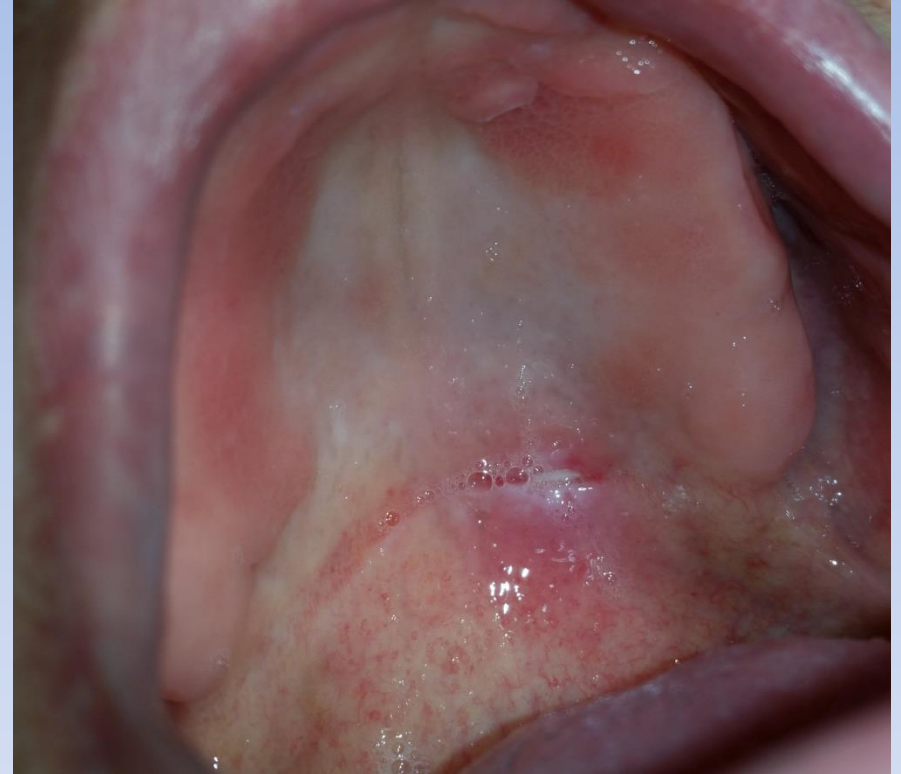

Pótlások átadása (alsó ideiglenes)

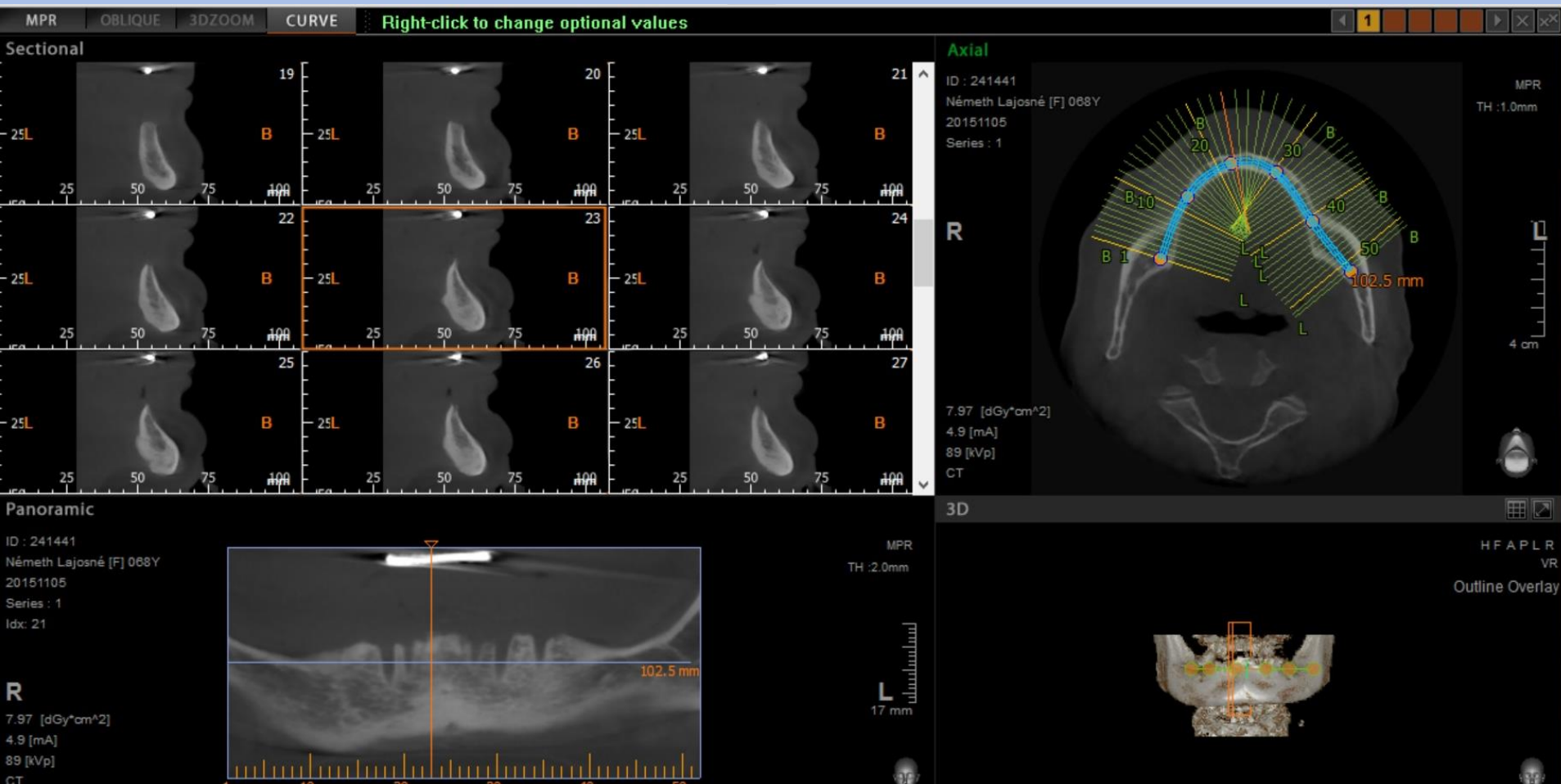


Kontroll

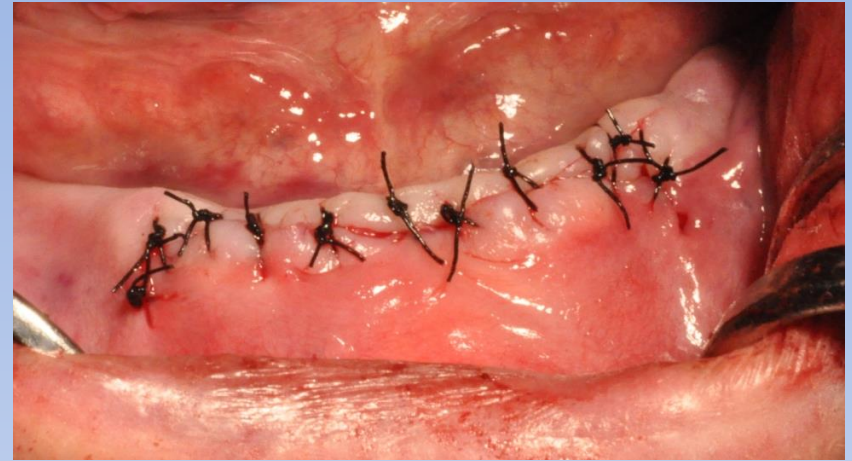
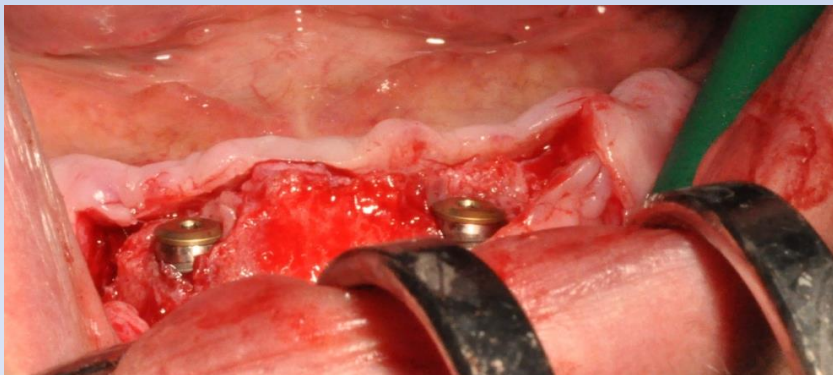
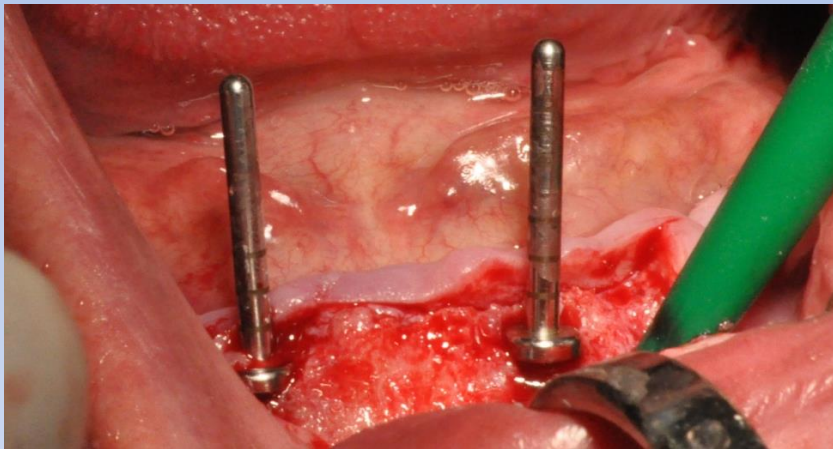
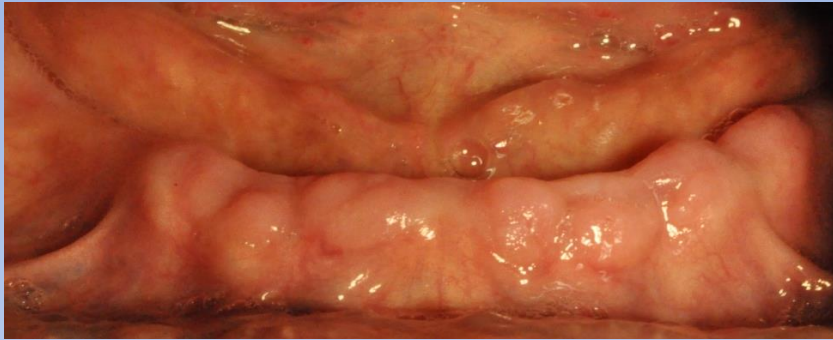
- Decubitus
 - Dorzális lezárás vonalában



CBCT vizsgálat

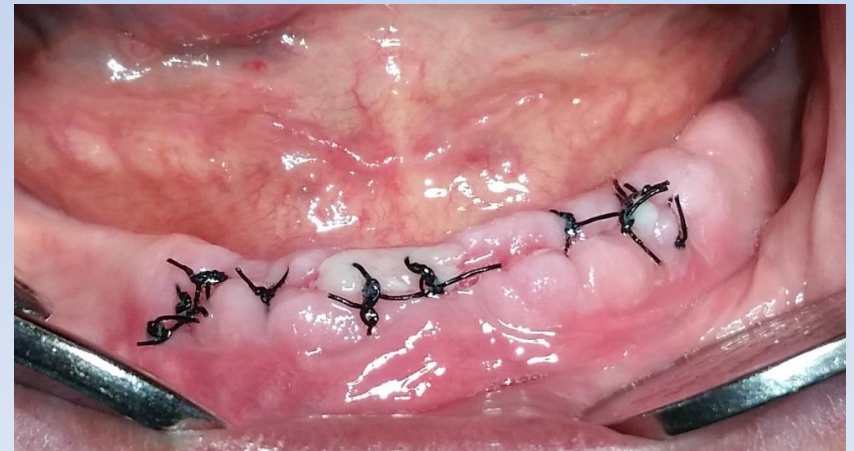

Implantáció



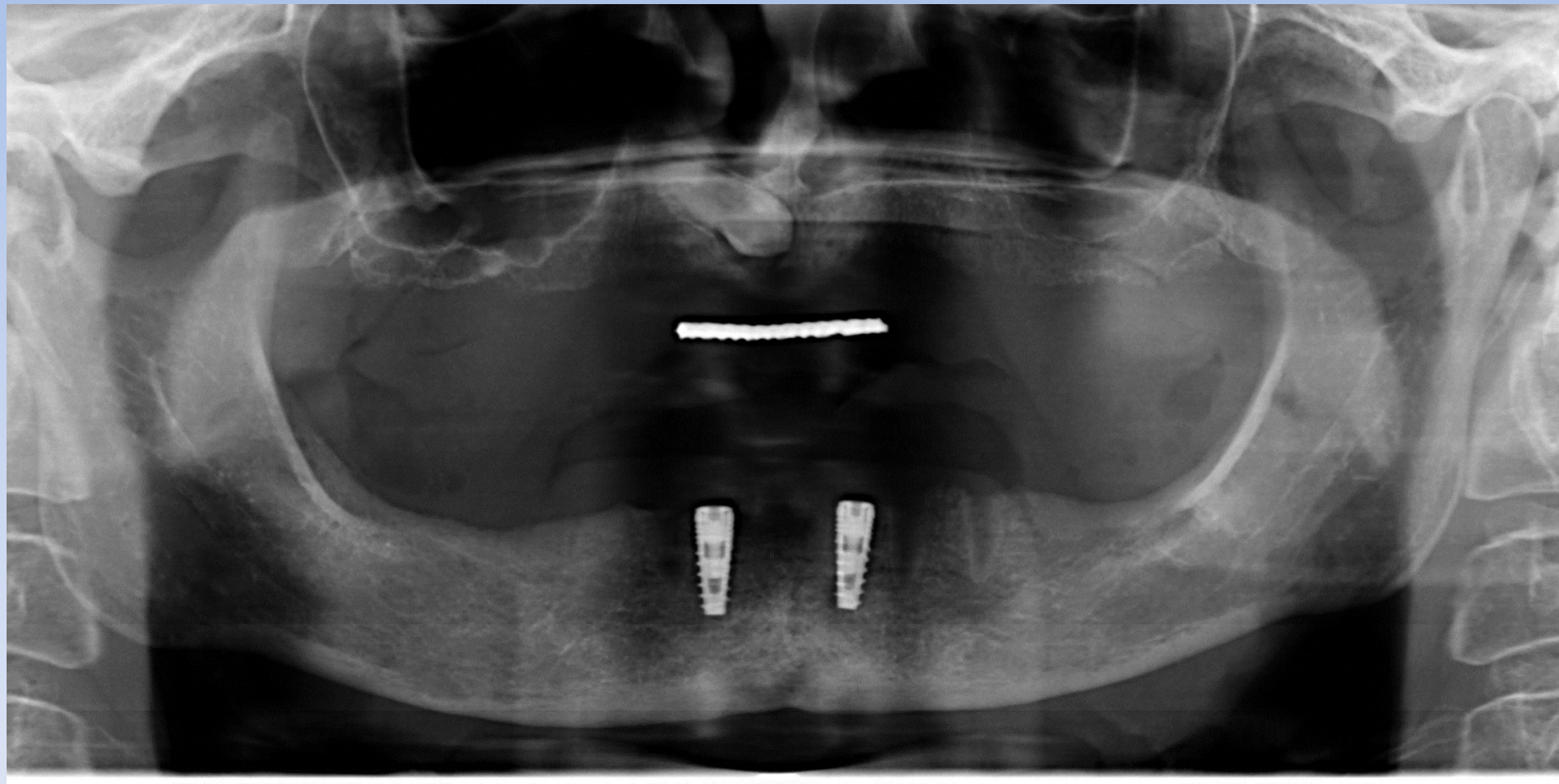
Extractio után 2 hónappal
2 x Denti 3,8 ϕ x 9,5 mm

Varratok eltávolítása (1 hét)

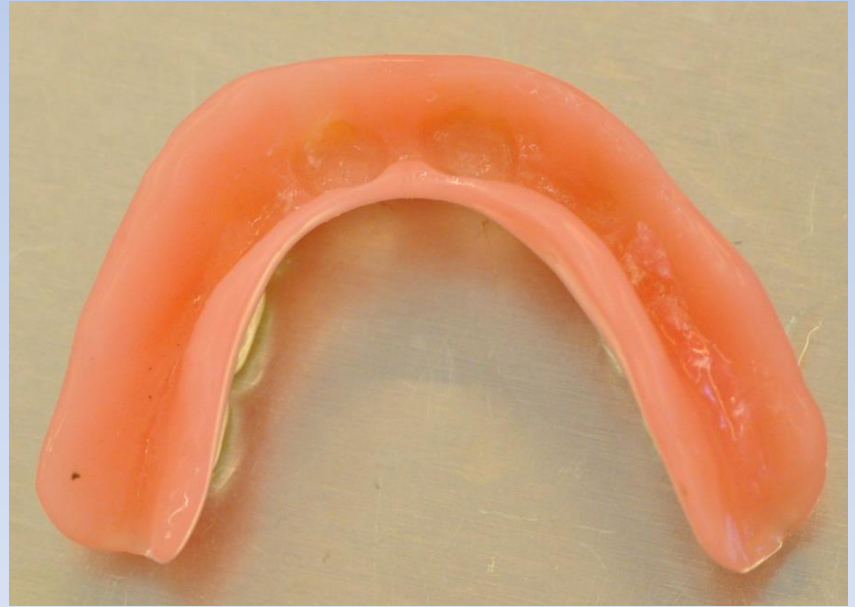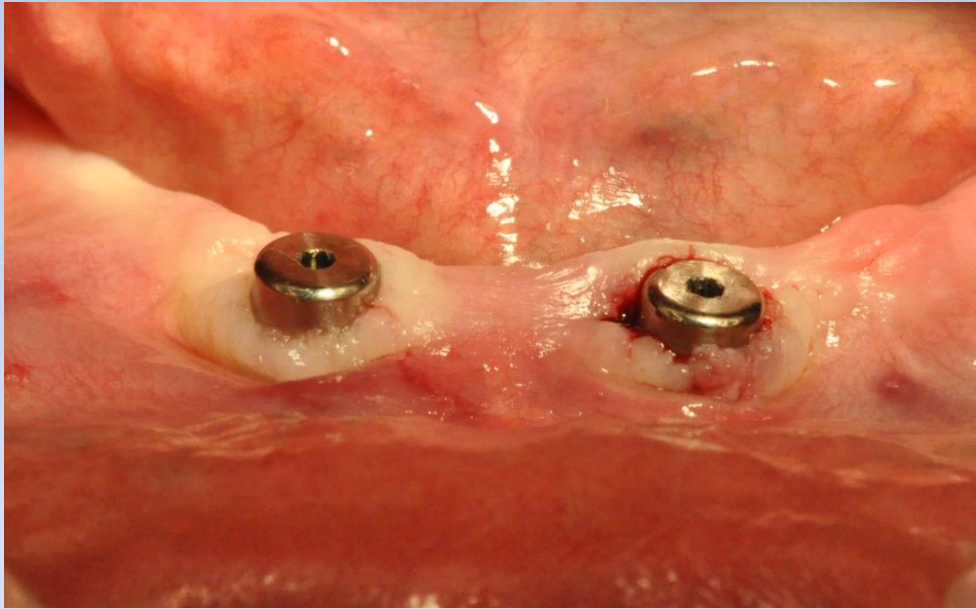
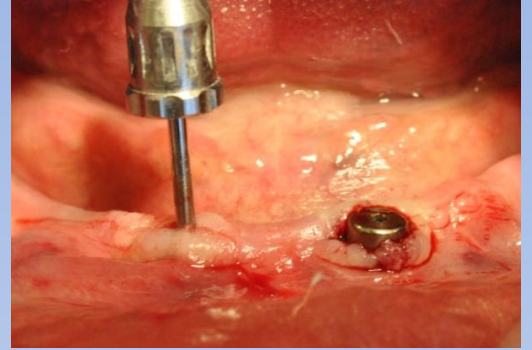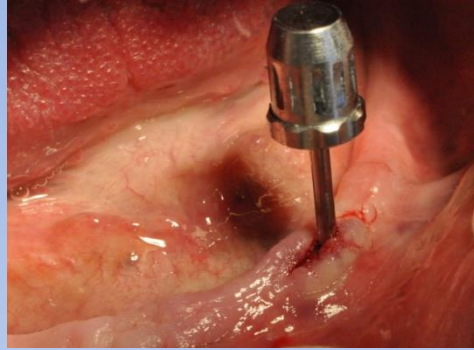
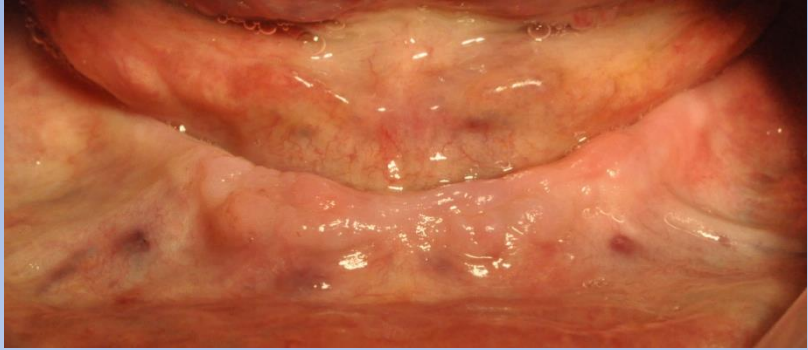


(dr. Makra Dániel és dr. Czinkóczy Béla Implantológiai Osztály osztályvezető főorvosa)

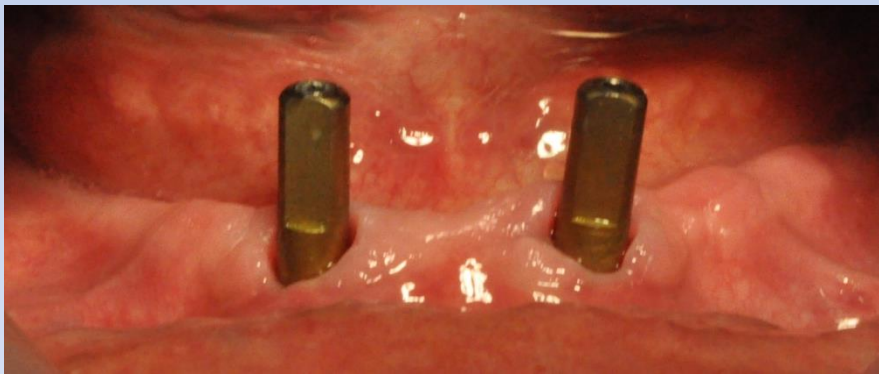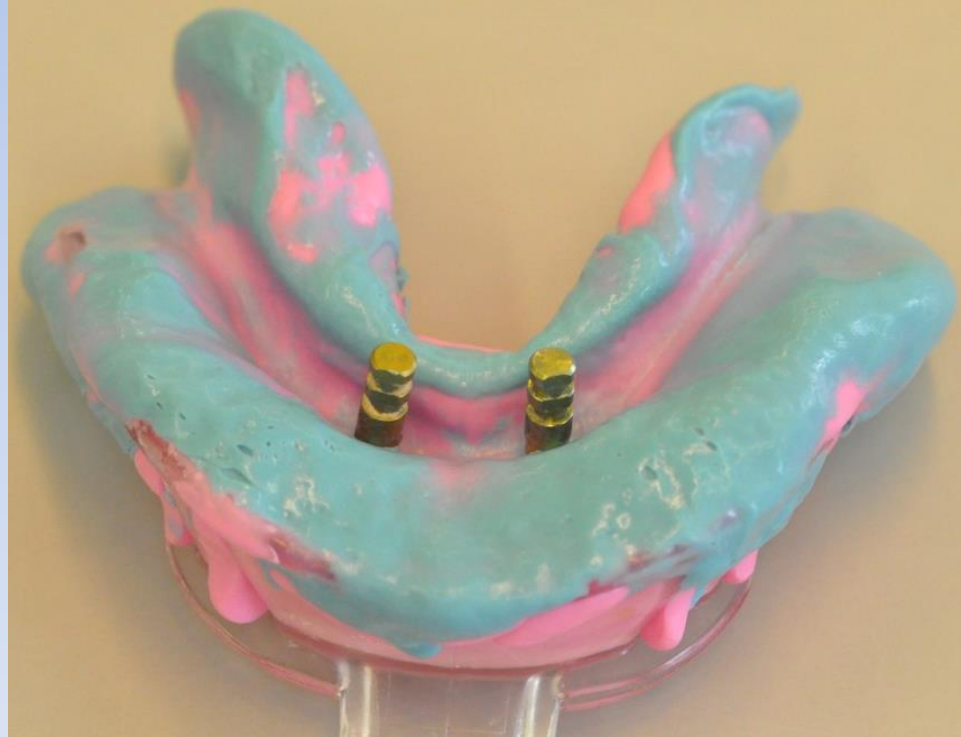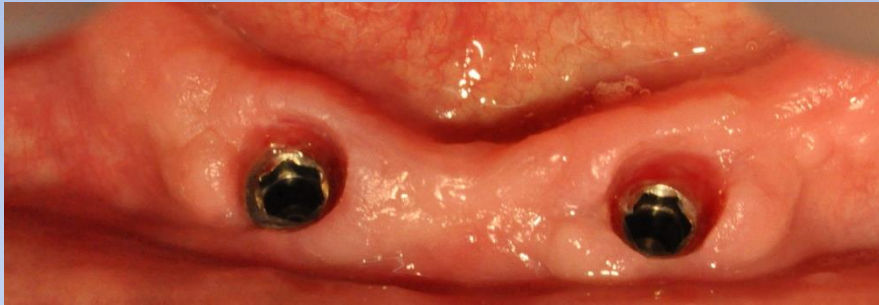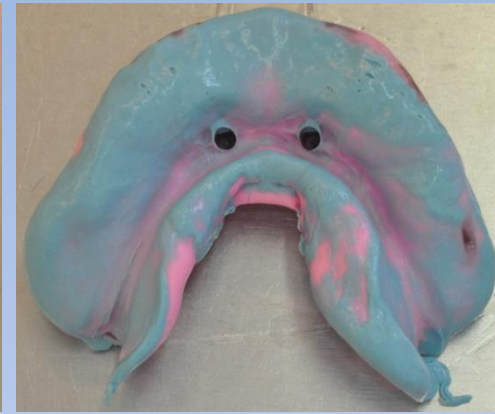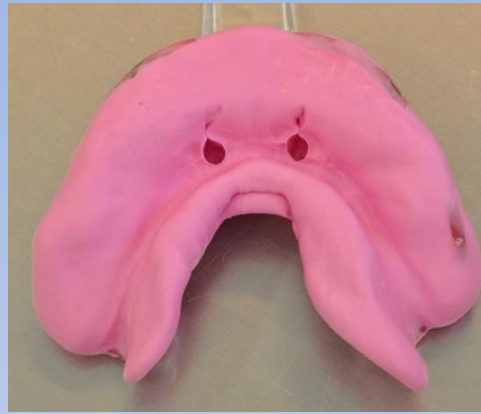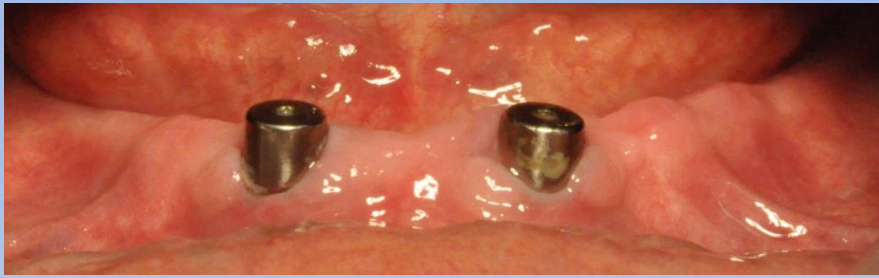
Kontroll röntgen – Post Op.



Felszabadítás (5 hónap)

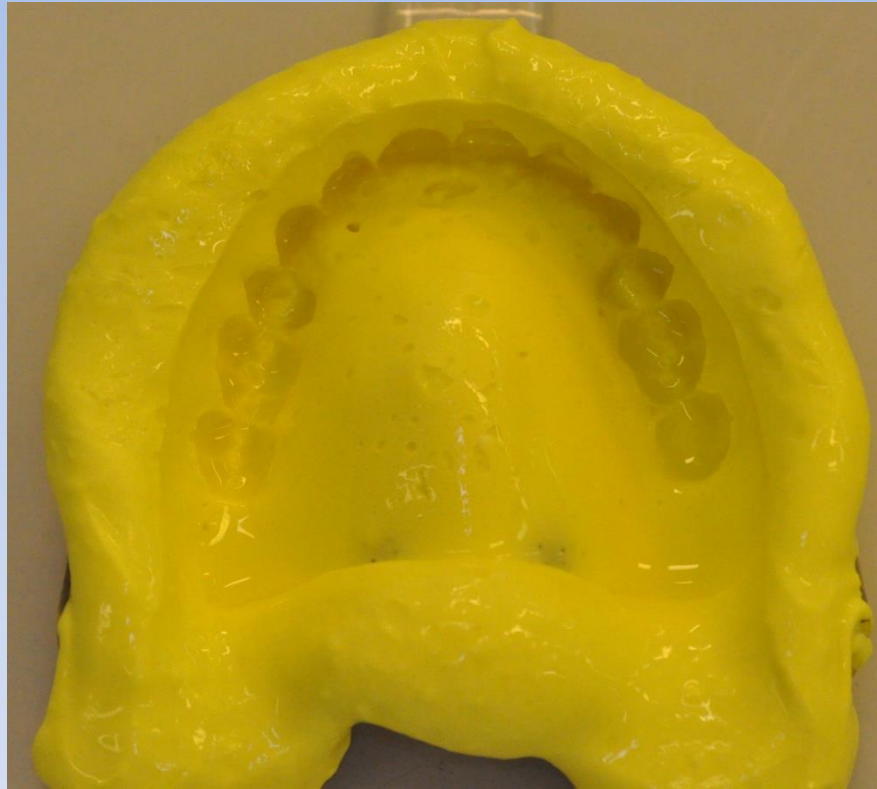


Preciziós lenyomat (1hét)



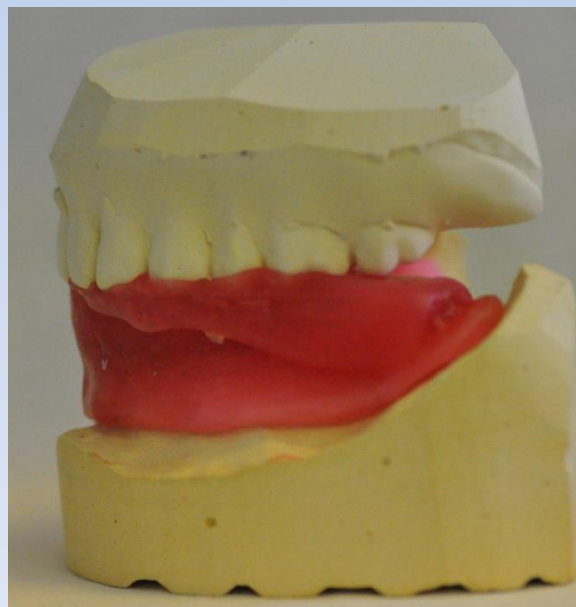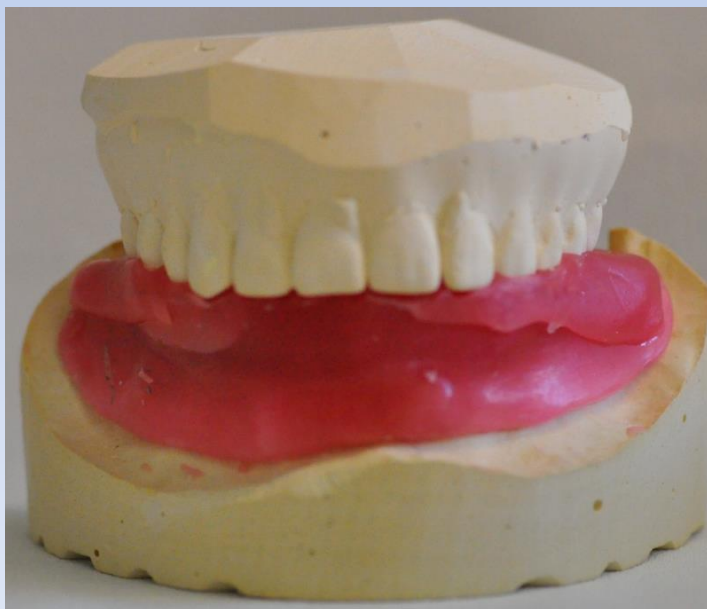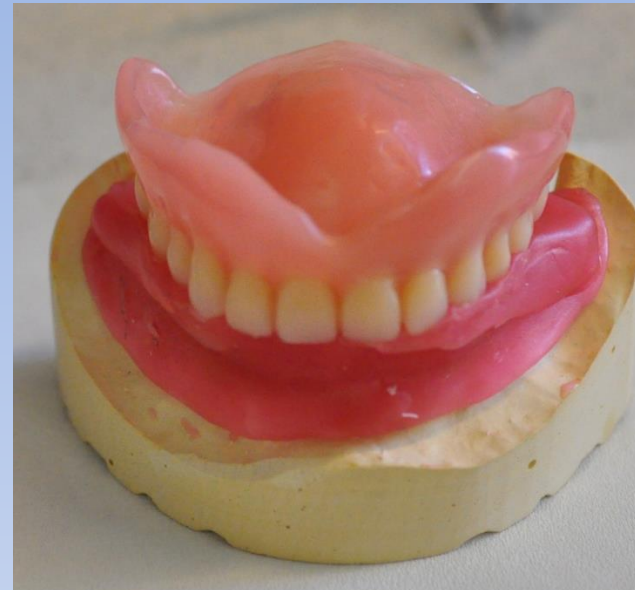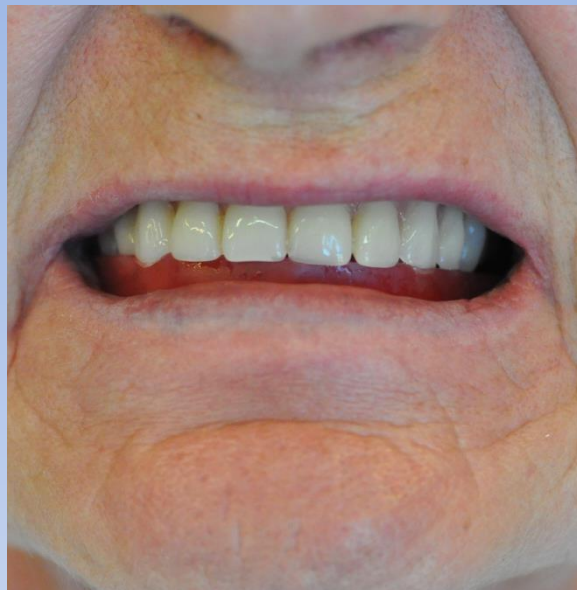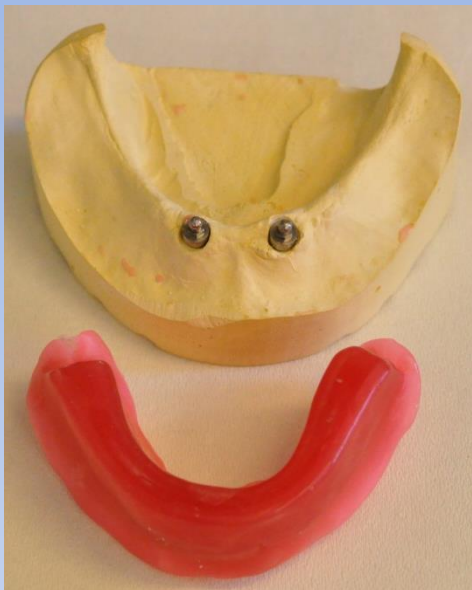Zárt kanál A-szilikon két fázis két időben

Antagonista lenyomat

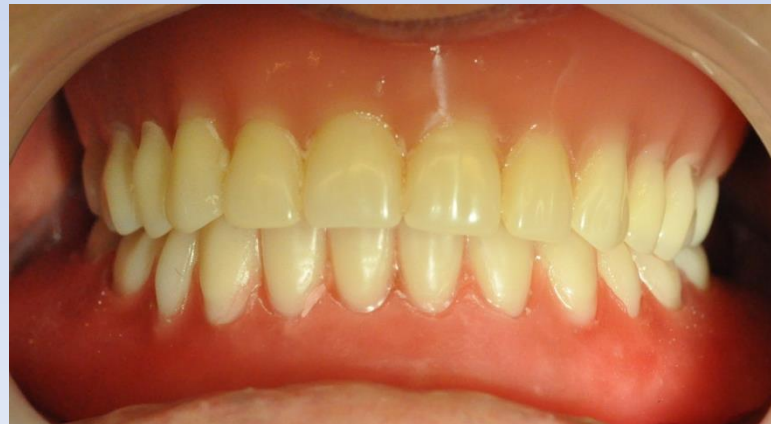
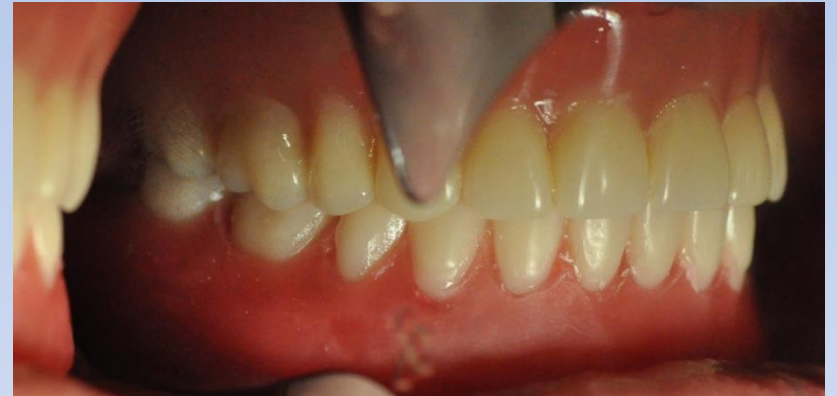
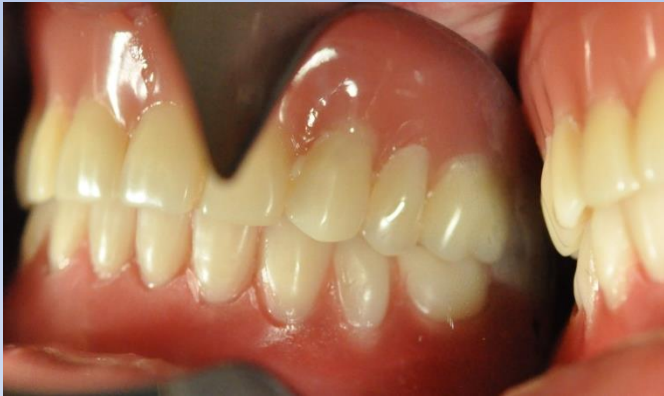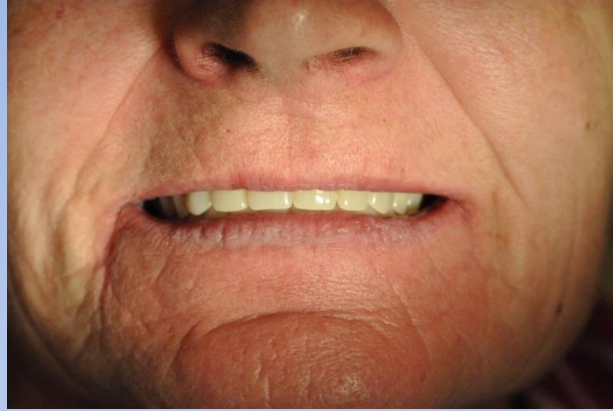Alginát

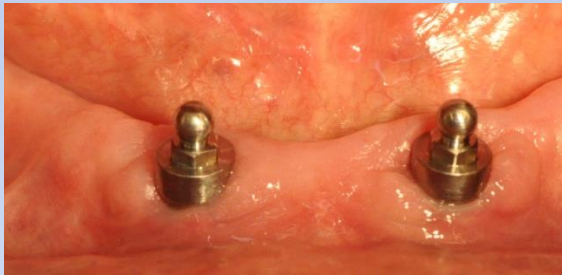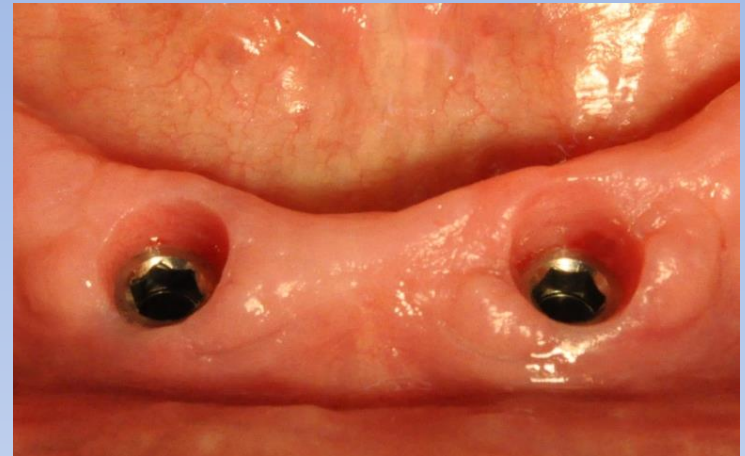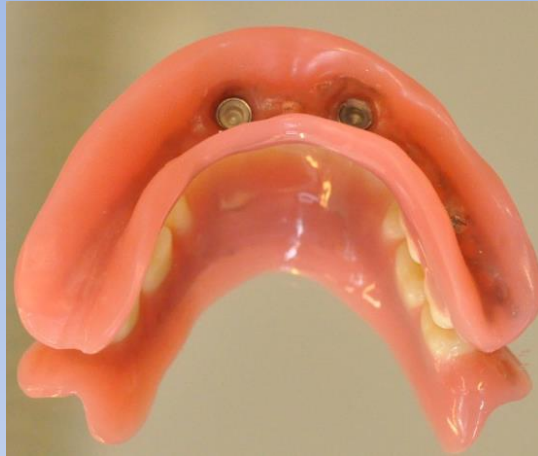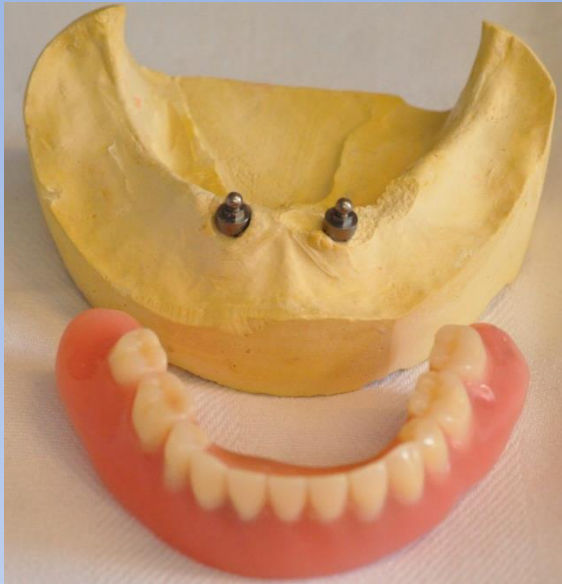Harapási sablon – Centrális Okklúzió meghatározása



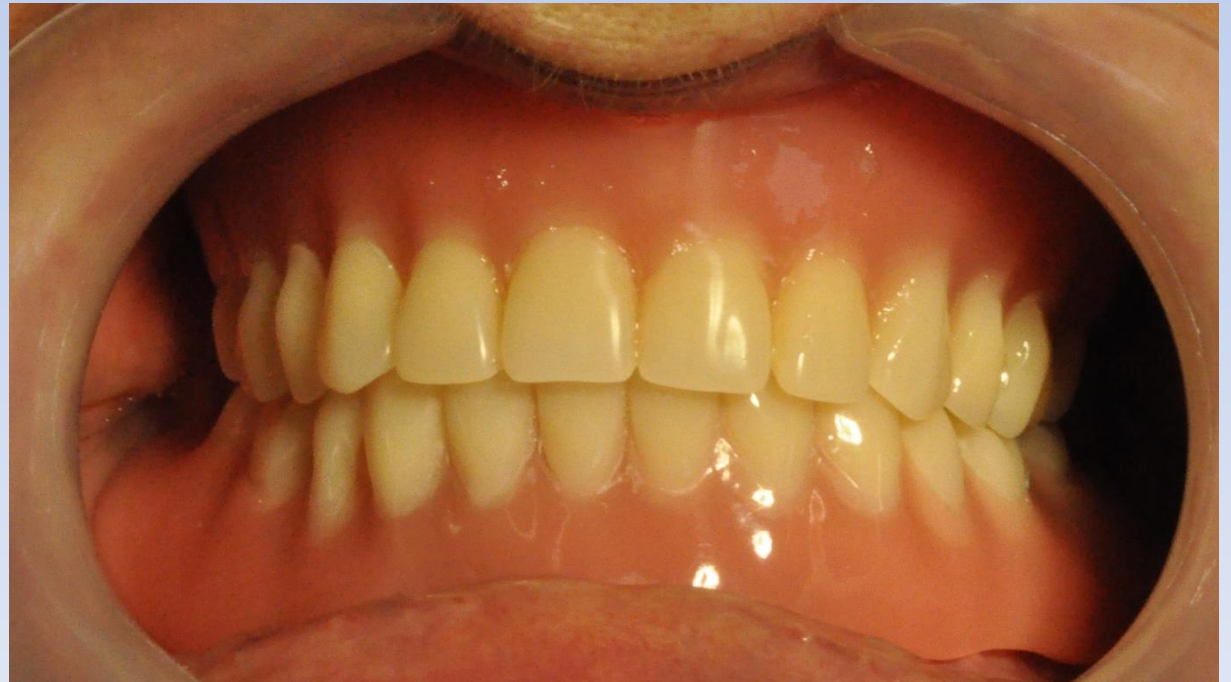Fogpróba



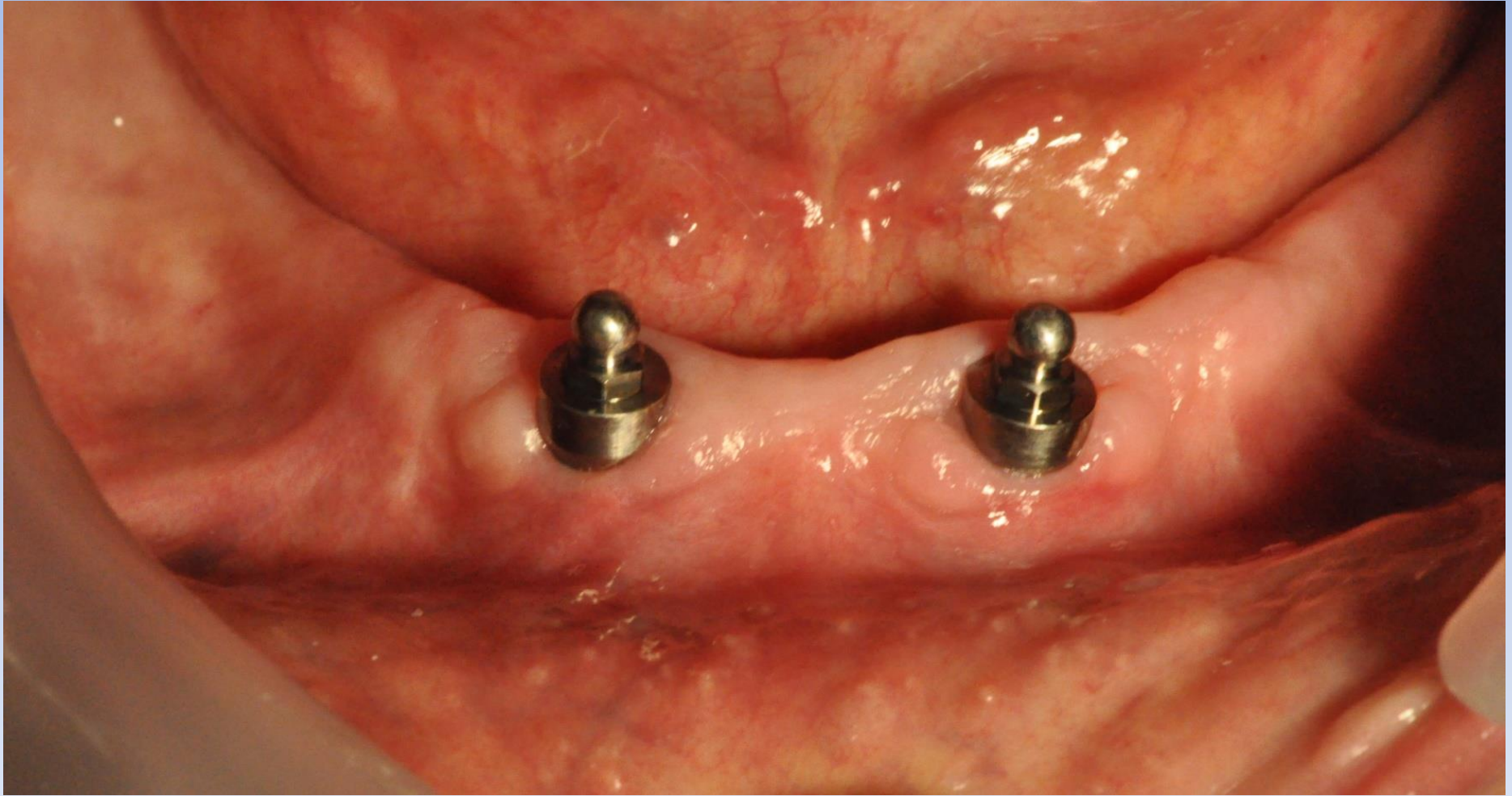
Pótlás átadás



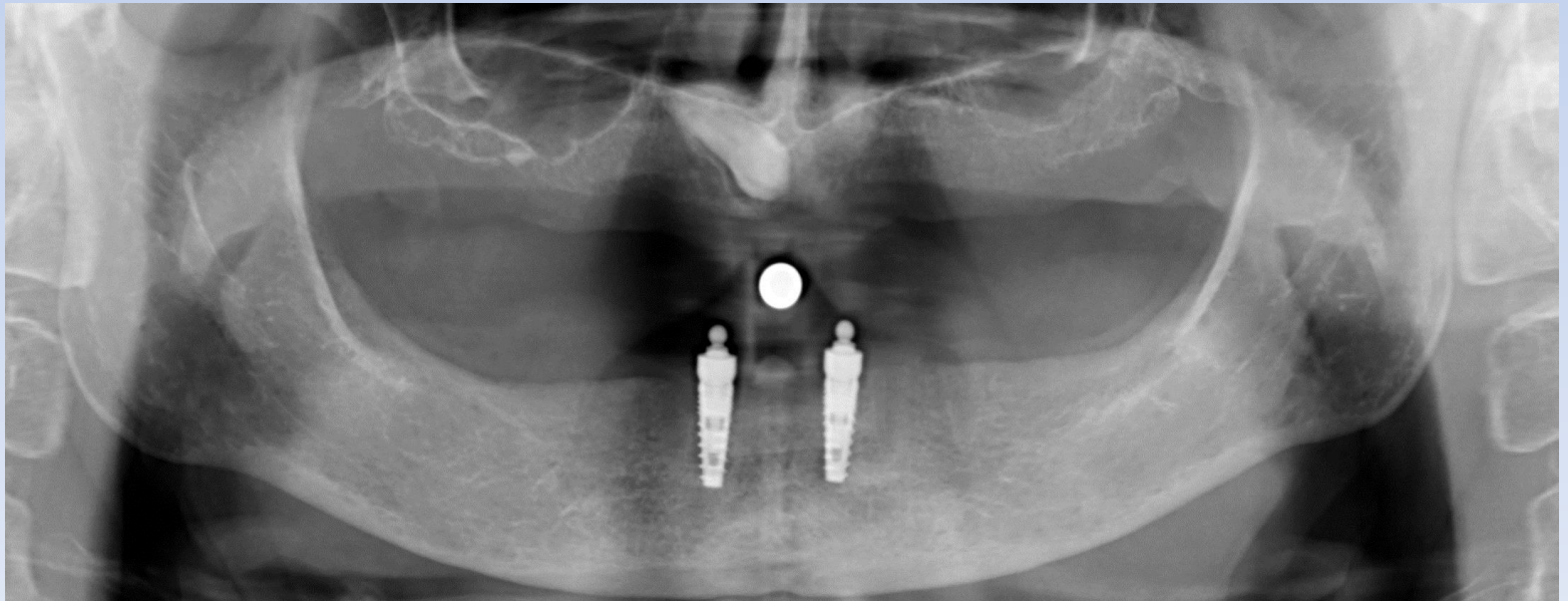
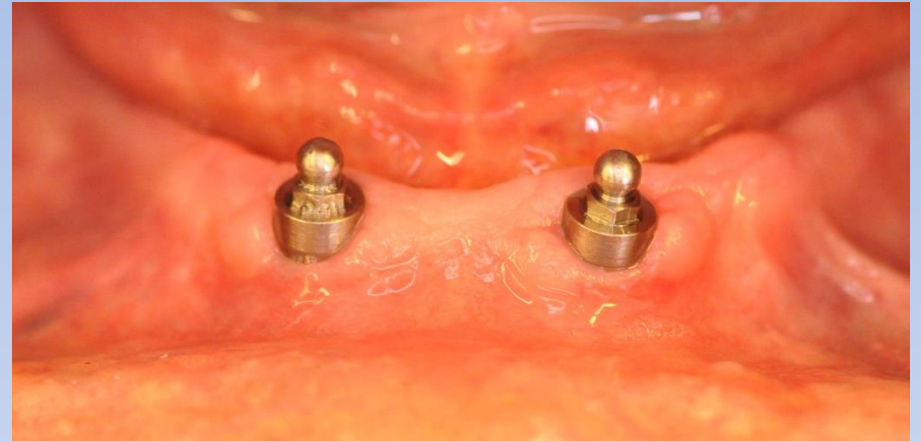
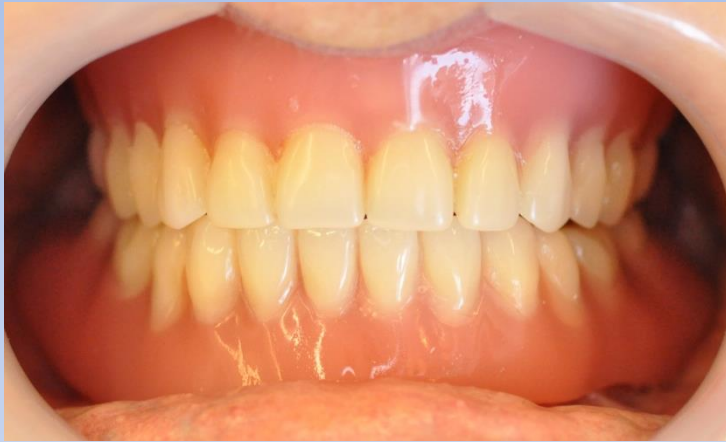25 Nm



Kontroll - 1 hónap



Kontroll – 6 hónap



Köszönöm a megtisztelő figyelmet!

