



Semmelweis Egyetem Fogorvostudományi Kar Fogászati és Szájsebészeti Oktató Intézet


igazgató: Dr. Kivovics Péter egyetemi docens

<http://semmelweis-egyetem.hu/fszoi/>

<https://www.facebook.com/fszoi>



Alsó állcsont komplex konzerváló fogászati, parodontológiai és protetikai ellátása



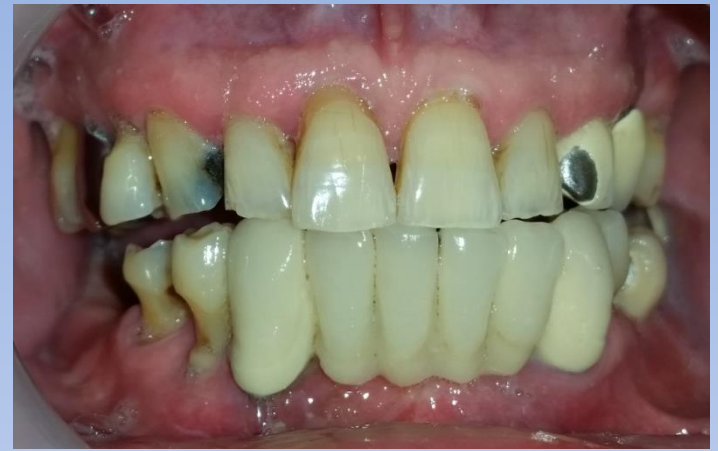Szerző : dr. Makra Dániel

Tutor: dr. Katona István, FSZOI Konzerváló fogászat és Fogpótlástan Osztály –
Osztályvezető Főorvos

Mentor: dr. Kivovics Péter Semmelweis Egyetem Fogorvostudományi Kar
Fogászati és Szájsebészeti Oktató Intézet igazgató, egyetemi docens

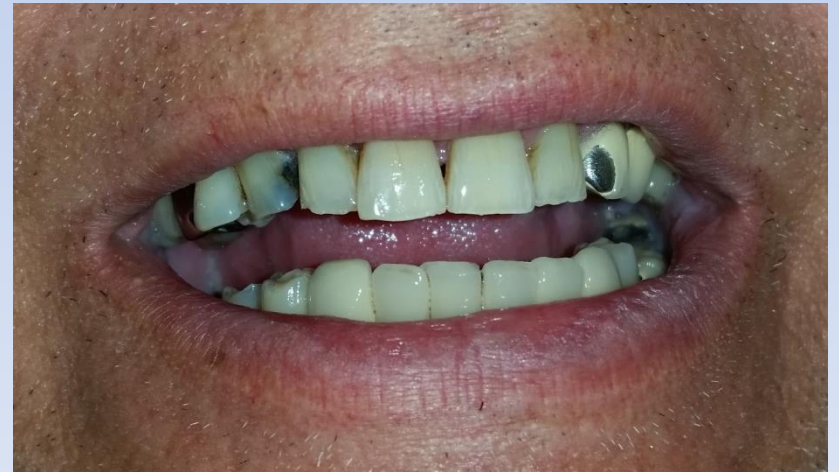Anamnézis

- 68 éves férfi
- Foglalkozása: Nyugdíjas
- Általános betegsége: hipertonia (Betaloc)
- Allergia: nincs
- Panaszai: „Alsó híd alatt fáj a fog”



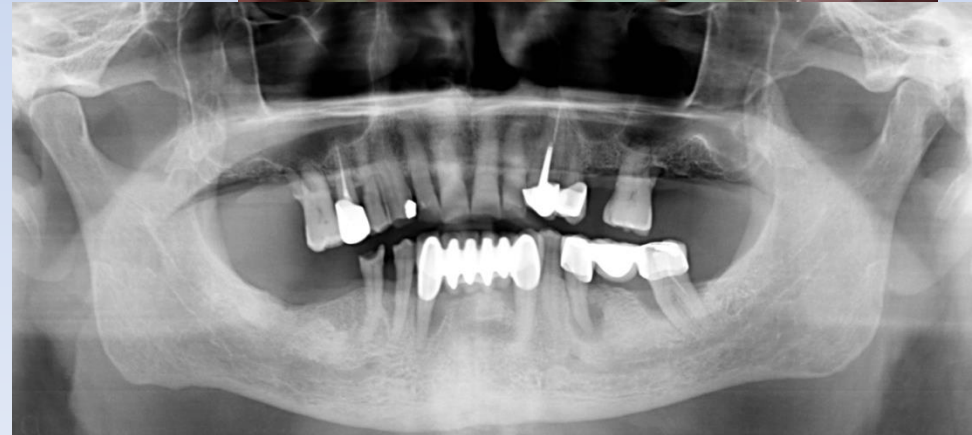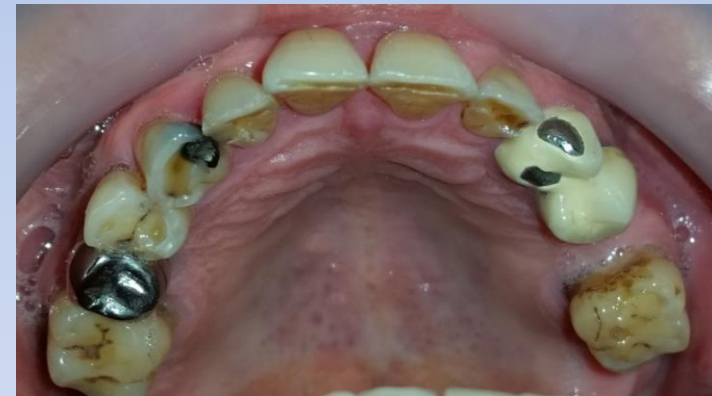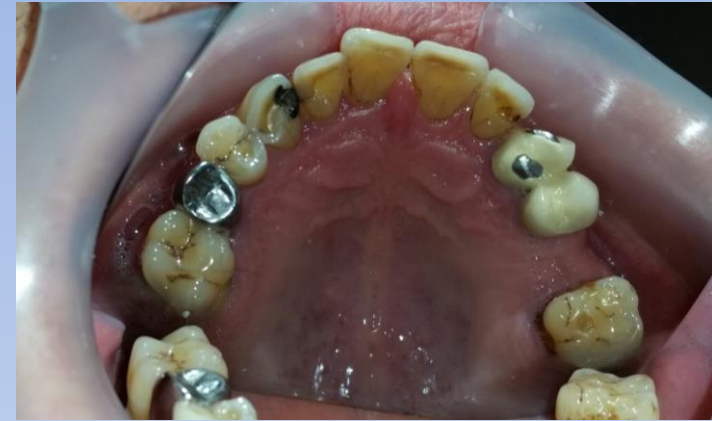Szájvizsgálat

- Sztomato-onkológiai vizsgálat negatív
- Szájhygiénia rossz
- TMI vizsgálatának eredménye negatív



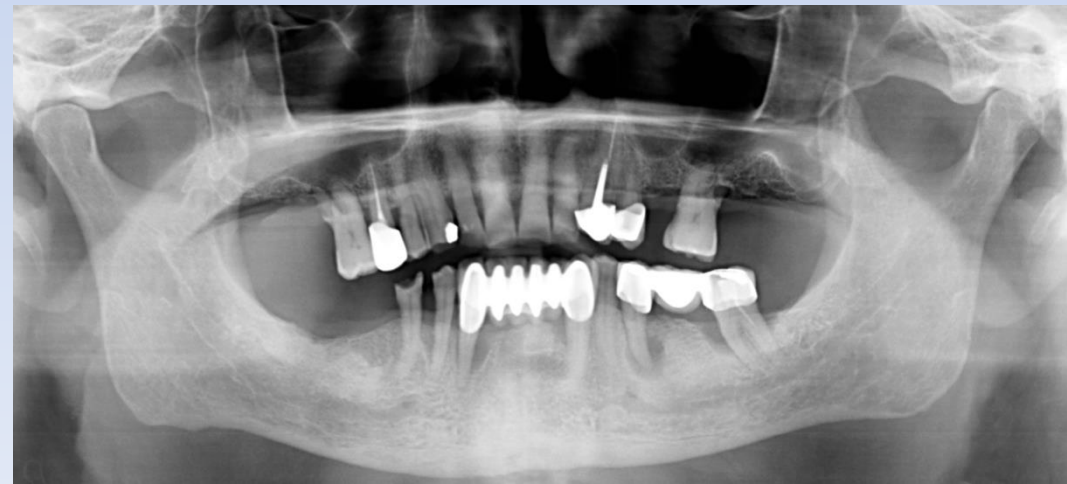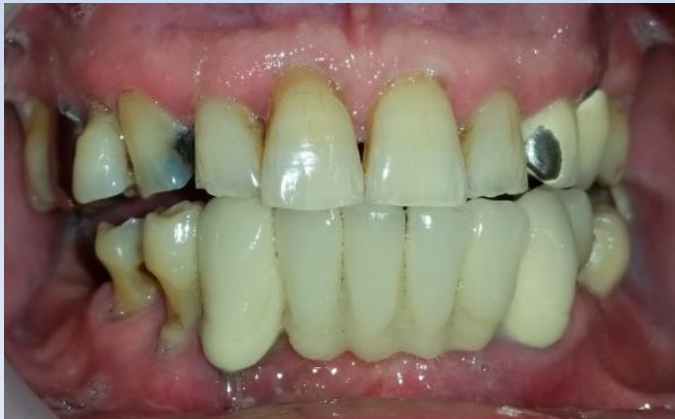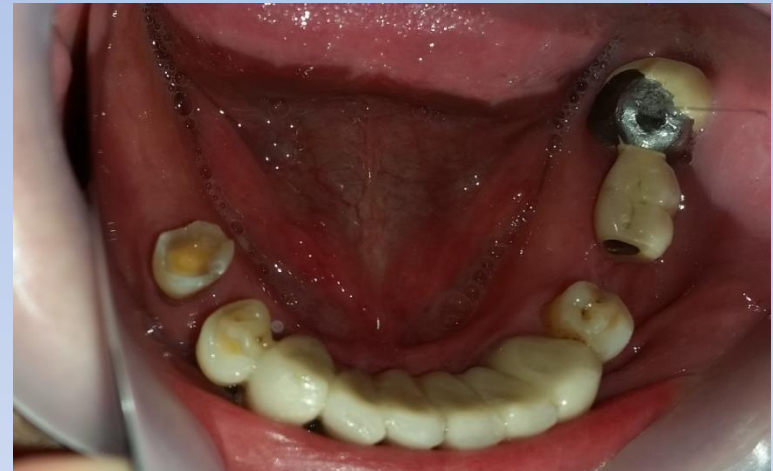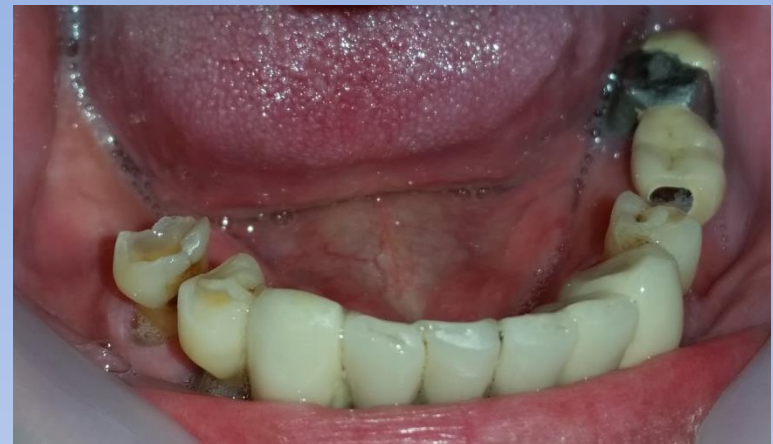Státusz

- Felső állcsont: 1A osztály
 - Gen. Chr. Parodontitis
 - 15: gyökértömött, fém korona
 - 13: MO amalgám tömés, abradált felszín
 - 12-22 abradált palatinális felszín
 - 23-24 pillérfogakon elhorgonyzott egybeöntött technológiával készült fém kerámia sín
 - 23: gyökértömött, öntött csapos műcsonk
 - 27: abradált rágófelszín

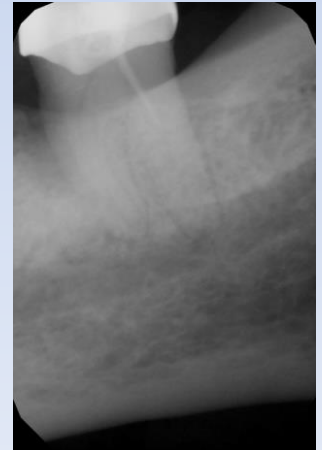
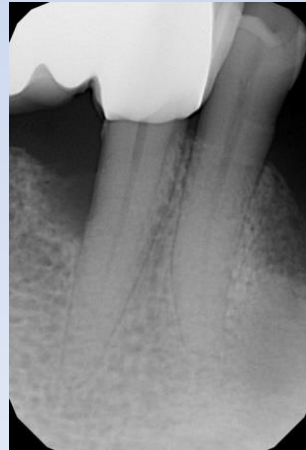
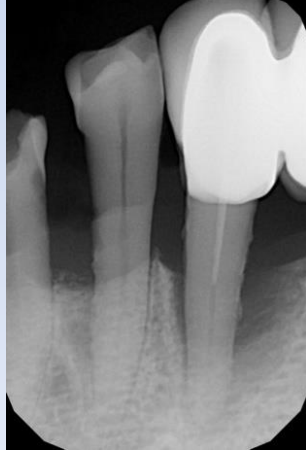
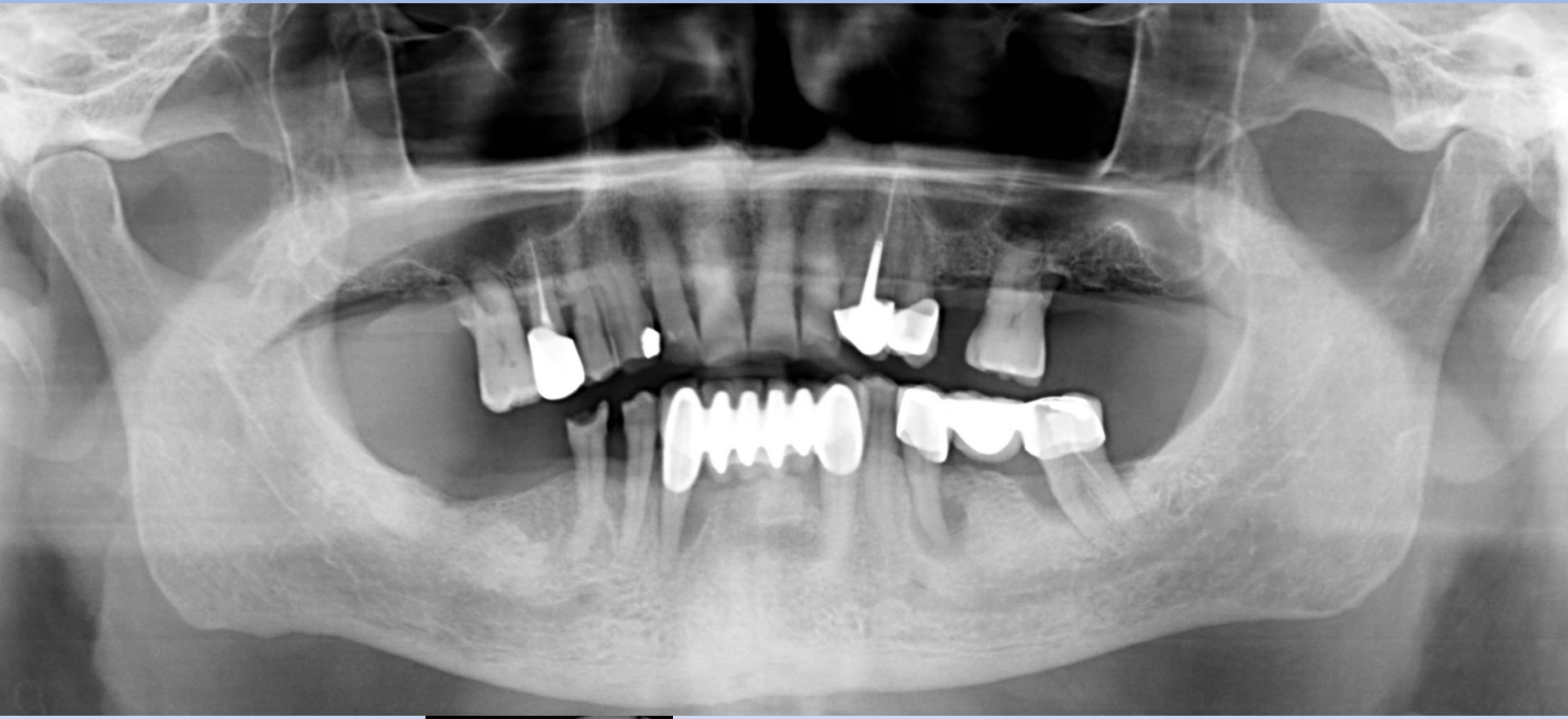Státusz

- Alsó állcsont: 2B osztály
 - Gen. Chr. Parodontitis
 - 37-35 pillérfogakon elhorgonyyzott 3 tagú egybeöntött technológiával készült fémkerámia híd
 - 37: inkomplett gyökértömés
 - 35: Periodontitis periapicalis chronica
 - 33-43 pillérfogakon elhorgonyyzott 6 tagú egybeöntött technológiával készült fémkerámia híd
 - 43: inkomplett gyökértömés, komplex endo-paro lézió
 - 44-45: abradált rágófelszín, fognyaki kopás



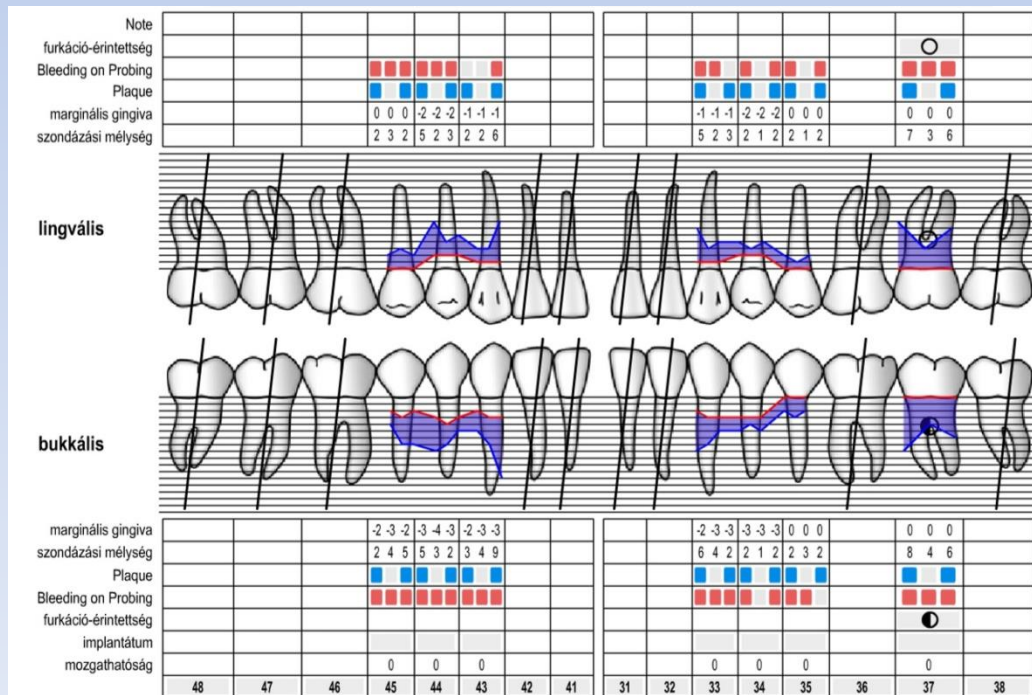
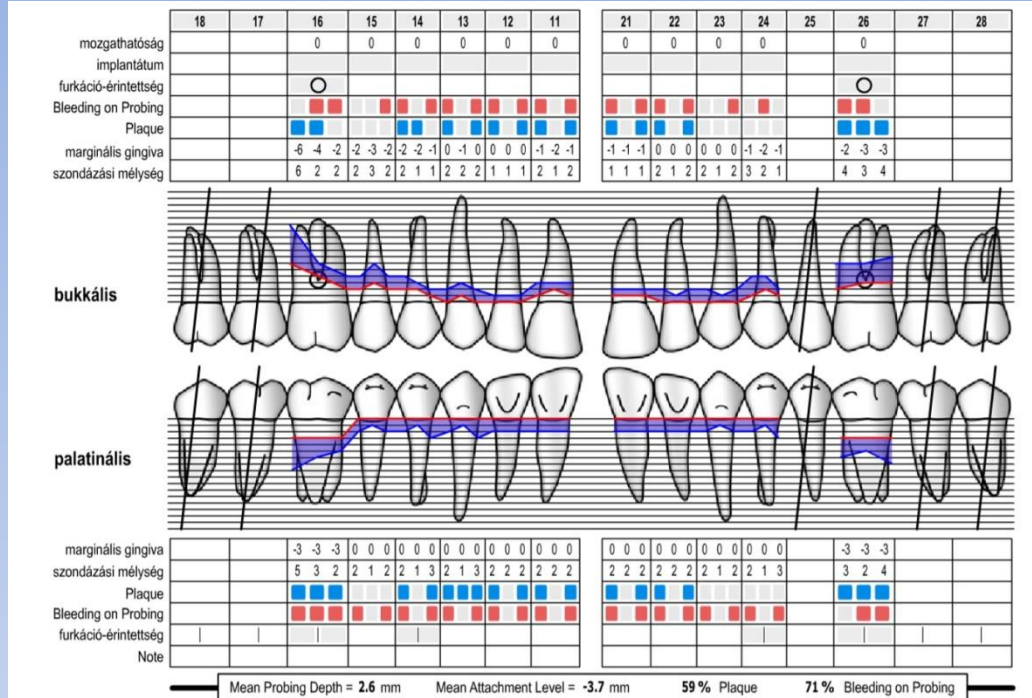
Röntgen státusz



Parodontális státusz I.

PI: 59%

BOP: 71%



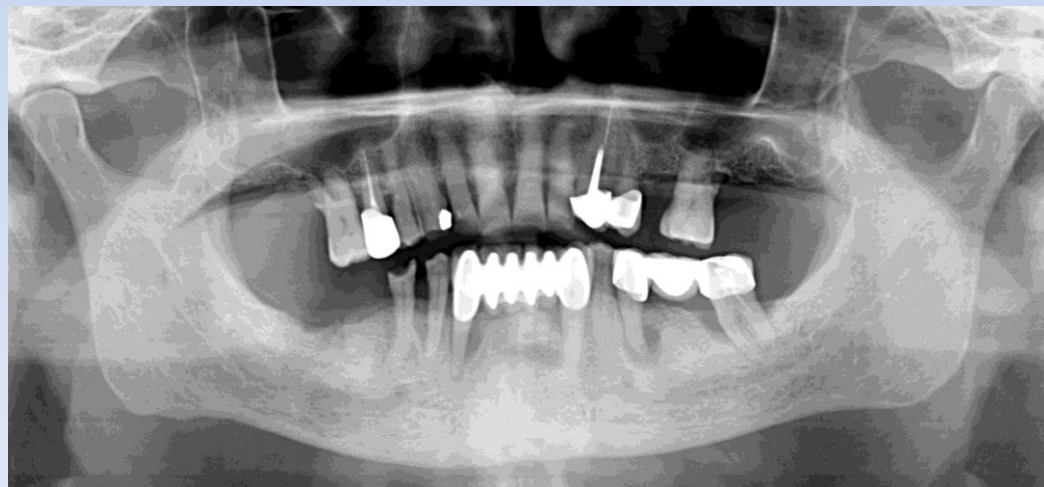
Diagnózis, fogak prognóza

Chronicus parodontitis – Generalizált
Prognózis:

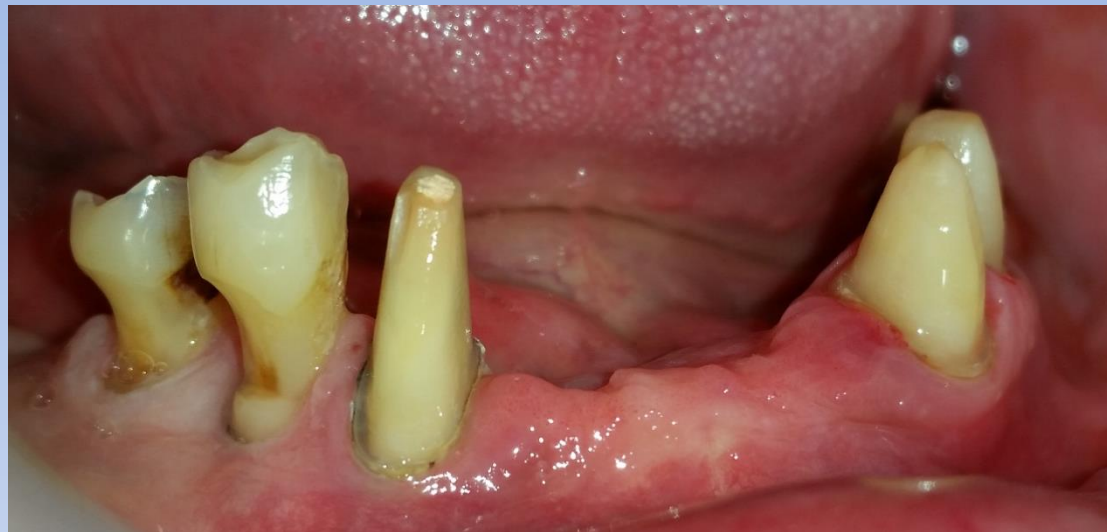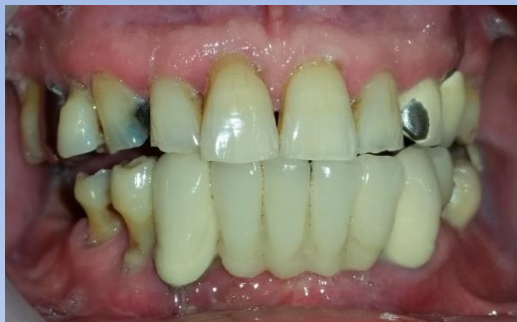	X	X	16	15	14	13	12	11	21	22	23	24	X	26	X	X	
+				+	+	+	+	+	+	+	+	+					+
-																	-
?			?											?			?
?				?	?	?					?						?
-													-		-		-
+												+					+
	X	X	X	45	44	43	X	X	X	X	33	34	35	X	37	X	

Előzetes Kezelési Terv

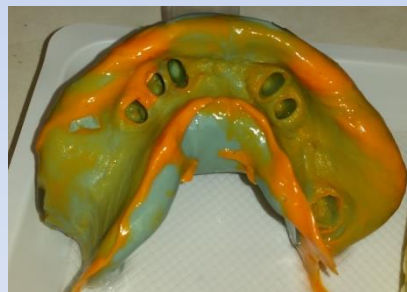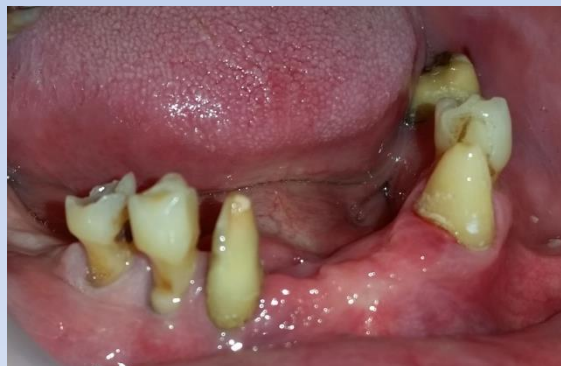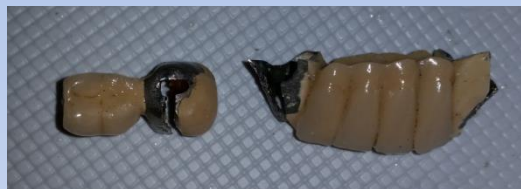- 33-43; 35-37 pillérfogakról pótlások eltávolítása
- 34-33-43: pillérfogakra ideiglenes pótlás készítése
- 35,37: fogak sebészi eltávolítása
- Alsó felső állcsonton supra és subgingivalis depurálás, zárt kürett
- 43 inkomplett gyökértömés revíziója
- 44,45 fogak szanálása
- 45,44,43,33 regeneratív parodontális műtét
- Újraértékelés



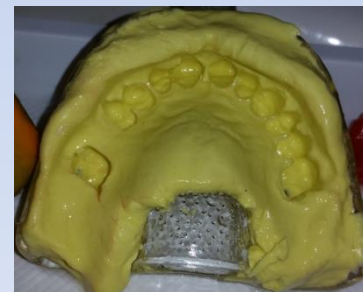Alsó pótlások eltávolítása, pillér fogak előkészítése, lenyomat



Pillérfogak előkészítése paragingivális vállas preparálással
33,43 – II. fokú mobilitás



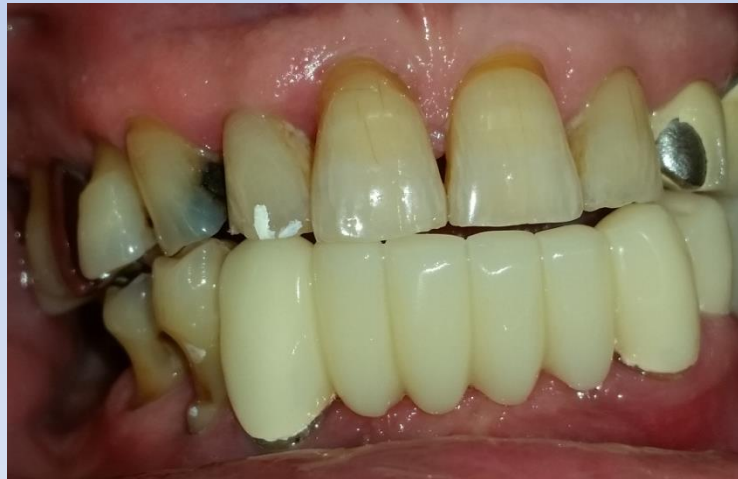Precíziós lenyomat
C-szilikon két fázis két időben




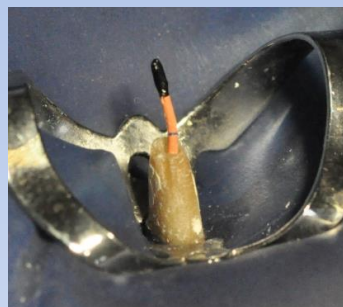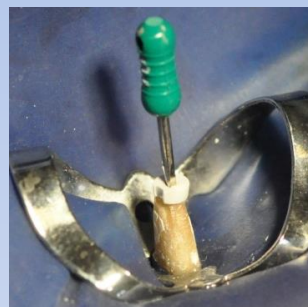
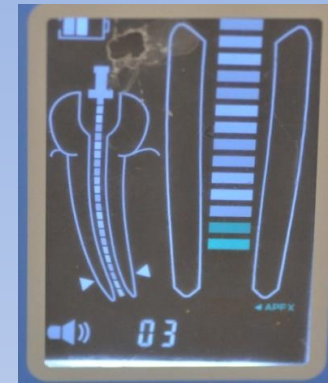
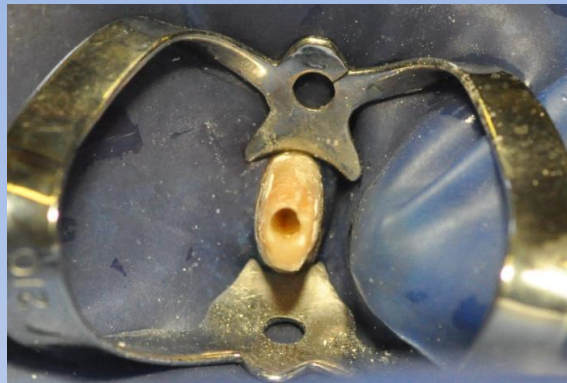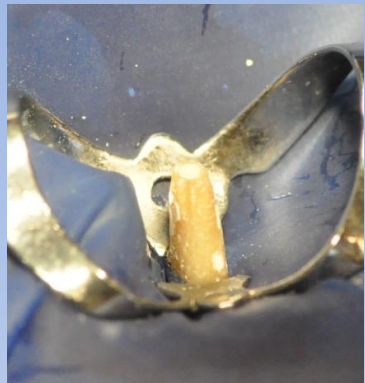Antagonista lenyomat
Alginát

Ideiglenes híd

- Ideiglenes PMMA híd átadása,
 - pillérfogak: 43,33,34;
 - hézagfogak: 32,31,41,42



43 fog inkomplett gyökértömés revíziója



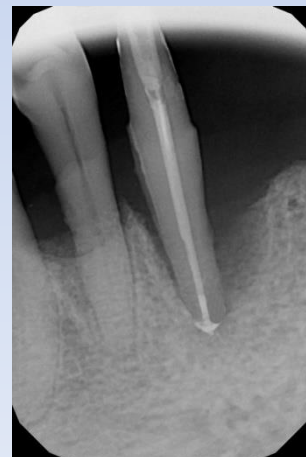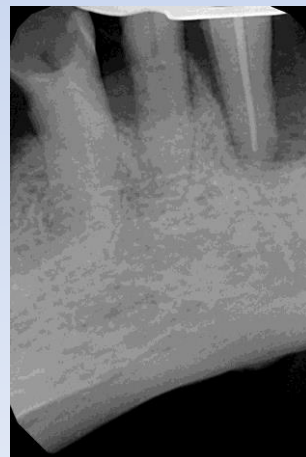
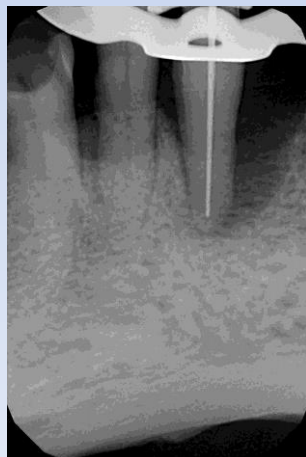
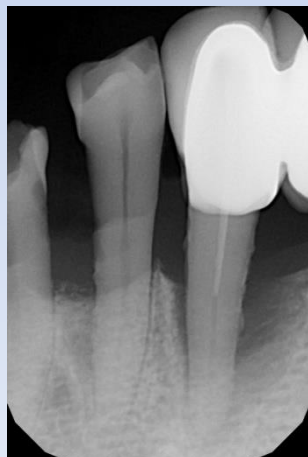Kiindulási

Tűs kontroll

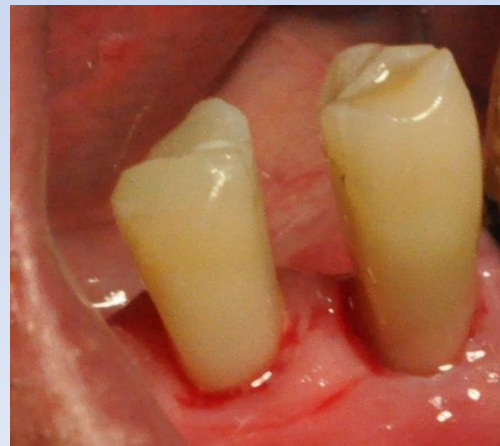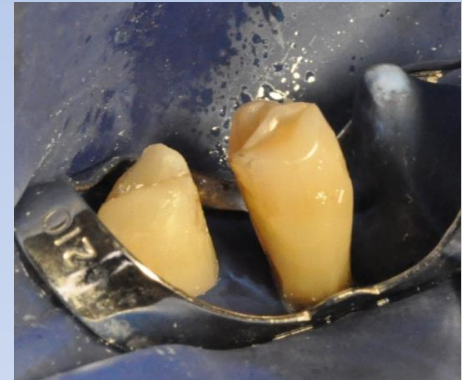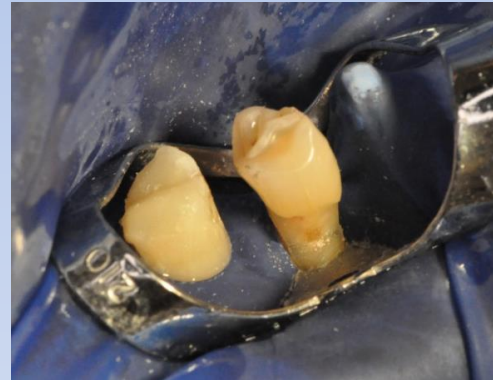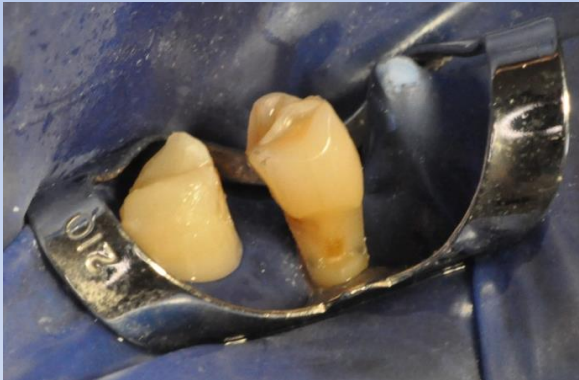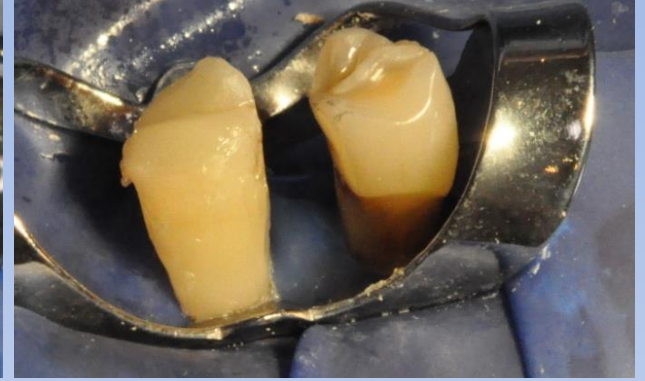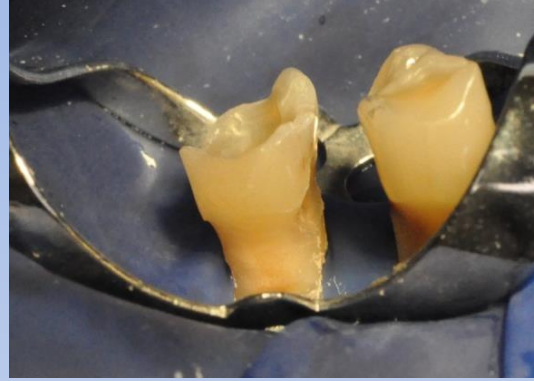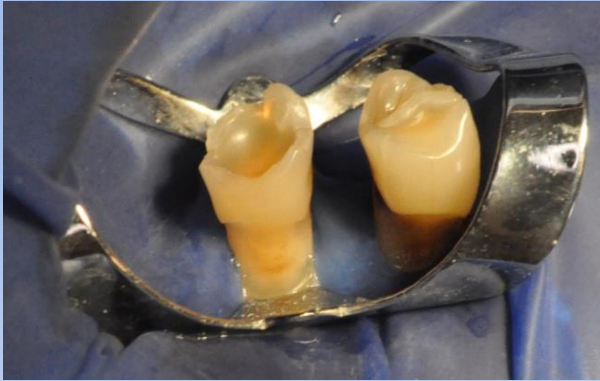Poen kontroll

Gyökértömés kontroll

Fedőtömés GIC

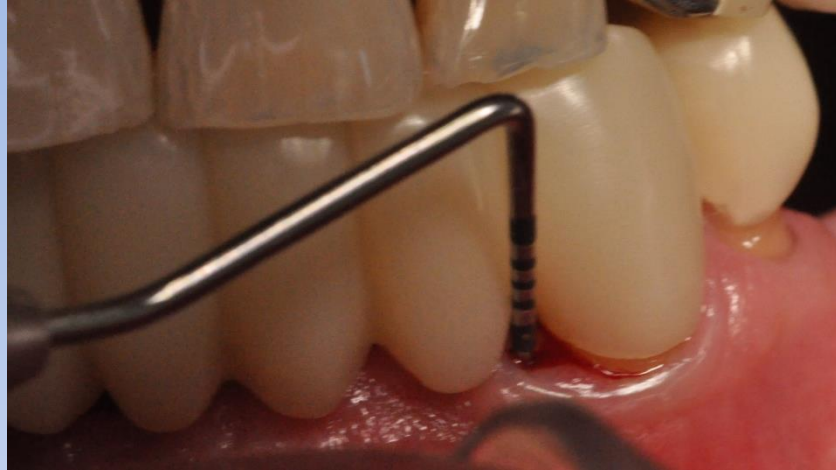
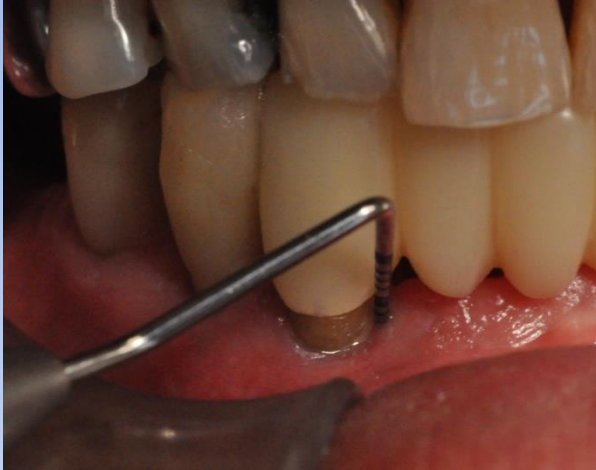
44,45 kompozit tömés

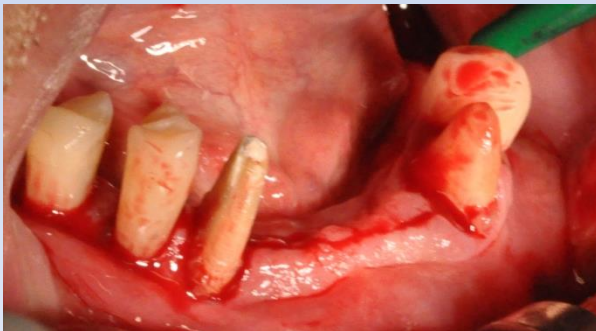
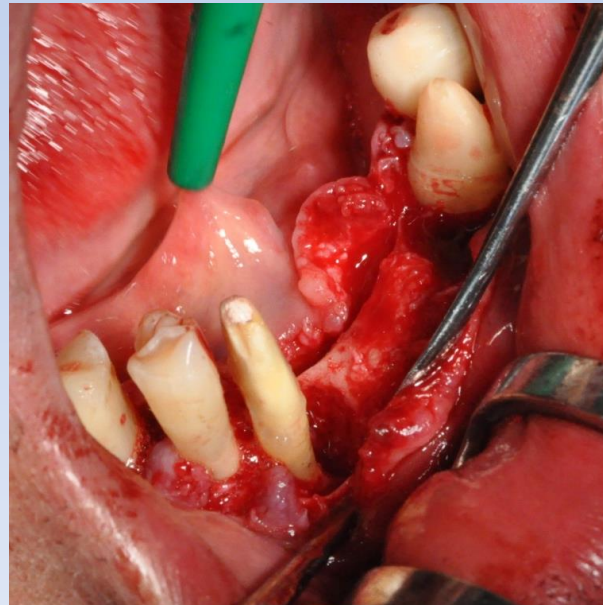
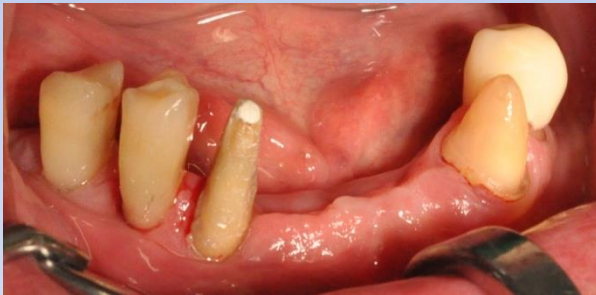
Regeneratív parodontális műtét I.

Szondázási mélység: 9 mm

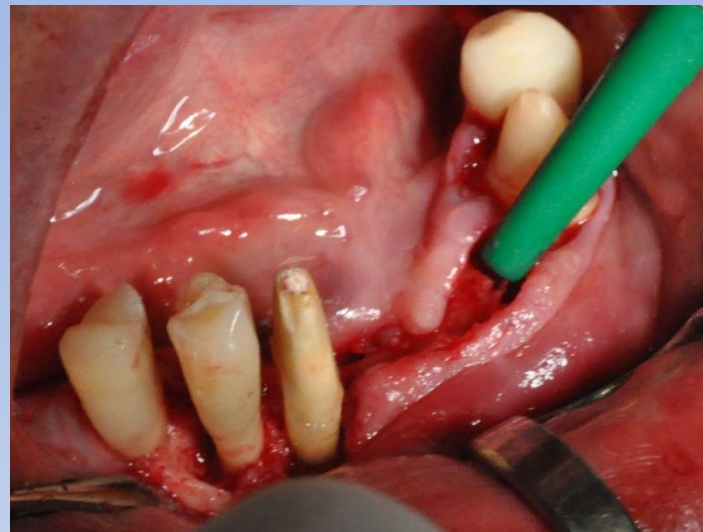
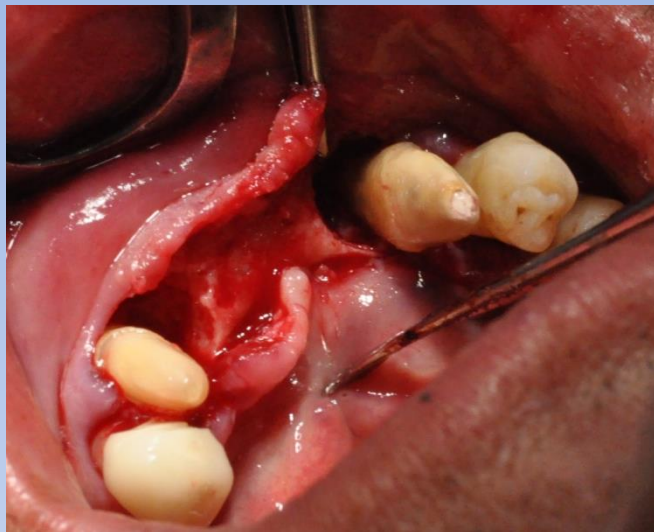


Lebonyképzés

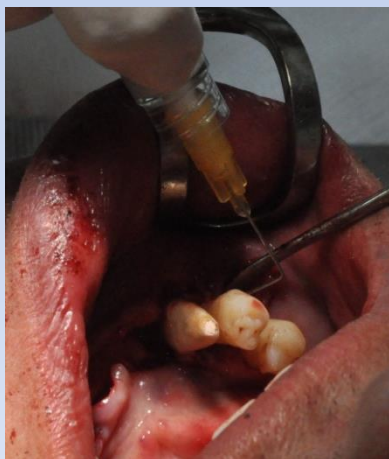


(dr. Makra Dániel és dr. Kovács Lilla parodontológus szakorvos)

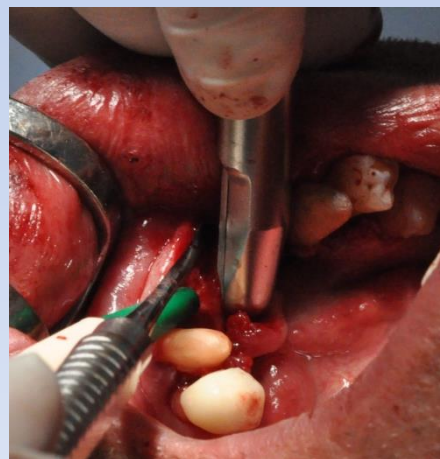
Regeneratív parodontális műtét II.



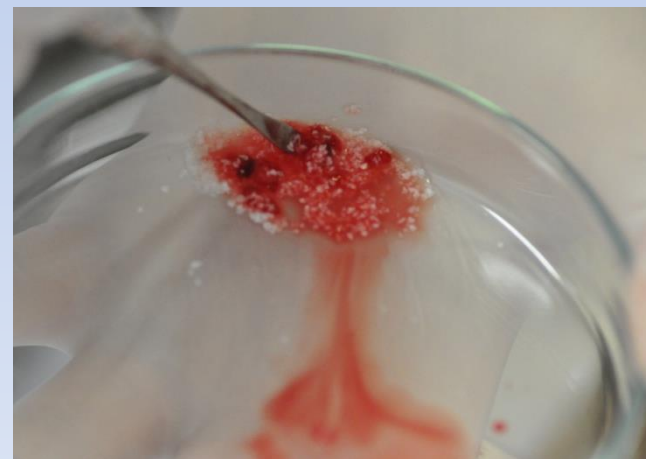
Granulációs szövetek eltávolítása, gyökérsimítás



24% EDTA
kondicionálás

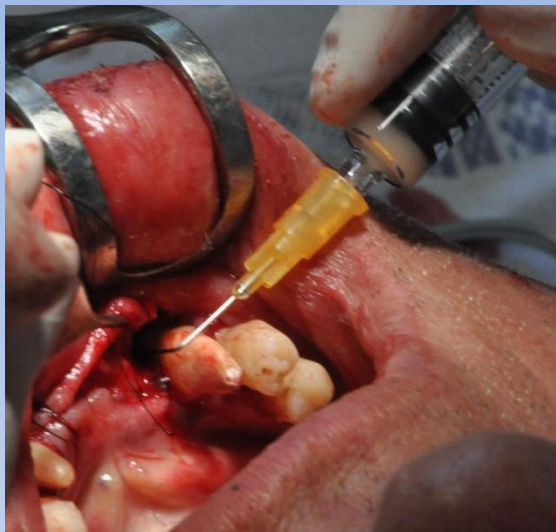

Autológ csont
gyűjtés

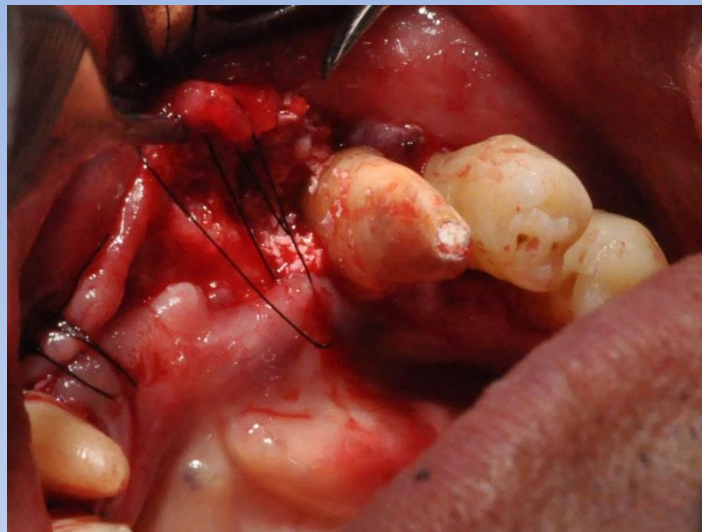


Xenograft + autológ csont

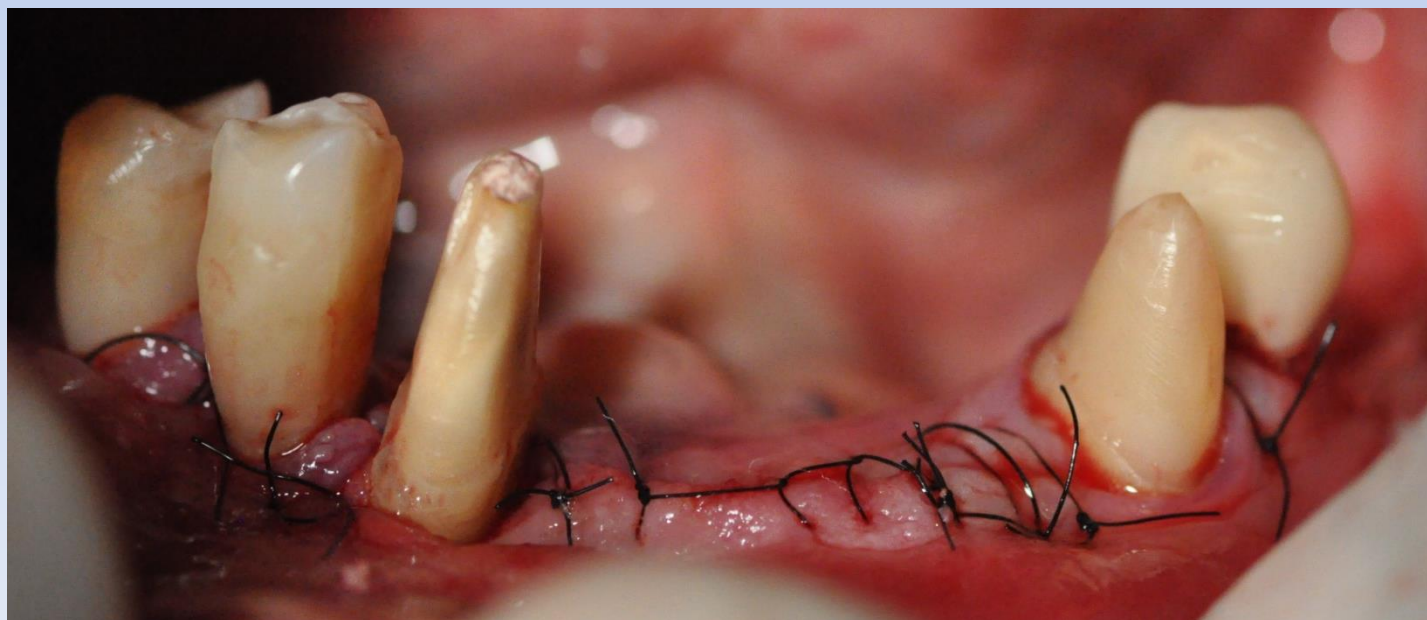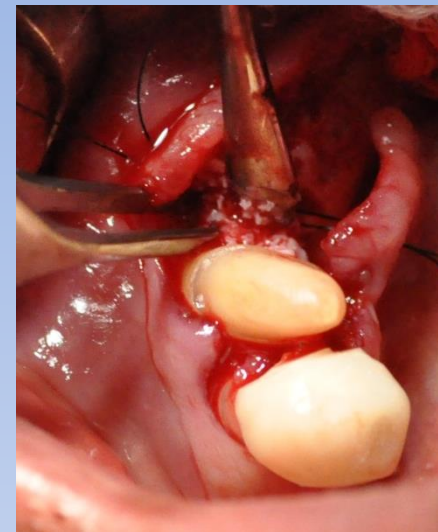
Regeneratív parodontális műtét III.



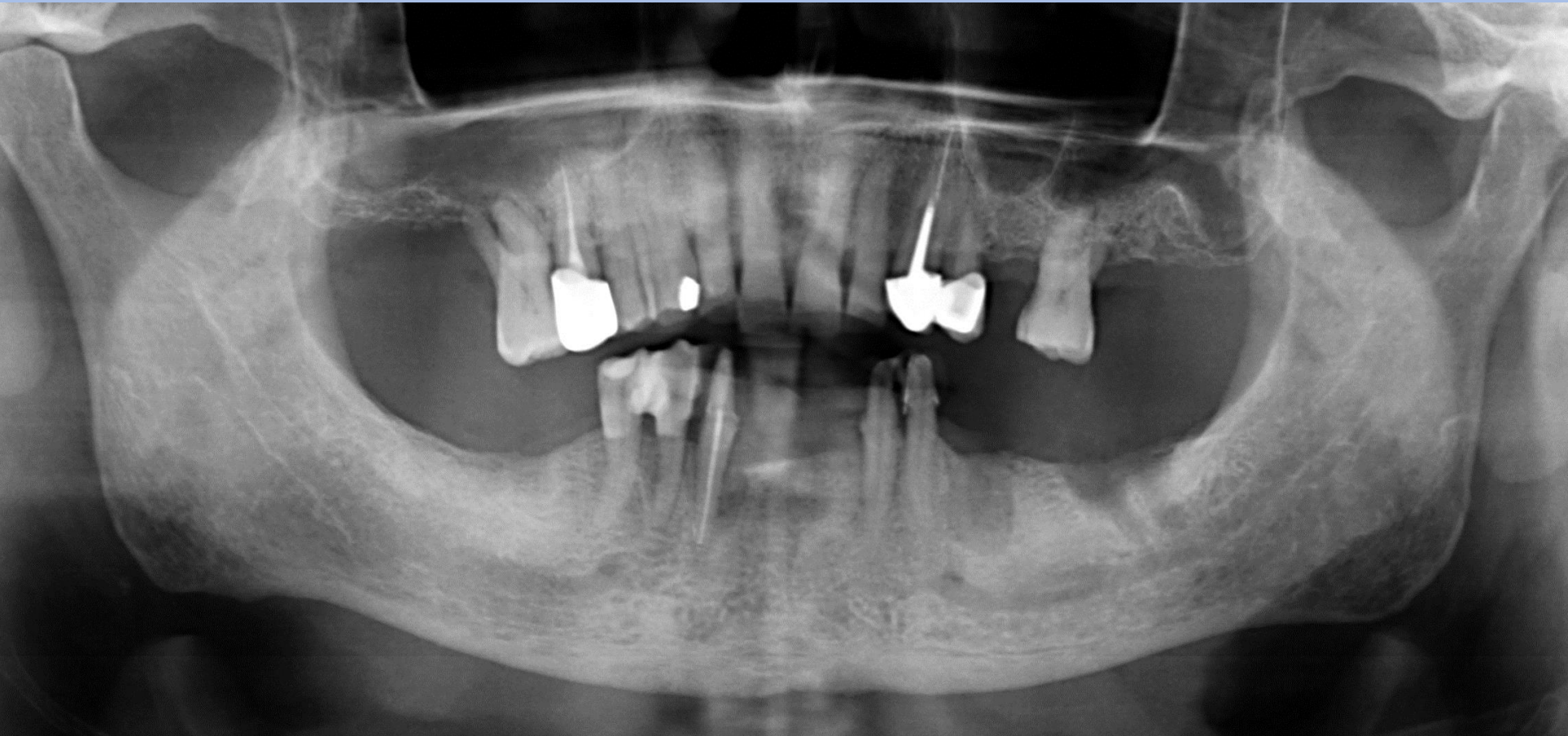
EMD felvitele
a gyökérfelszínre



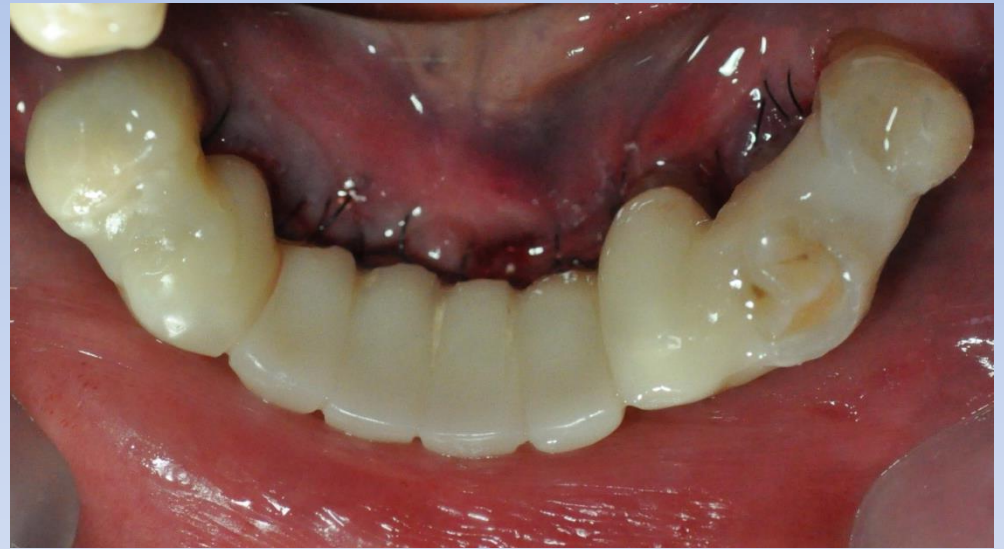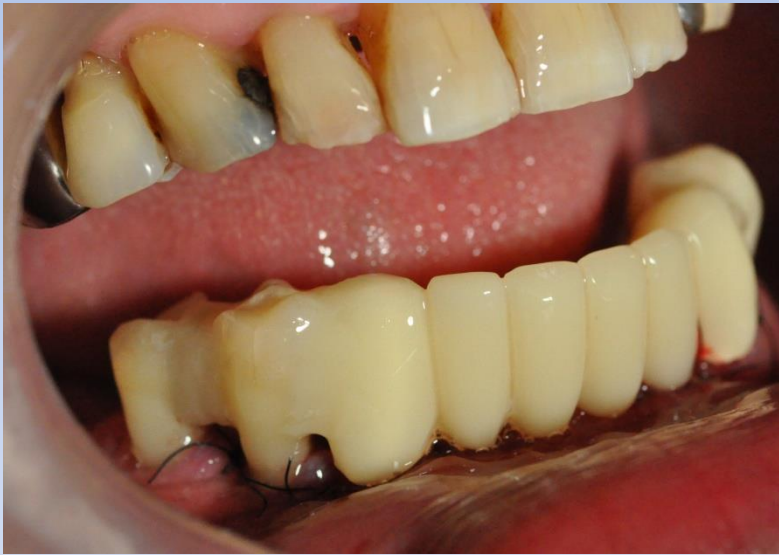Csontpótló anyag bevitele



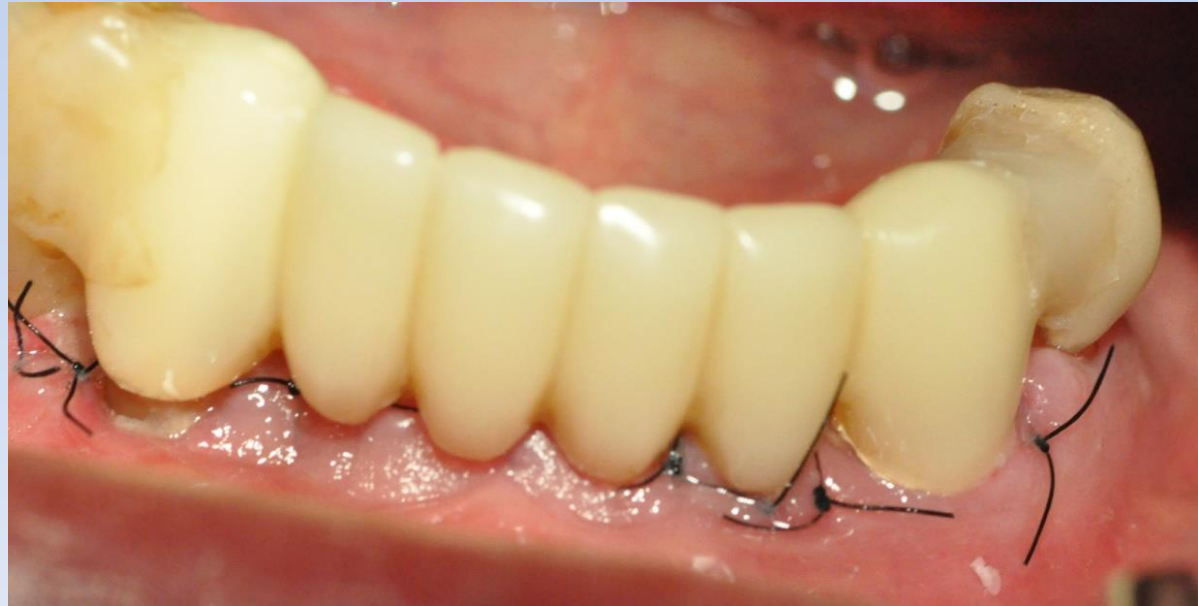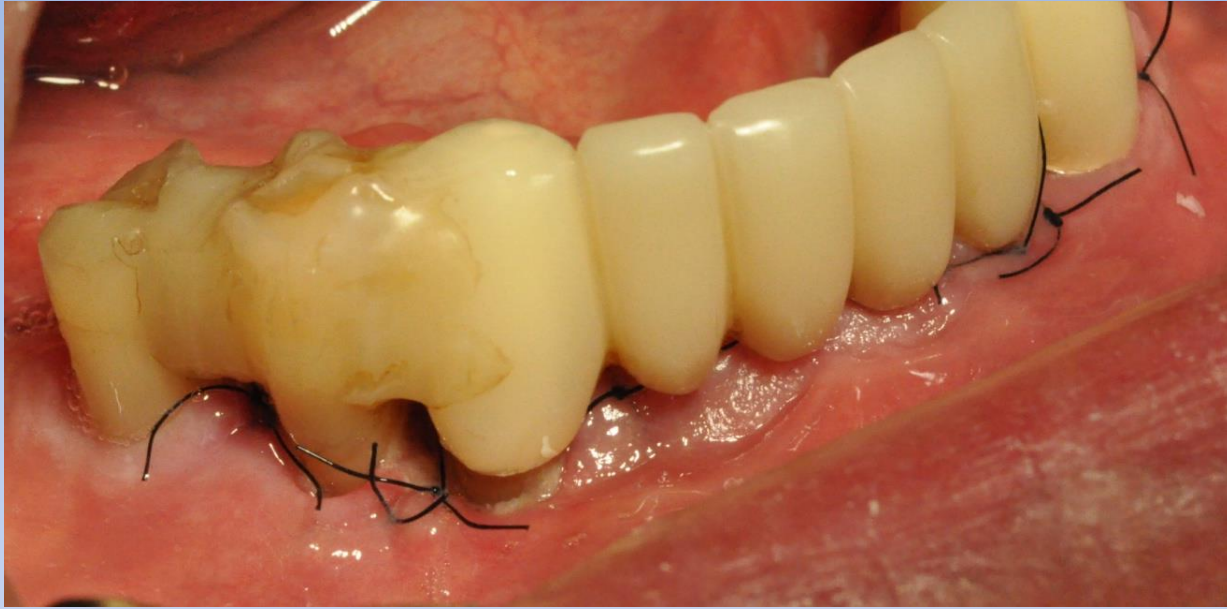
Kontroll röntgen műtét után



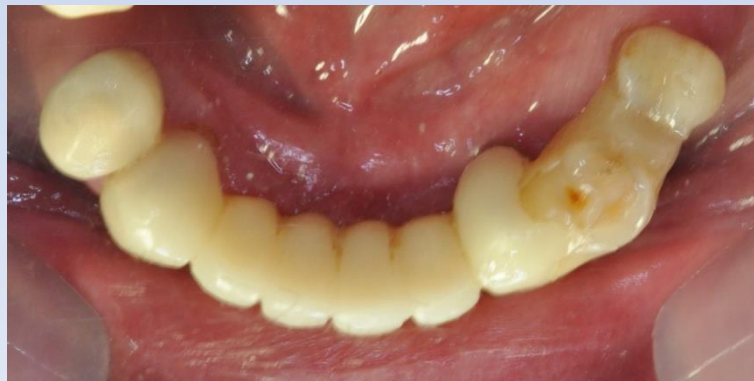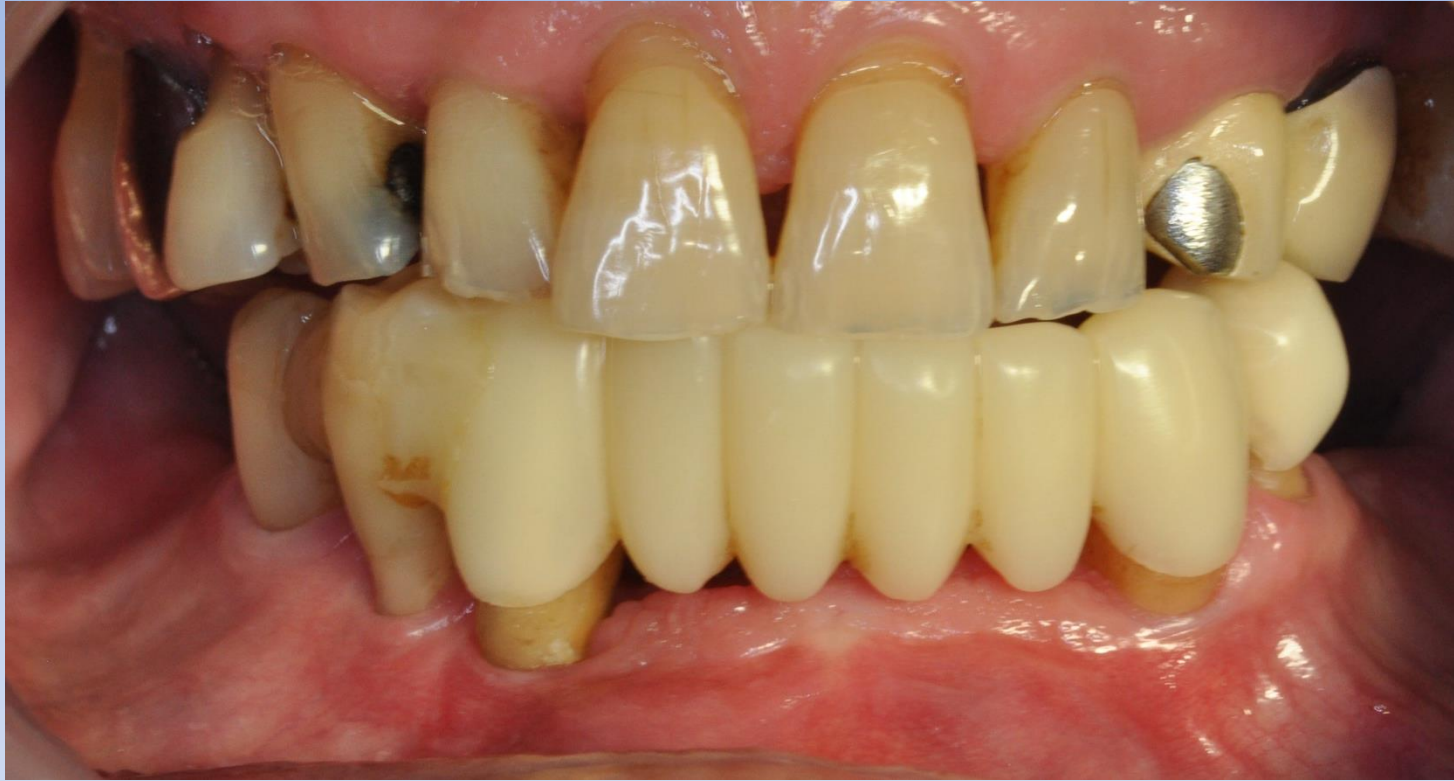Ideiglenes sínezés



Kontroll - 2 hét – varrat eltávolítás



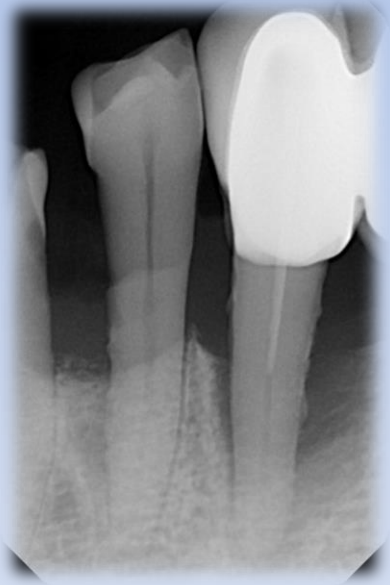Kontroll 3 hónap



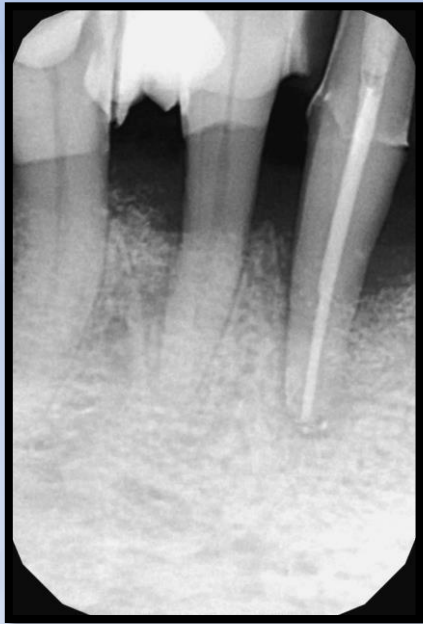Kontroll röntgen felvételek 5 hónap után

45,44,43

Előtte

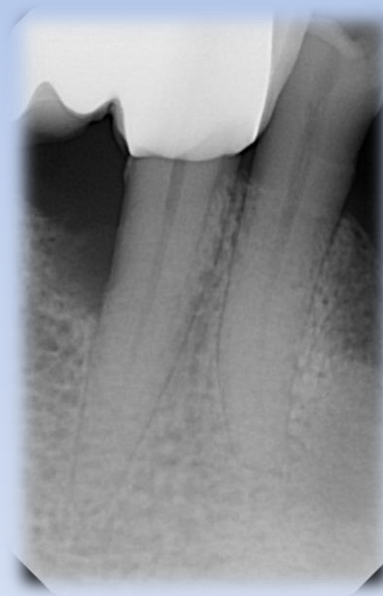

Utána

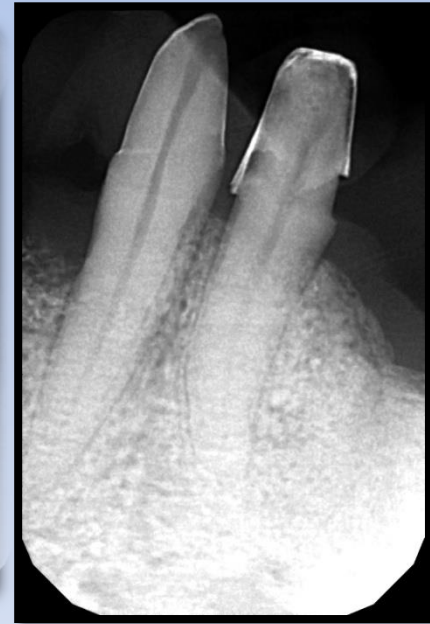

33,34

Előtte



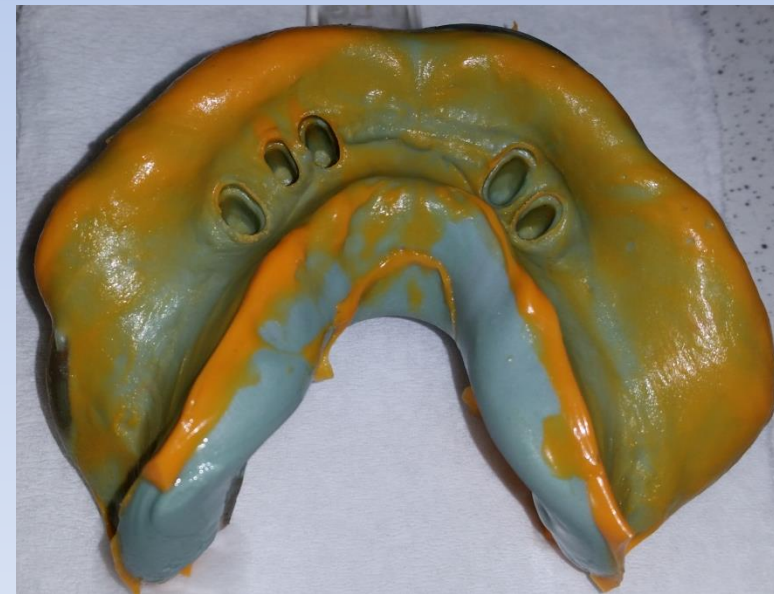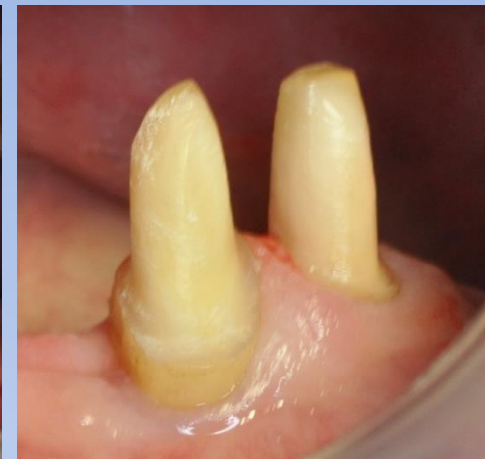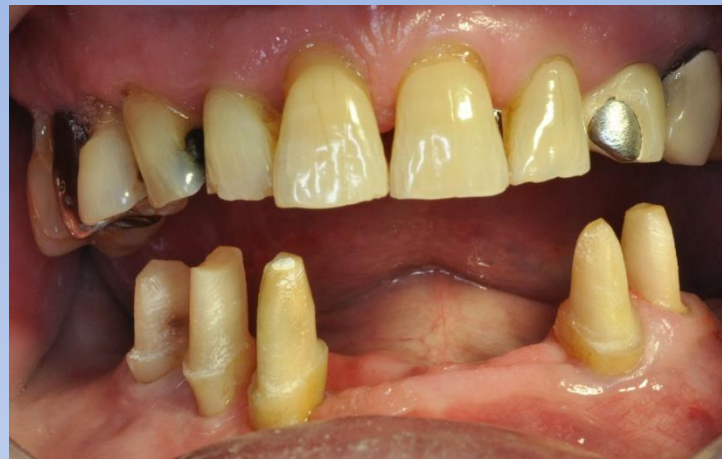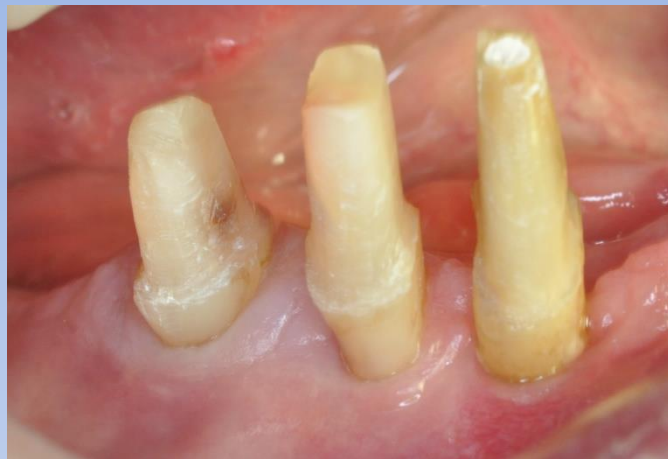Utána



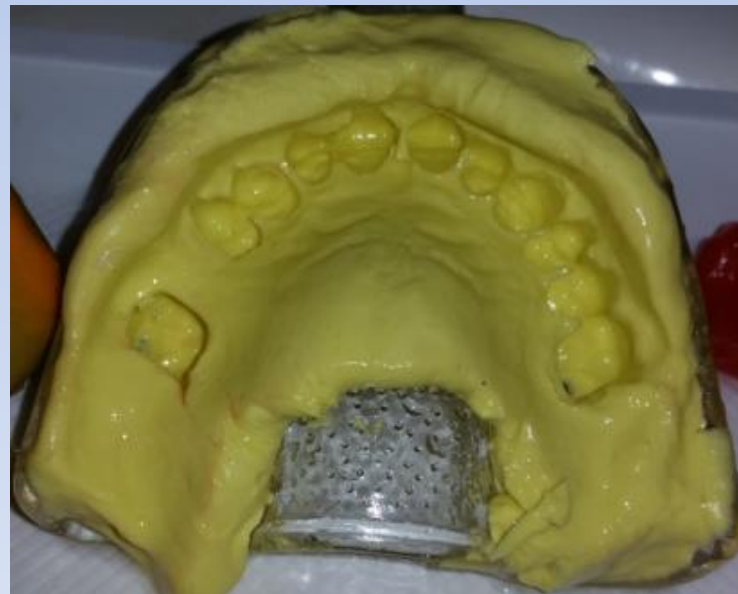Tervezett pótlás

- 34,33,43,44,45 pillérfogakon elhorgonyzott, 33,43 fogak között merevítő rúddal egybeöntött fémkerámia sín.
- 7 fogas dento-mukózálisan megtámasztott részleges lemezes pótlás, fém alaplemezzel, reteszkapocs elhorgonyzással.

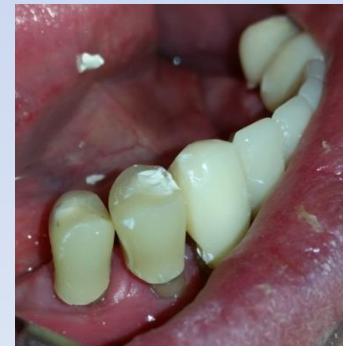Pillérfogak előkészítése: 34,33,43,44,45



Precíziós lenyomat
C-szilikon
Két fázis két időben

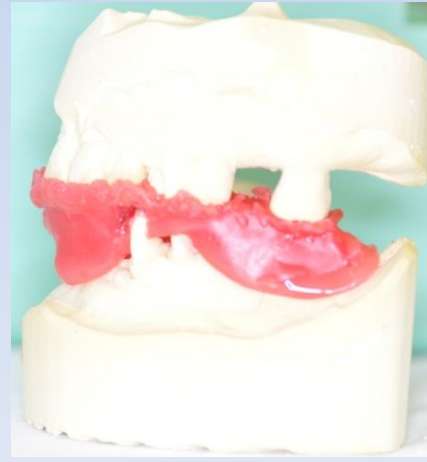
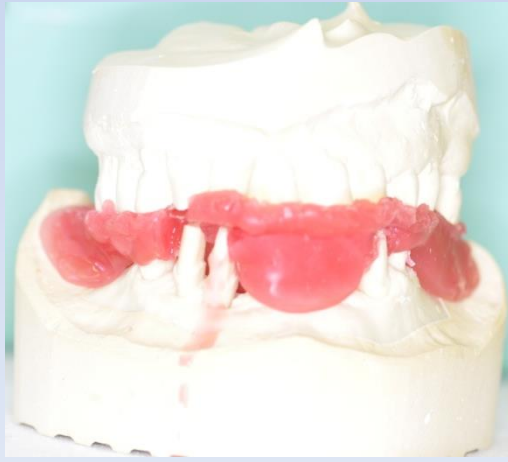
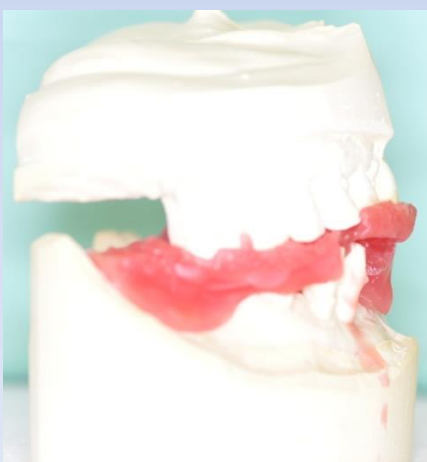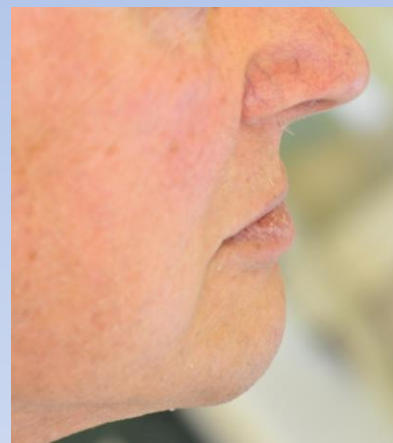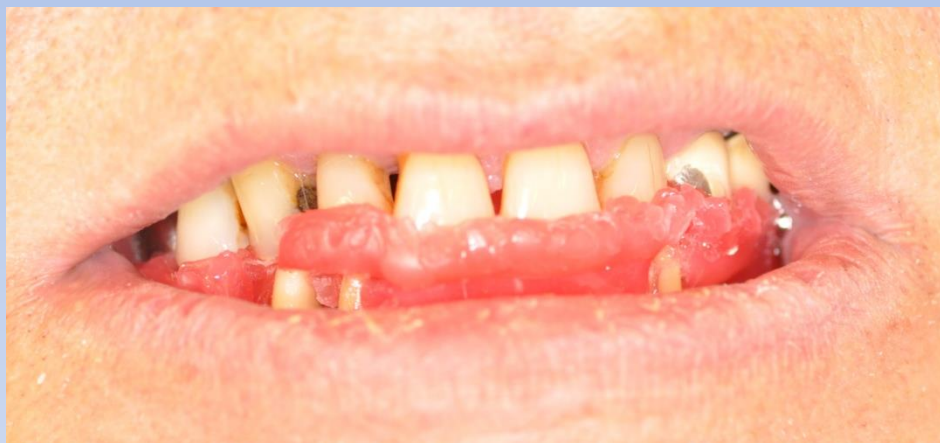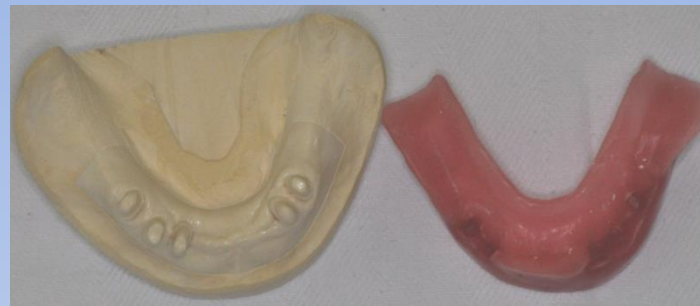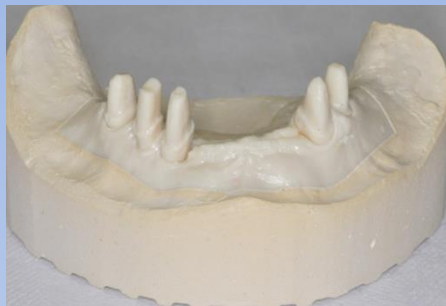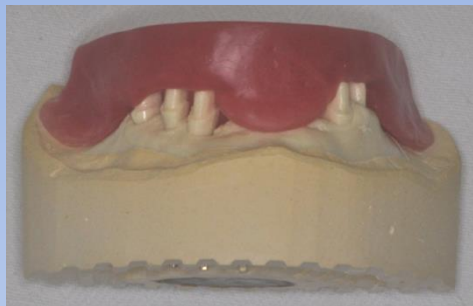Antagonista lenyomat
Alginát



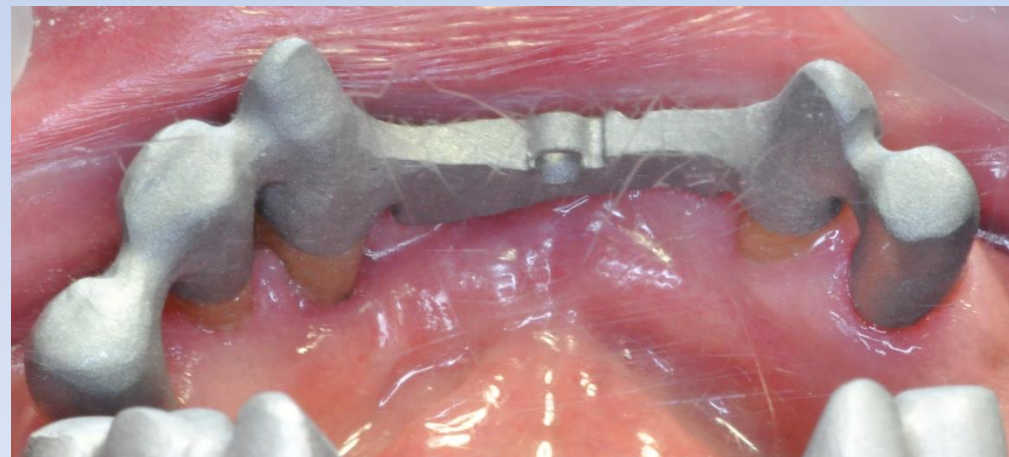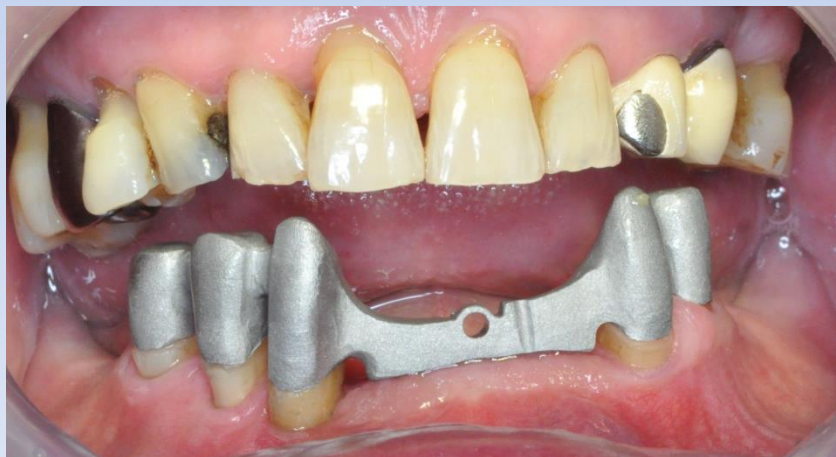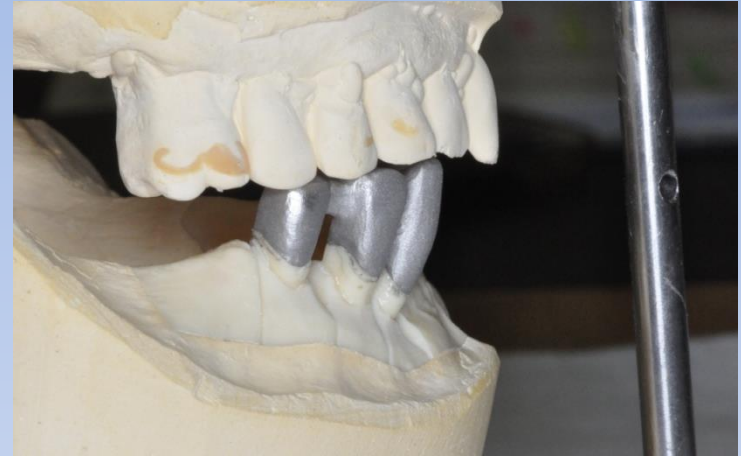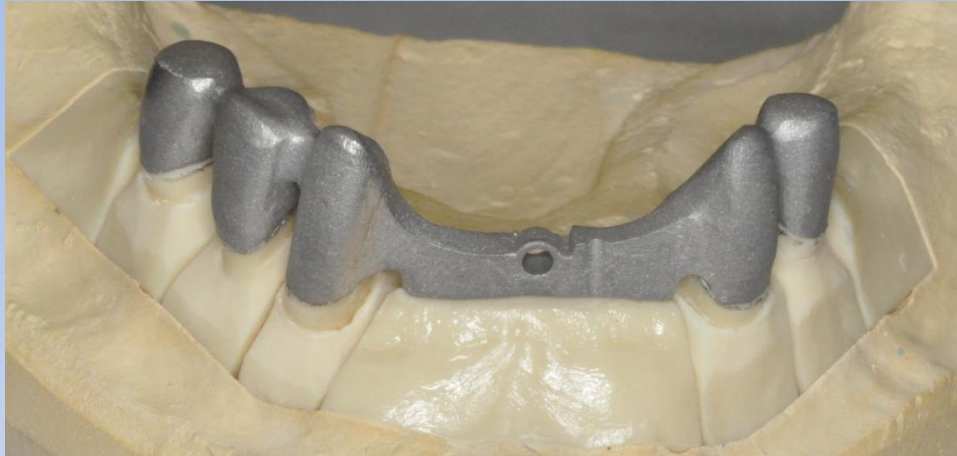44,45 ideiglenes korona

Harapási sablon – Centrális Okklúzió meghatározása

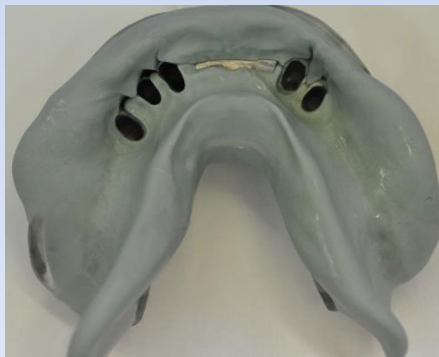
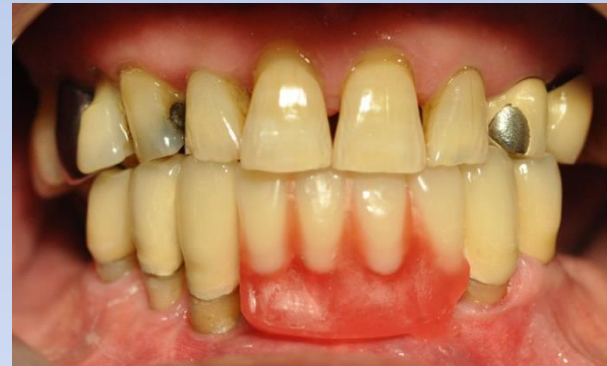
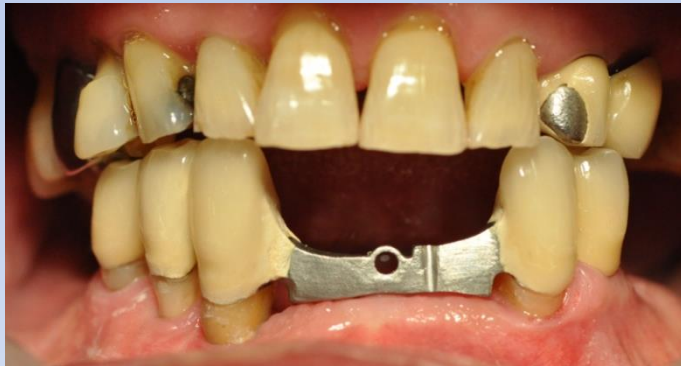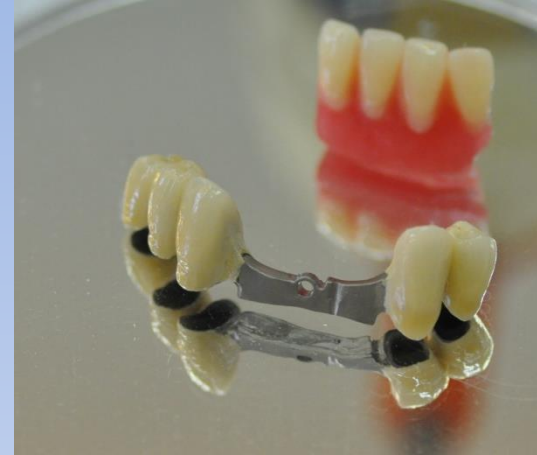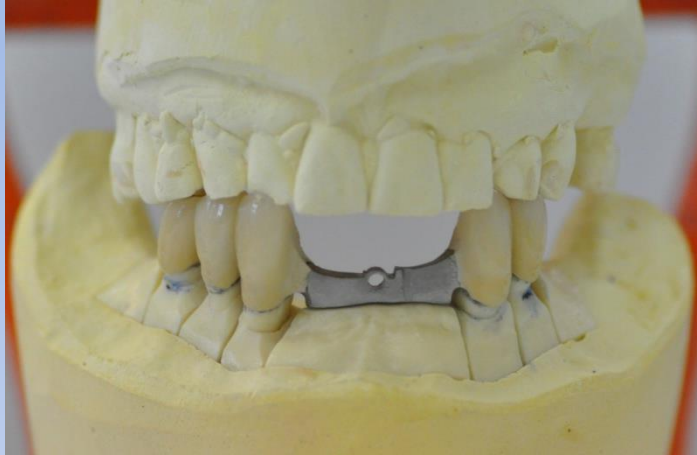Vázpróba

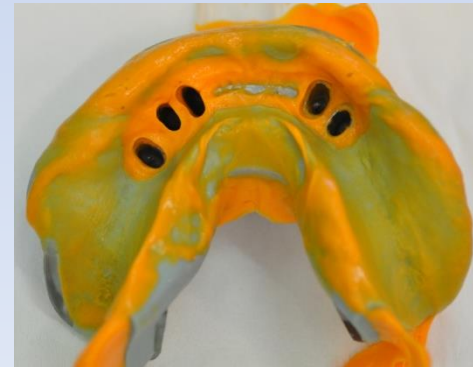MK1
reteszkapocs



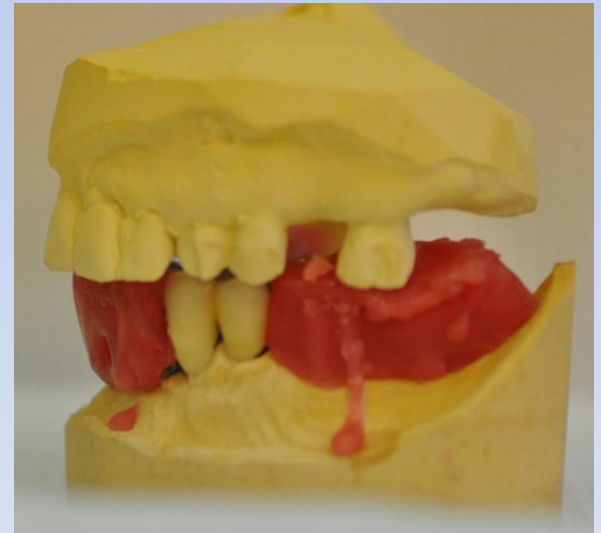
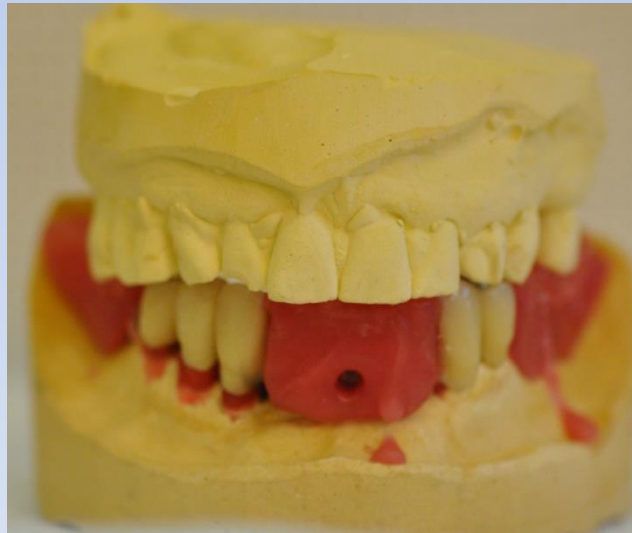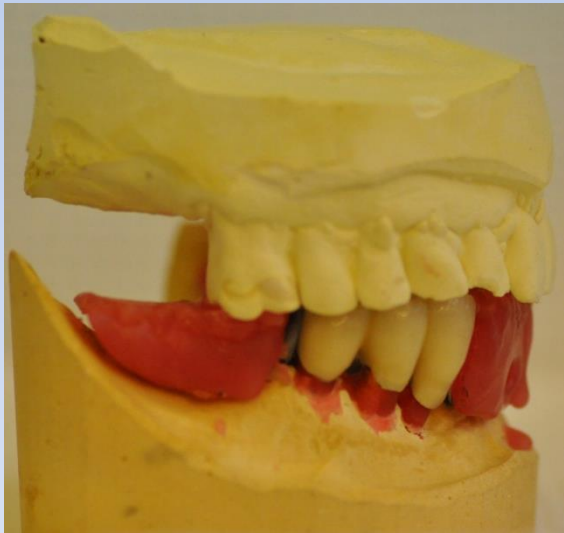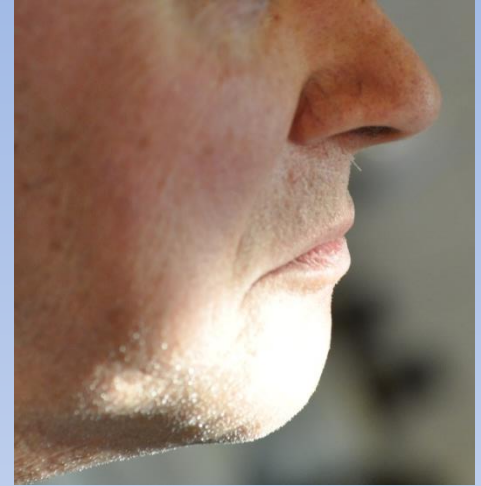
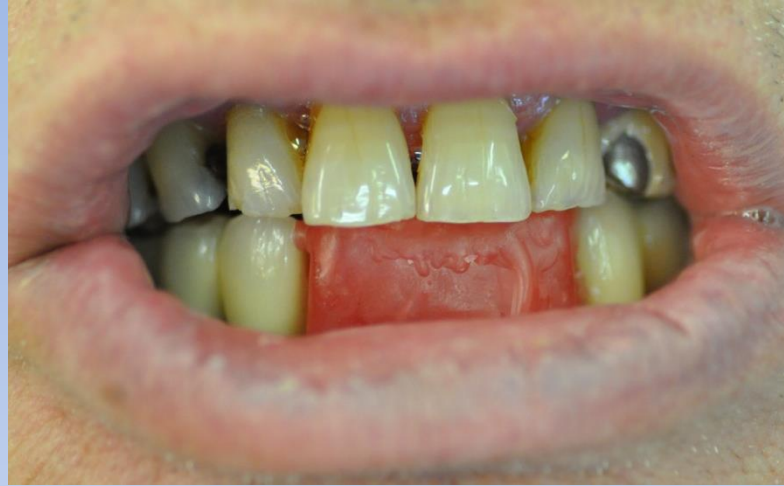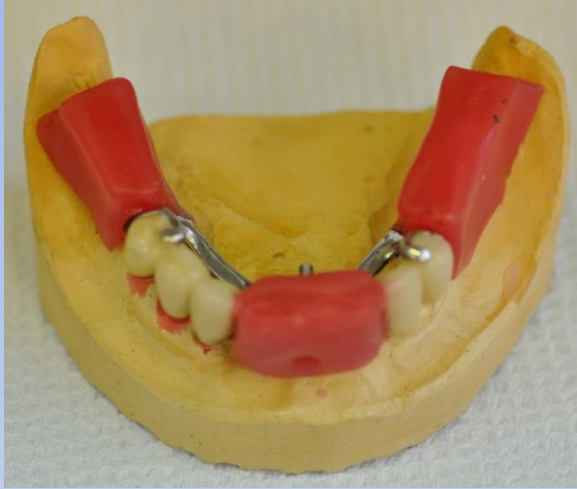Leplezés, precíziós szituációs lenyomat



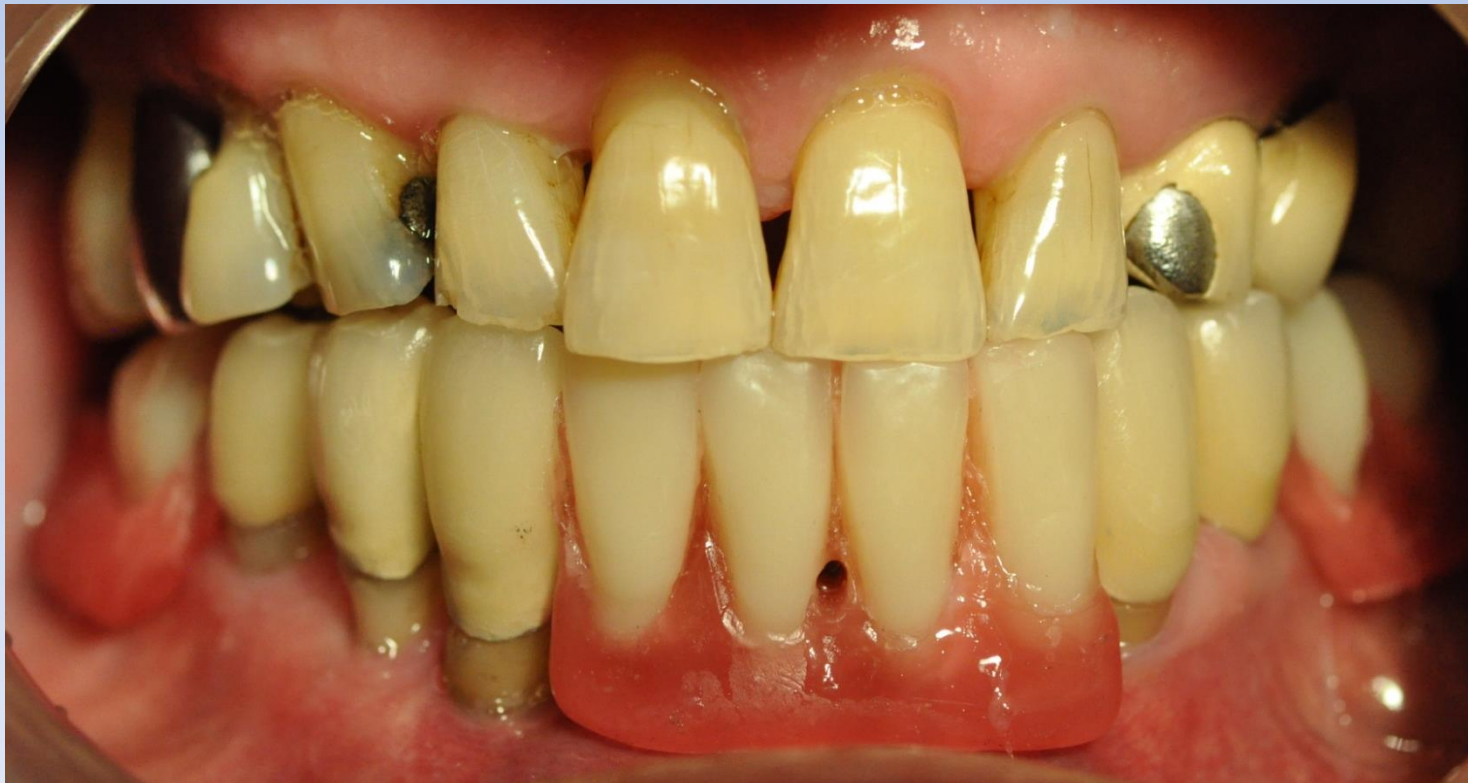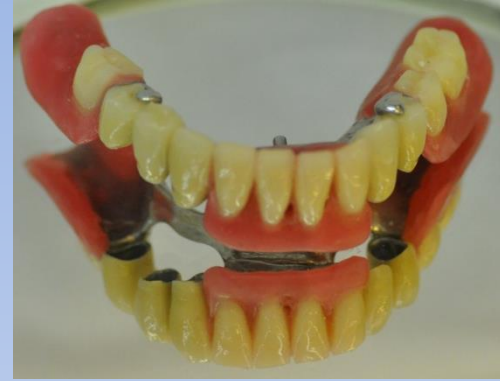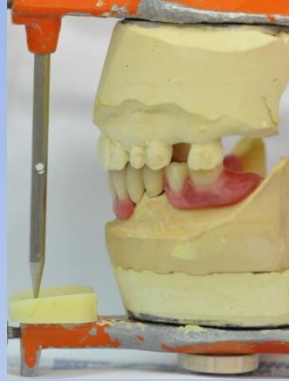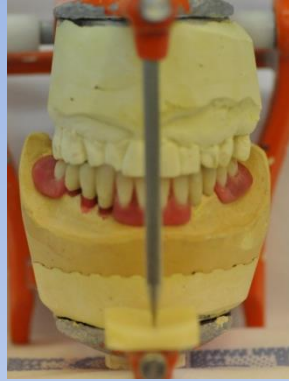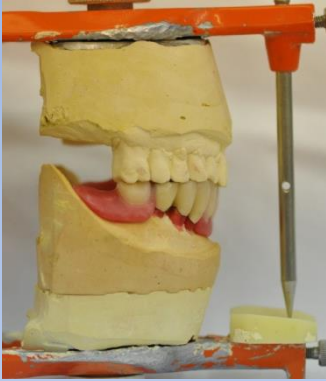C-szilikon
Két fázis két időben



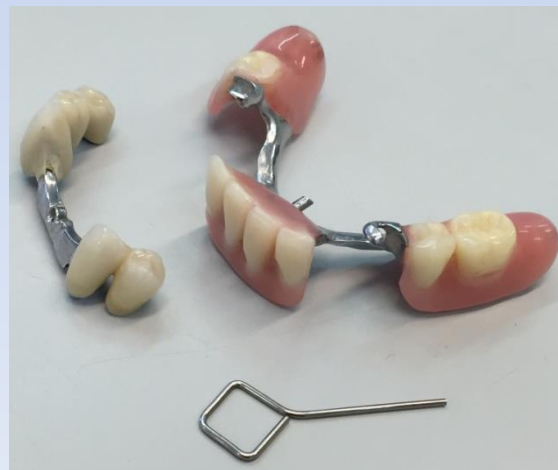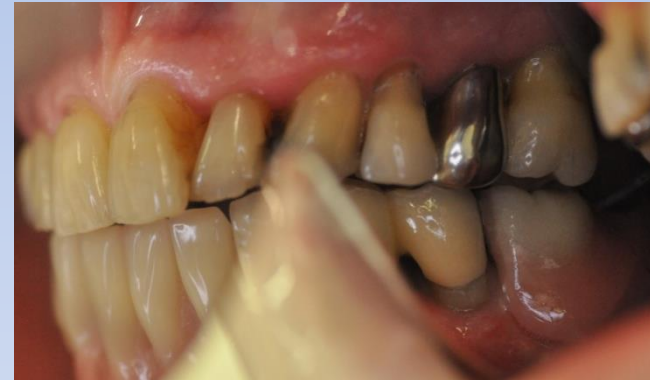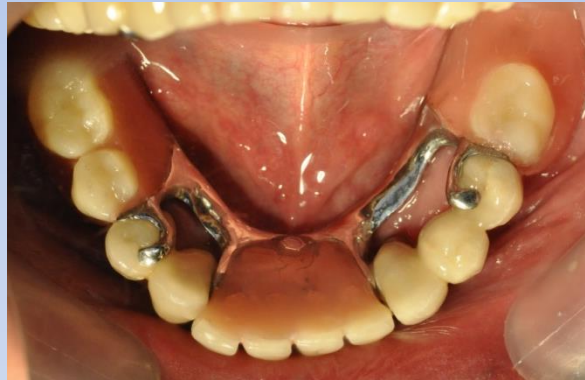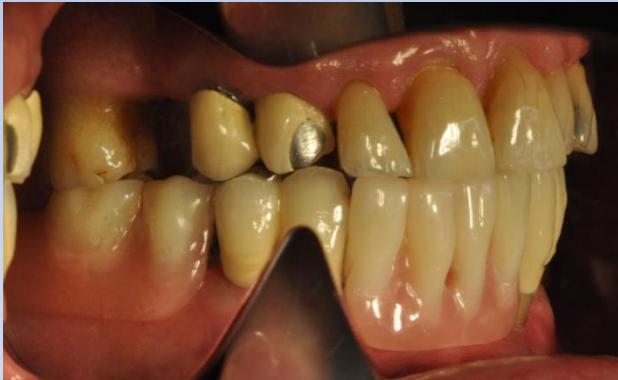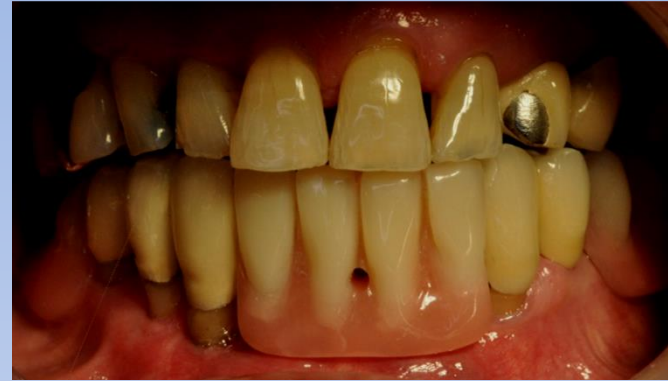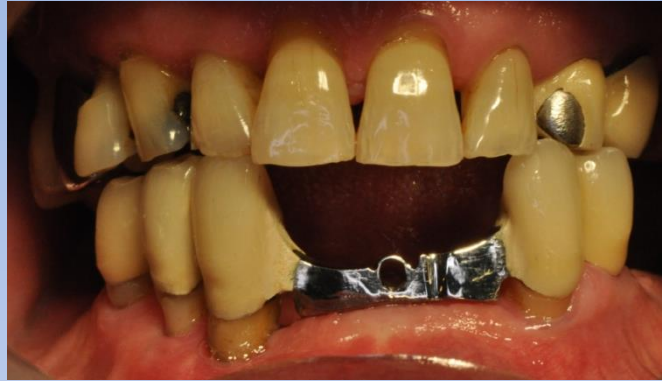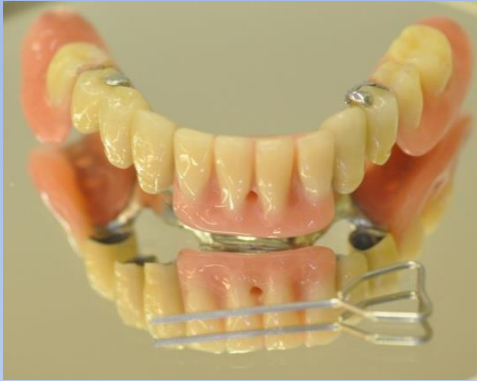Fémlemez próba- Centrális Okklúzió meghatározása



Próba fogisor - Fogpróba

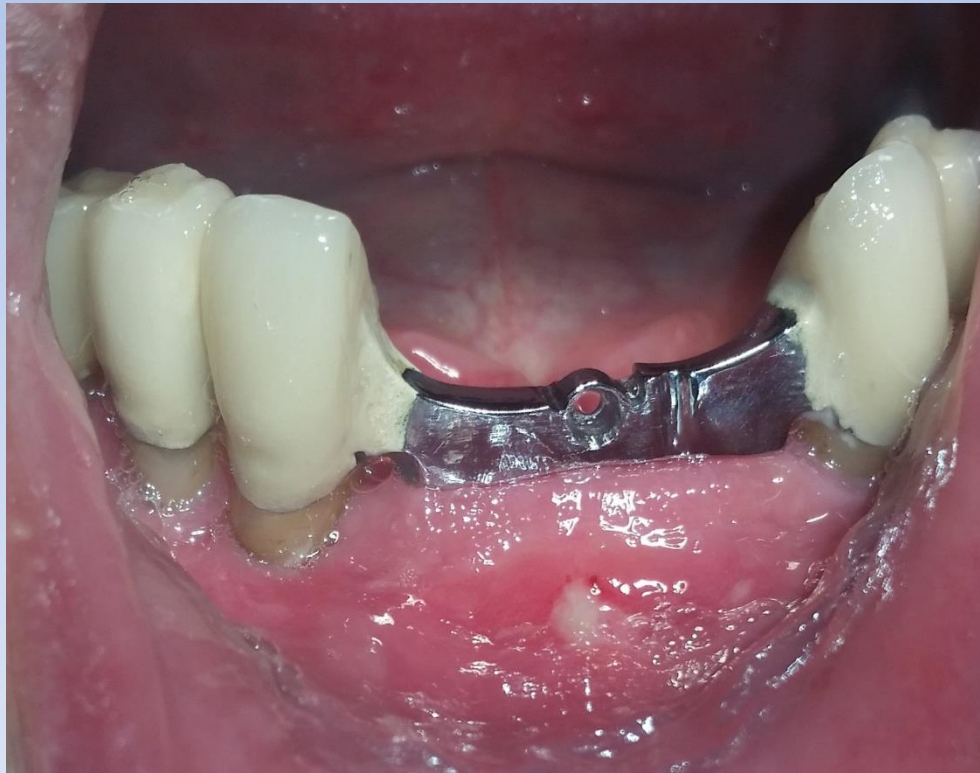

Pótlás átadása

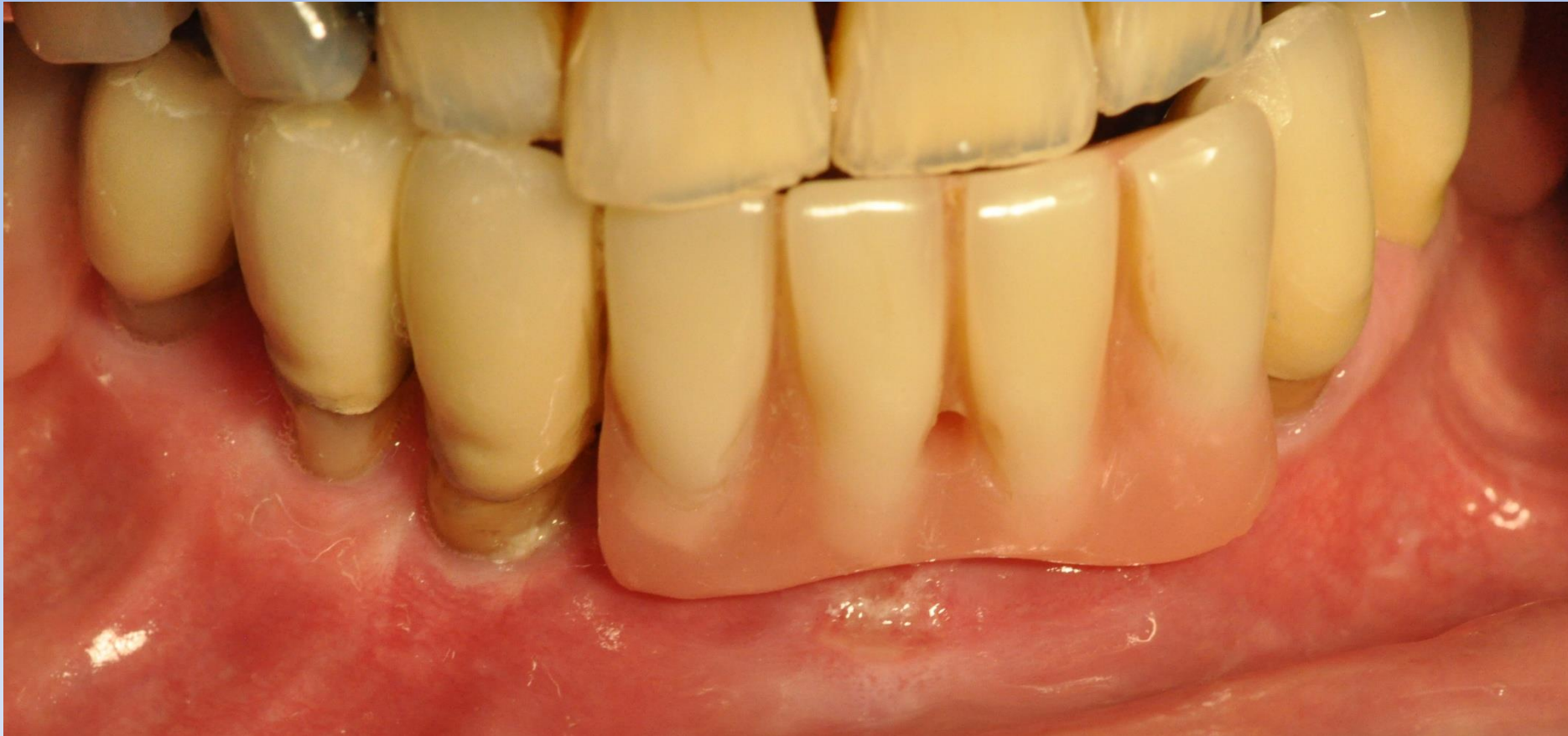

Kontroll - 1 hét

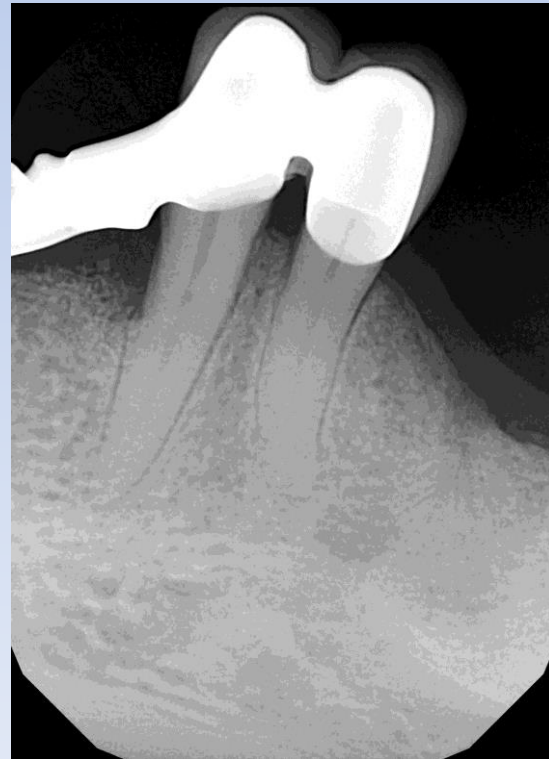
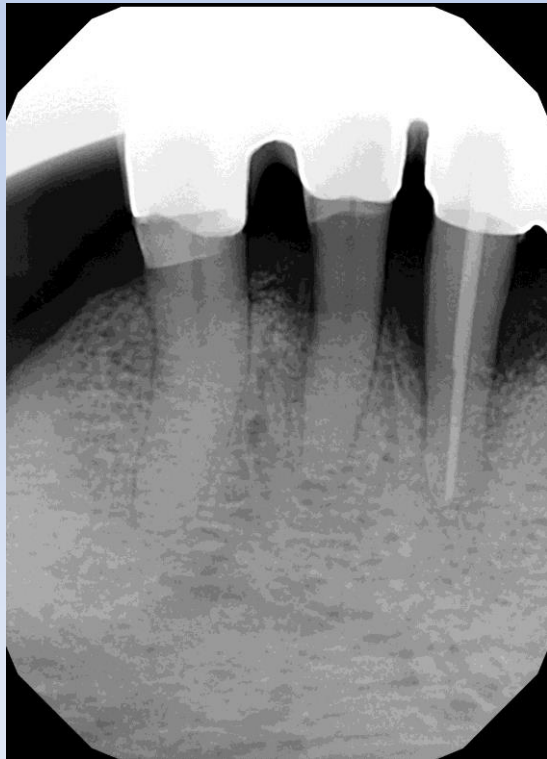
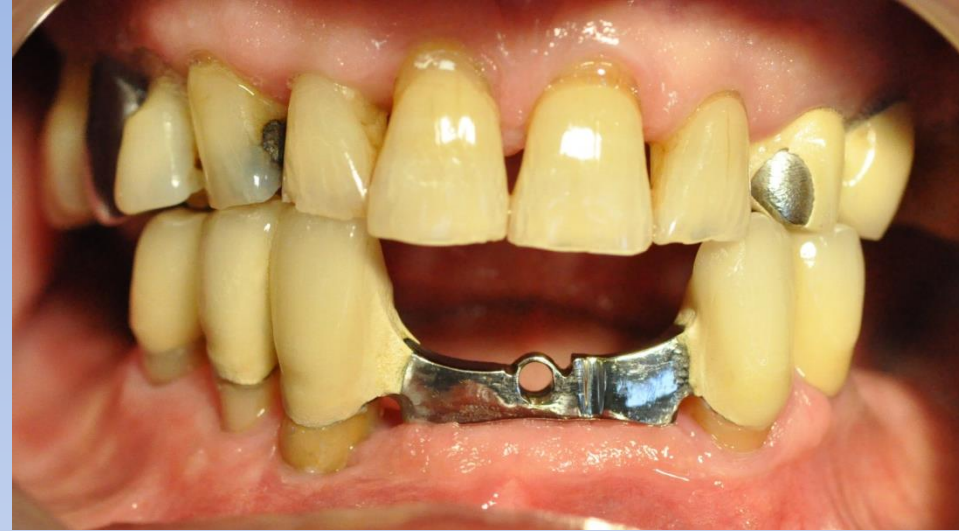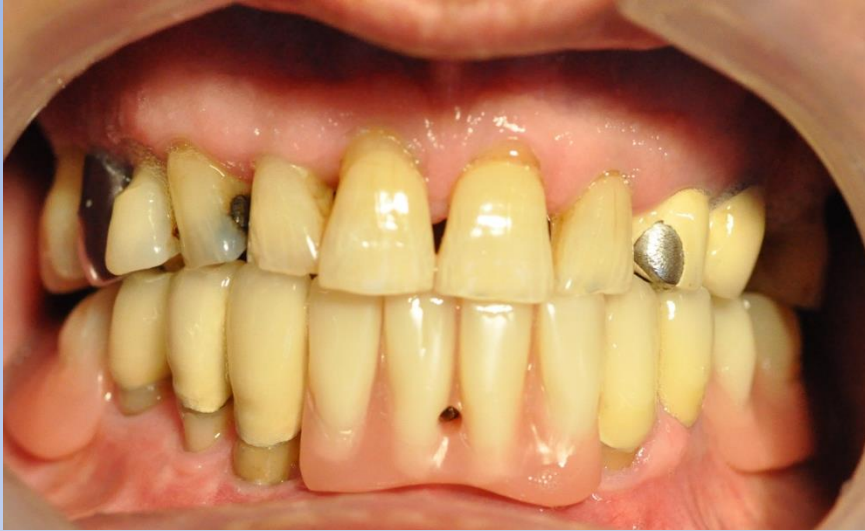Decubitus – frenulum labii inferior területén



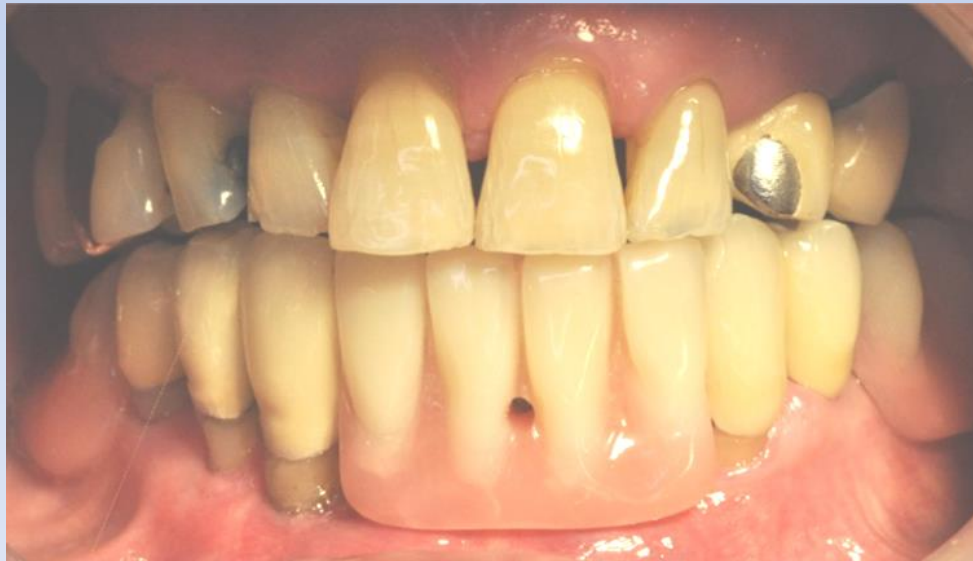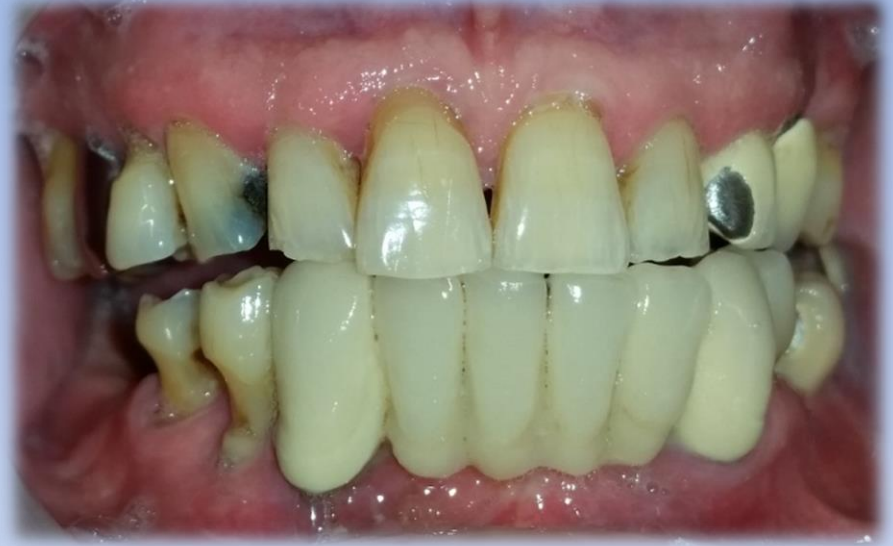Kontroll – 2 hét



Kontroll – 6 hónap



Köszönöm a megtisztelő figyelmet!



Kontroll – 1 hónap