



**Semmelweis Egyetem Fogorvostudományi Kar**  
**Fogászati és Szájsebészeti Oktató Intézet**  
igazgató: Dr. Kivovics Péter egyetemi docens

<http://semmelweis-egyetem.hu/fszoi/>

<https://www.facebook.com/fszoi>



# ALSÓ, FELSŐ TELJES FOGHIÁNY PROTETIKAI ELLÁTÁSA




**dr. Masoud Dehbashi**

**Mentor: dr. Büchler János főorvos**

**Tutor: dr. Katona István főorvos**

**2016.**



# Általános és fogászati anamnézis

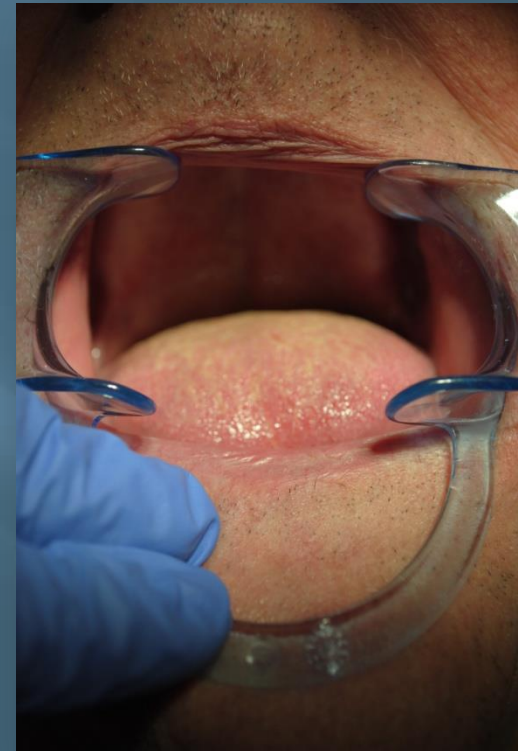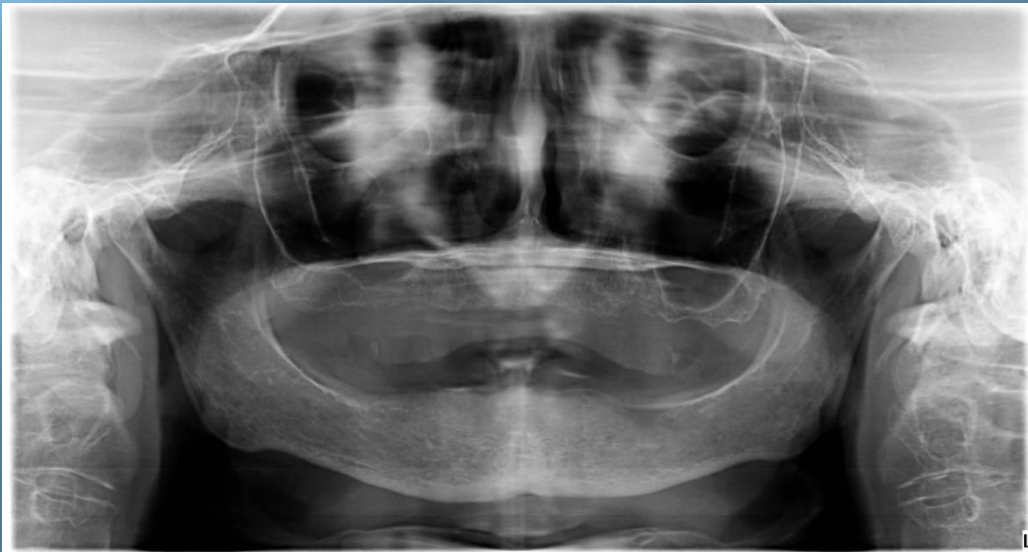
- ▣ 65 éves férfi
- ▣ Nyugdíjas
- ▣ Általános anamnézisében fogászati kezelést befolyásoló tényező nem szerepel
- ▣ Gyógyszert rendszeresen nem szed
- ▣ Utolsó fogait kb. 1 évvel ezelőtt vesztette el, azóta pótlást nem viselt.

# Fej-, nyak régió vizsgálata, intraorális vizsgálat

- ▣ TMI vizsgálata: negatív
- ▣ Sztomato-onkológiai szűrés: negatív
- ▣ Harapási forma: ollóharapás
- ▣ Szájhygiéne: megfelelő

# Kiindulási állapot

- ▣ Alsó állcsont: totális foghiány
- ▣ Felső állcsont: totális foghiány




# Kezelési terv

## Alsó-, felső állcsont:

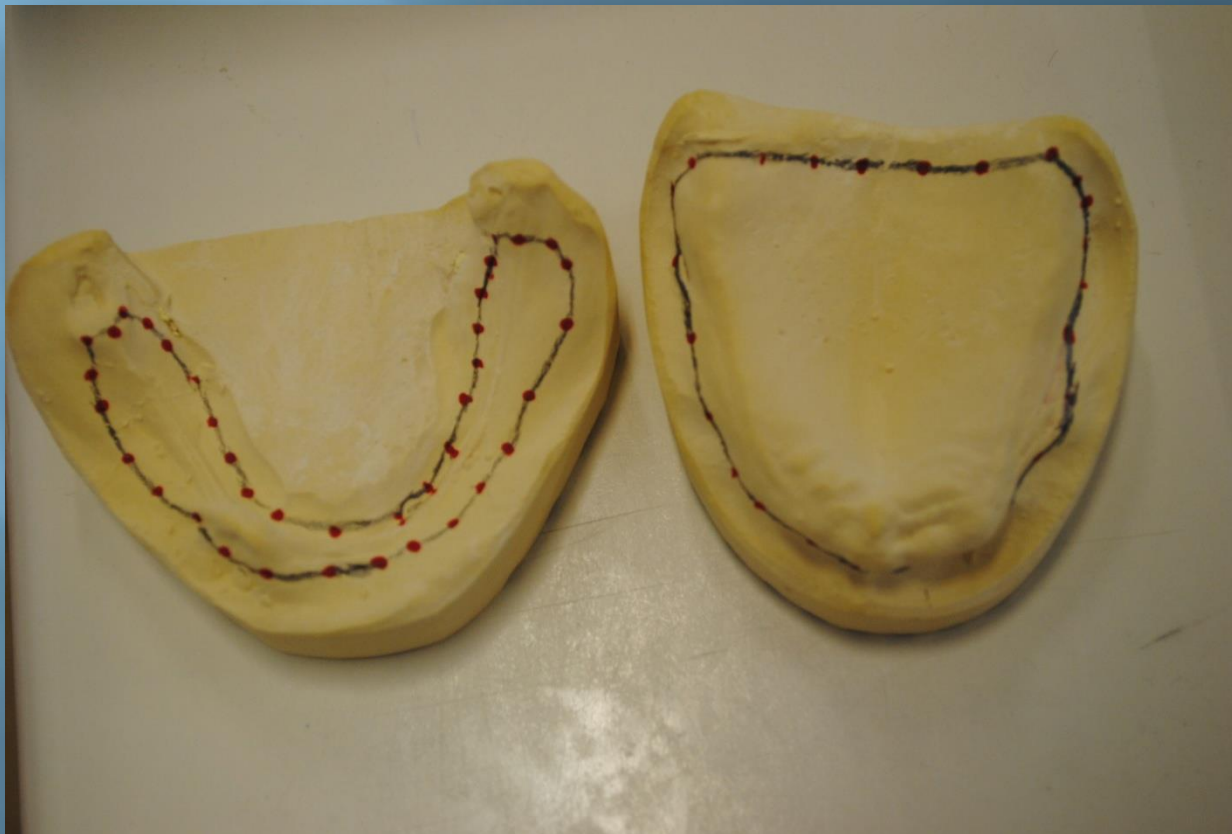
14 fogat pótló, mucosalisan megtámasztott és elhorgonyozott, akrilát alaplemezü, teljes lemezes fogpótlás



# Anatómiai lenyomatvéétel (alginát)

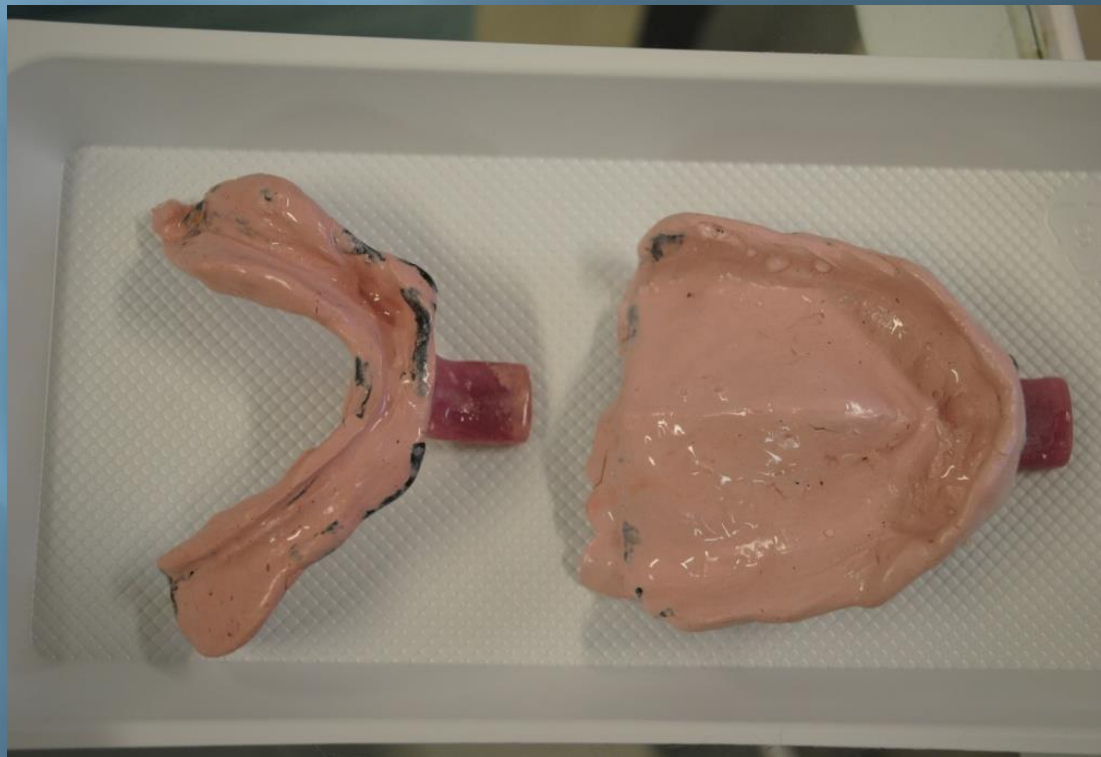


# Egyéni kanál határainak meghatározása, berajzolása




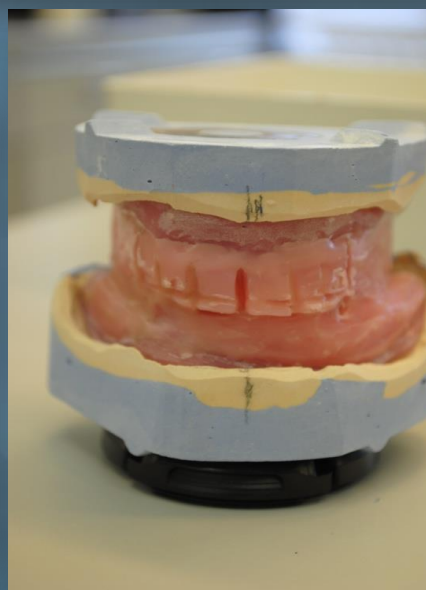
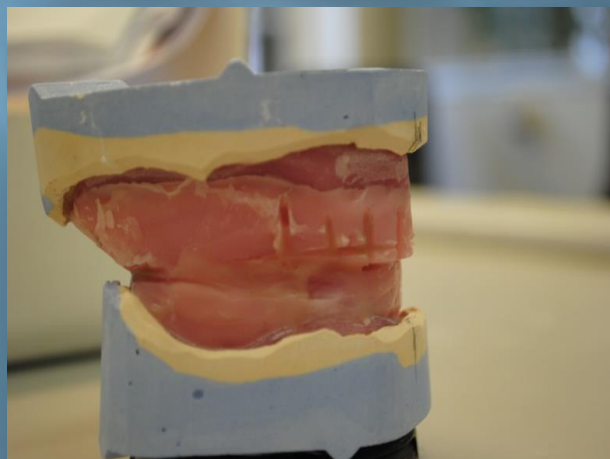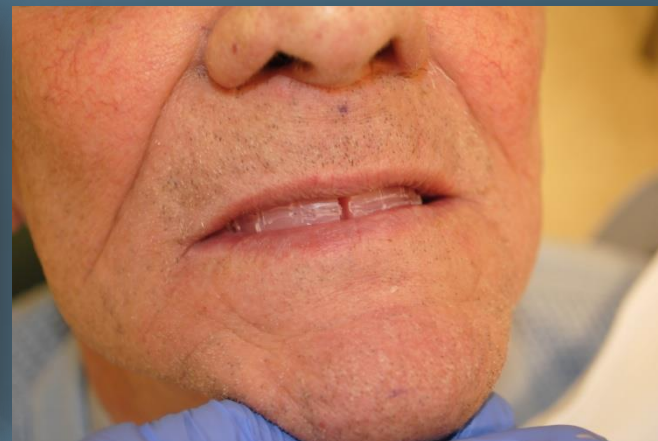
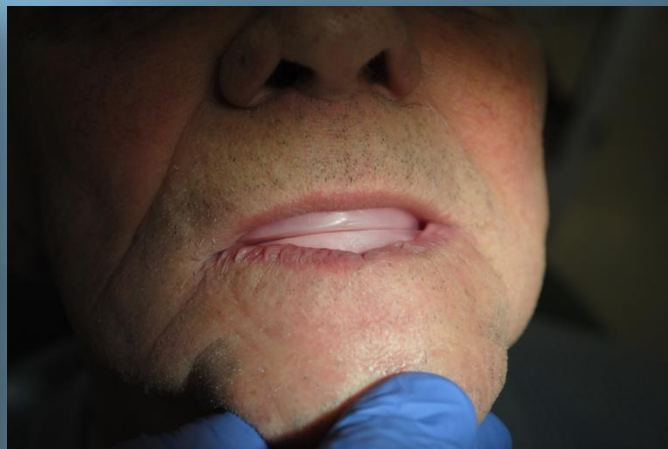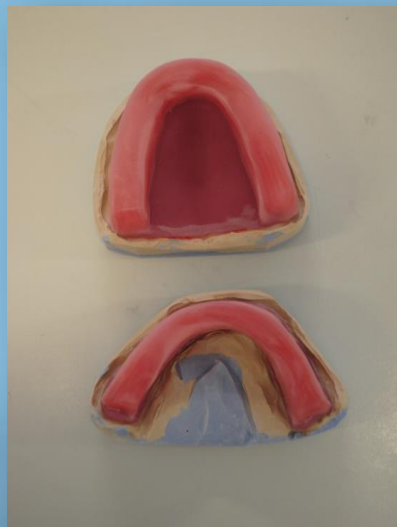# Funkciós lenyomatvétel

Cink-oxid- eugenol típusú lenyomatanyag (SS White)

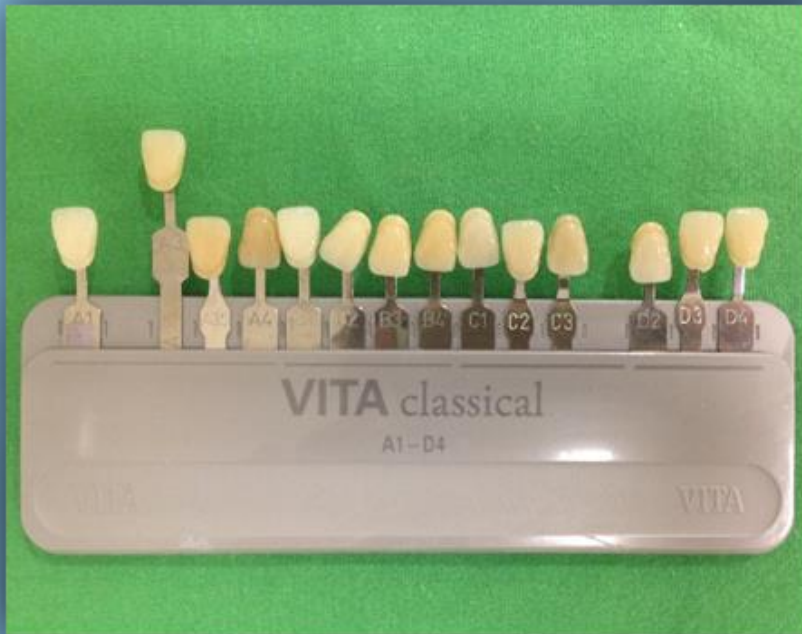



# Centrális occlusio meghatározása harapási sablonnal

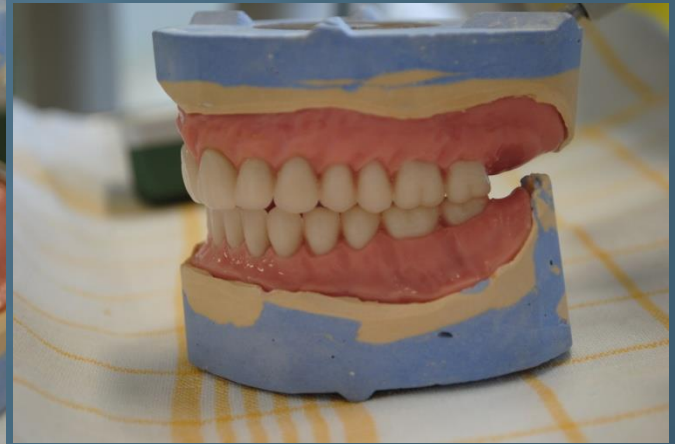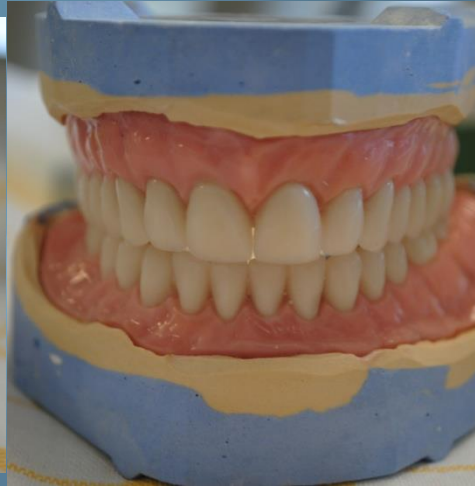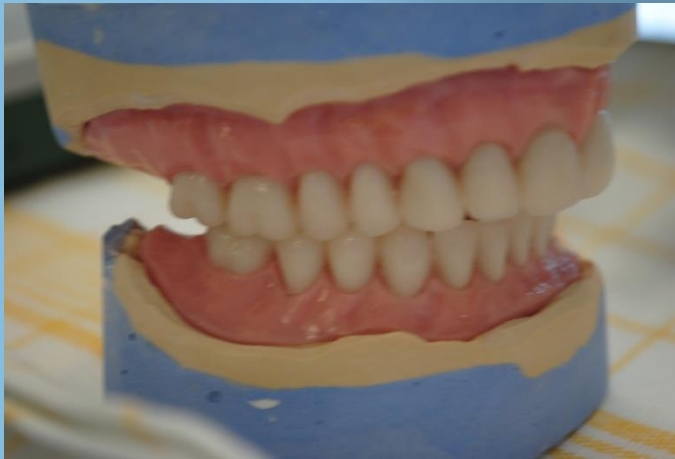


# Fogszínmeghatározás

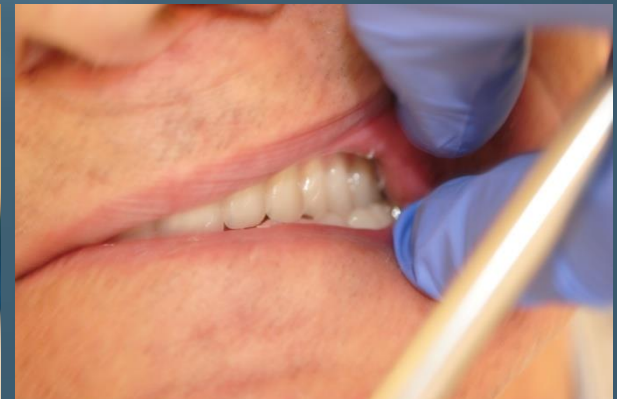
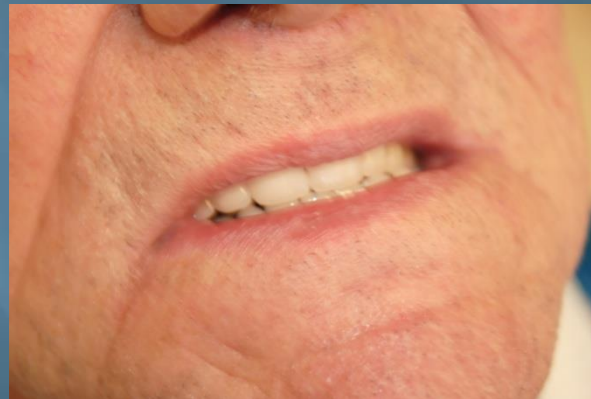
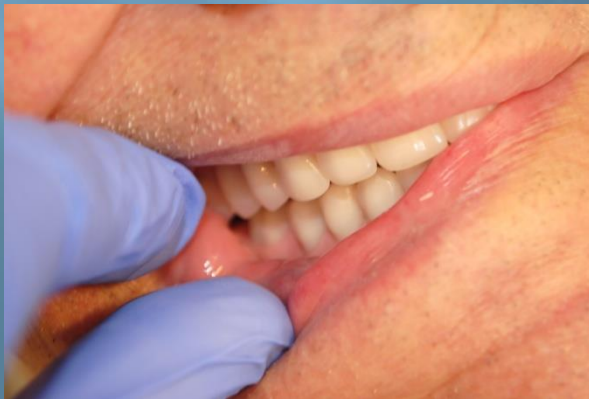- ▣ Választott fogszín:  
A2

# Próba fogsor a mintán

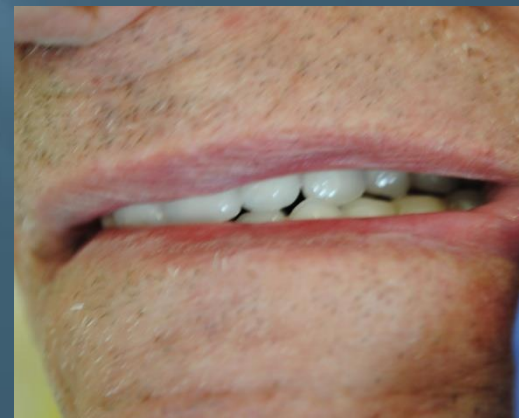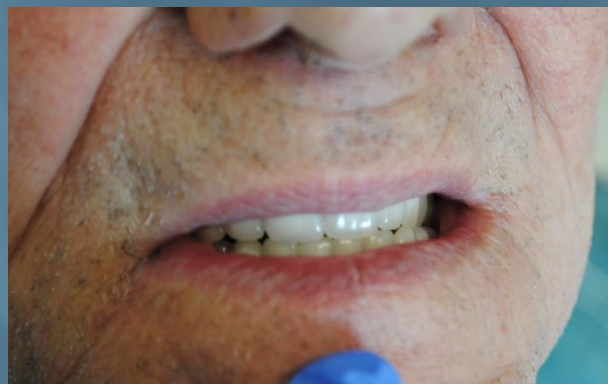

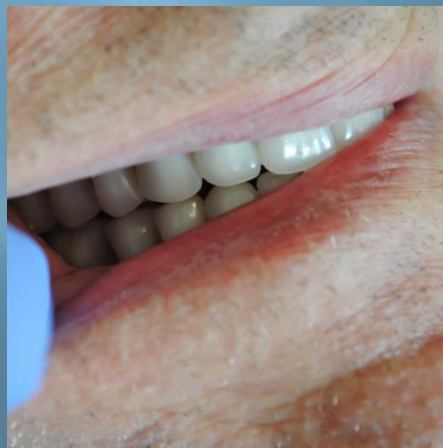
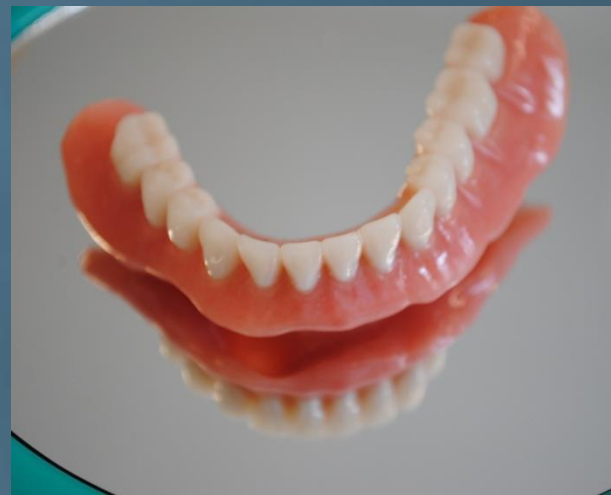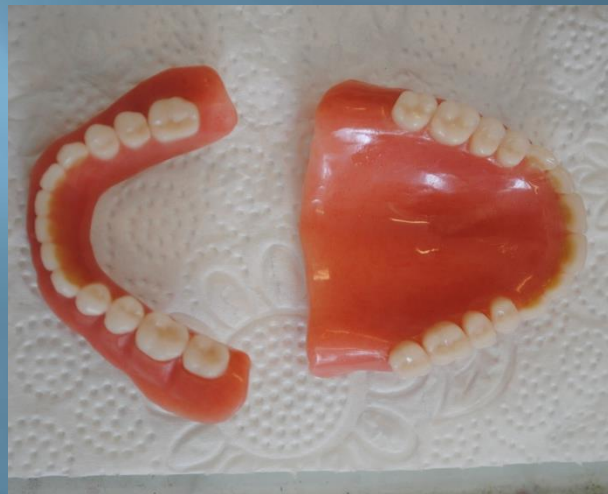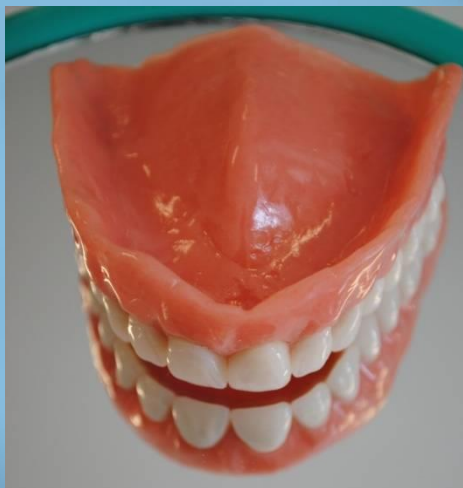# Próba fogsor szájban

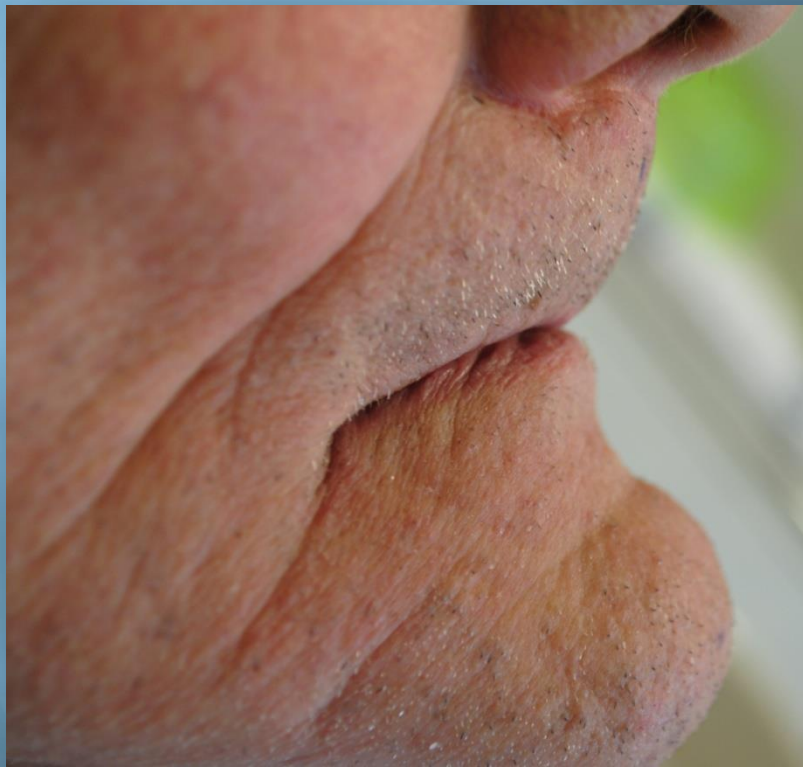



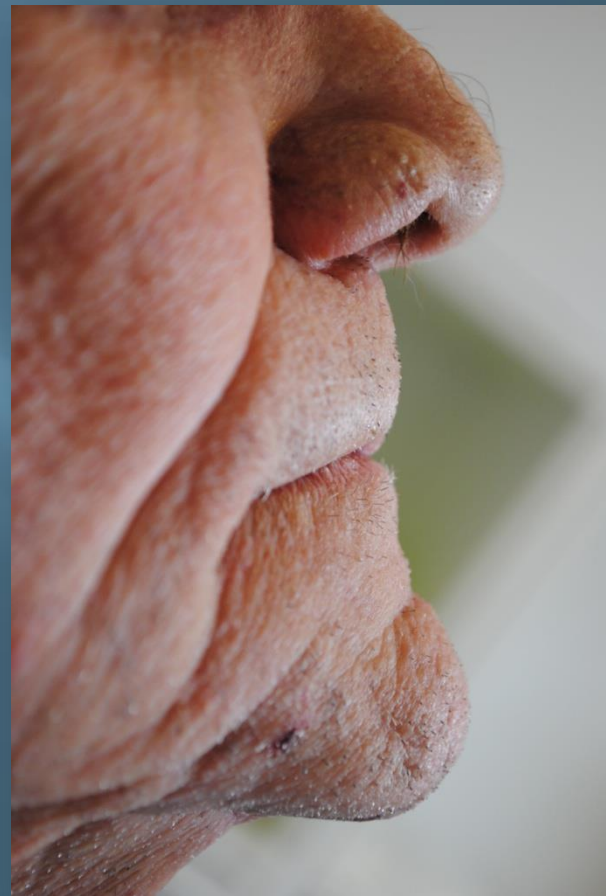# Kész fogpótlások átadása



Előtte



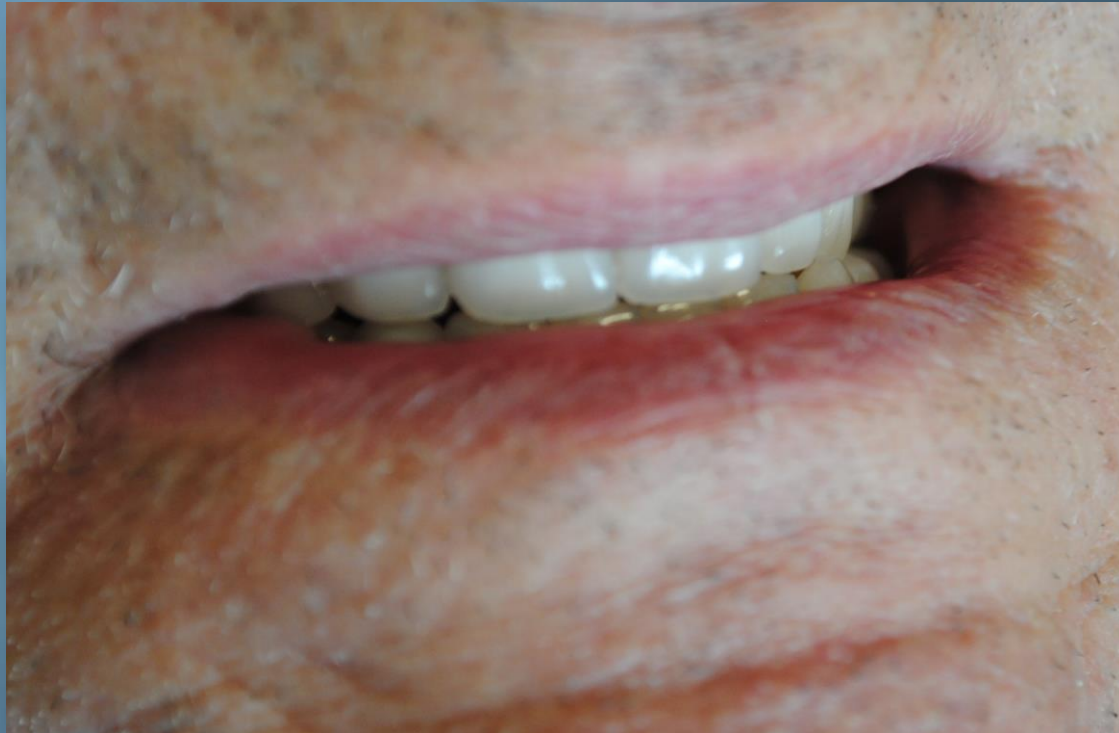Utána





# Rövid távú visszarendelés

Átadás után egy héttel



**Köszönöm a figyelmet!**