



## Semmelweis Egyetem Fogorvostudományi Kar

Fogászati és Szájsebészeti Oktató Intézet  
igazgató: Dr. Kivovics Péter egyetemi docens

<http://semmelweis-egyetem.hu/fszoi/>

<https://www.facebook.com/fszoi>




# MOD kompozit inlay készítése a 46-os fogba



**Szerző :** dr. Lipták Eszter

**Tutor:** Dr. Bíró Andrea - osztályvezető főorvos

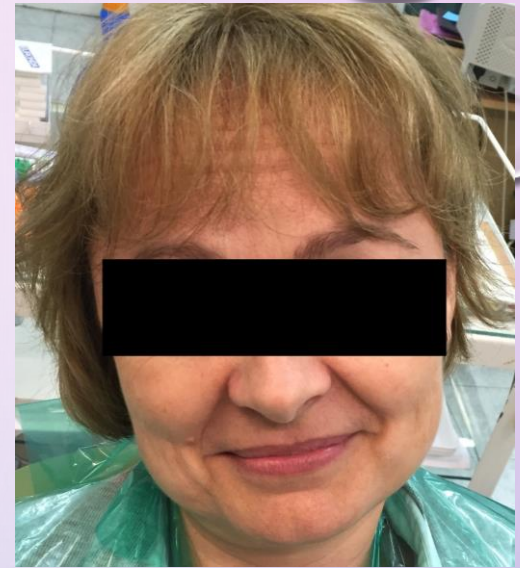**Mentor:** Dr. Márton Krisztina - egyetemi  
docens



# Általános anamnézis

- 45 éves hölgy páciens
- Foglalkozása: logisztikus
- Általános betegsége: nincs
- Gyógyszerérzékenység, allergia: nem tud róla
- Káros szokás: nincs
- Fogászati kezelésre érkezés indoka:

Nemrég készült tömései mellett úgy érzi a páciens, az egyik fogközbe folyamatosan beékelődik az étel, a másiknál a fogselyem használat során mindig elszakad.



# Fogászati anamnézis

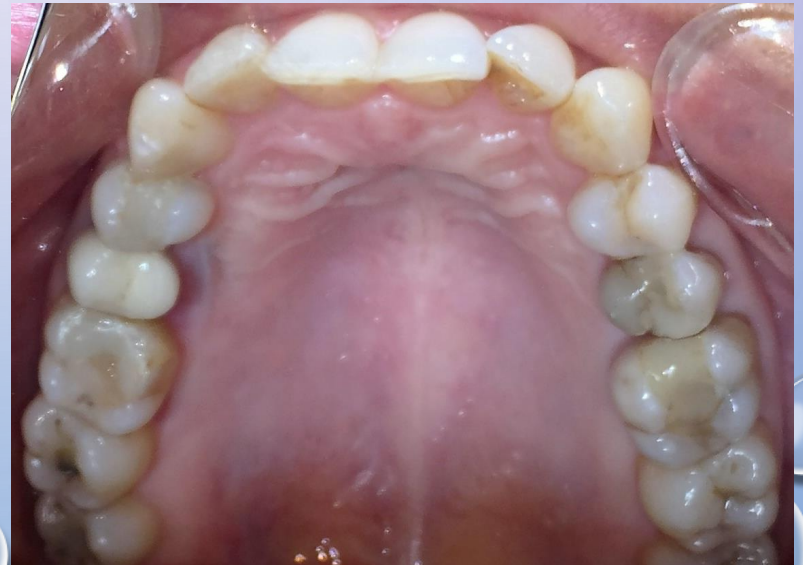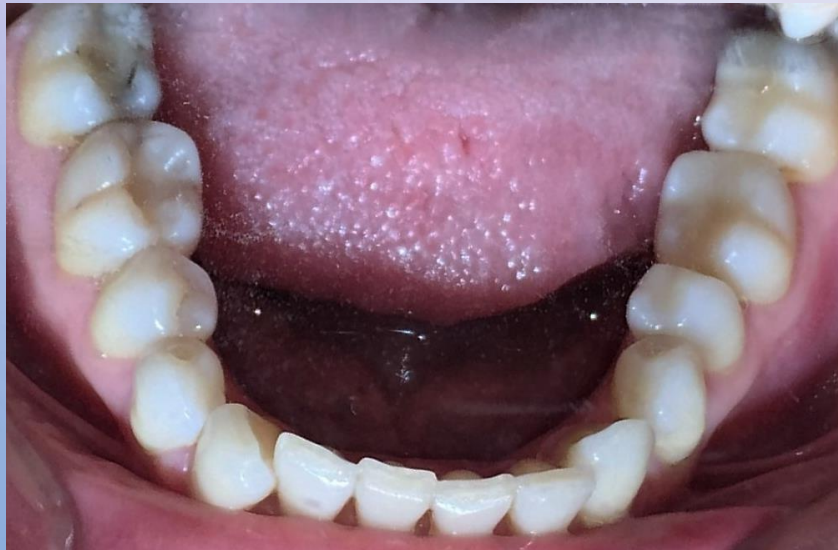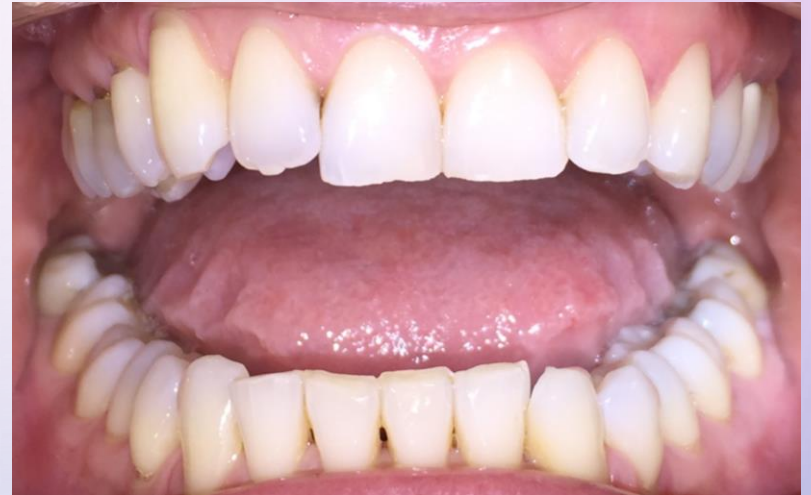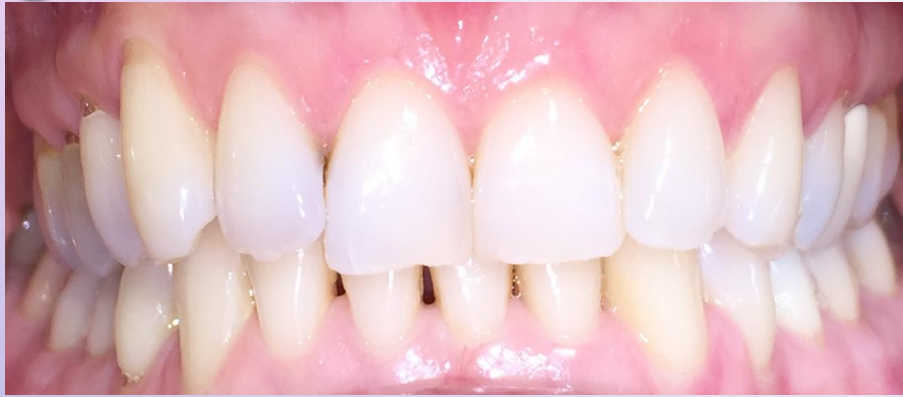- Fogmosás: napi 2x, szájjöblögetőket és fogselymet hetente kb 1 x használ
- Fogászatra nem jár évente kontrollra, csak ha panasza van
- Utolsó depurálás: 2 hónapja
- Fentebb említett panaszon kívül semmilyen más fogászati problémája nincs

# Klinikia vizsgálat

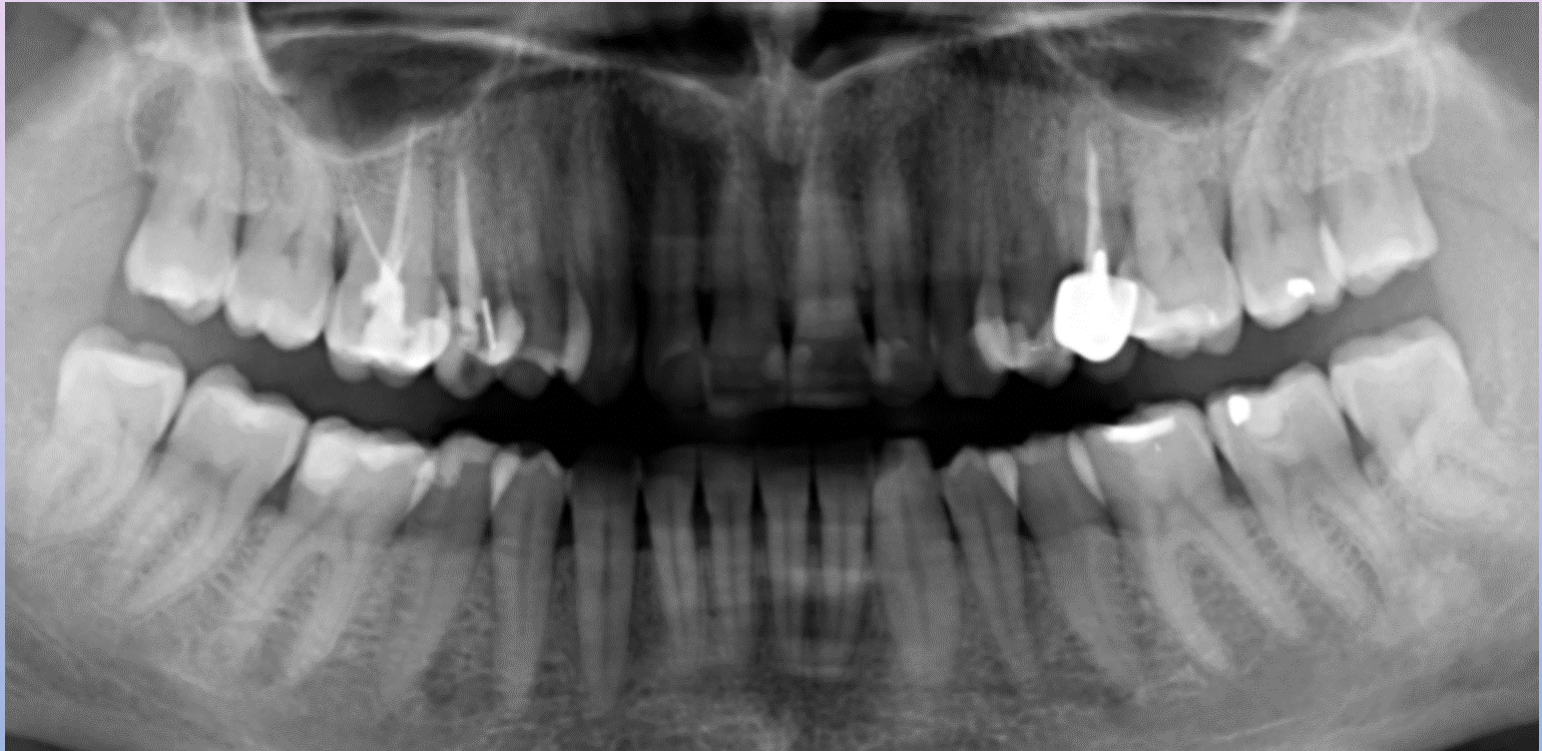- TMI vizsgálat: nincs eltérés
- Harapás: Angle II/1
- Fábián- Fejérdy féle osztályozás szerint: 0. osztály (A-F)
- Sztomato-onkológiai szűrés: negatív
- Szájhigiéne: jó



# Klinikai státusz



# Radiológiai státusz





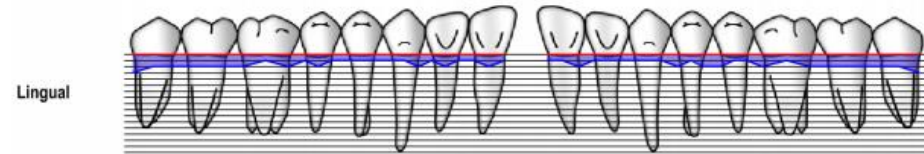
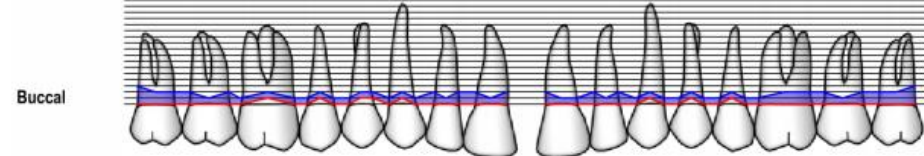
# Parodontológiai státuszfelvétel

Initial Exam

Reevaluation

Clinician **dr. Liptak Eszter**

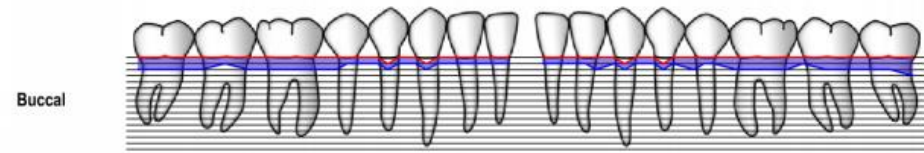
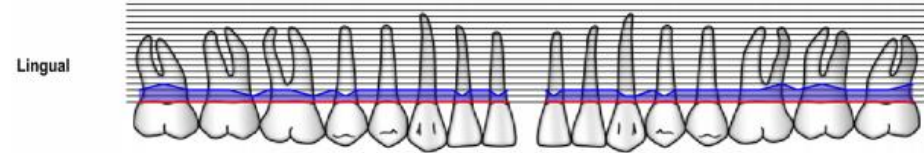	18	17	16	15	14	13	12	11	21	22	23	24	25	26	27	28
Mobility	0	0	0	0	0	0	0	0	0	0	0	0	0	0	0	0
Implant																
Furcation																
Bleeding on Probing																
Plaque	■		■											■	■	
Gingival Margin	0	0	0	0	0	-1	0	0	-1	0	0	-1	-1	0	0	0
Probing Depth	3	2	2	2	1	2	1	1	1	1	1	1	1	1	2	2



Gingival Margin	0	0	0	0	0	0	0	0	0	0	0	0	0	0	0	0
Probing Depth	3	2	2	2	2	1	2	1	1	1	1	1	1	2	1	2
Plaque	■		■												■	■
Bleeding on Probing																
Furcation																
Note																

Mean Probing Depth = 1.6 mm    Mean Attachment Level = -1.6 mm    9% Plaque    0% Bleeding on Probing

Note																
Furcation																
Bleeding on Probing																
Plaque	■															■
Gingival Margin	0	0	0	0	0	0	0	0	0	0	0	0	0	0	0	0
Probing Depth	2	3	2	2	2	1	2	2	2	2	2	2	2	2	3	2



Gingival Margin	0	0	0	0	0	0	0	0	0	-1	0	0	0	0	0	0
Probing Depth	2	2	2	1	2	2	2	2	1	1	1	1	1	1	1	1
Plaque	■															■
Bleeding on Probing																
Furcation																
Implant																
Mobility	0	0	0	0	0	0	0	0	0	0	0	0	0	0	0	0
	48	47	46	45	44	43	42	41	31	32	33	34	35	36	37	38

# Státusz – felső állcsont

18: O komp. tömés, szek. kar.

17: ép

16: gyt, MO komp. tömés

15: gyt, MOD komp. tömés,  
szek. kar., parapulp. csap,  
nyaki kopás

14: D kariesz

13: ép

12: P komp. tömés

11: M komp. tömés

21 M komp. tömés

22: M, P komp. tömés

23: ép

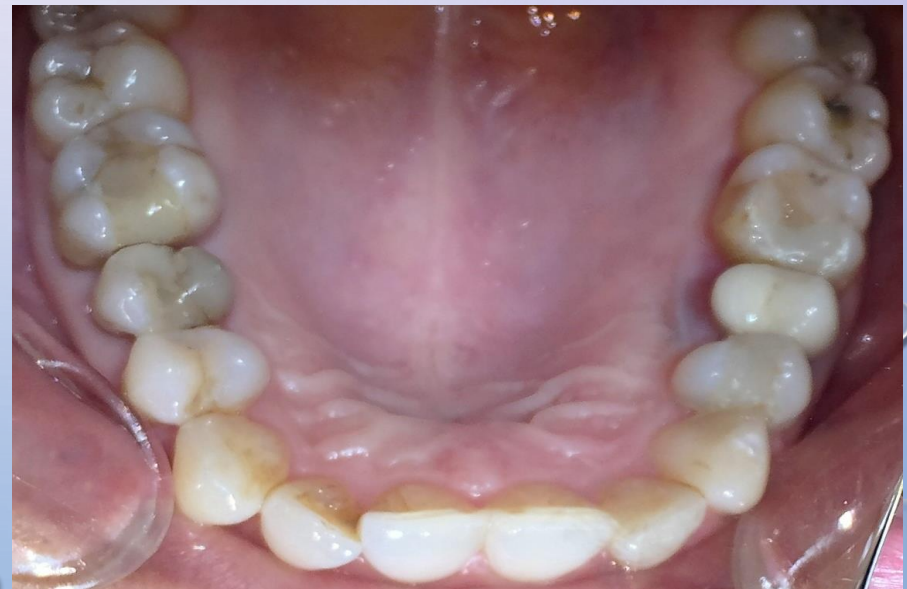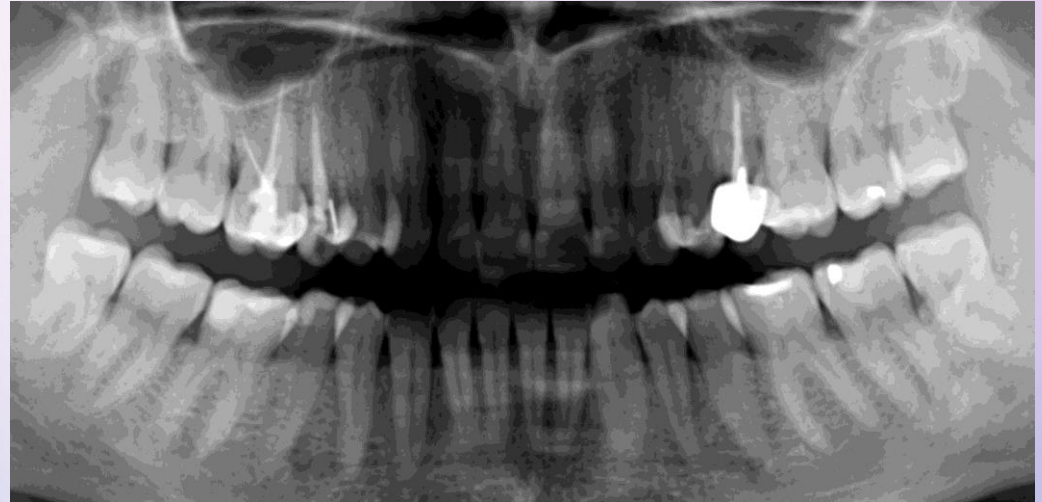
24: MOD komp. tömés

25: gyt, intrapulpális csap,  
fémk. korona

26: MO komp. tömés, szek. kar.

27: O komp. tömés, szek. kar.

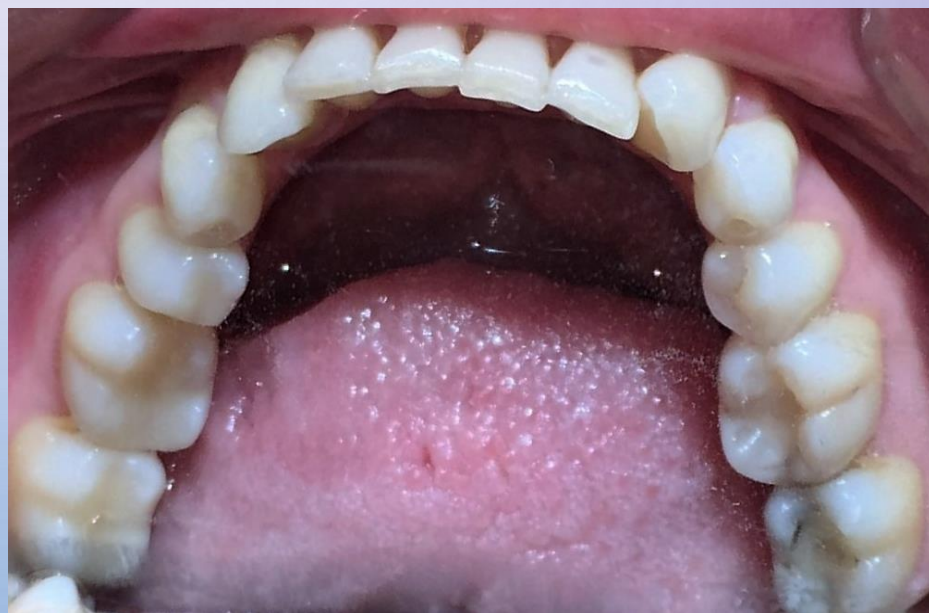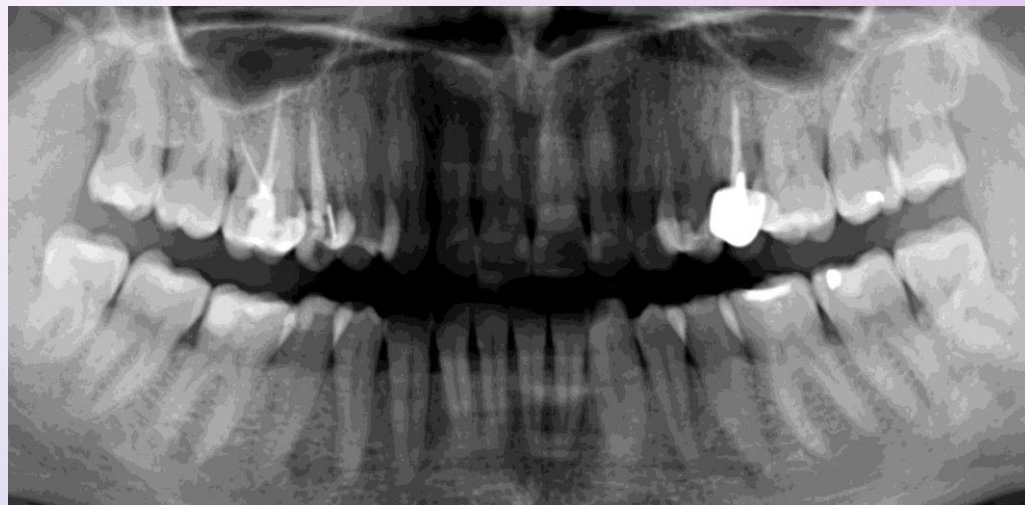28: O komp. tömés, szek. kar.





# Státusz – alsó állcsont

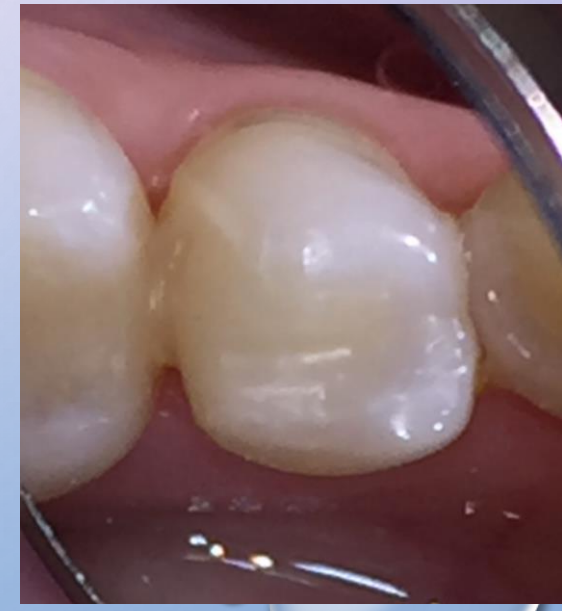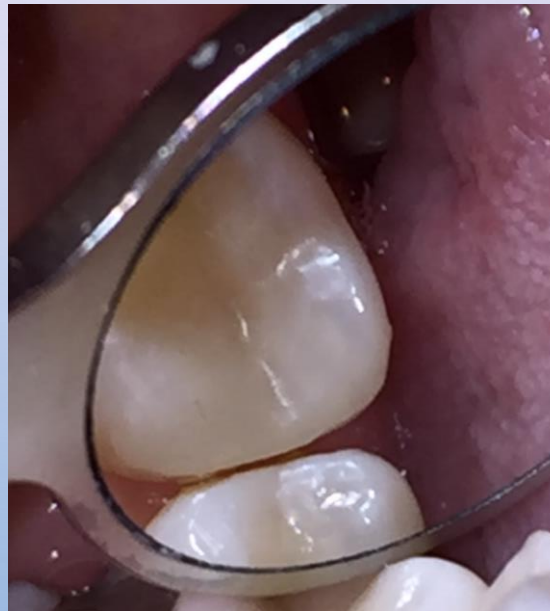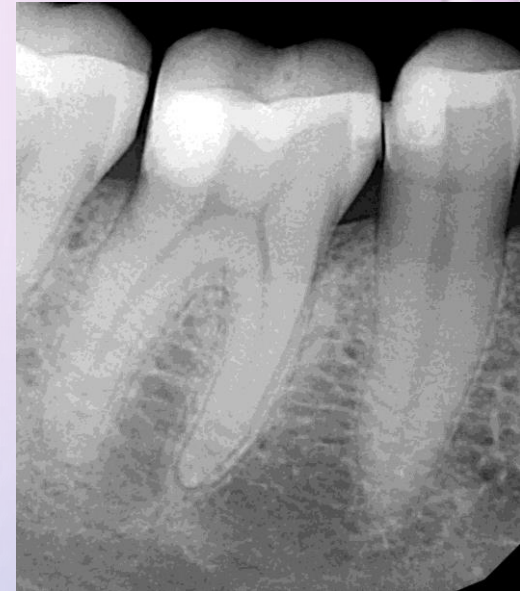- 38: ○ kariesz
- 37: ○ komp. tömés, szek. kar.
- 36: ○ komp. tömés
- 35: ép
- 34: ép
- 33: ép
- 32: ép
- 31: ép
- 41: ép
- 42: ép
- 43: ép
- 44: ép
- 45: OD komp. tömés
- 46: MOD komp. tömés
- 47: ○ komp. tömés
- 48: ○ komp. tömés, szek. kar



# Panaszolt terület vizsgálata

## 46,45 fog vizsgálata:

- **Inspekció:** 46 MOD kompozit tömés, 46-47 között kontaktpont hiánya; 45 OD kompozit tömés, 45-46 közötti kontaktpont helytelen
- **Palpáció:** 46,45: tömés széli zárása jó, 45: approximális területen kompozit lépcső
- **Perkusszió:** - ; -
- **Szenzitivitás:** + ; +
- **Egyéb vizsgálat:**  
periap. rtg



# Kezelési terv

## *Panaszolt területre vonatkozóan:*

- 46 fog MOD kompozit tömés eltávolítása után **Gradia MOD inlay** készítése, illetve 45 fog D kompozit lépcső finírozása, polírozása

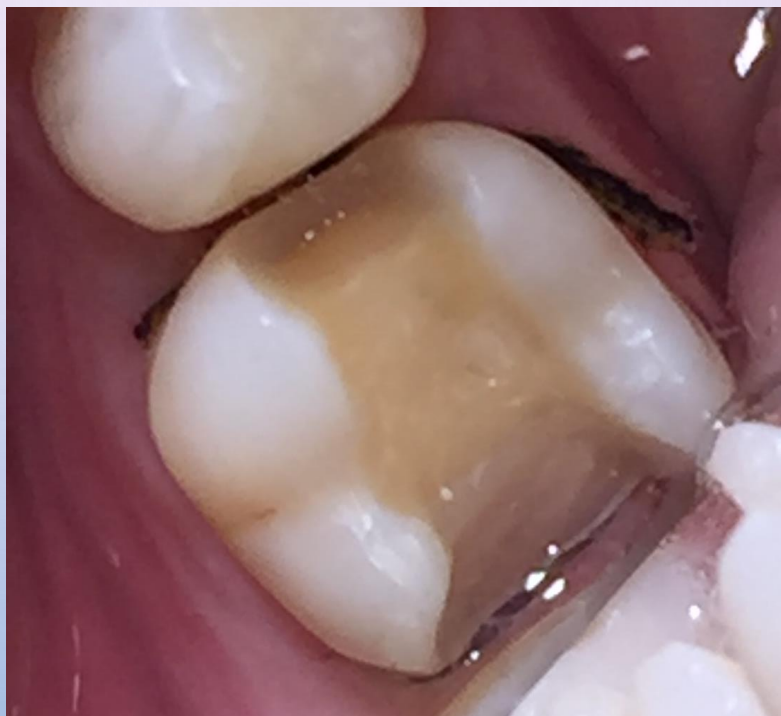## *Egész szájüregre vonatkozóan:*

- kisebb kiterjedésű karieszes fogak kompozit töméssel való ellátása és a szekunder karieszes fogak töméseinek cseréje 18,14,27,28,38,37,48 fogakon

- gyökértömött fogak periapikális státuszának vizsgálata után gyökértömések cseréjének megfontolása, majd végleges ellátásuk betéttel: 16 (inlay) 15 (overlay)

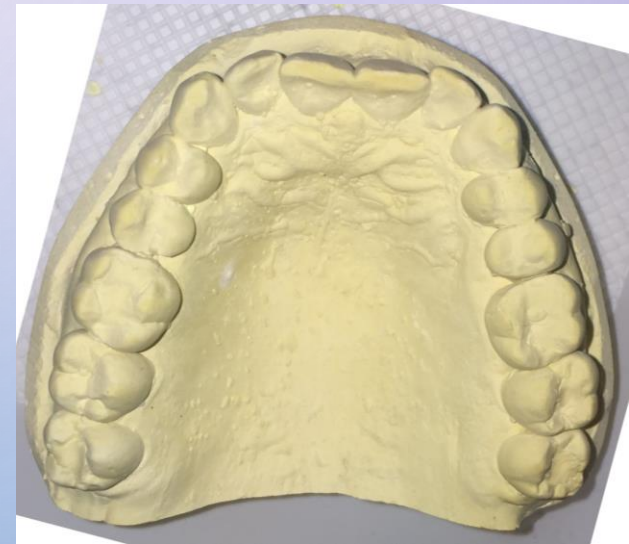
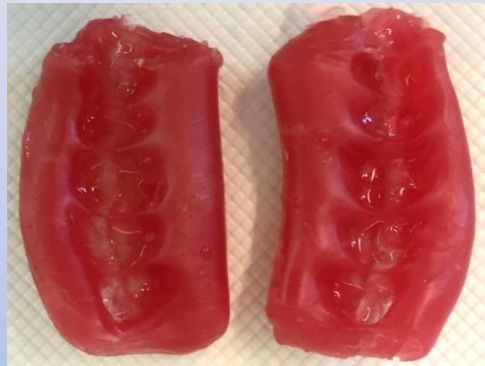
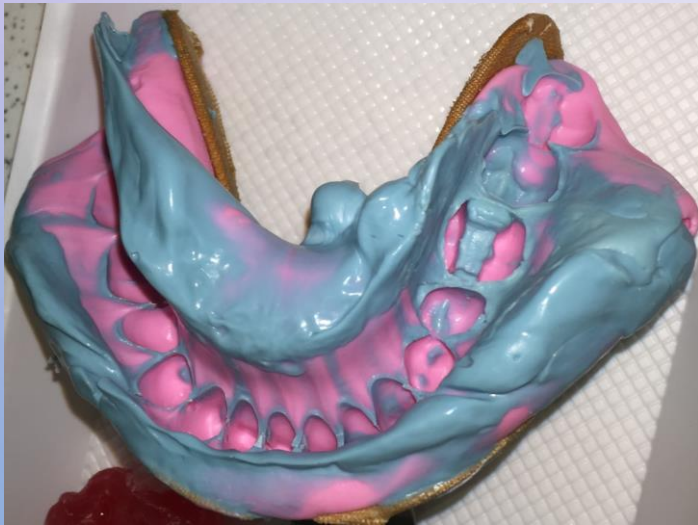46 fog üregalakítása  
45 fog finírozása, polírozása  
(sulcustágító fonal behelyezve)

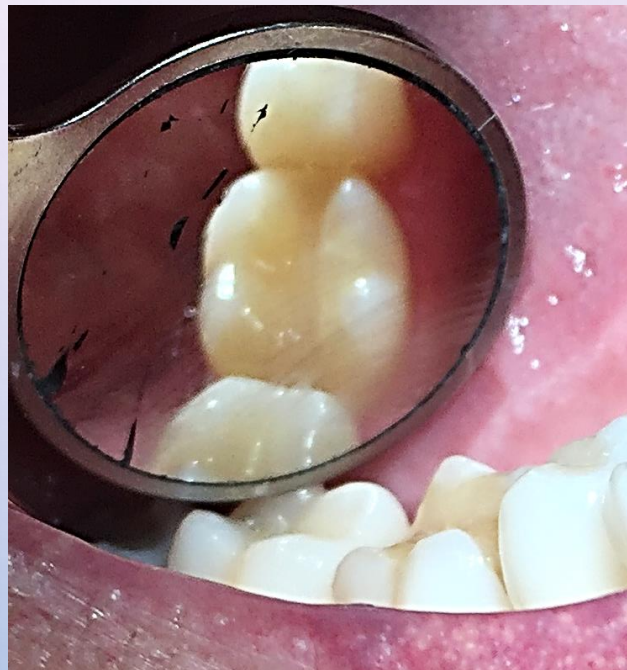


# Lenyomatvéétel

1. Antagonista lenyomatvéétel a felső fogakról (sajnos a lenyomat kiöntése utána készült a fotó)
2. Precíziós szituációs lenyomatvéétel A-típusú szilikon lenyomatanyaggal, két fázisú egy idejű lenyomatvéeteli technikával (Prestige Putty, Prestige Light – Vannini)
3. Kulcslenyomat, viaszharapás

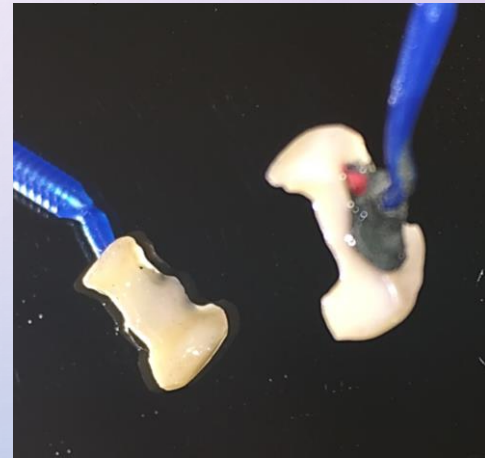
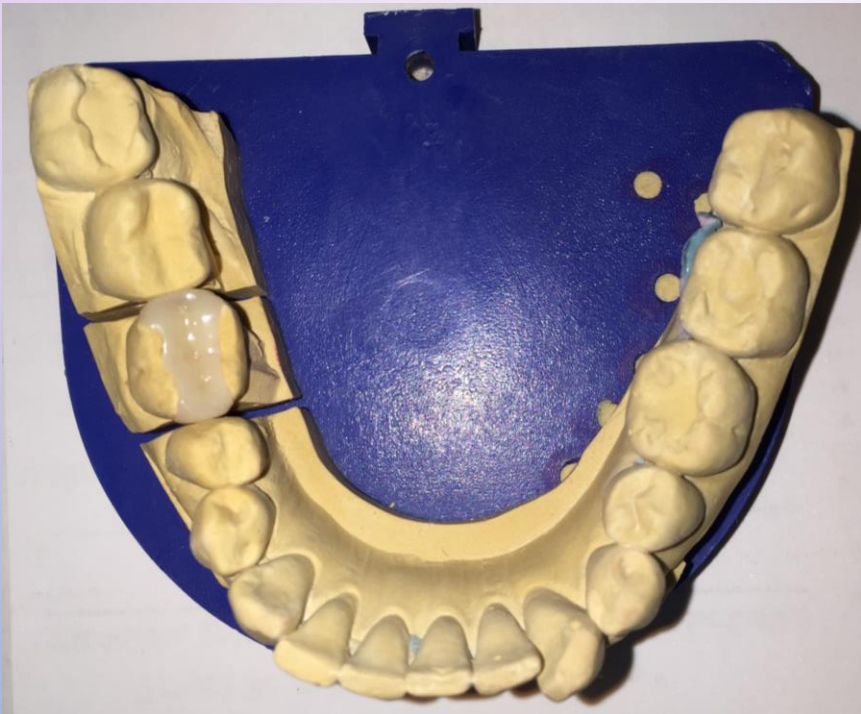

# Ideiglenes ellátás (Clip - VOCO)





# Kész restaurátum

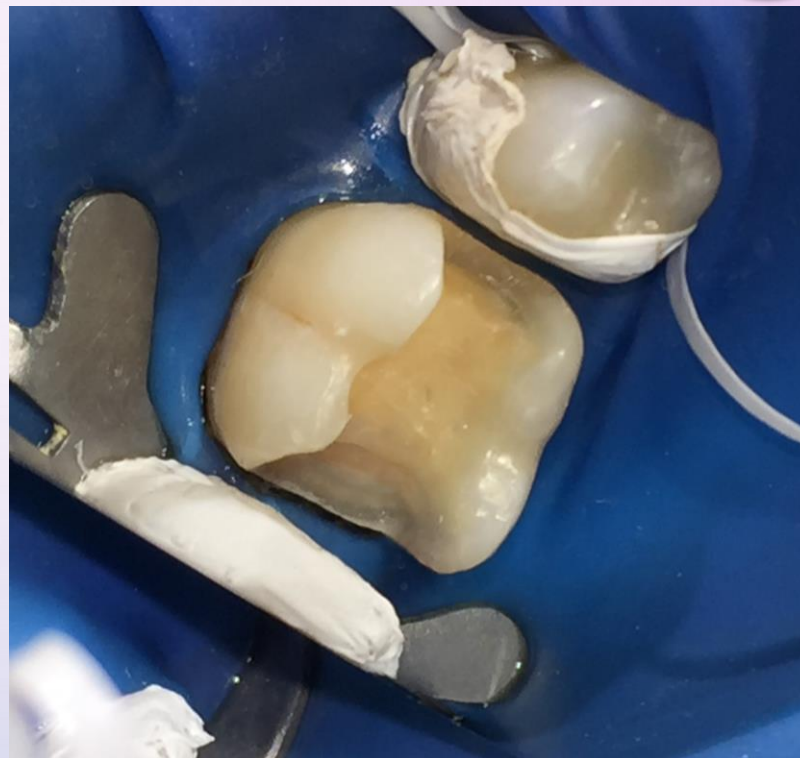

# Becementezés

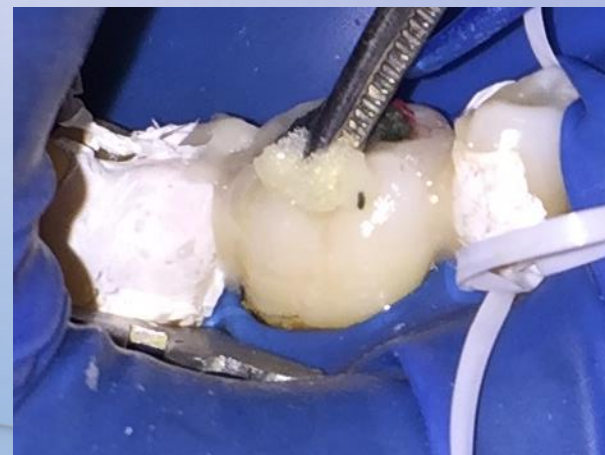
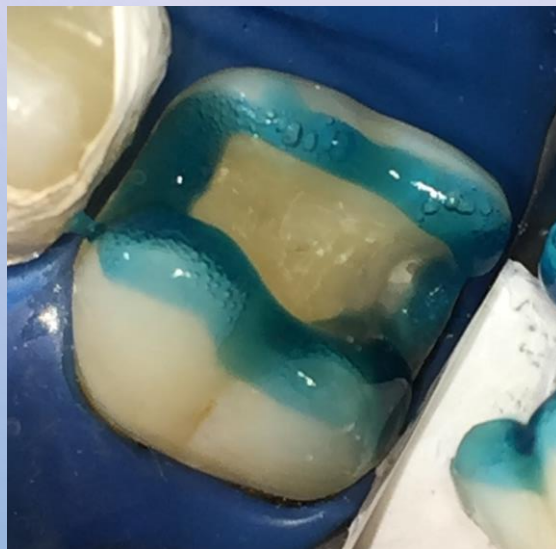Felhasznált anyag:

Smart Cem2 – Dentsply

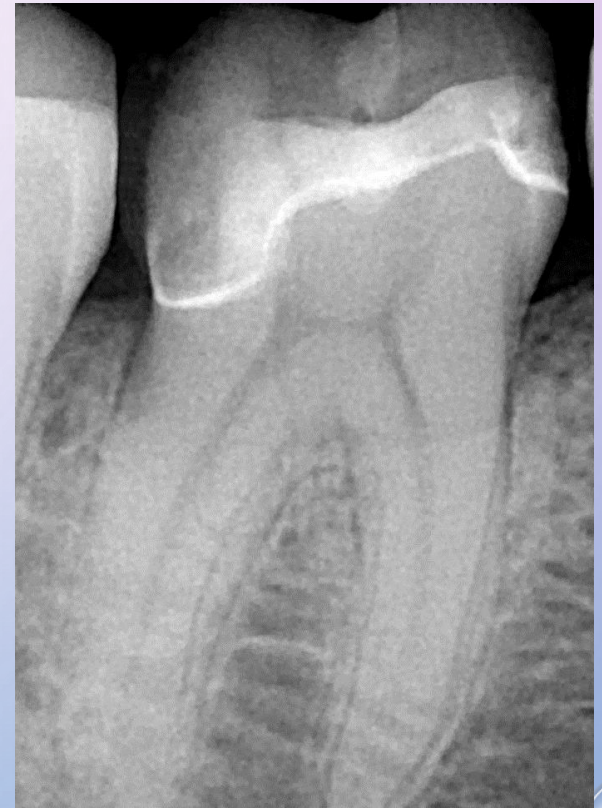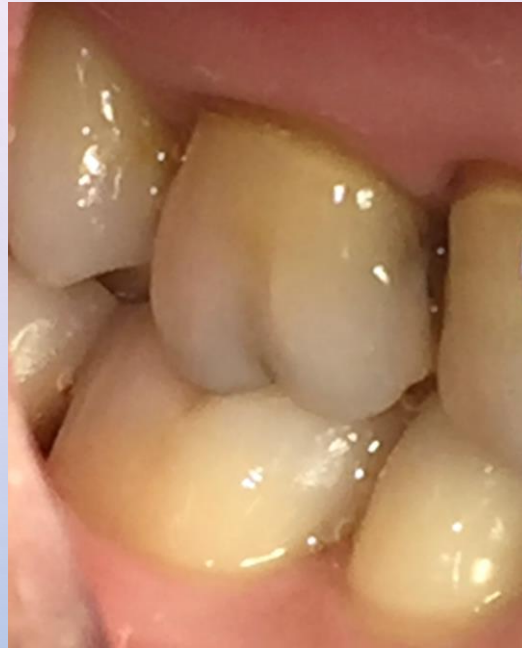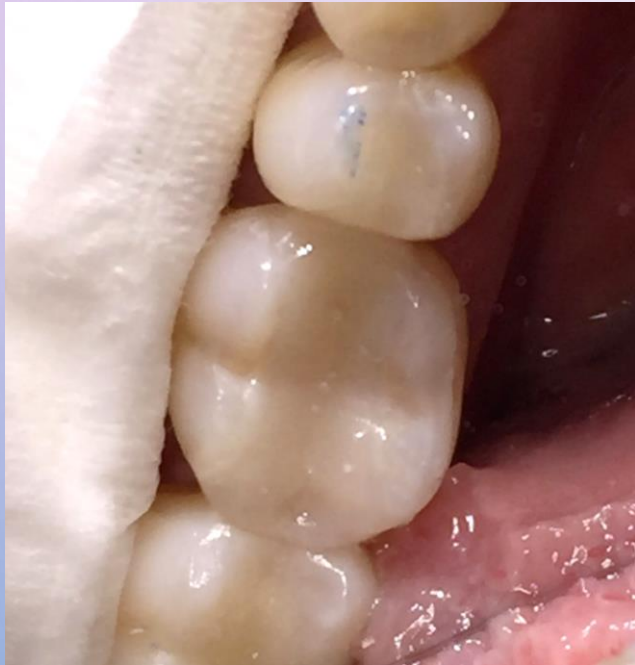„self-adhesive” rezin cement (dual kötésű)



Az üreg adhezív előkészítést nem igényel, a zománc szelektív savazása javasolt.



# Kész restaurátum és a kontroll rtg felvétel





**Köszönöm a figyelmet!**