Gyermekszájsebészeti esetek a közösségi fogászatban

Soós G., Antal D., Kivovics M.
Semmelweis Egyetem Fogorvostudományi Kar
Fogászati és Szájsebészeti Oktató Intézet
igazgató: Dr. Kivovics Péter egyetemi docens
http://semmelweis-egyetem.hu/fszoi/
https://www.facebook.com/fszoi

P25

Bevezetés

Ambuláns szájsebészeti beavatkozásra a gyermek születésétől kezdve, a kisgyermekkoron át egészen a fiatal felnőttkorig és azon túl is szükség lehet. Gyermekek esetén a kezelőorvosnak minden esetben tisztában kell lennie azokkal a sajátosságokkal és nehézségekkel, melyek a páciens életkorából, a fejlődésben lévő szervezet biológiai jellegzetességeiből, illetve a felnőttekétől eltérő értelmi és érzelmi szintjéből adódnak. A különböző korcsoportokban az ellátási igények és lehetőségek igen változatosak, de összességében mégis elmondható, hogy bár a legtöbb gyermekeknél alkalmazott szájsebészeti eljárás a felnőttkori ellátásnak is részét képezheti, mégis a beavatkozási típusok előfordulásának aránya jelentősen eltér ennél a korosztálynál.
Ahhoz, hogy megfelelő rálátásunk legyen erre az összetett témakörre, érdemes összefoglalni és rendszerezni mindazokat a beavatkozásokat, melyek a gyermekfogászati ambuláns szájsebészet részét képezik: Fog- illetve gyökérextractiok (akár hagyományos, akár műtéti úton) caries vagy következményes megbetegedései eredményeképp, szisztémás betegségek miatt, trauma, számbeli vagy alakbeli fejlődési rendellenesség következtében éppúgy része a gyermek-szájsebész munkájának, mint a fogorvoslás más egyéb területének kiegészítését jelentő beavatkozások, úgymint a fogmegtartó sebészi kezelések, impactált bölcsességfogak eltávolítása, retineált fogak feltárása, miniimplantátumok behelyezése (fogszabályozás), cysták, daganatok műtéti eltávolítása, vagy éppen a gyermekfogászattal és orthodontiaval oly szoros kapcsolatban álló logopédiai problémák megszűntetésére irányuló lágyrész-operációk (frenulotomia/frenulectomia).

Anyag és módszer

Poszterelőadásunk a Semmelweis Egyetem Fogorvostudományi Kar Fogászati és Szájsebészeti Oktató Intézetben megjelent páciensek ambuláns ellátását mutatja be.

Következtetés

A szájsebészeti osztályunkon kezelt számos kiskorú pácienssel szerzett tapasztalataink alapján kijelenthetjük, hogy ellátásukhoz nem szükséges speciális gyermekszájsebészeti háttér. Kezelésük az általános szájsebészeti ellátásban is korrektül kivitelezhető, a gyermekkor jellegzetes pszichoszociális hátterének figyelembe vétele mellett.

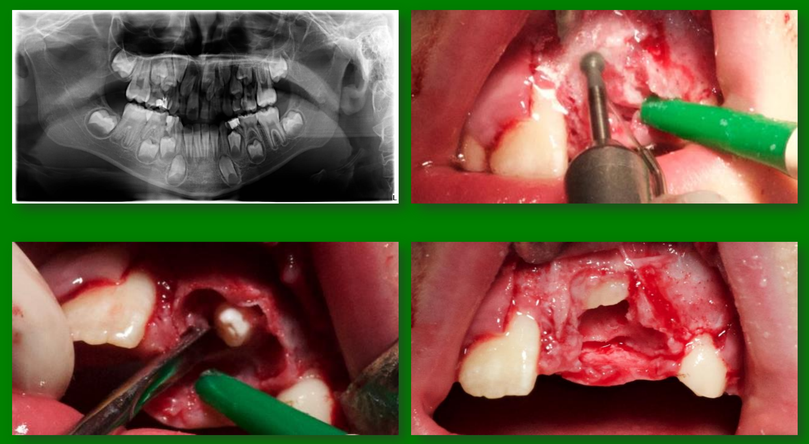

Mesiodens eltávolítása műtéti feltárásból

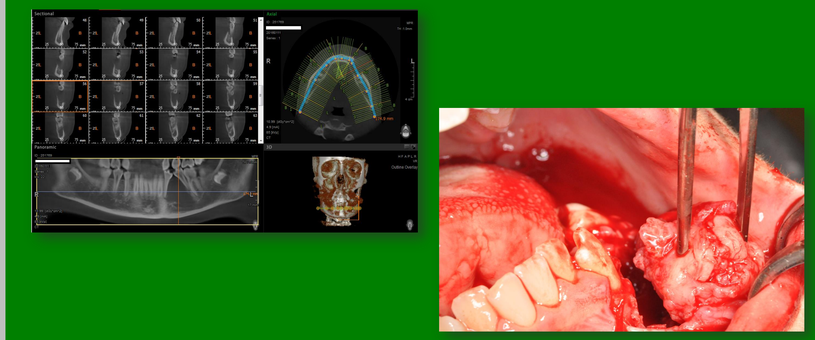

Myofibroma CBCT felvétele és eltávolítása

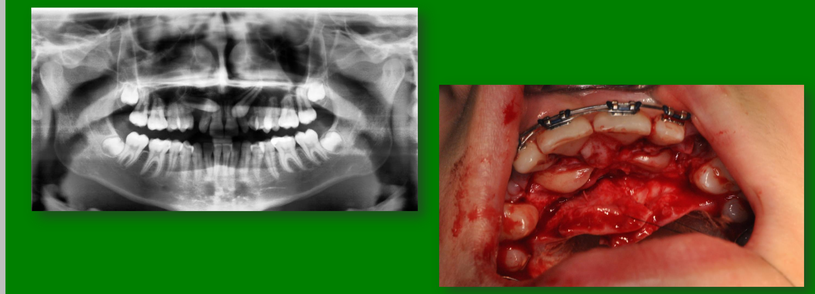

Palatinalisan retineált felső szemfogak orthopantomogram felvétele és orthodontiai célból végzett feltárásuk

Frenulotomia frenuli linguae

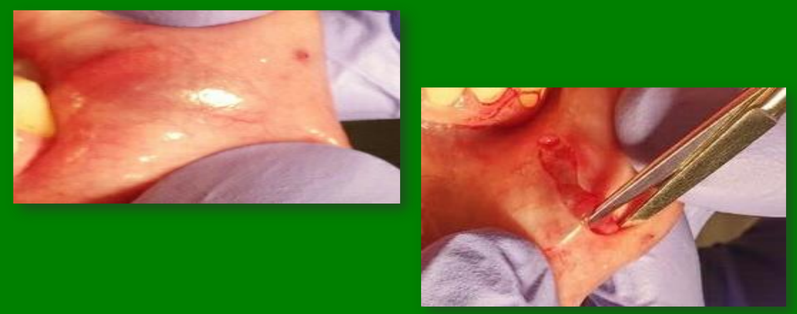

Mucocele eltávolítása

További kérdésekre és hozzászólásokra szívesen válaszolunk: soos.gabor@dent.semmelweis-univ.hu, antal.dora@dent.semmelweis-univ.hu, kivovics.marton@dent.semmelweis-univ.hu