



Semmelweis Egyetem Fogorvostudományi Kar Fogászati és Szájsebészeti Oktató Intézet

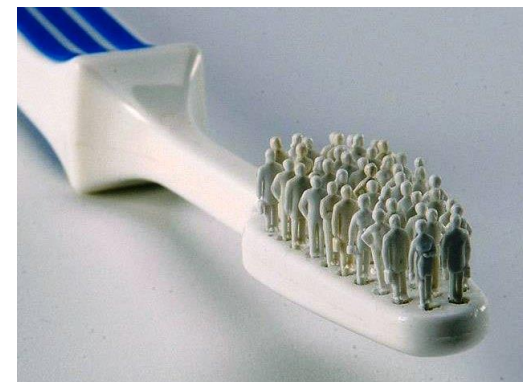
igazgató: Dr. Kivovics Péter egyetemi docens

<http://semmelweis-egyetem.hu/fszoi/>

<https://www.facebook.com/fszoi>



RADIX EXTRACTIO



Szakorvosjelölt: Dr. Gulácsi Gabriella

Tutor: Dr. Turi Gábor

Osztályvezető helyettes

Mentor: Dr. Rózs Noémi

Egyetemi docens

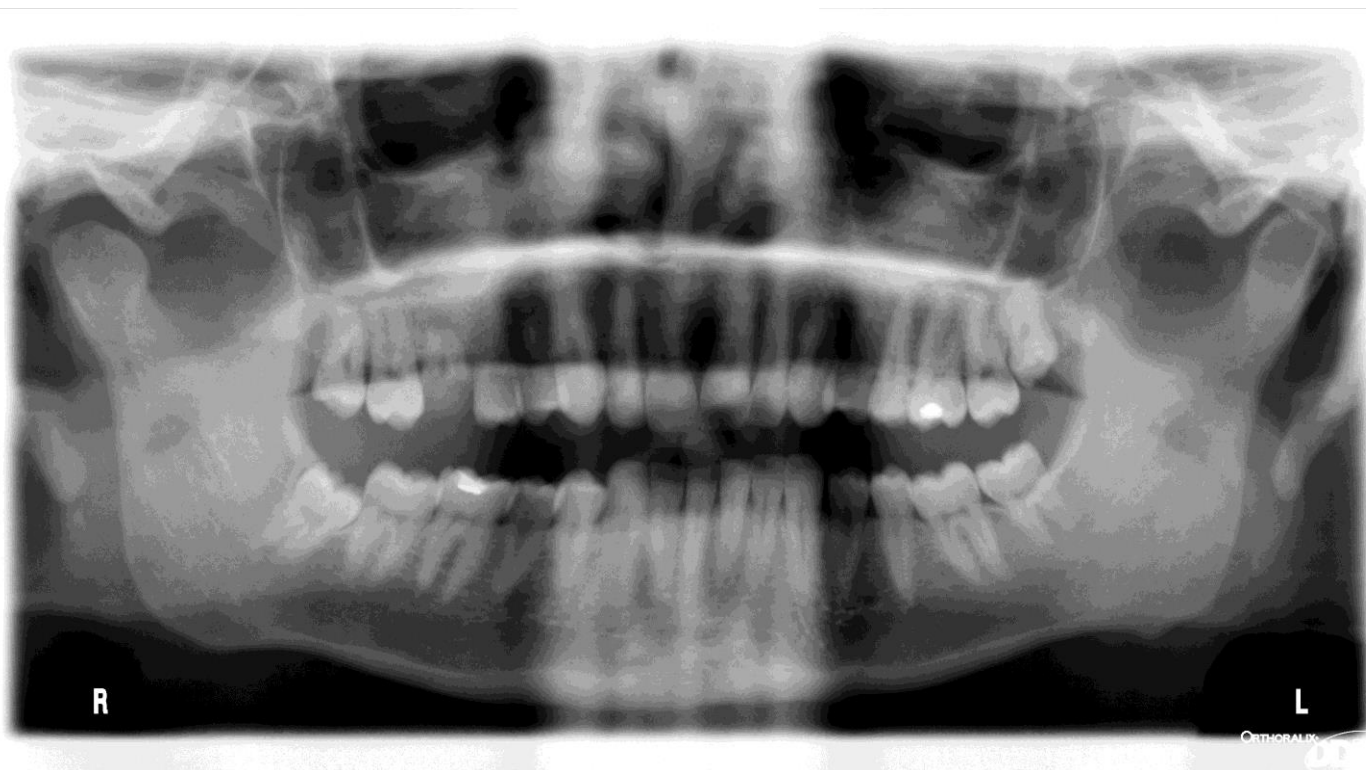ÁLTALÁNOS ANAMNÉZIS

- Páciens: J.L. ♂
- Páciens kora: 25év
- Fogorvosi látogatás oka: fogorvosi vizsgálat
- Általános anamnézis:
 - Véralvadási zavar: neg.
 - Asthma,ekcéma,szénanátha: neg.
 - Allergia: neg.
 - Gyógyszerérzékenység: neg.
 - Kórisme: reumás láz: neg.; cukorbetegség: neg.; epilepszia: neg.;sárgaság: neg.; hepatitis/TBC/egyéb fertőző betegség: neg.; genetikai betegség/egyéb veleszületett rendellenesség: neg.
 - Rendszeresen szedett gyógyszerek: nincsen
- Rossz szokások: nincsen



FOGAZATI STÁTUSZ, PANORÁMA-FELVÉTEL

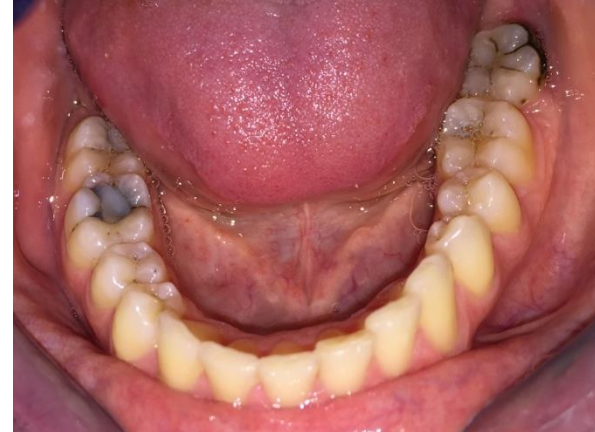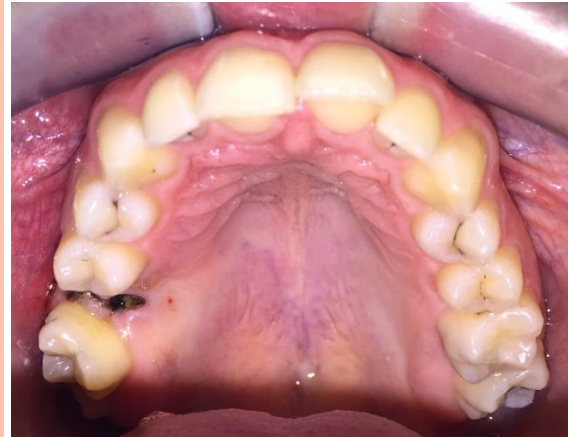
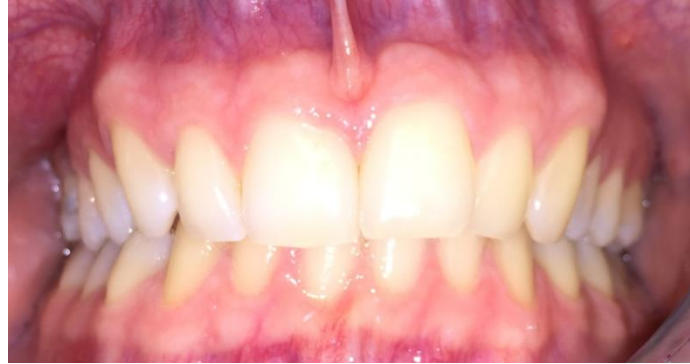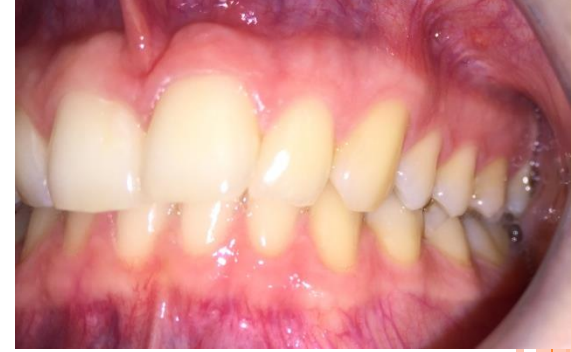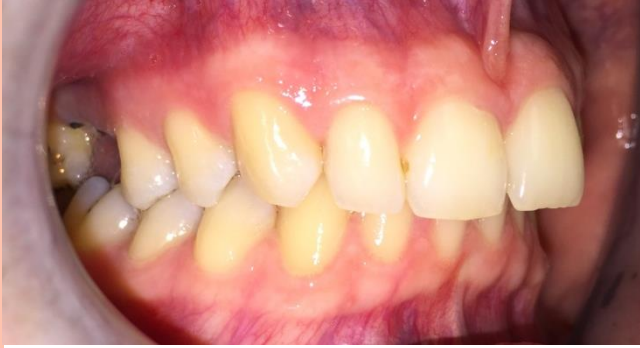O	O			O		P	D		P		O		O	O	
18	17	16	15	14	13	12	11	21	22	23	24	25	26	27	28
48	47	46	45	44	43	42	41	31	32	33	34	35	36	37	38
	O	O S	O	O									O	X	OB



Piros: caries
 Zöld: kompozit
 Fekete: amalgám

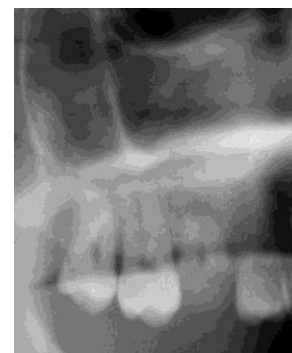
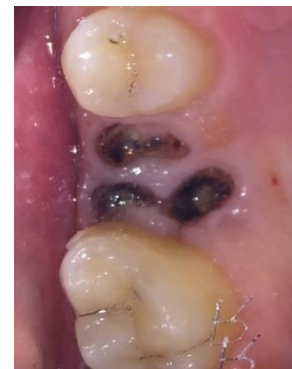

SZÁJFOTÓK



FOGORVOSI VIZSGÁLAT, KEZELÉSI TERV

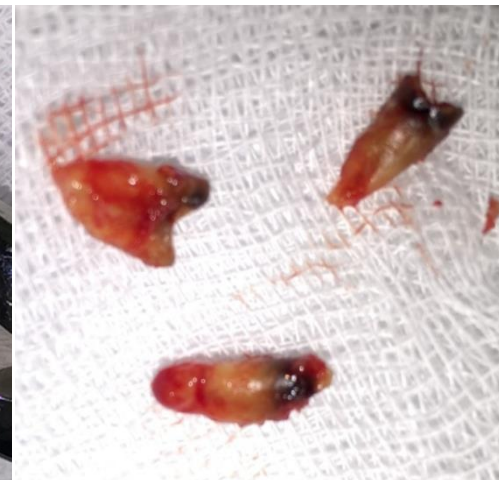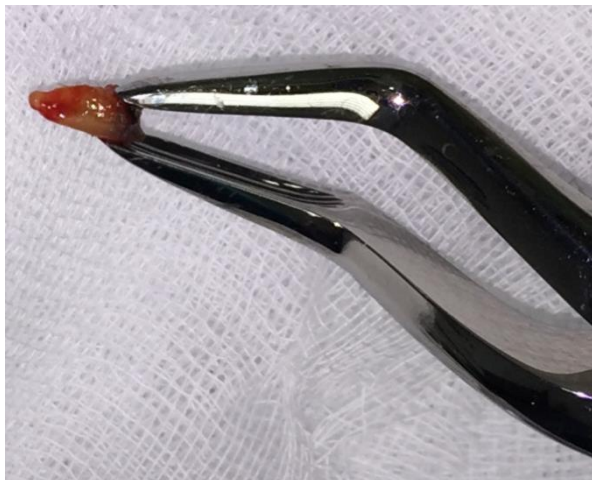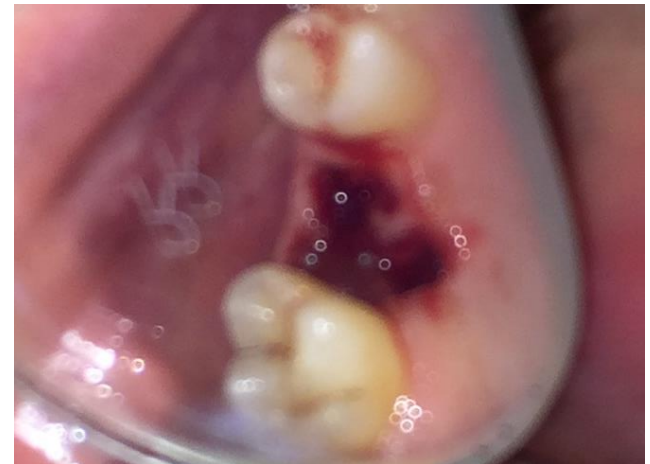
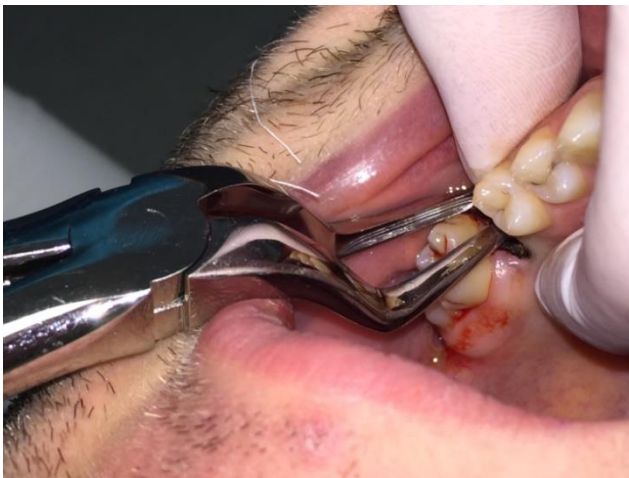- Fogorvosi vizsgálat
 - Stomato-oncologiai szűrés: negatív
 - TMI-diszfunkció: nincs
 - Szájhygiéne: megfelelő
 - Parodontologia: gyulladásmentes, ép
 - 16 radix
 - Fogszabályozás:
 - Sagittalis: Angle I.
 - Transversalis: Torlódásmentes U alakú fogívek
 - Vertikális: mélyharapás
- Kezelési terv
 1. 16 radix extractio
 2. 17,12,22,24,27,37,46,47 fogak konzerváló fogászati ellátása
 3. 16 fog hiányának pótlása sebgyógyulást követően



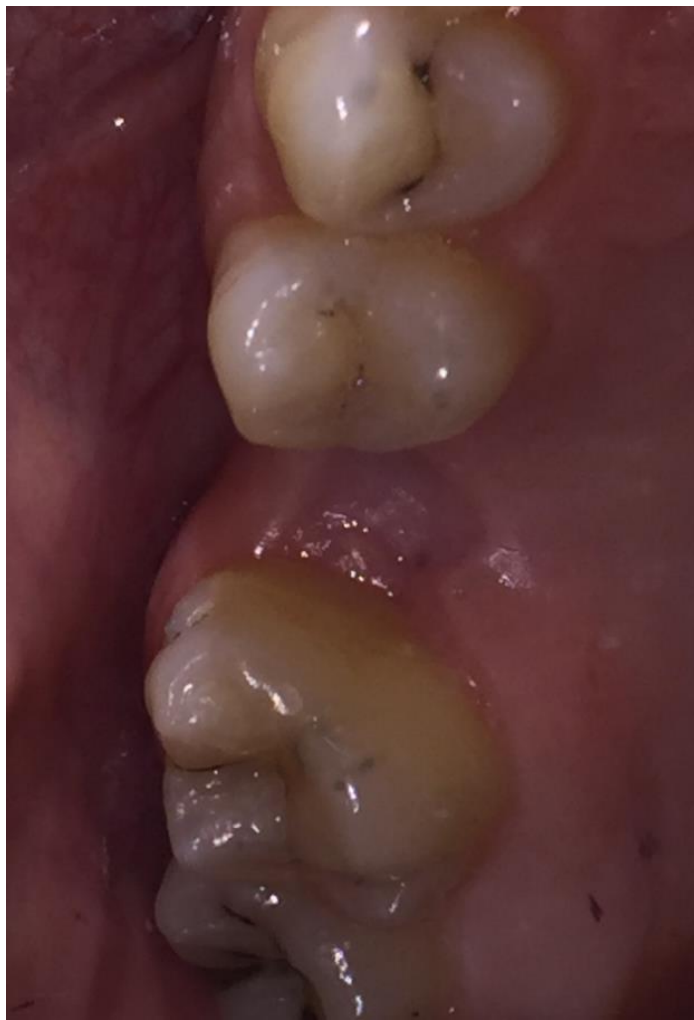EXTRACTIO MENETE

○ Érzéstelenítés:

- Nyálkahártya-érzéstelenítés: 10%-os Lidocain spray, vattagombóc
- Submucosus infiltráció: 2 ml 2%-os Lidocain-0,001% Adrenalin injekció



2 HETES KONTROL VIZSGÁLAT



Extractio sebgyógyulás
ideális, panaszmentes

