



# Semmelweis Egyetem Fogorvostudományi Kar Fogászati és Szájsebészeti Oktató Intézet

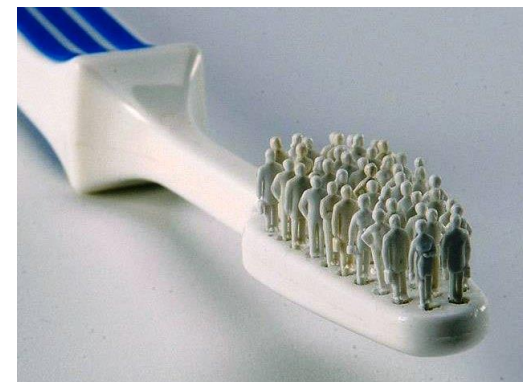
igazgató: Dr. Kivovics Péter egyetemi docens

<http://semmelweis-egyetem.hu/fszoi/>

<https://www.facebook.com/fszoi>



## PERZISZTÁLÓ TEJFOG ELLÁTÁSA



**Szakorvosjelölt: Dr. Gulácsi Gabriella**

**Tutor: Dr. Turi Gábor**

**Osztályvezető helyettes**

**Mentor: Dr. Rózsa Noémi Katinka**

**Egyetemi docens**

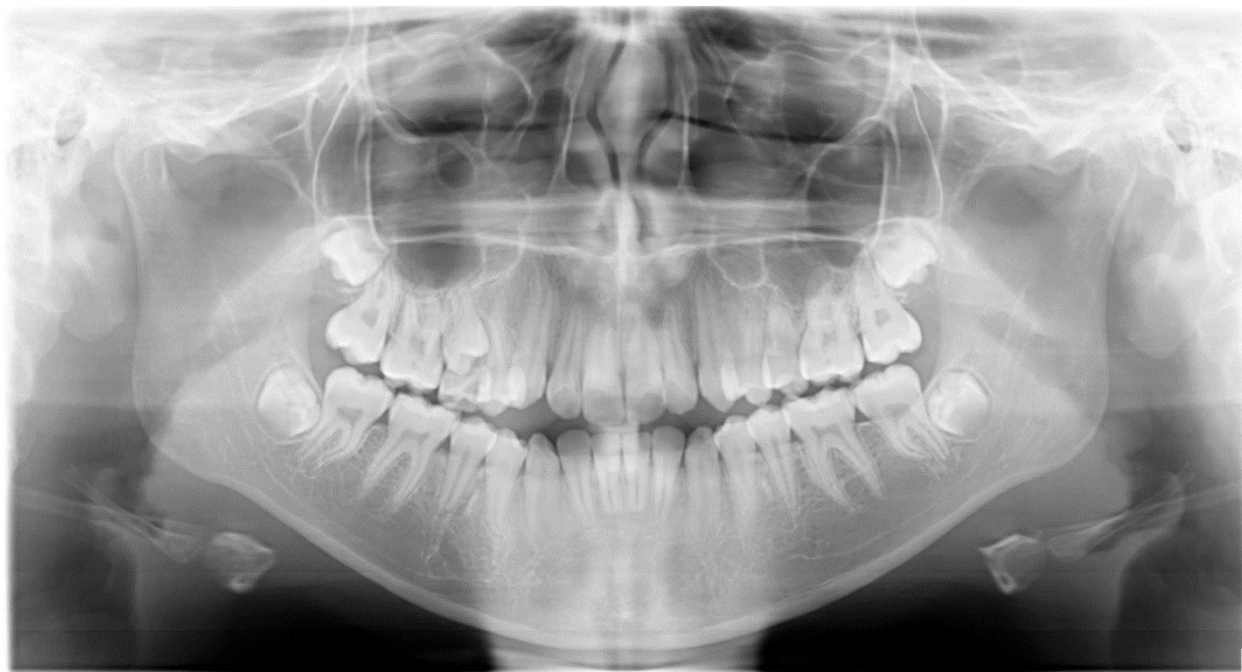# ANAMNÉZIS

- Páciens neve: B. K. ♀
- Páciens kora: 15 év
- Fogorvosi látogatás oka: fogszabályozás
- Általános anamnézis:
  - Véralvadási zavar: neg.
  - Asthma, ekcéma, szénanátha: neg.
  - Allergia: neg.
  - Gyógyszerérzékenység: neg.
  - Kórisme: reumás láz: neg.; cukorbetegség: neg.; epilepszia: neg.; sárgaság: neg.; hepatitis/TBC/egyéb fertőző betegség: neg.; genetikai betegség/egyéb veleszületett rendellenesség: neg.;
  - Rendszeresen szedett gyógyszerek: nincsen
- Fogászati anamnézis:
  - 1. maradó molarisok barázdázárása
- Rossz szokás: nincs



# FOGAZATI STÁTUSZ ÉS OP-FELVÉTEL

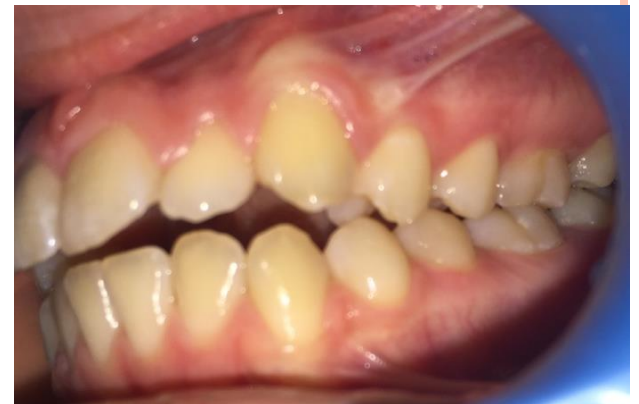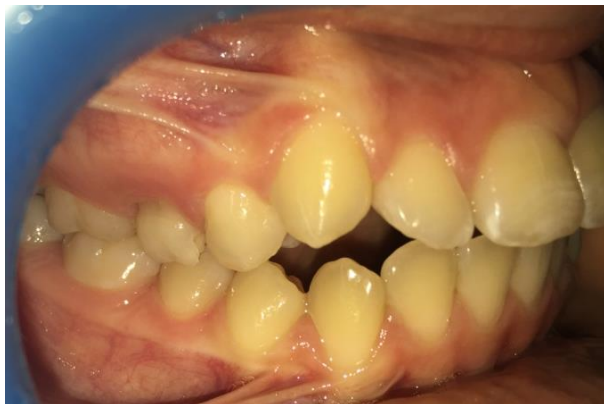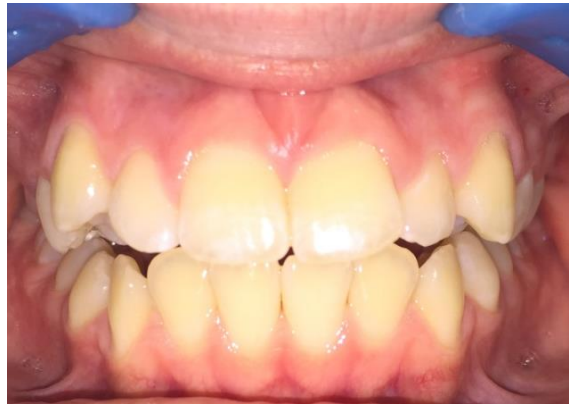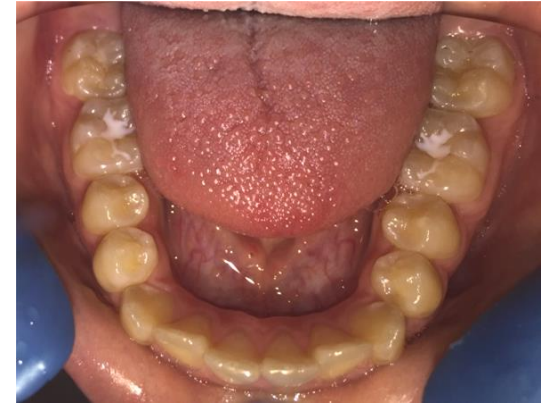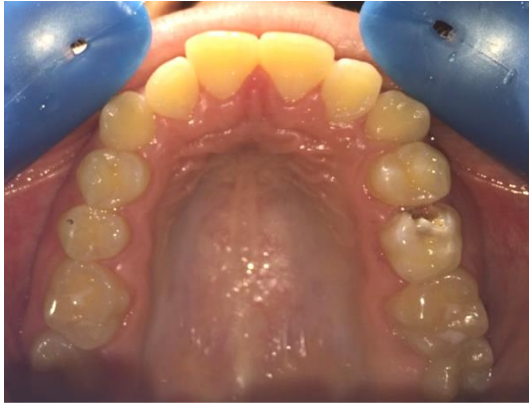	O	MO										O	
17	16	55	14	13	12	11	21	22	23	24	25	26	27
47	46	45	44	43	42	41	31	32	33	34	35	36	37
	O											O	



Piros: caries  
Zöld: barázdazárás



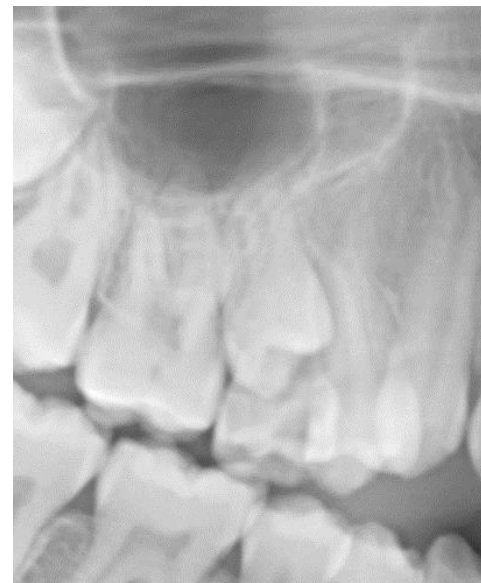# KIINDULÁSI FELVÉTELEK



# DIAGNÓZIS, KEZELÉSI TERV

## ○ Diagnózis:

- Stomato-oncologiai szűrés: negatív
- TMI-diszfunkció: nincs
- Szájhigiéne: megfelelő
- Parodontologia: gyulladásmentes
- 55 fog: MO caries profunda
- Fogszabályozás:
  - Sagittalis: Angle I.
  - Transversalis: Felső fogívszűkület
  - Vertikális: elülső nyitott harapás



## ○ Kezelési terv:

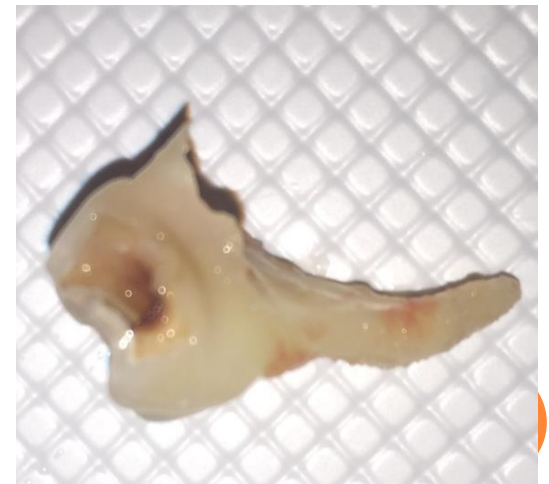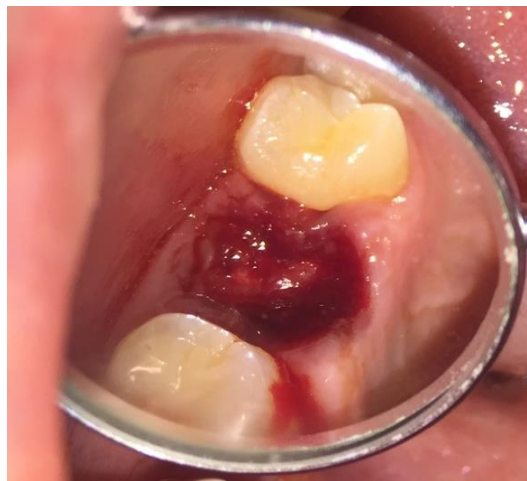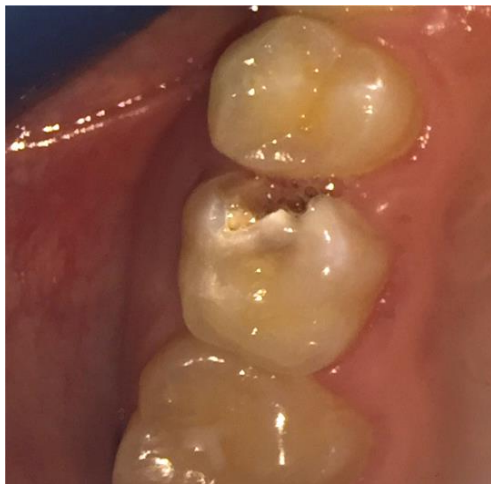- 55 fog eltávolítása
- Fogszabályozás: rögzített fogszabályozó készülék egyéni kezelési terv alapján



# 55 FOG ELTÁVOLÍTÁSA

## ○ Érzéstelenítés:

- Nyálkahártya-érzéstelenítés: 10%-os Lidocain spray, vattagombóc
- Submucosus infiltráció: 2 ml 2%-os Lidocain-0,001% Adrenalin injekció



# 1 HÉTTTEL A 55 FOG ELTÁVOLÍTÁSA UTÁN

- Ideális sebgyógyulás
- 15 fog előtörőben

