



Semmelweis Egyetem Fogorvostudományi Kar

Fogászati és Szájsebészeti Oktató Intézet
igazgató: Dr. Kivovics Péter egyetemi docens

<http://semmelweis-egyetem.hu/fszoi/>

<https://www.facebook.com/fszoi>



Mucocele



Szerző : dr. Lipták Eszter

Tutor: Dr. Bíró Andrea - osztályvezető
főorvos

Mentor: Dr. Márton Krisztina - egyetemi
docens



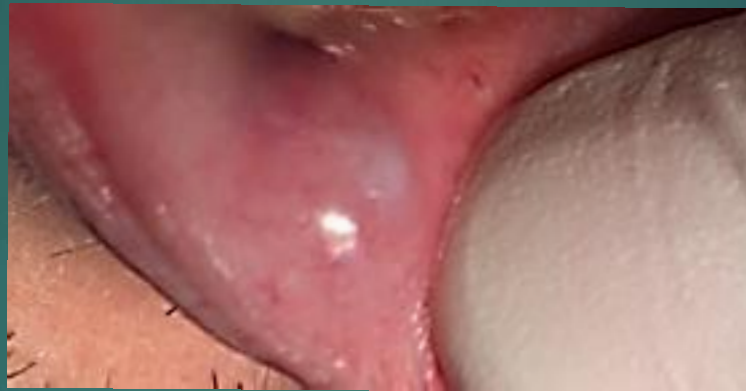Általános anamnézis

- ▶ 28 éves férfi páciens
- ▶ Foglalkozása: egyetemista
- ▶ Általános betegség: nincs
- ▶ Gyógyszerérzékenység, allergia: nem tud róla
- ▶ Gyógyszereket: nem szed
- ▶ Panasz amellyel érkezett: kb 1 hete egy fájdalomtalan csomóra lett figyelmes az ajkán

Fogászati anamnézis

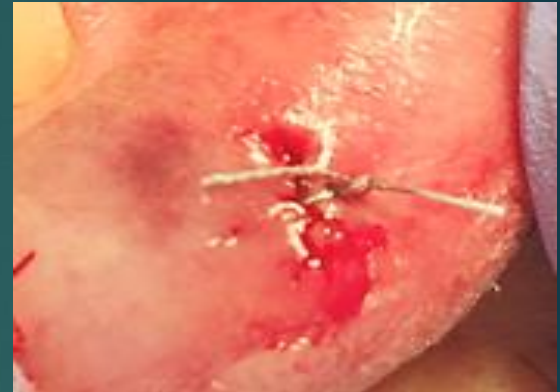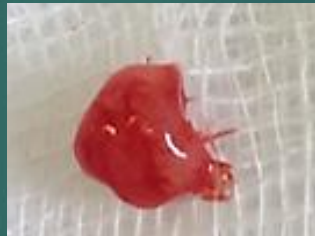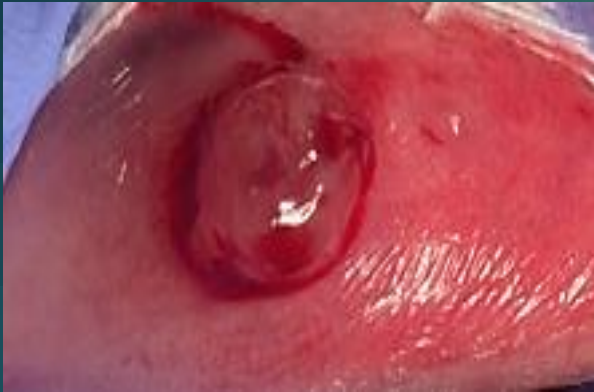
- ▶ Fogazata: ép
- ▶ Fogpótlása: nincs
- ▶ Fogmosási szokások: napi kétszer
- ▶ Fogselymet és szájöblögetőket nem használ
- ▶ Fogászatra nem jár rendszeresen, csak ha panasza van

Klinikai vizsgálat során észlelt elváltozás az ajkon



- ▶ Kékesen áttűnő, jól körülhatárolt (borsónyi méretű), fluktuáló duzzanat
- ▶ Előzetes diagnózis: mucocеле
- ▶ Terápia: sebészi excízió, szövettani vizsgálat

Sebészi eltávolítás



Helyi érzéstelenítésben, tompa preparáció segítségével történő kimetszés.

Szövetteni eredmény

Mikroszkópos leírás

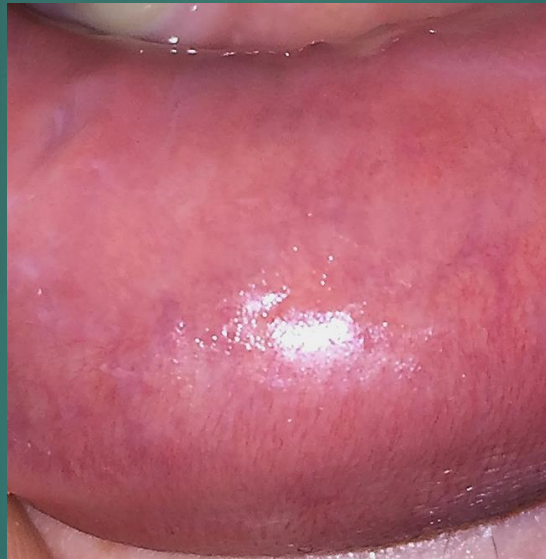Mikroszkóposan hámfelszínnel nem rendelkező szövetrészletek látszanak széli részen megtartott mucinosus nyálmirigy részletekkel. A mintában elszórtan ellapult hámmal bélelt ductusok látszanak. A minta döntő többségét halvány eosinophil anyagba ágyazott macrophagok tömege alkotja, melyet keskeny gyulladáisos udvar övez. Atypia, malignitás nincs.

Diagnózis

Mucocele.

Gyógyult állapot

(1 hónap múlva)



Köszönöm a figyelmet!