



Semmelweis Egyetem Fogorvostudományi Kar Fogászati és Szájsebészeti Oktató Intézet

Igazgató: Dr. Kivovics Péter egyetemi docens

<http://semmelweis-egyetem.hu/fszoi/>

<https://www.facebook.com/fszoi>




Fábián- és Fejérdy-féle 2B osztályú foghiány ellátása



Szerző: dr. Hulmány Eszter

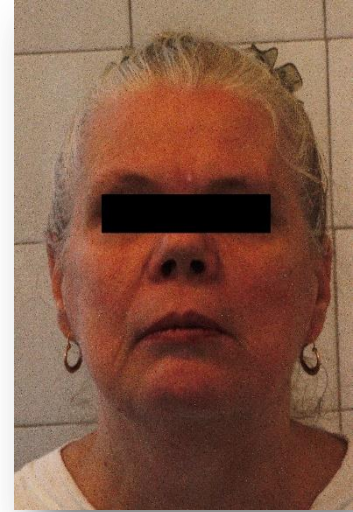Tutor: Dr. Katona István
osztályvezető főorvos

Mentor: Dr. Kivovics Péter
egyetemi docens



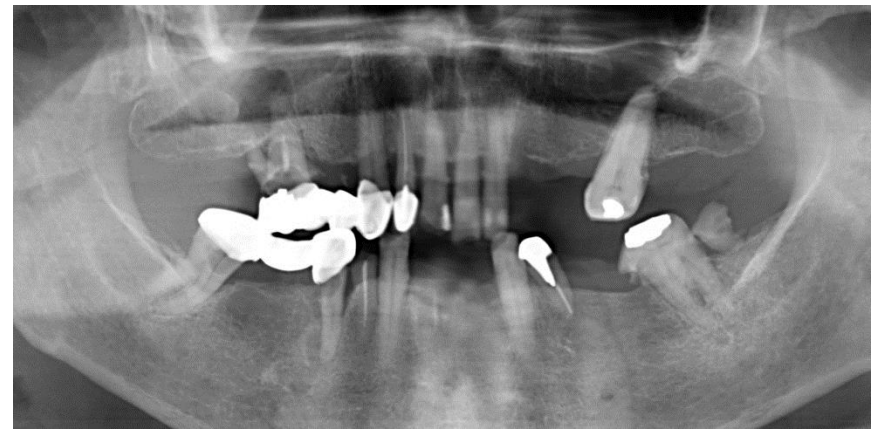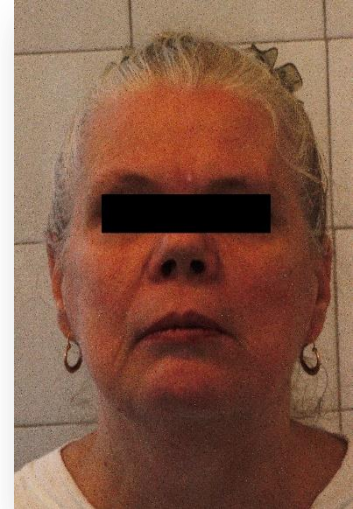Anamnézis

- A páciens: 64 éves nő, nyugdíjas közgazdász
- Az általános anamnézisben gyógyszeresen kezelt magas vérnyomás szerepel.
- A klinikára érkezés indoka:
 - A páciens a jobb felső oldalsó régióban enyhe fájdalomra panaszkodott és szeretne volna „rendbe tetetni” a fogait.



Szájvizsgálat

- Sztomato-onkológiai szűrés: negatív
- TMI vizsgálat: eltérést nem tapasztaltam
- Szájhygiéné: közepes
- Protetikai osztályozás (szanálás után)*:
 - Felső állcsont: Fábián- és Fejérdy-féle 2B osztály
 - Alsó állcsont: Fábián- és Fejérdy-féle 2A/1 osztály
- Harapási forma: eugnath

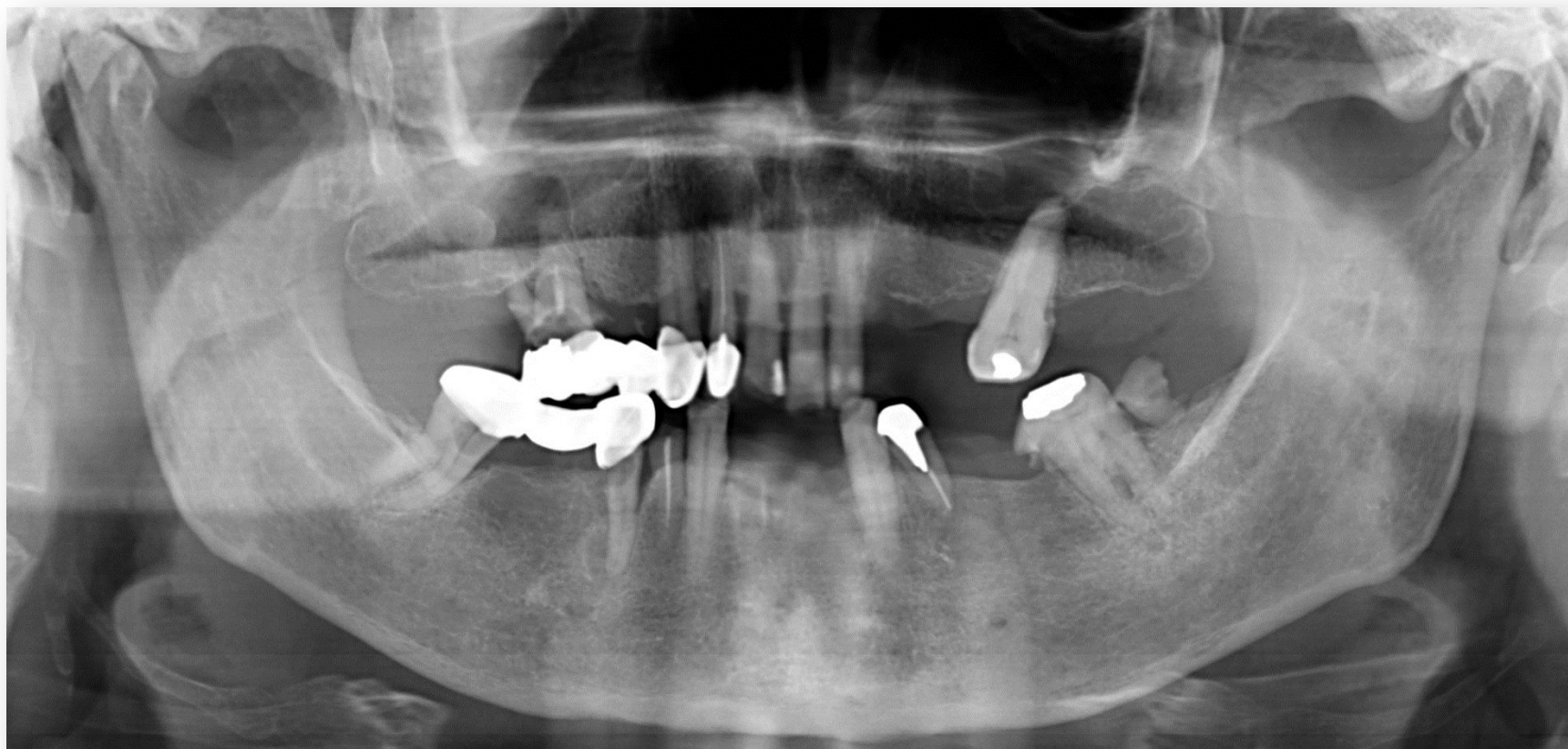


*Szanálás előtt:

- Felső állcsont: Fábián- és Fejérdy-féle 1B osztály
- Alsó állcsont: Fábián- és Fejérdy-féle 1A osztály

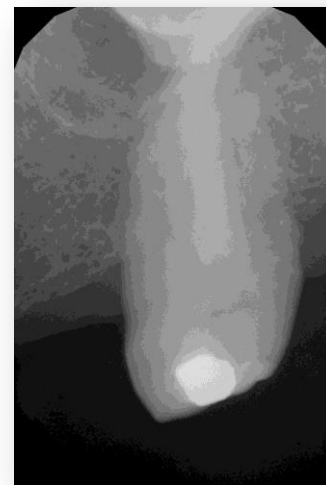
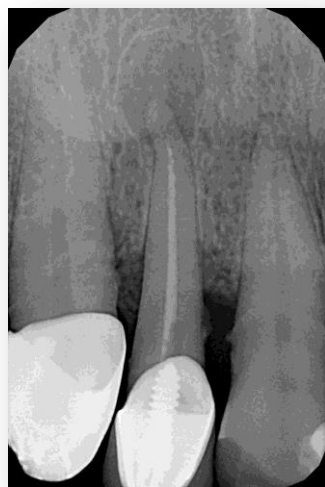
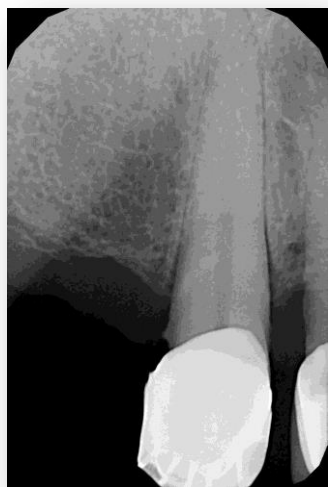RTG Status

– előkészítő műveletek előtt



RTG Status

– előkészítő műveletek előtt

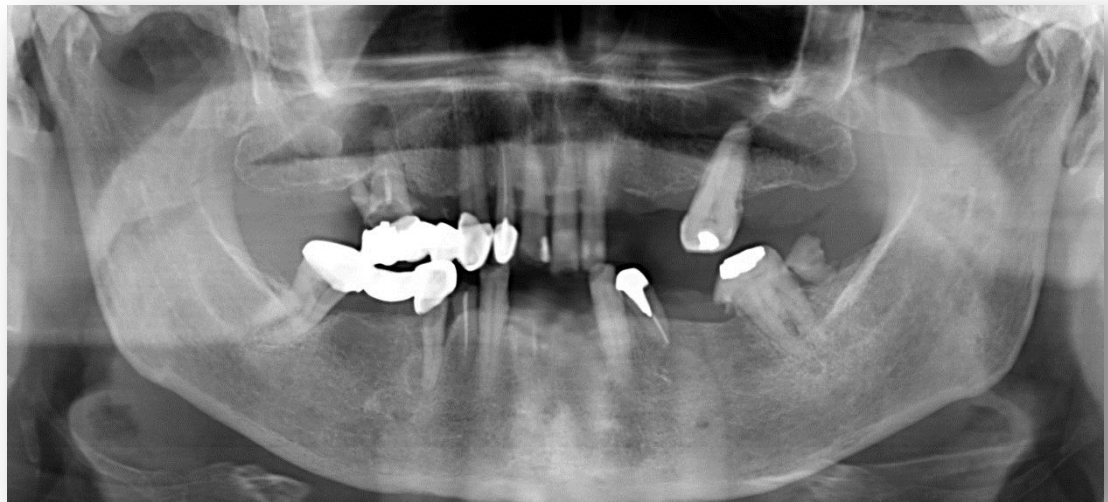


Előkészítő műveletek

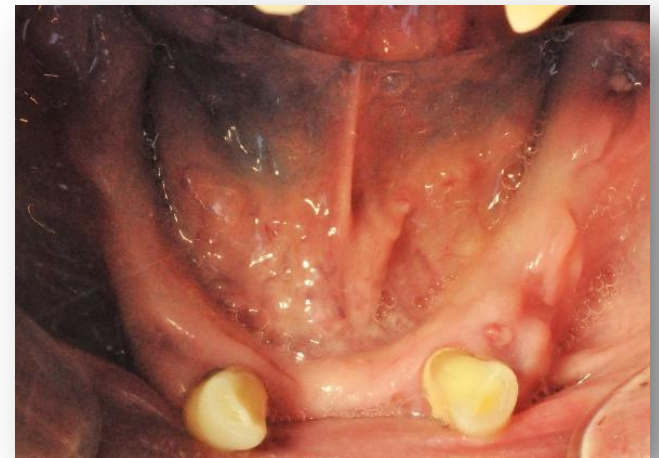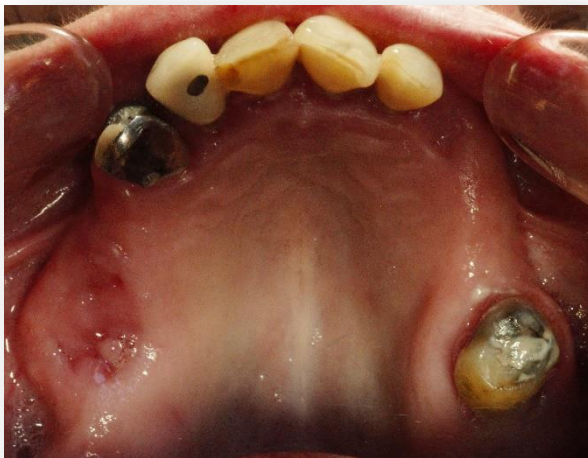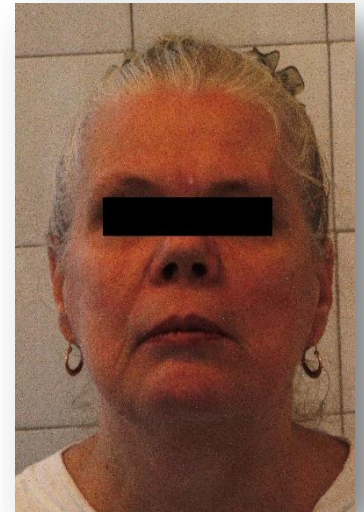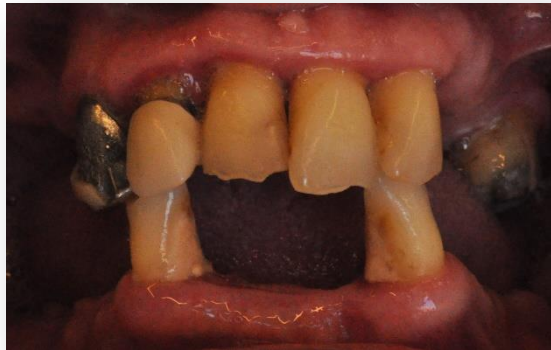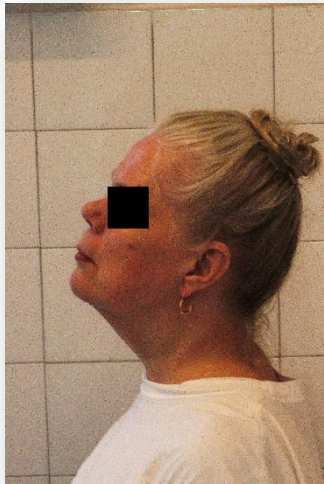- Parodontológiai:
 - Professzionális szájhygiénés kezelés
- Protetikai:
 - 4 tagú fém, akrilát leplezésű híd eltávolítása $\overline{6 \times 3}$
 - 3 tagú fémkerámia híd eltávolítása $\overline{7 \times 5}$
- Szájsebészeti:
 - Extractio:

6	2	
7	5 4	4
		7 8

12 fog extractiojára későbbi időpontban került sor



Fotódokumentáció – kiindulás szájsebészeti előkészítés után

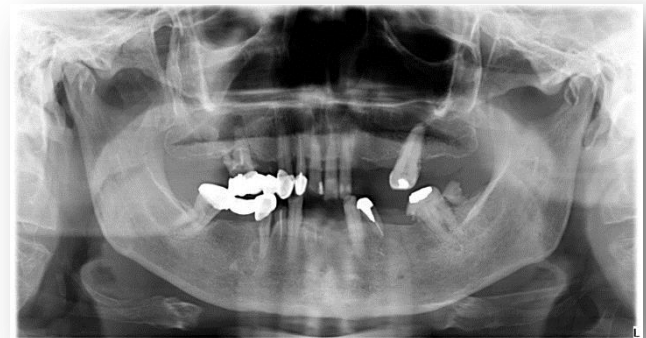
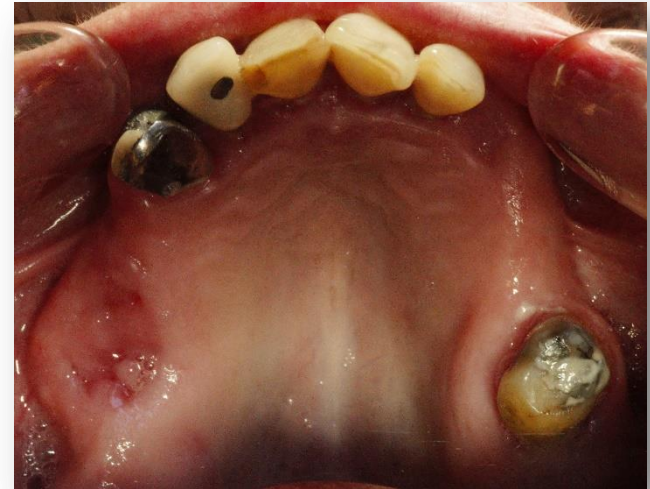

Status - Felső állcsont

Felső fogív:

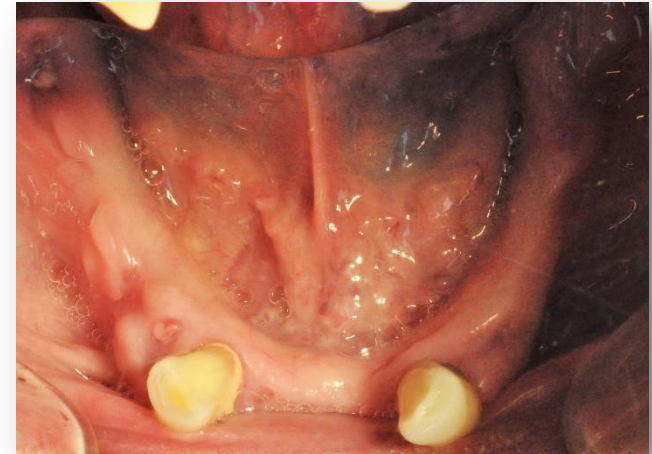
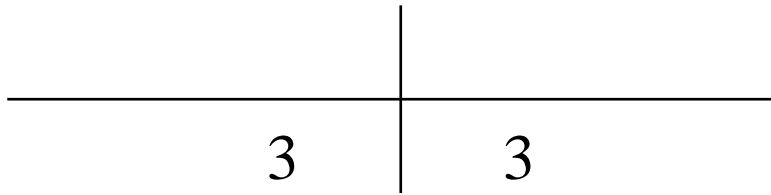
K	K					T
	csap					SC
3	2	1		1	2	6

- 13 fém-akrilát korona
- 12 fémkerámia korona, gyári csap periapicalis elváltozás (eltávolítására későbbi időpontban került sor)
- 26 occlusalis amalgám tömés
- Fábián- és Fejérdy-féle 2B osztály

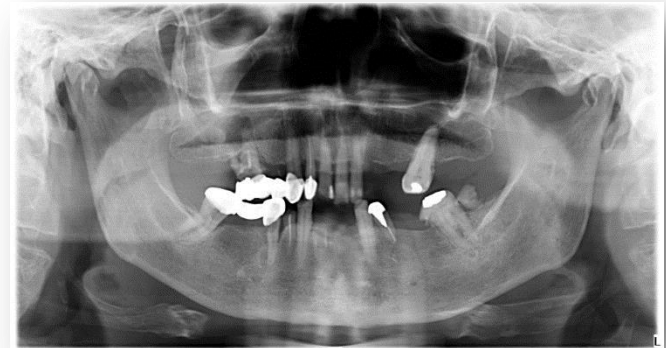


Status - Alsó álcsontr

Alsó fogív:



- 33, 43 calculus, incisalis él kopott
- Fábián- és Fejérdy-féle 2A/1 osztály



Kezelési terv - Felső állcsont

- Kombinált pótlás
 - Fix rész:
 - 6 tagú fémkerámia híd
horgonykoronák: 13, 11, 21, 22; hézagfogak: 12, 23
13, 23 Preci-vertex, frézelt váll befekvő karhoz
 - 26 fémkerámia szőlőkorona frézelt vállal befekvő karhoz
 - Kivehető rész:

Dentomucosalis megtámasztású, merev elhorgonyzású részleges lemezes pótlás, pillangó alakban redukált fém alaplemezzel.

Elhorgonyzás eszköze: csúsztató (Preci-vertex)

Billenésgátlás: befekvő karok 13, 23, 26 koronákhoz

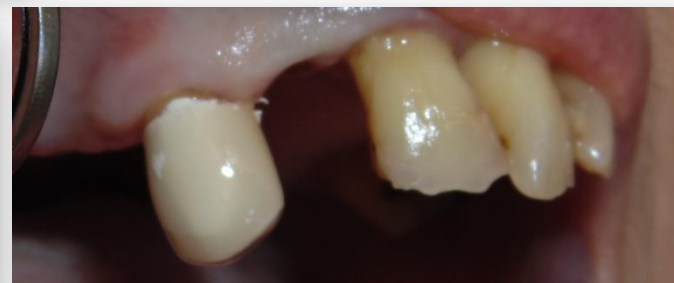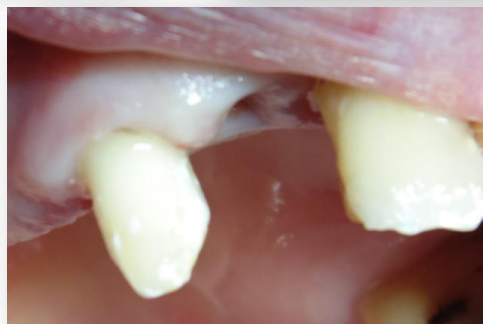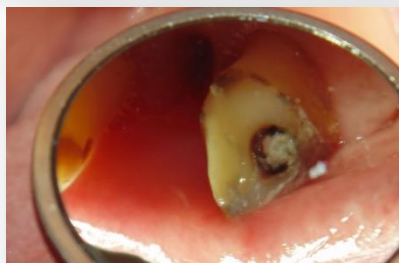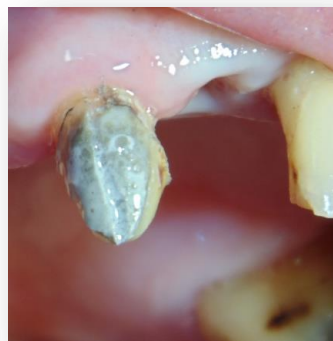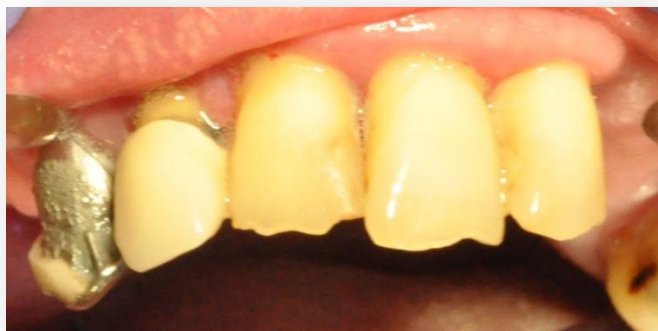5 fogat pótol műfogakkal: 16, 15, 14, 24, 25

Kezelési terv - Alsó állcsont

- Kombinált pótlás
 - Fix rész:
 - 2 tagú fémkerámia sín merevítő rúddal (Preci-Horix) összekötve
 - horgonykoronák: 33, 43
 - Kivehető rész:
 - Dentomucosalis megtámasztású, merev elhorgonyzású részleges lemezes pótlás, lingualis ív alakban redukált fém alaplemezzel.
 - Elhorgonyzás eszköze: merevítő rúd (Preci-Horix)
 - 10 fogat pótol műfogakkal: 36, 35, 34, 32, 31, 41, 42, 44, 45, 46

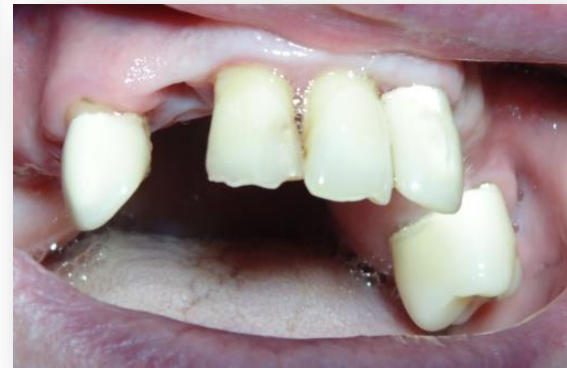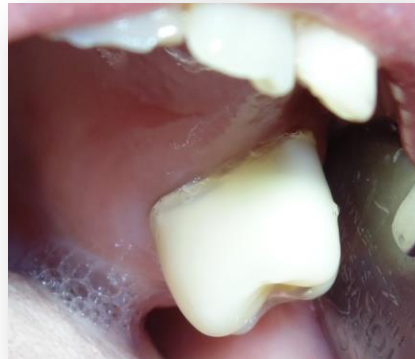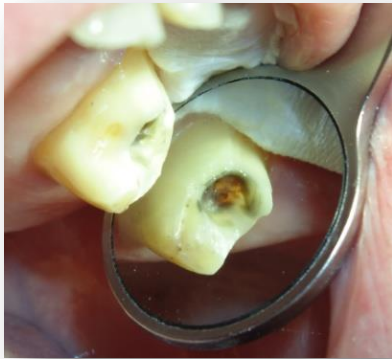A páciens kérésére a felső és az alsó pótlás nem egy időben készült anyagi okok miatt.

Előkészítő műveletek



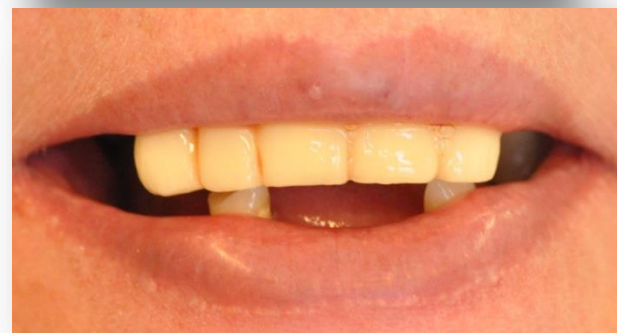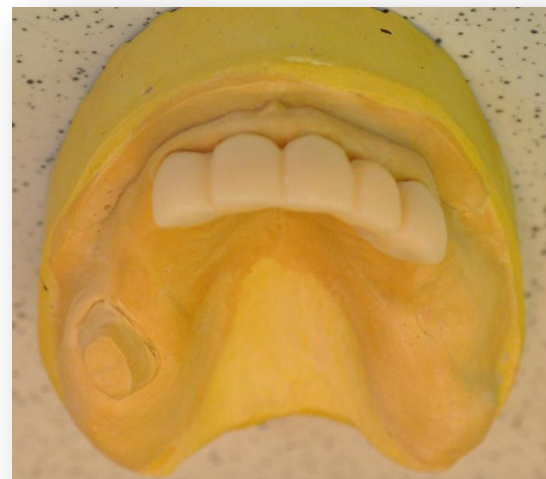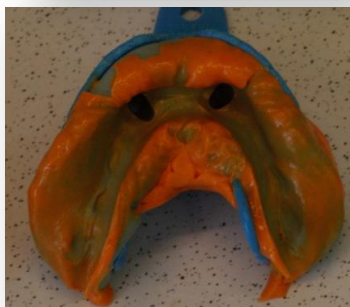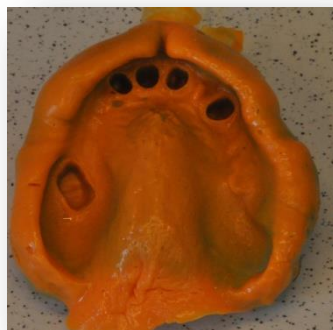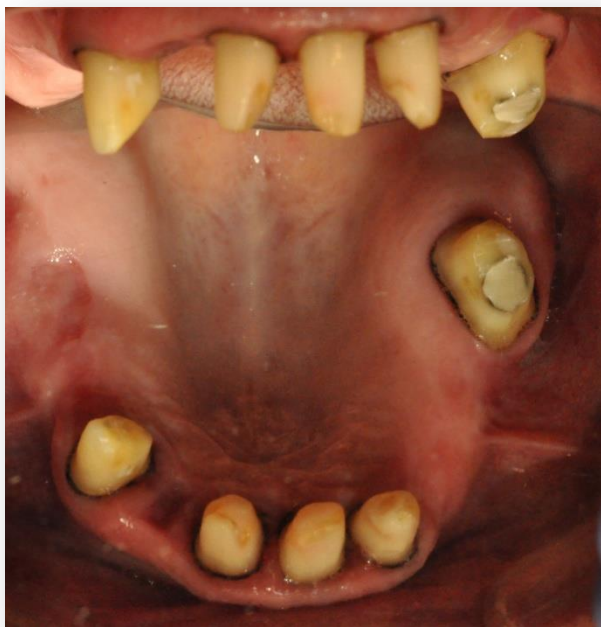- 12 fog extractioja
- 13 fog fém-akrilát korona eltávolítása.
- A 13 distopalatinalis caries ellátása üveginomer töméssel.
- 13 ideiglenes korona készítése szék mellet előformázott celluloid korona és önkötő akrilát (Structur) felhasználásával.

Előkészítő műveletek



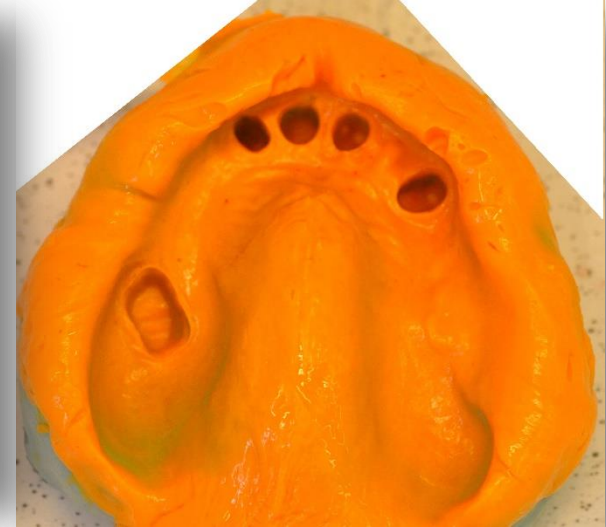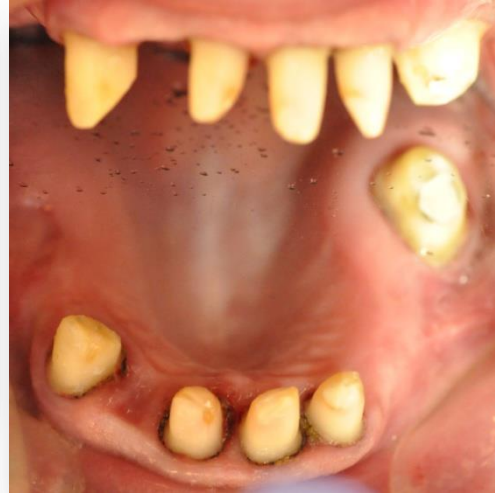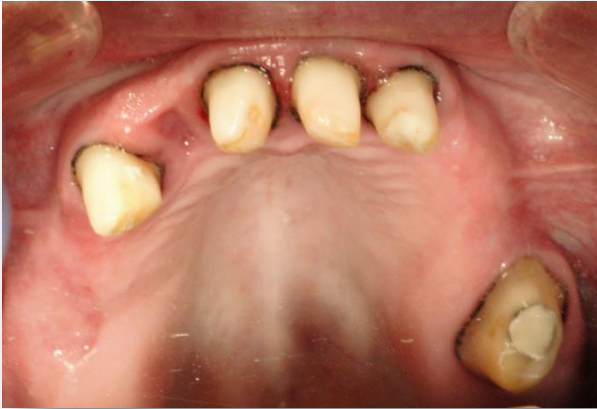- 26 fog occlusalis amalgám tömés cseréje üvegeionomer tömésre
- 26 ideiglenes korona készítése szék mellet előformázott celluloid korona és önkötő akrilát (Structur) felhasználásával.

Pillérfogak előkészítése



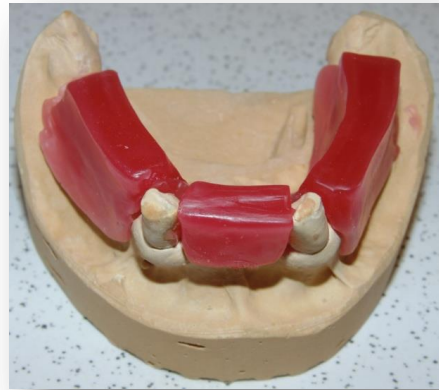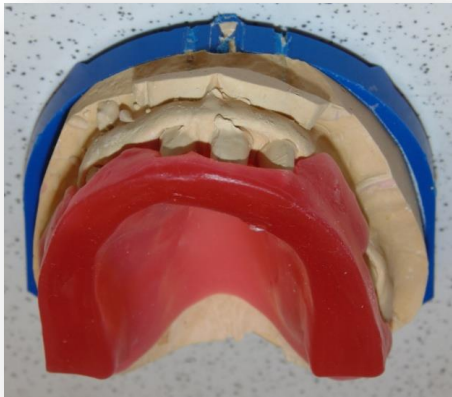- Pillérfogak előkészítése lekerekített vállas preparálással
- Precíziós-szituációs lenyomatok (kétfázisú, kétidejű, C-szilikon)
- Laborban készült 5 tagú Telio-CAD ideiglenes híd (horgonykoronák: 13, 11, 21, 22; hézagfog: 12)

Pillérfogak előkészítése

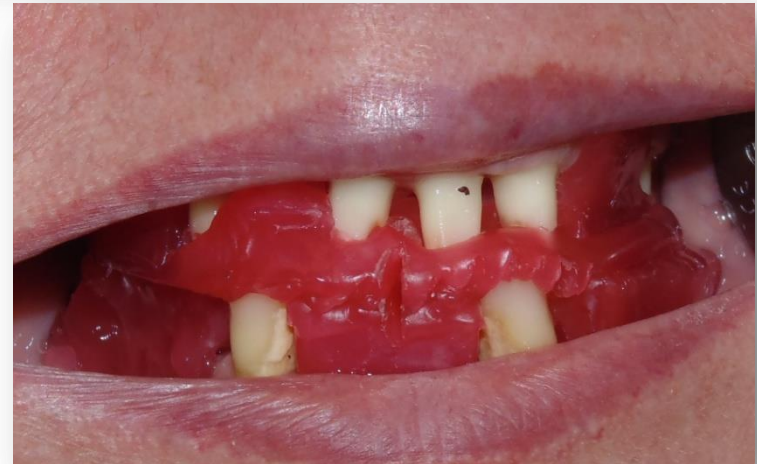

- Lekerekített vállas csonkelőkészítés
- Dupla fonalas sulcustágítás
- Precíziós-szituációs lenyomat kondenzációs szilikonnal, kétfázisú, kétidejű lenyomatvételi technikával

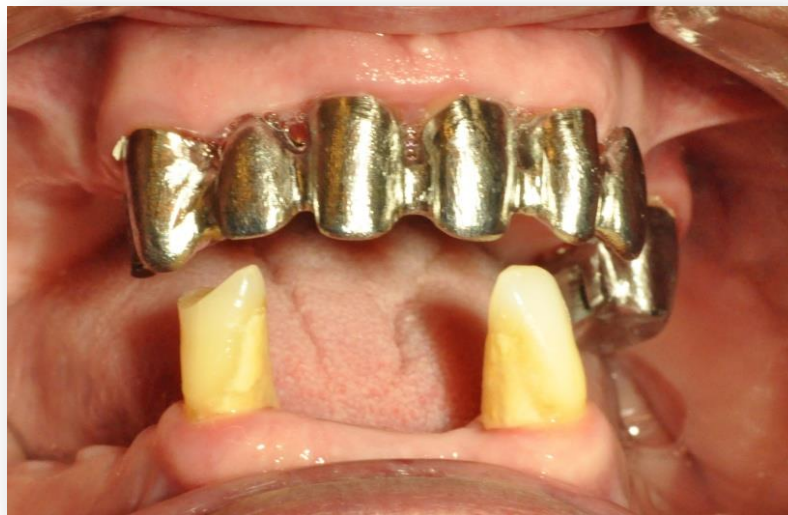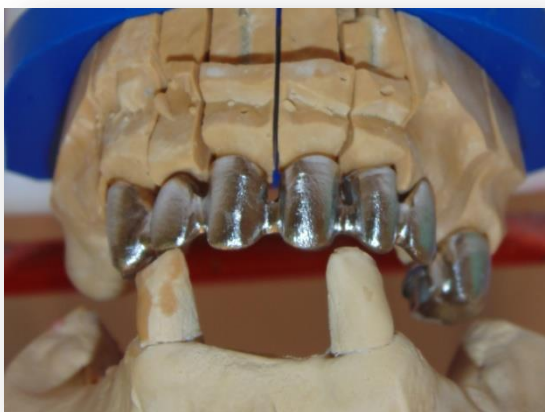
A centrális okklúziós helyzet meghatározása harapási sablonnal



- Felső és alsó harapási sablon
- A harapási sáncok befaragva

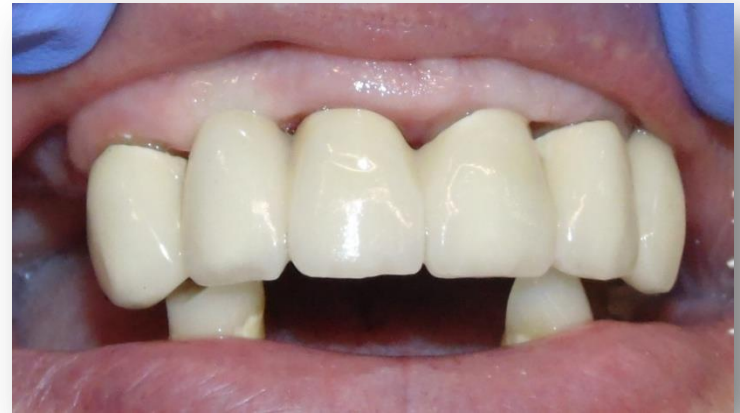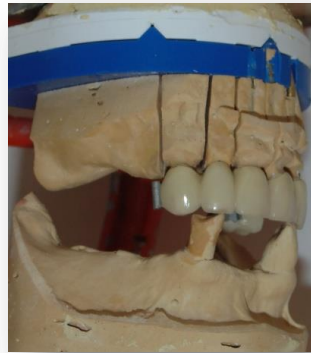
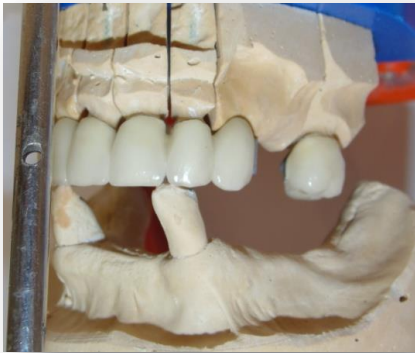


A fémváz ellenőrzése mintán és szájban

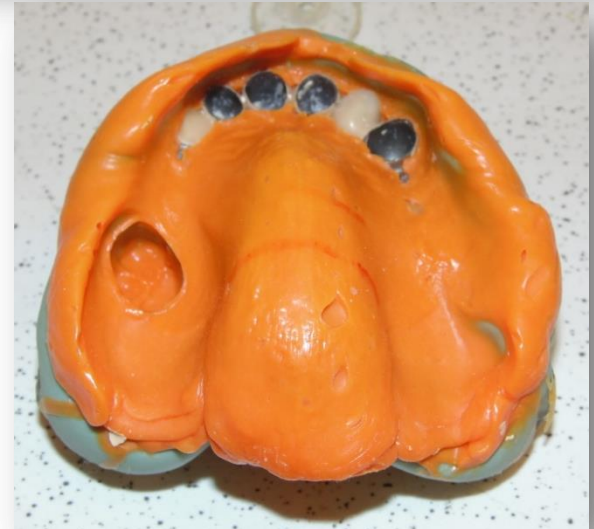

A választott fogszín A2 (Vita Classic)

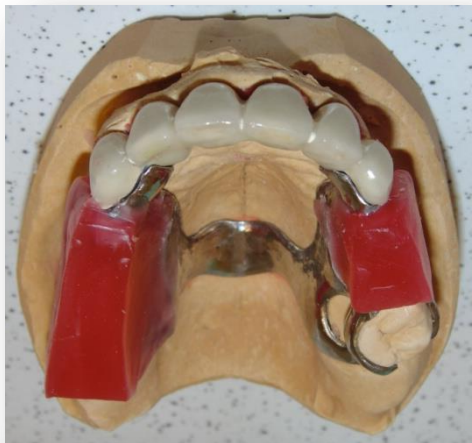Az elkészült rögzített rész



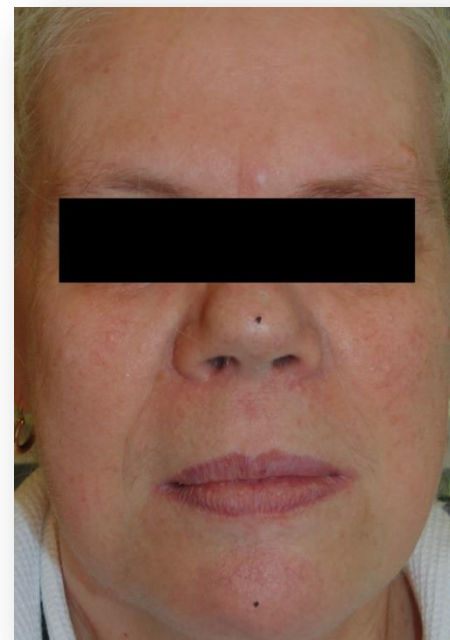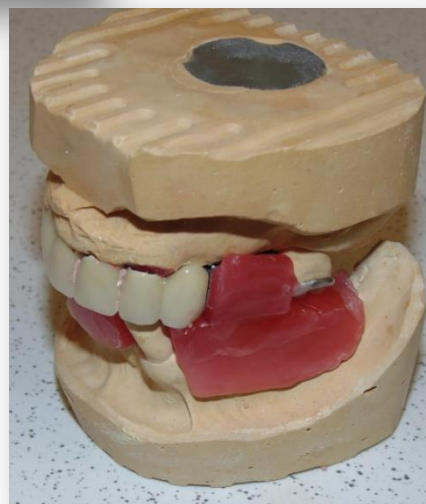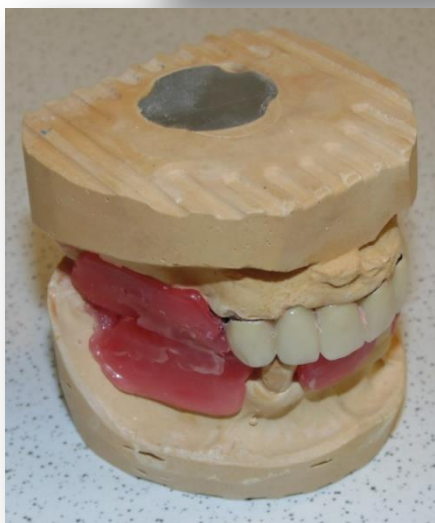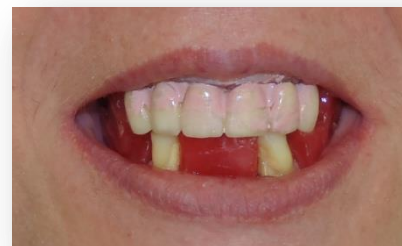- A kész rögzített rész ellenőrzése a mintán és a szájbán.
- A rögzített fronthíd ideiglenesen, a 26 korona véglegesen becementezésre került.
- Precíziós szituációs pick-up lenyomat a fémlemez elkészítéséhez lenyomat kondenzációs szilikonnal, kétfázisú, kétidejű lenyomatvételi technikával.



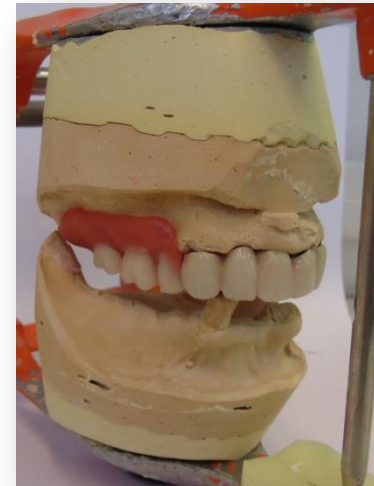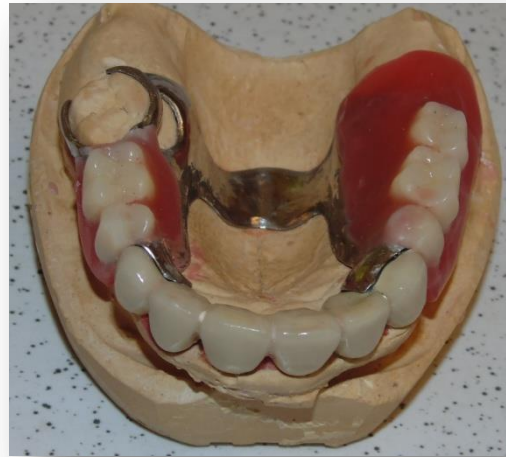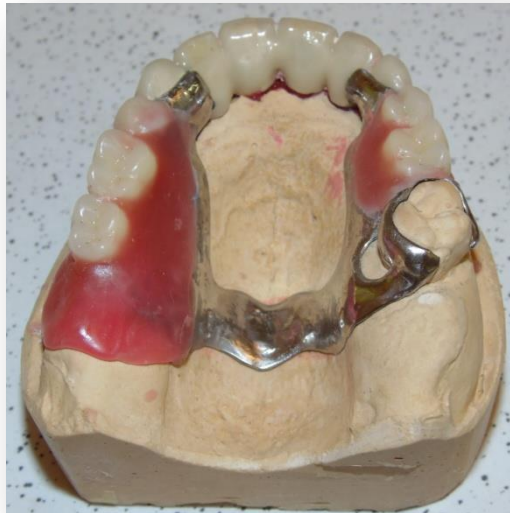A centrális okklúziós helyzet meghatározása



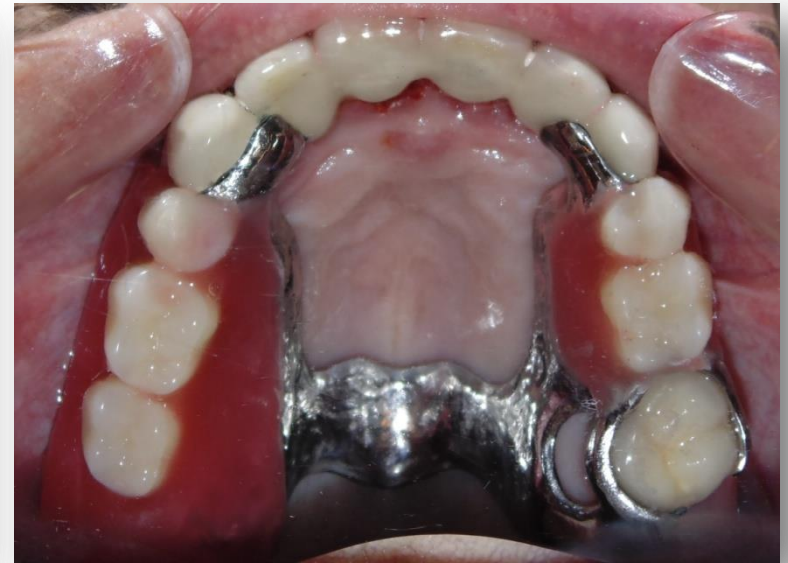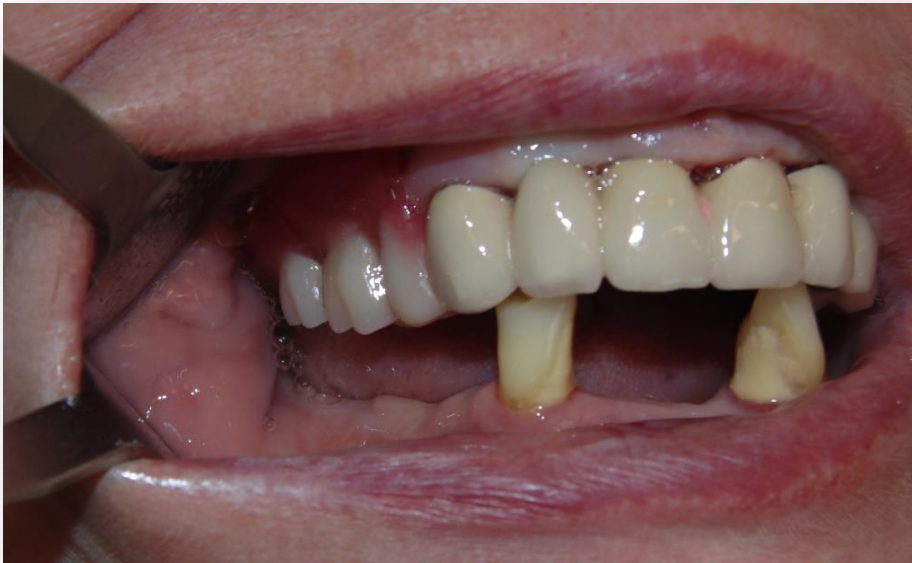A felső fémlemez viaszsánccal és az alsó harapási sablon a mintán illetve szájban.



A próbafogsor ellenőrzése a mintán

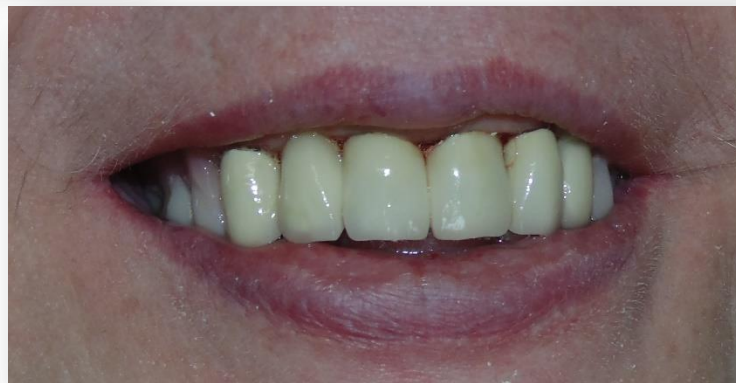
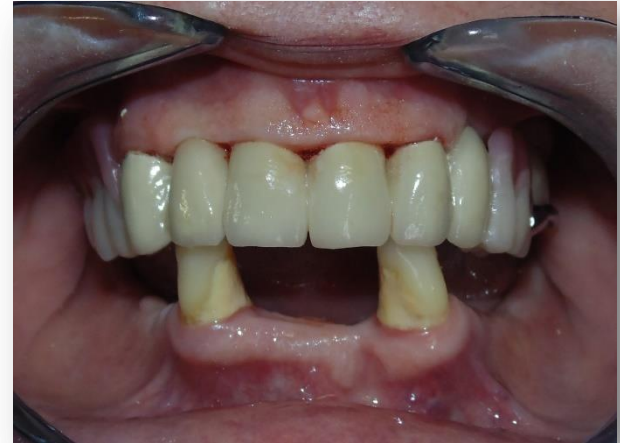
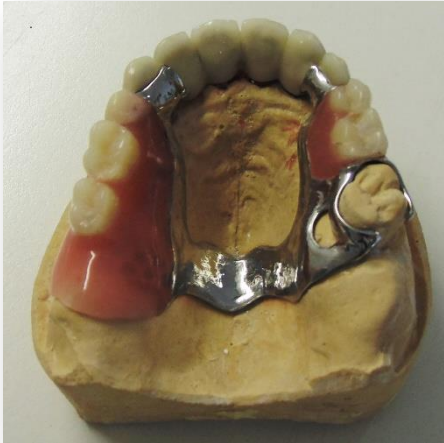A próbafogsor ellenőrzése a szájban



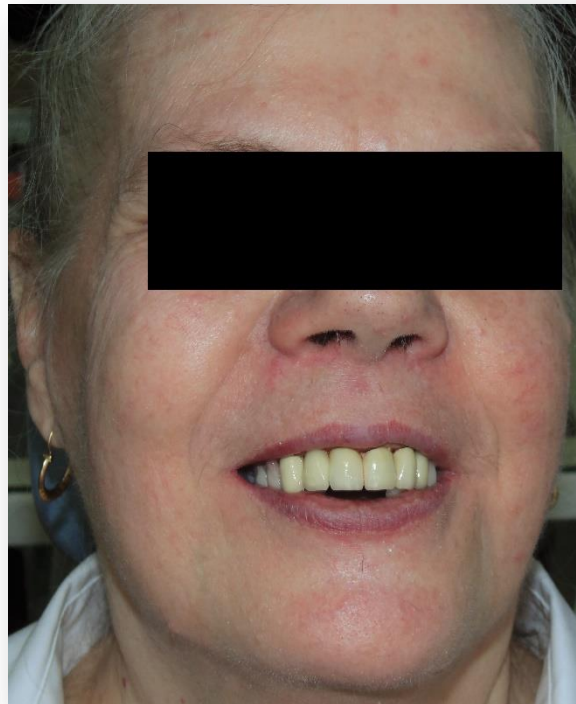A kész pótlás átadása

ellenőrzés, becementezés, instruálás, motiválás



Visszarendelés

- A rövid- és hosszútávú visszarendelésen nem volt panasza.
- Az alsó fogpótlás elkészítését jövő hónapban kezdjük.



Köszönöm a figyelmet!

A decorative horizontal line consisting of a solid teal bar on top, followed by a white bar, and then three thin teal lines at the bottom, all extending across the width of the slide.