



Semmelweis Egyetem Fogorvostudományi Kar Fogászati és Szájsebészeti Oktató Intézet

igazgató: Dr. Kivovics Péter egyetemi docens

<http://semmelweis-egyetem.hu/fszoi/>

<https://www.facebook.com/fszoi>



35-ös radix extrakciója




Dr. BársonyNóra

Tutor: Dr. Horváth János

Osztályvezető főorvos

Mentor: Dr. Fábíán Gábor

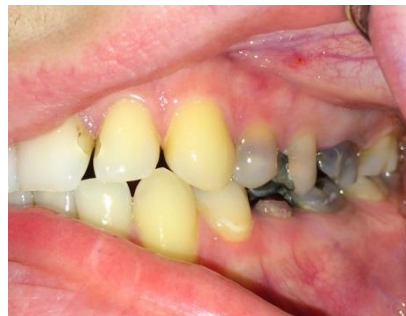Egyetemi docens



Általános anamnézis

- 25 éves férfi páciens
- Általános, szisztémás, kezelést befolyásoló betegsége nincs
- Gyógyszert nem szed
- Gyógyszerérzékenységről, allergiáról nem tud
- Egészségére káros szokása nincs

- Intézetünket destruált fogai eltávolítása miatt kereste fel.

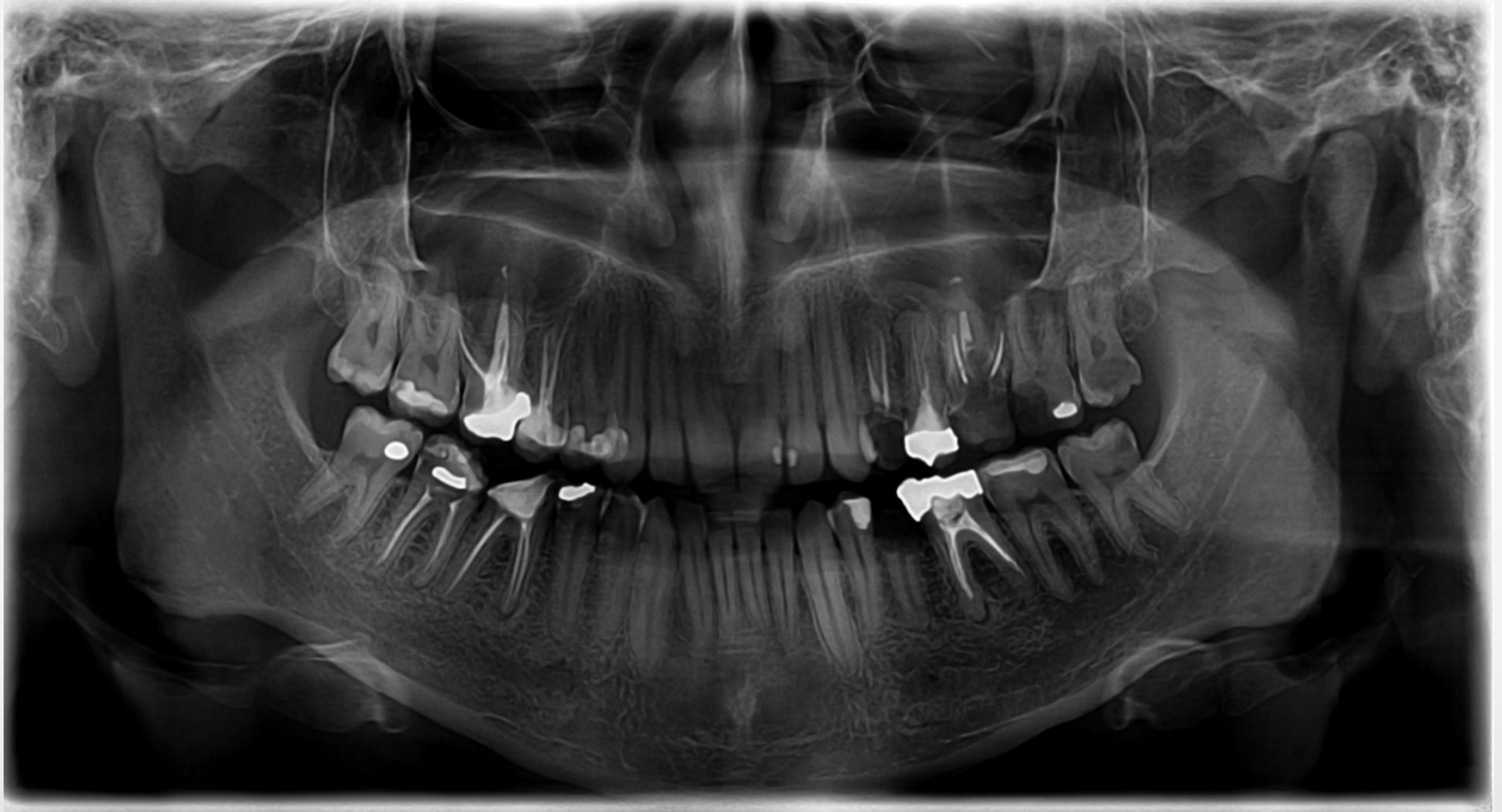

Fej-, nyak régió vizsgálata intraorális vizsgálat

- Sztomato-onkológiai szűrés negatív
- TMI vizsgálat során eltérés nem volt észlelhető
- Szájhygiéné nem megfelelő
- Parodontium állapota ép



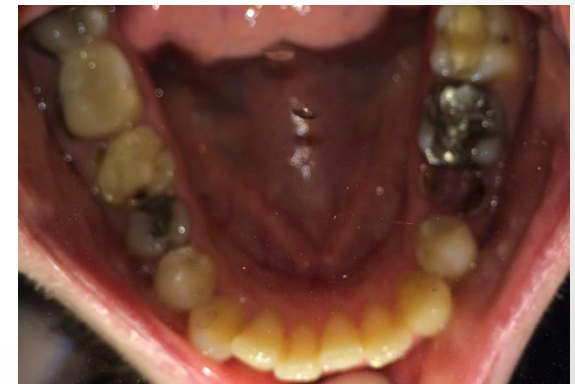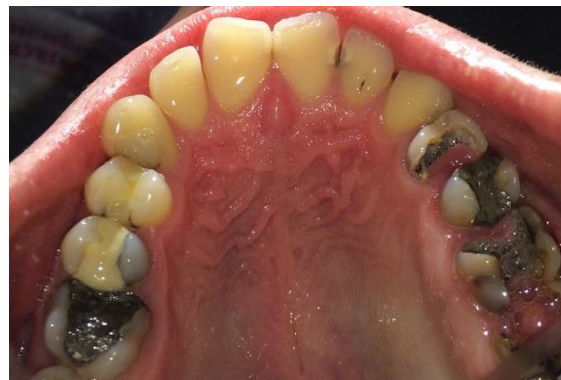Orthopantomograph



Intraorális és radiológiai vizsgálat

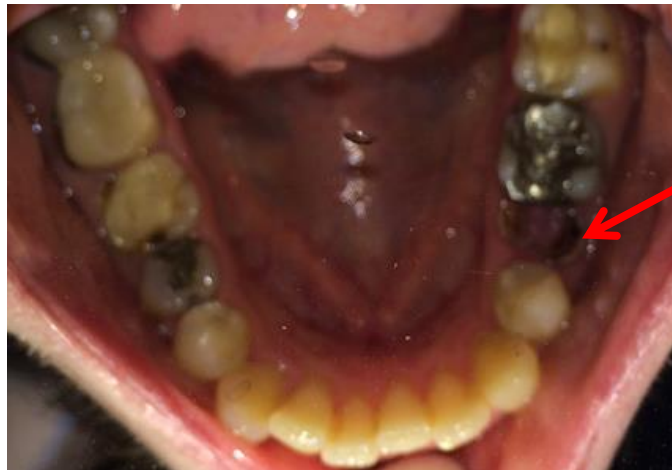CM	O	Gyt, MO	Gyt, MOD	MOD	D				D,SC	M,SC	Gyt, CP	Gyt, MOD	Gyt, CP	CP	CP
18	17	16	15	14	13	12	11	21	22	23	24	25	26	27	28
48	47	46	45	44	43	42	41	31	32	33	34	35	36	37	38
B	Gyt, K	Gyt, MOD	OD								OD	R	Gyt, MOD	O	CM

- CM: Caries Media
- O: Occlusalis Tömés
- D: Distalis Tömés
- M: Mesialis Tömés
- B: Buccalis Tömés
- Gyt: Gyökértömés
- CP: Caries Penetrans
- K: Korona
- R: Radix
- SC: Secunder Caries



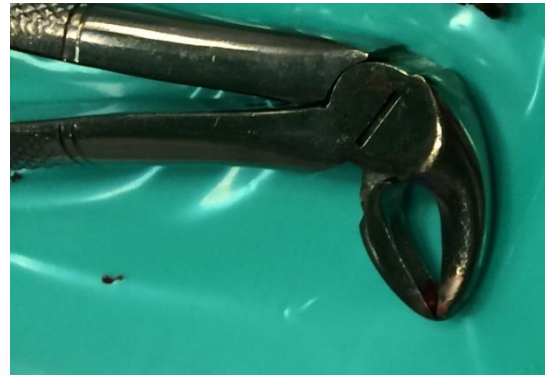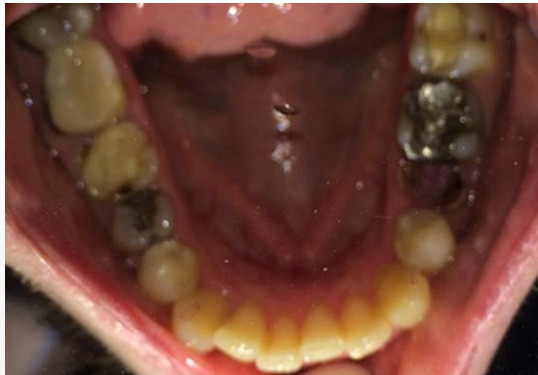Terápia

- 24,26,35-ös fog eltávolítása.
- Jelen prezentációban a 35-ös radix extrakcióját mutatom be.



A kezelés menete

- 0,2% Chlorhexidines oldattal öblögetett a páciens
- Felületi anaesthesiat alkalmaztam 10%-os Lidocain spray-vel
- A n. alveolaris inferior vezetéssel érzéstelenítéséhez 2 ml 2%-os adrenalin tartalmú lidocain injekciót fecskendeztem be
- Leválasztottam az ínyt
- Alsó gyökérfogóval eltávolítottam a 35-ös radixot
- Kerpel-féle kanállal kitisztítottam az üreget



A kezelés menete

- Vérzéscsillapítás: gézlapra haraptatással tamponáltam a sebet
- Az extrakció utáni teendőkről, tudnivalókról tájékoztattam a páciensst
- A sebgyógyulást egy hét múlva kontrolláltam

