



Semmelweis Egyetem Fogorvostudományi Kar Fogászati és Szájsebészeti Oktató Intézet

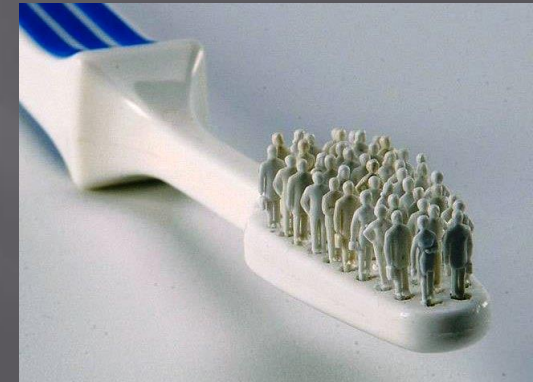igazgató: Dr. Kivovics Péter egyetemi docens

<http://semmelweis-egyetem.hu/fszoi/>

<https://www.facebook.com/fszoi>



ALSÓ, FELSŐ ÁLCSONT TELJES FOGHIÁNY PROTETIKAI ELLÁTÁSA



Szerző: Dr. Tupicza Alexander

Tutor: Dr. Katona István főorvos

Mentor: Dr. Dombi Csaba egyetemi docens

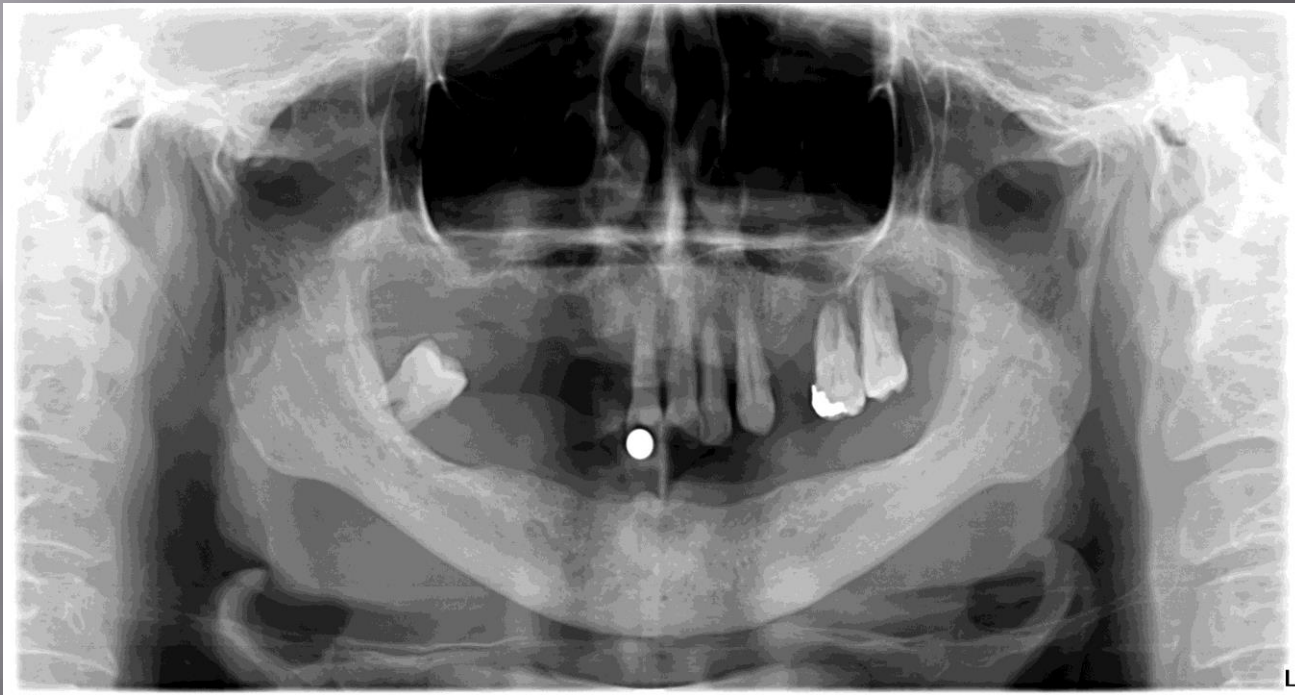
ANAMNÉZIS

- ▣ 68 éves férfi páciens.
- ▣ Általános anamnézisében fogászati kezelést akadályozó megbetegedés nem szerepelt.
- ▣ TMI elváltozás nem észlelhető.
- ▣ Stomatoonkológiai szűrés : negatív

KIINDULÁSI ÁLLAPOT

Foghiány: 18, 17, 16, 15, 14, 13, 12, 24, 25, 28, 38, 37, 36, 35, 34, 33, 32, 31, 41, 42, 43, 44, 45, 46, 47.

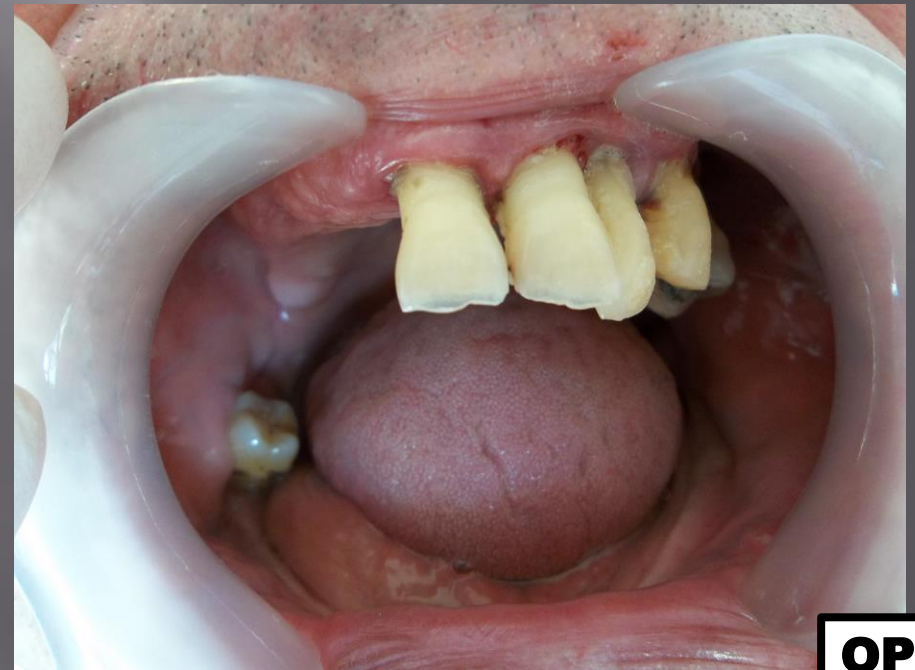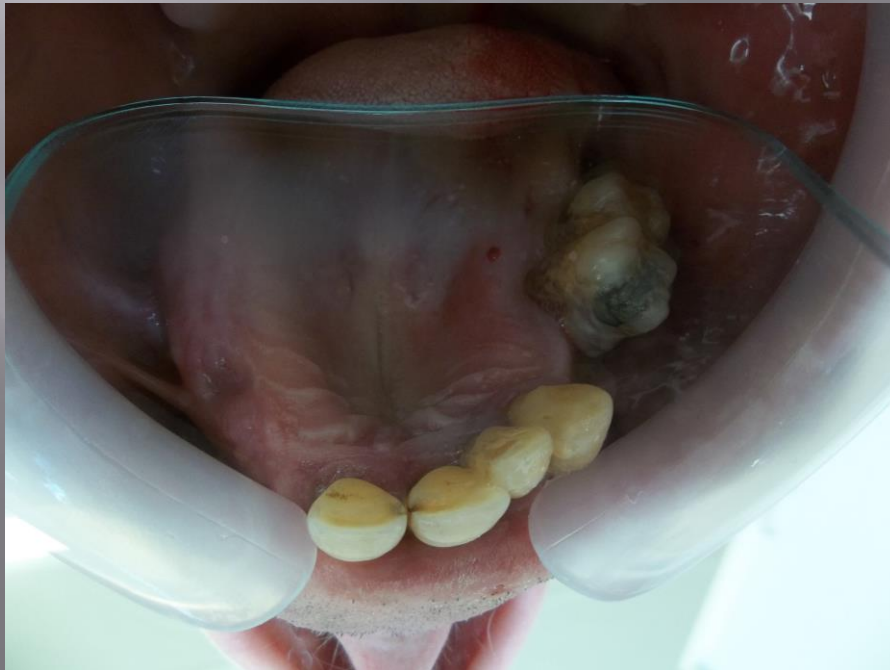3 foku mobilitás: 11, 21, 22, 23, 26, 27, 48.



KEZELÉSI TERV

Felső állcsont:

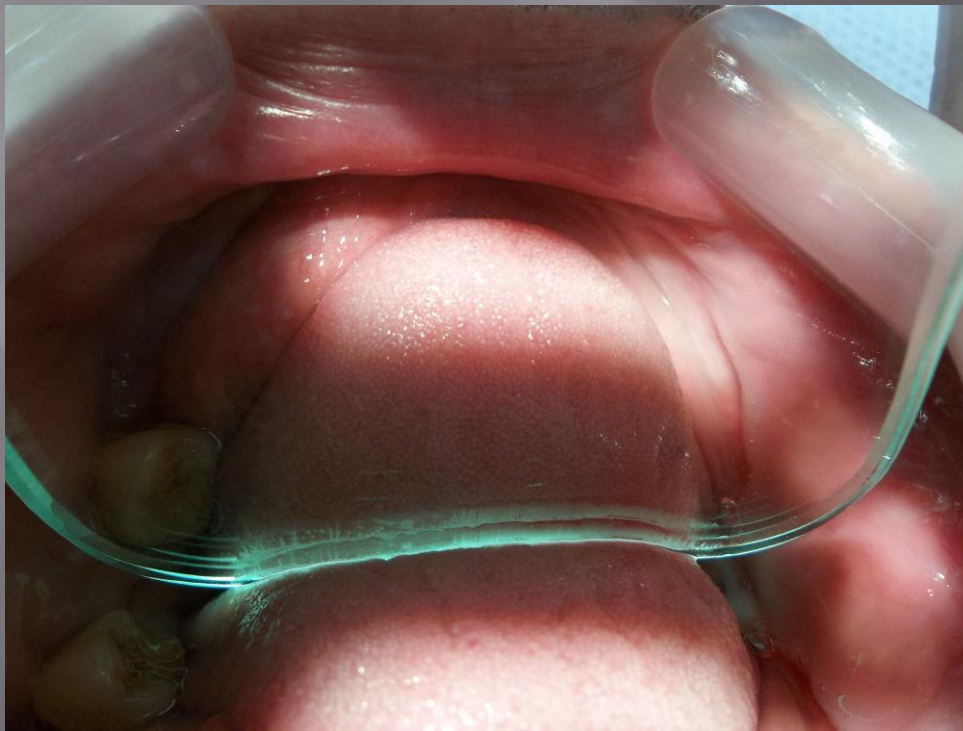
- Fogeltávolítás: 11, 21, 22, 23, 26, 27.
- Gyógyulási időszak **6 hónap.**
- Mucozális megtámasztású teljes lemezes fogpótlás (14 fogas)



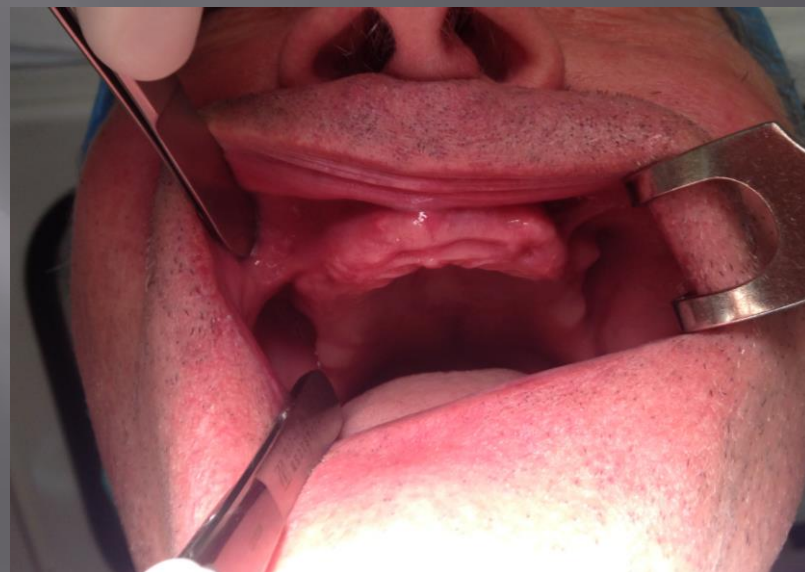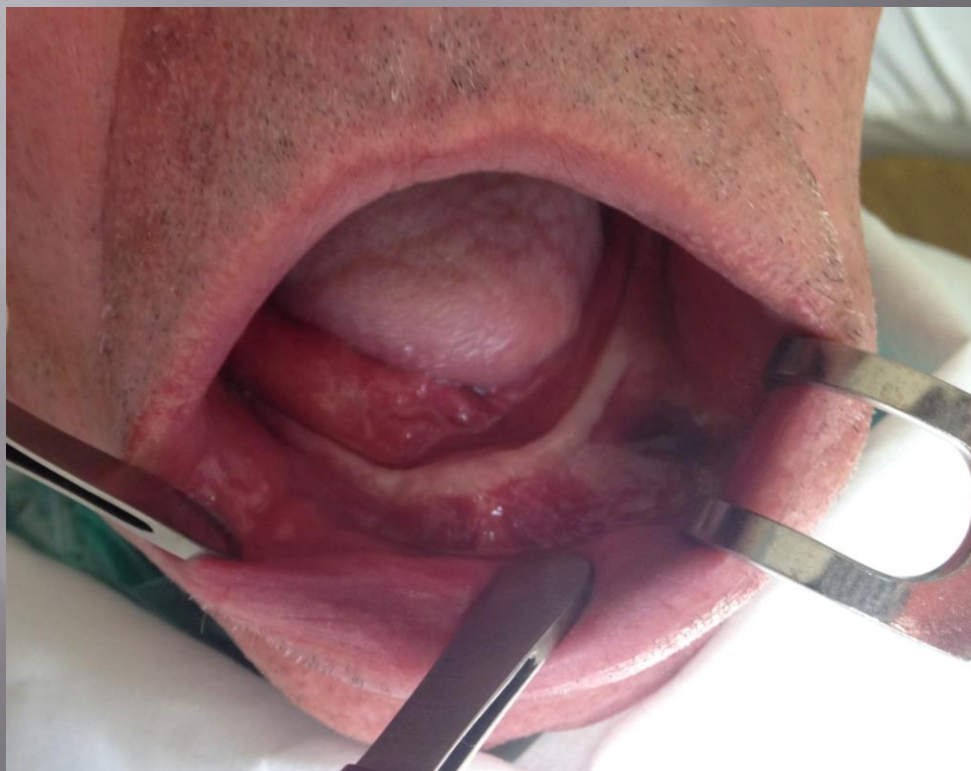KEZELÉSI TERV

Alsó állcsont:

- Fogeltávolítás: 48
- Denti implantátum beültetése a 33, 43 fog helyére.
- Gyógyulási időszak 4 hónap
- Gömbfej retenciós implanto-mucozális megtámasztású teljes lemezes fogpótlás (14 fogas)

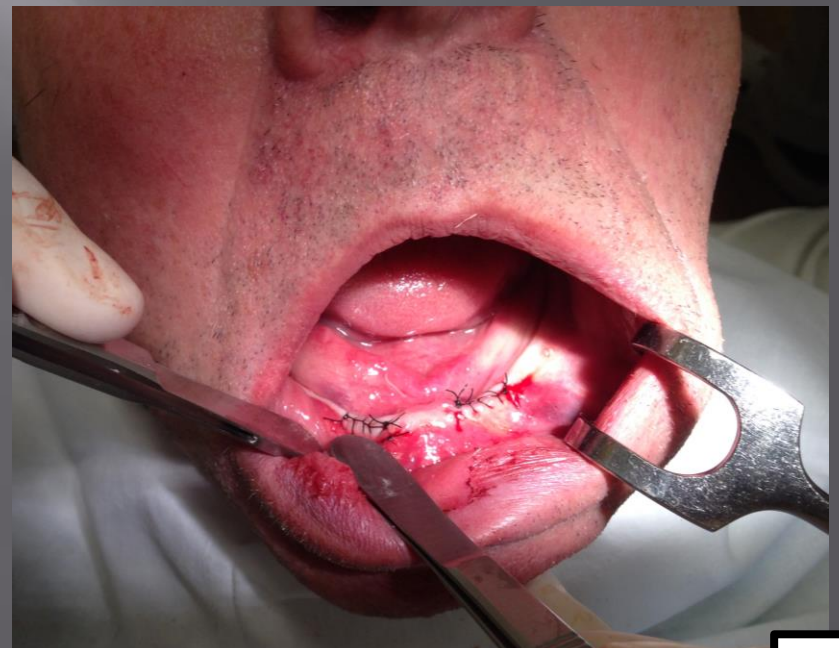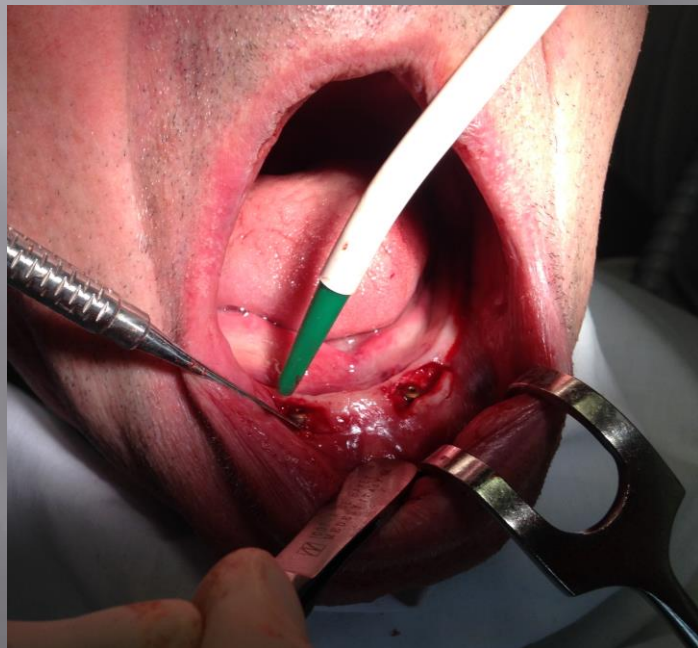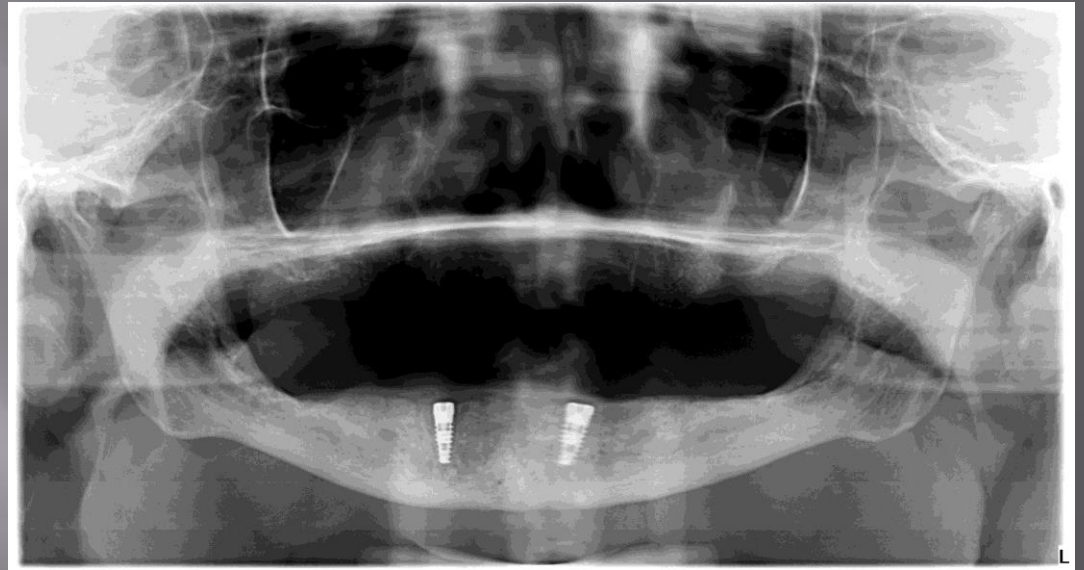


Sebészeti beavatkozás előtti állapot




Műtét

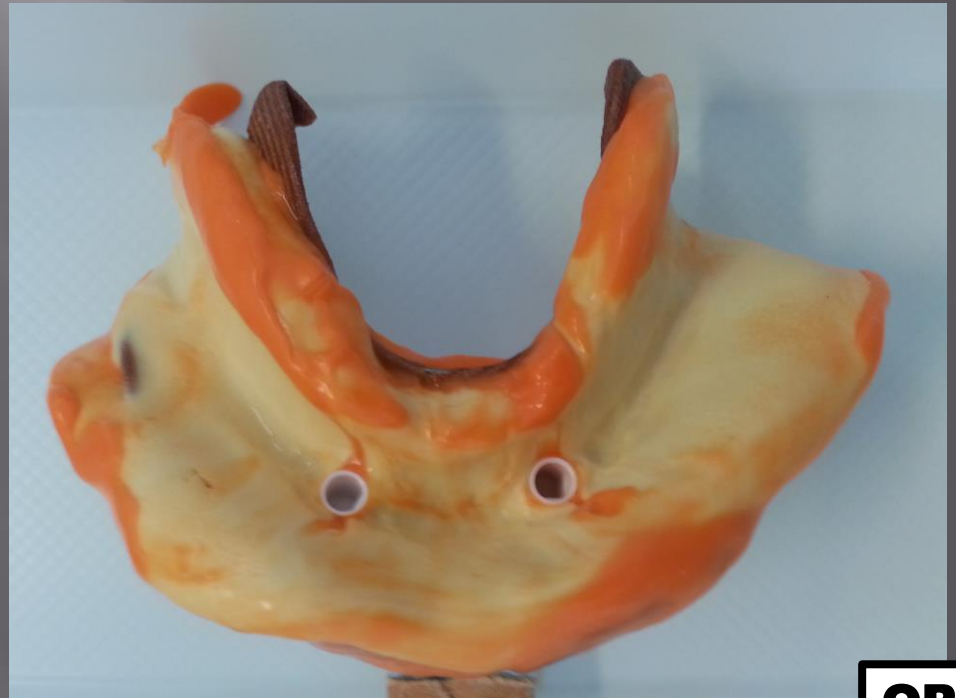2db Denti
implantátum
beültetése:



Alginát lenyomat



Addíciós típusu
Optosil silikon
lenyomat kétfázisú
egyidejű



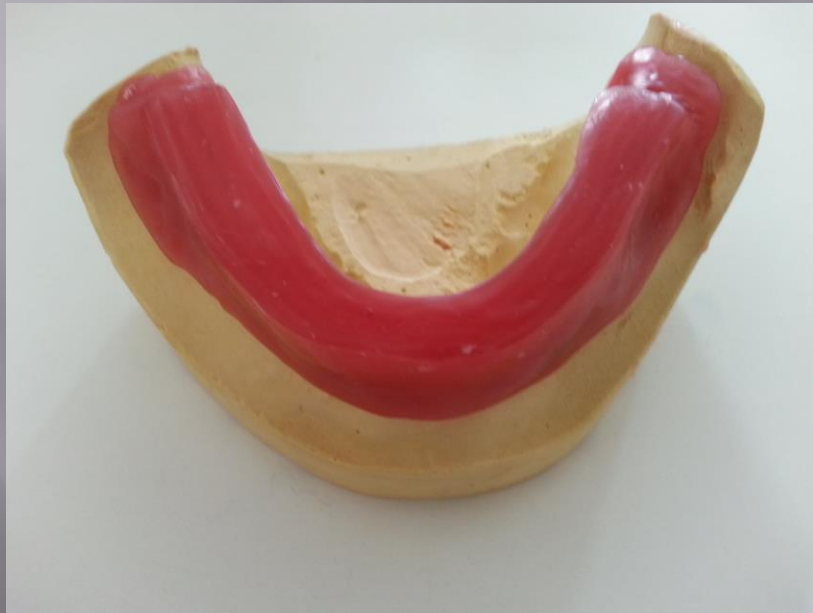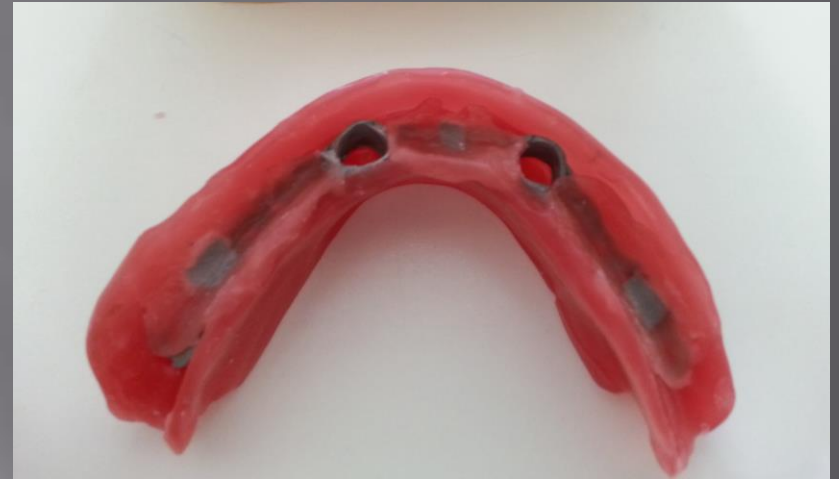Egyéni kanál határainak meghatározása, egyéni kanál



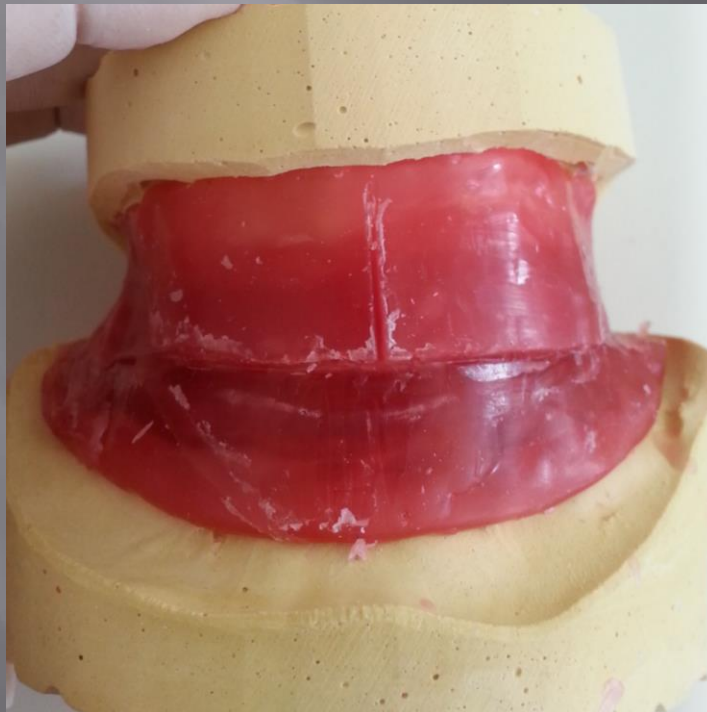
Funkciós lenyomatok(SS White és egyényi kanál segítségével):



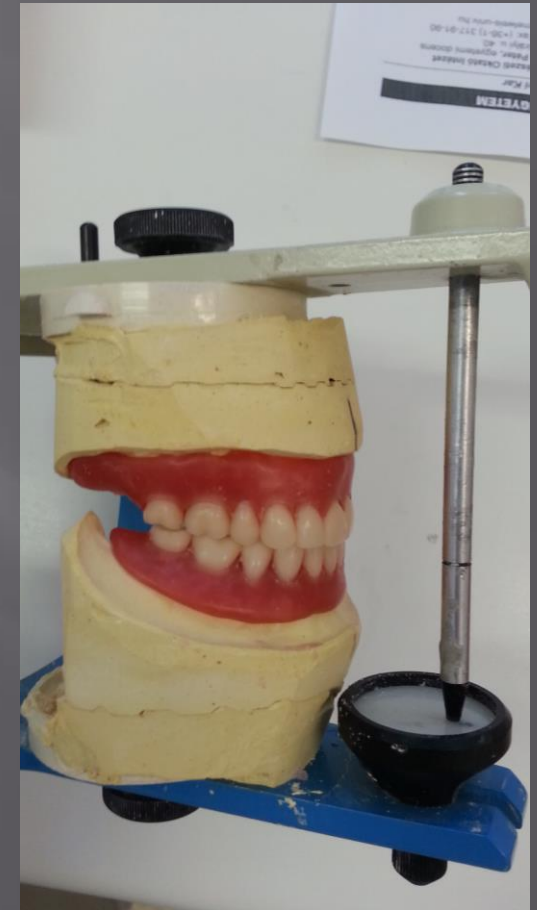
Harapási sablonok:



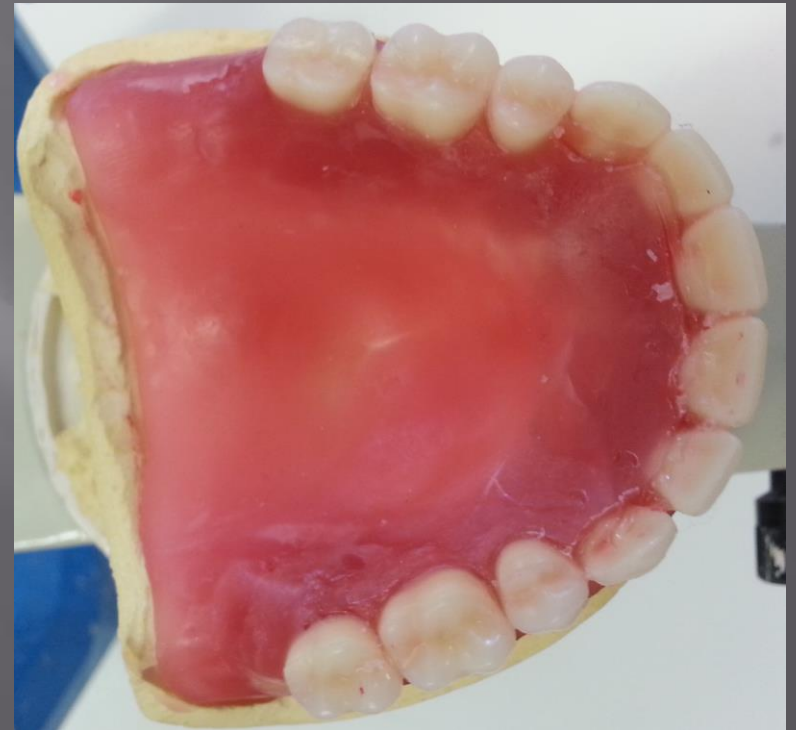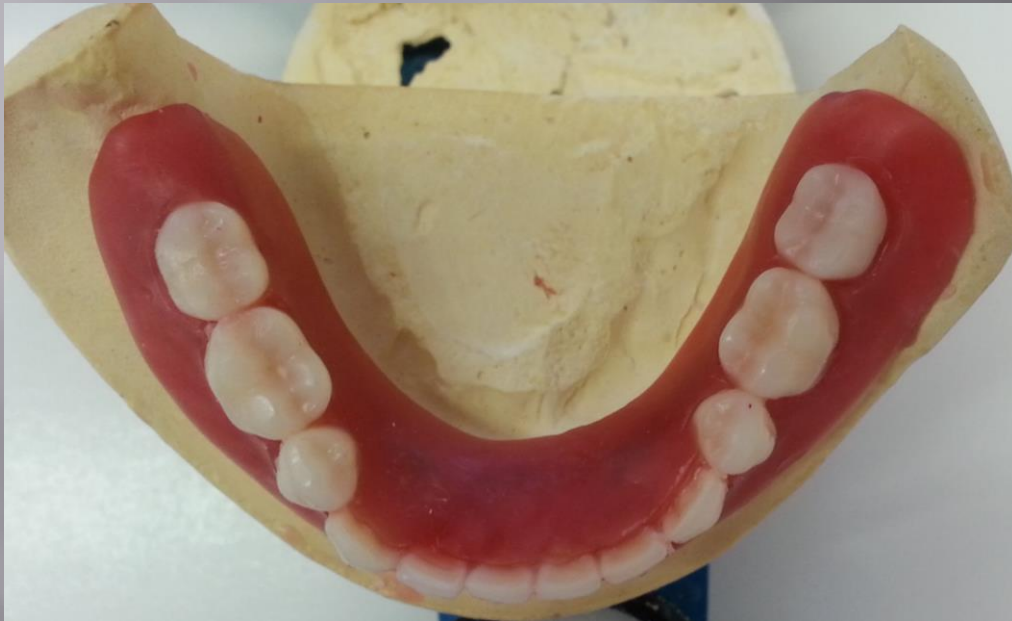Centrális reláció meghatározás



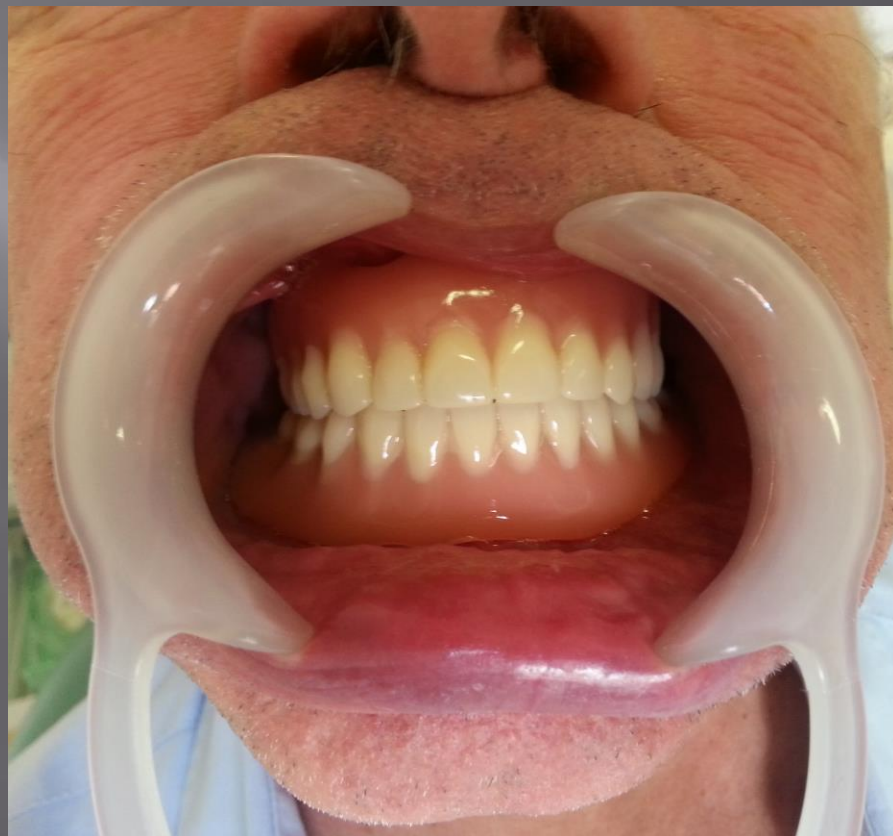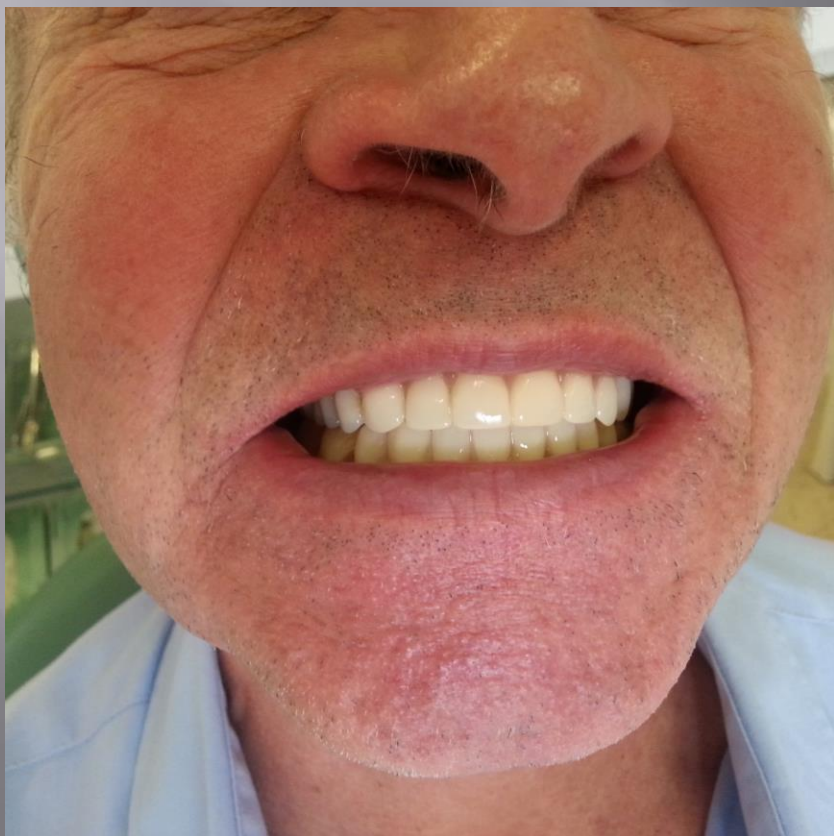Fogpróba



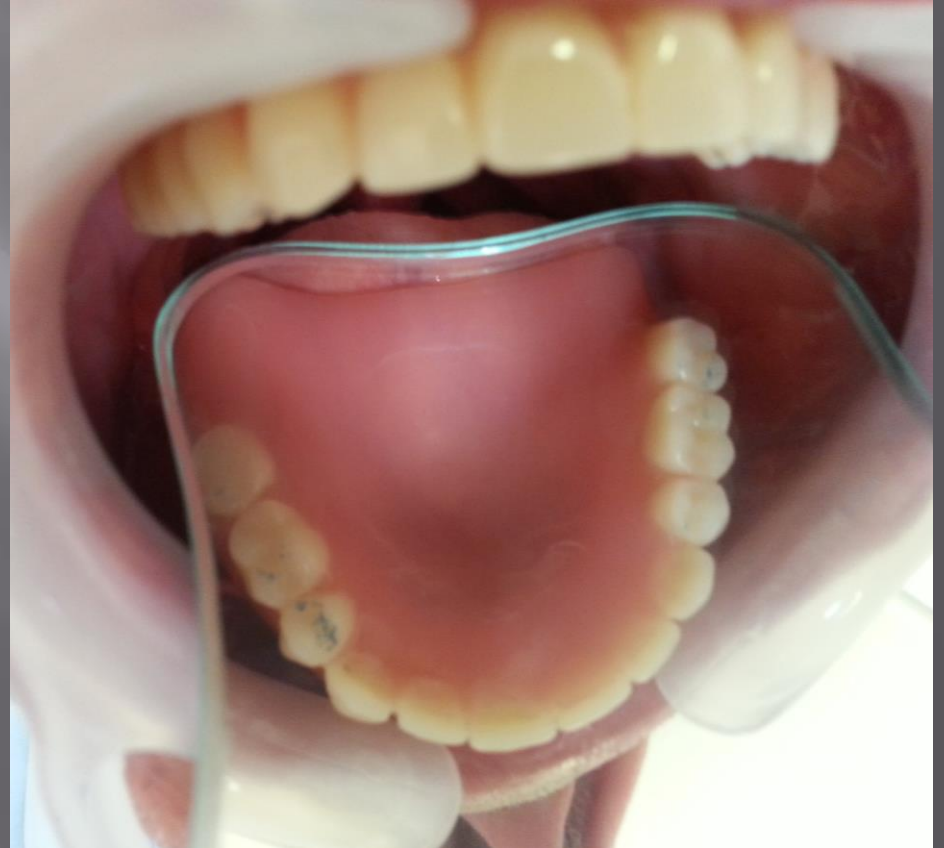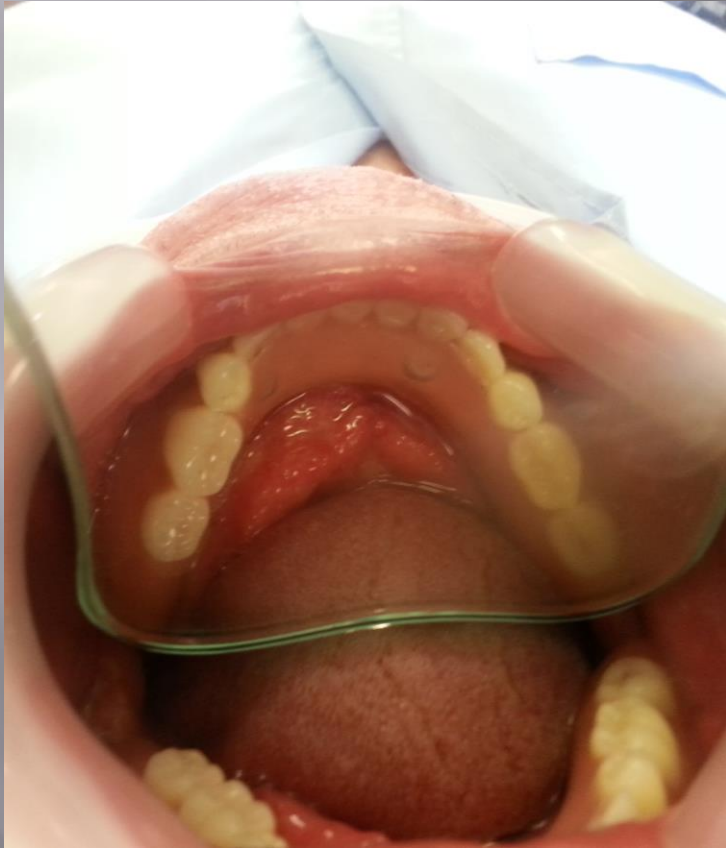Fogpróba



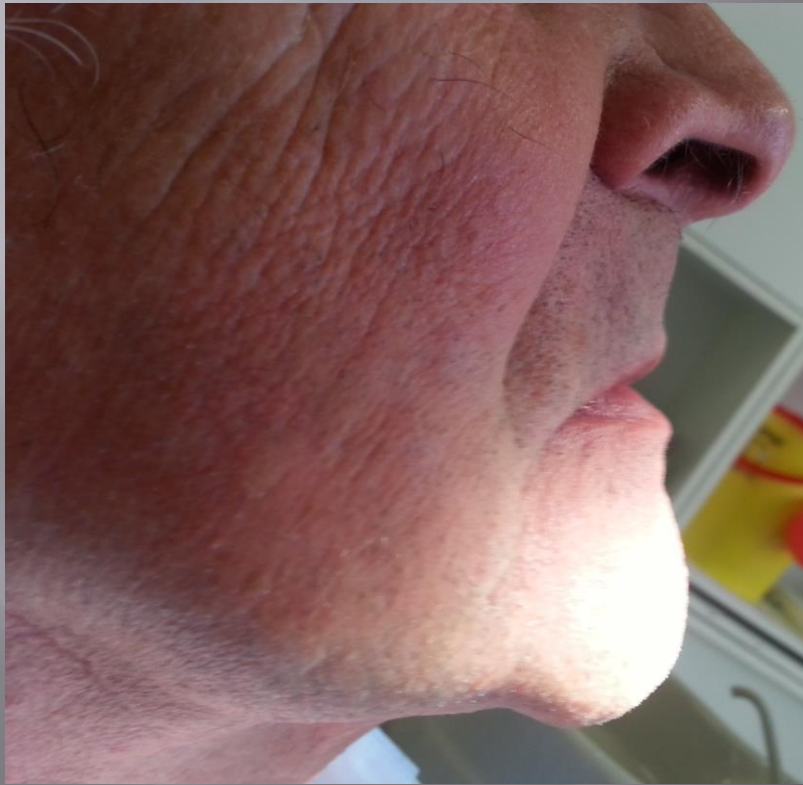Átadás



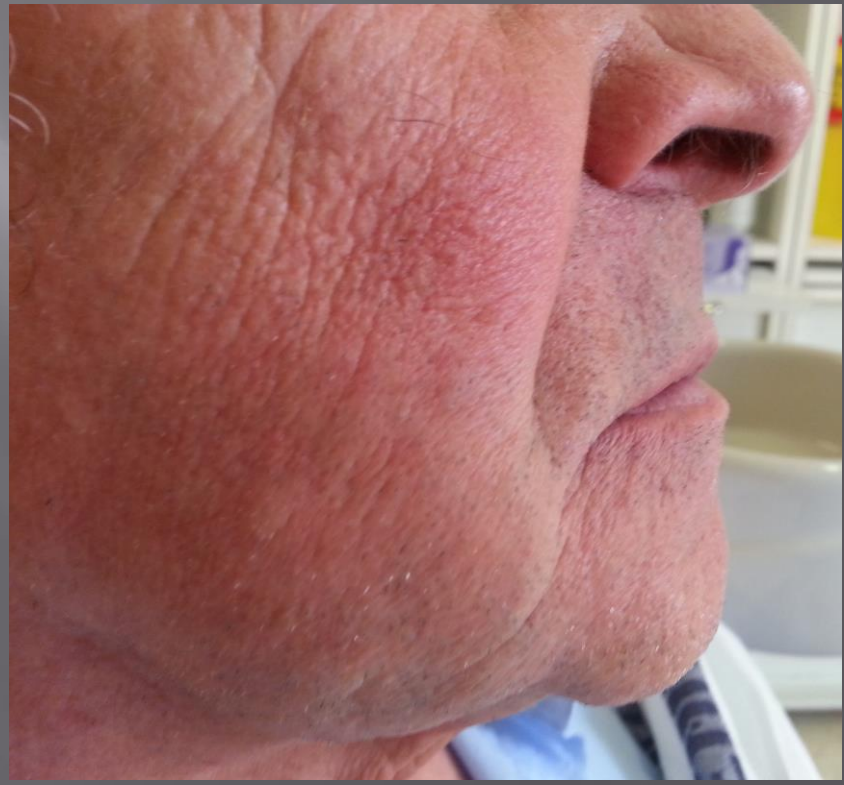Átadás



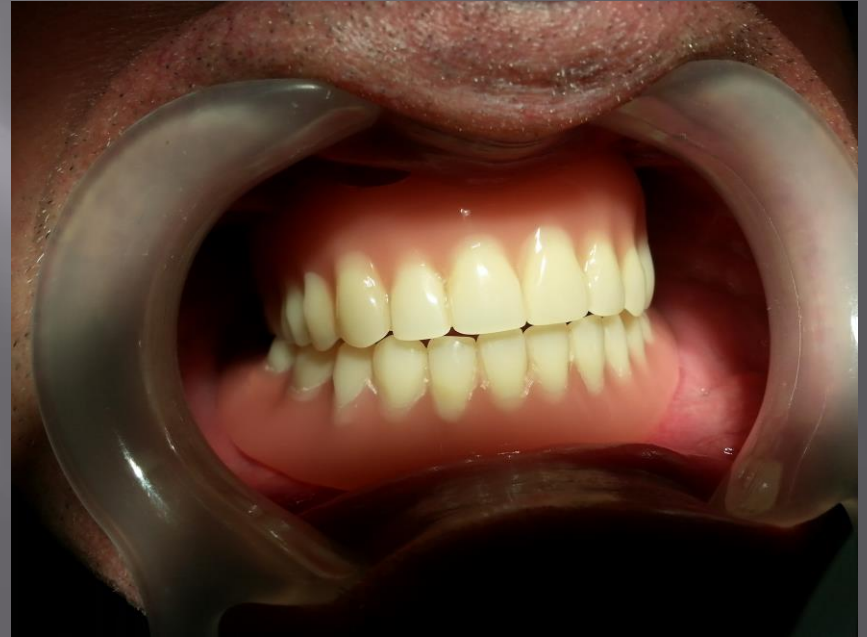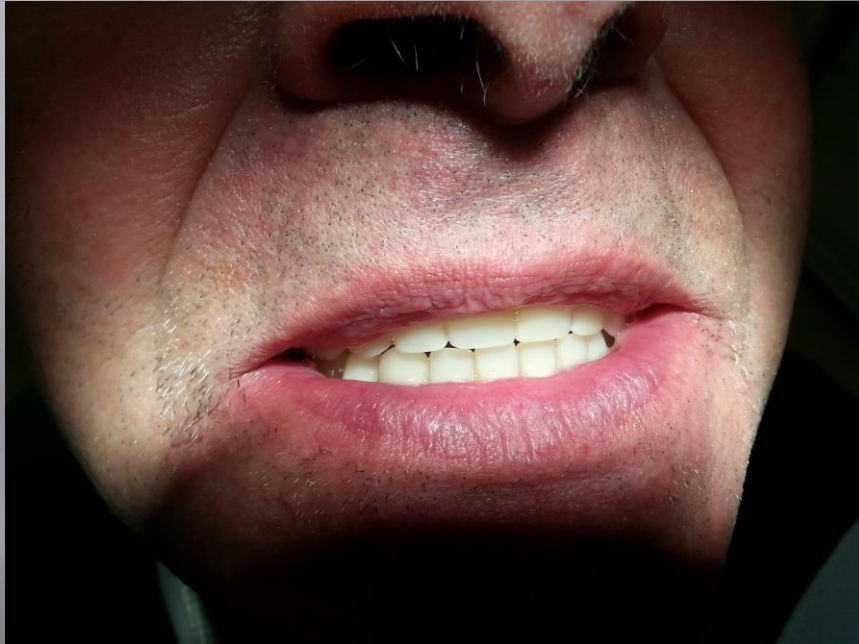Előtte:



Utána:



Kontroll 6 hónap



Kontroll 6 hónap

