

Semmelweis Egyetem Fogorvostudományi Kar Fogászati és Szájsebészeti Oktató Intézet



Igazgató: Dr. Kivovics Péter egyetemi docens

<http://semmelweis-egyetem.hu/fszoi/>

<https://www.facebook.com/fszoi>



Állcsontokban maradt tejfoggyökerek eltávolítása



Rezidens: **Dr. Nyeső Alice**


Tutor: **Dr. Kiss Rita Mónika, gyermekfogszakorvos**

Mentor: **Dr. Rózsa Noémi Katinka PhD, egyetemi docens**






Általános anamnézis



- 7 éves fiú
- Általános, szisztémás, kezelést befolyásoló betegsége nincs
- Gyógyszert nem szed
- Gyógyszerérzékenységről, allergiáról nem tud
- Egészségére káros szokása nincs



Fogászati anamnézis




- Fogorvosi szűrővizsgálata nem rendszeres
- Korának megfelelő maradó fogazat
- Szájhygiéne nem megfelelő
- Fogszabályozó készüléke nem volt






Fej-, nyak régió vizsgálata intraorális vizsgálat



- Sztomato-onkológiai szűrés negatív
- TMI vizsgálat során eltérés nem volt észlelhető
- Szájhygiéne nem megfelelő
- Parodontium állapota ép

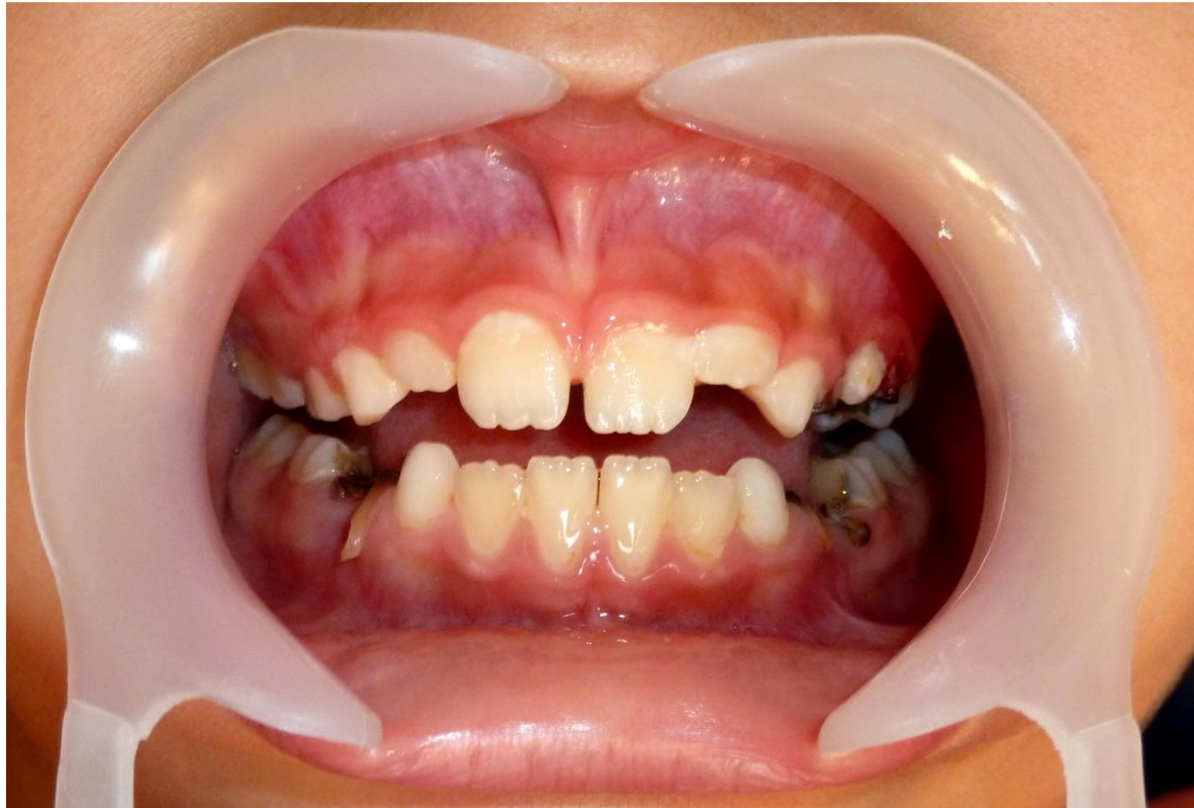

Diagnózis és kezelés



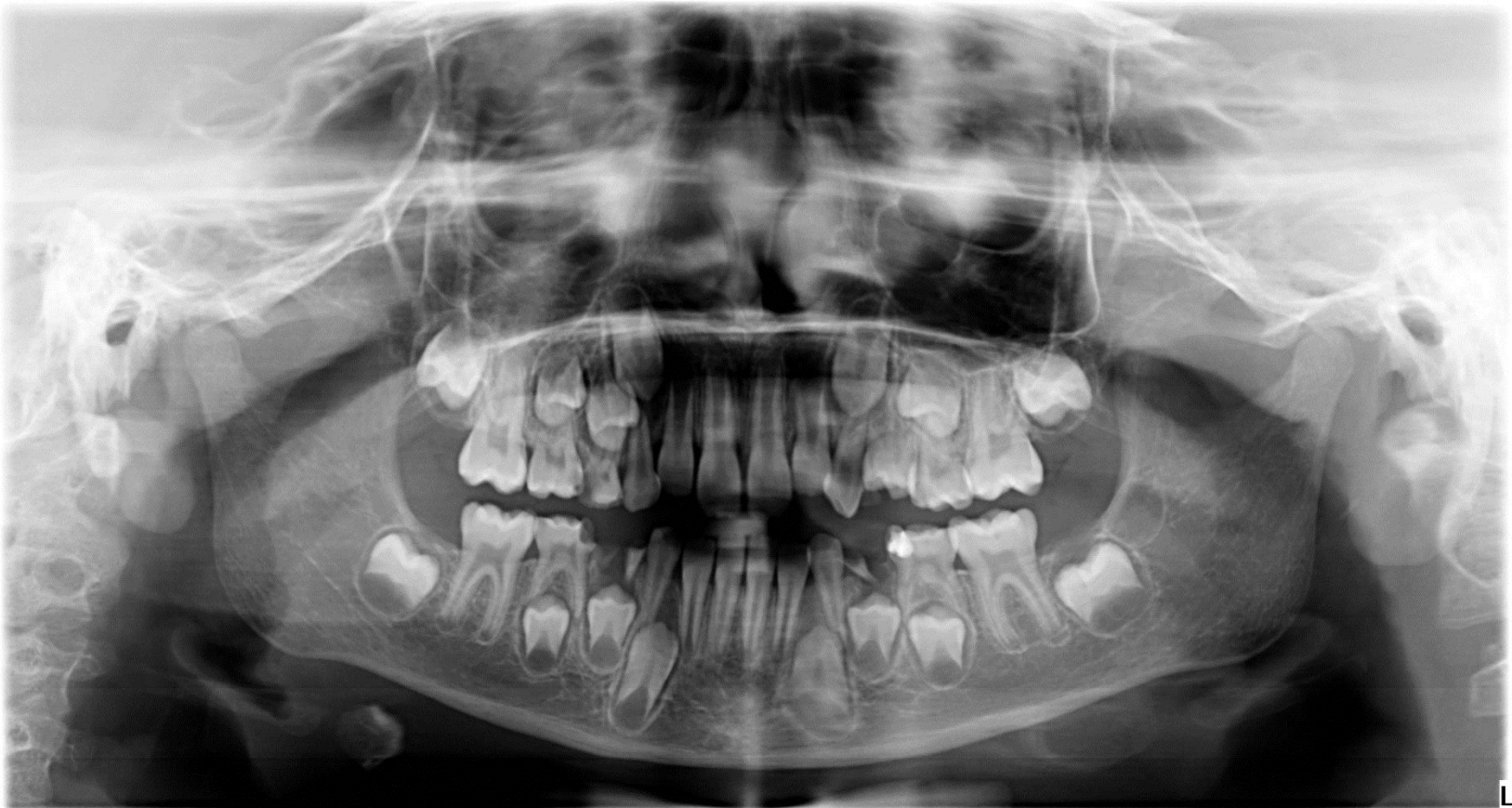
- Általános gyermekfogászati vizsgálatra érkezett . Fogfájdalomra panasz nem volt, azonban nyelvét felsértette jobboldali alsó tejfoga.

Diagnózis: 84 és 64 tejfog radix



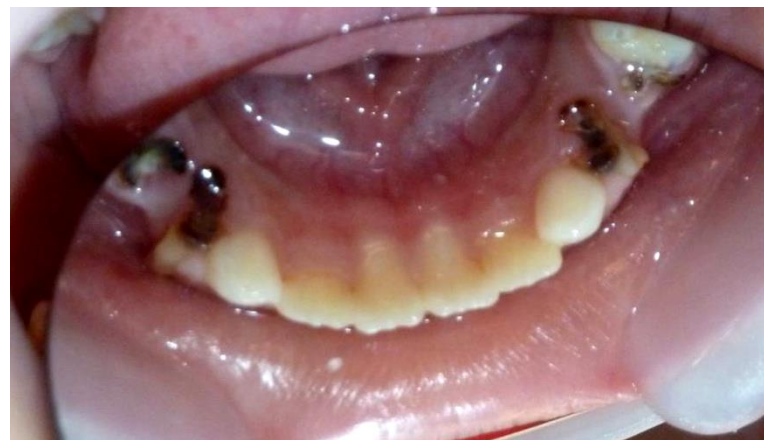
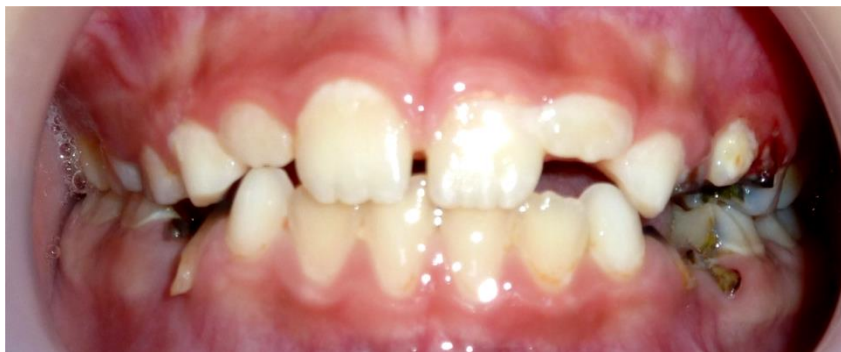
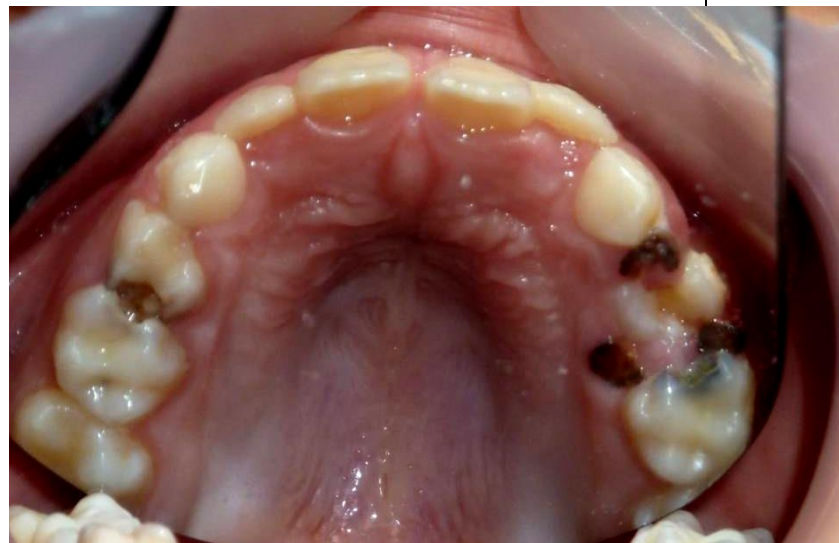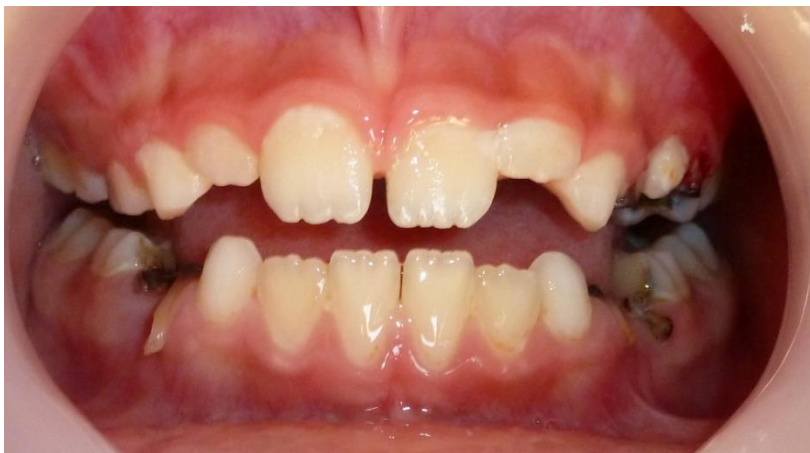Orthopantomograph



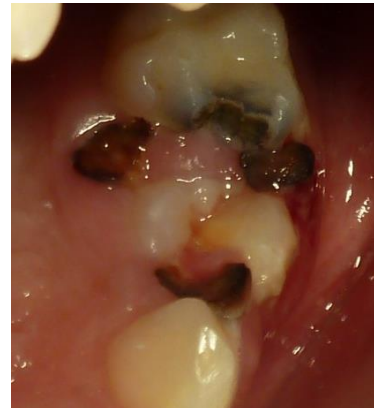
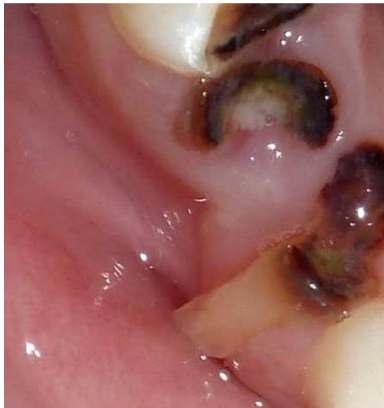
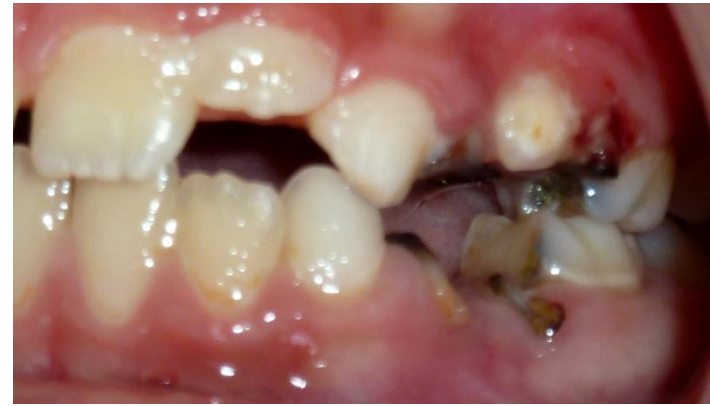
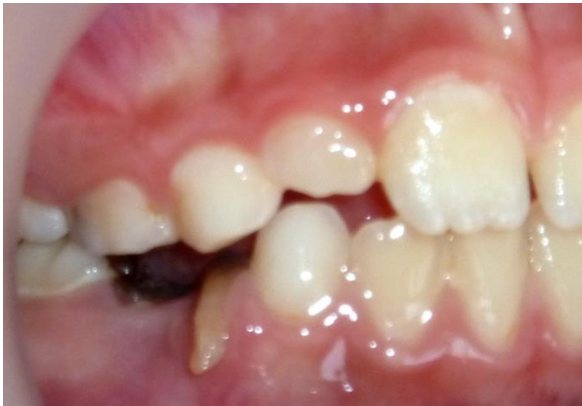Felvétel a felső-, alsó fogsorról, occlusióról





Occlusio, maradófogak és tejfogak helyzetének vizsgálata





Fogeltávolítás utáni sebkontroll és vérzéscsillapítás

