



Semmelweis Egyetem Fogorvostudományi Kar Fogászati és Szájsebészeti Oktató Intézet

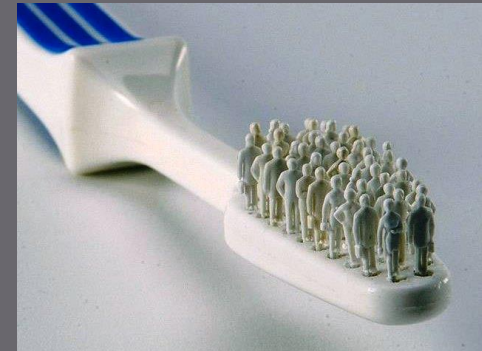
igazgató: Dr. Kivovics Péter egyetemi docens

<http://semmelweis-egyetem.hu/fszoi/>

<https://www.facebook.com/fszoi>



Állcsontban perzisztáló tejfog eltávolítása



Rezidens: Dr. Fekete Bernadett

Tutor: Dr. Horváth János

Osztályvezető főorvos

Mentor: Dr. Fábián Gábor

Egyetemi docens

Általános anamnézis



- 11 éves lány
- Általános, szisztémás, kezelést befolyásoló betegsége nincs
- Gyógyszert nem szed
- Gyógyszerérzékenységről, allergiáról nem tud
- Egészségére káros szokása nincs

Fogászati anamnézis

- Rendszeres iskolai fogászati szűrésen vesz részt
- Szájápolási, fogtisztítási tanácsadáson részt vett
- Korának megfelelő, ápolat, vegyes fogazat

-	7	6	V	4	3	-	1	1	2	3	4	V	6	7	-
-	7	6	5	4	3	2	1	1	2	3	4	5	6	7	-

- Fogszabályozó kezelése folyamatban- alsó-felső rögzített készülékes kezelés, transpalatinal ív
- Helyteremtés a jobb felső kismetsző helyére implantátumnak

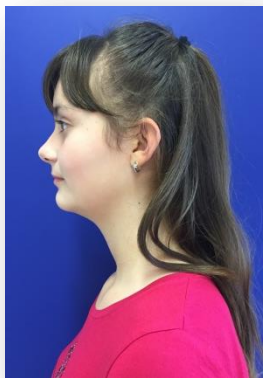Fej-nyak régió vizsgálata intraoralis vizsgálat



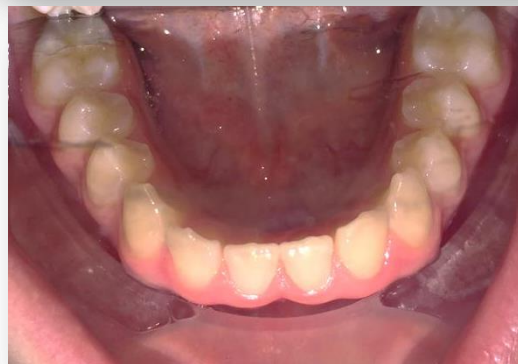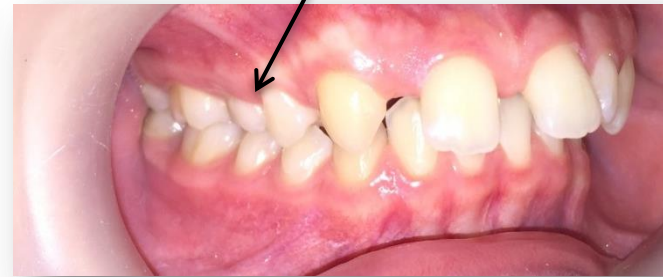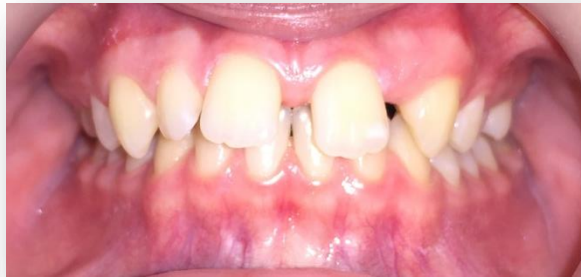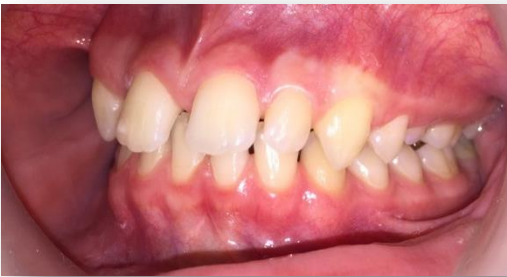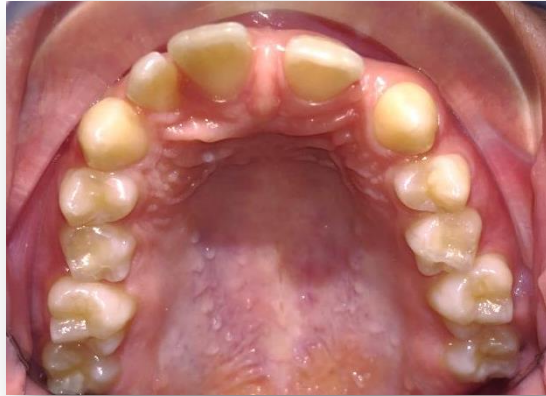
- Sztomato-onkológiai szűrés negatív
- TMI vizsgálat során eltérés nem volt észlelhető
- Parodontium állapota ép
- Jó szájhigiéne

Extraoralis vizsgálat

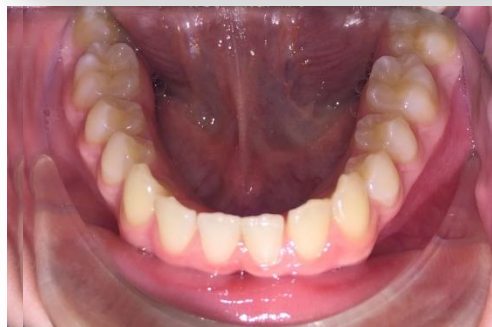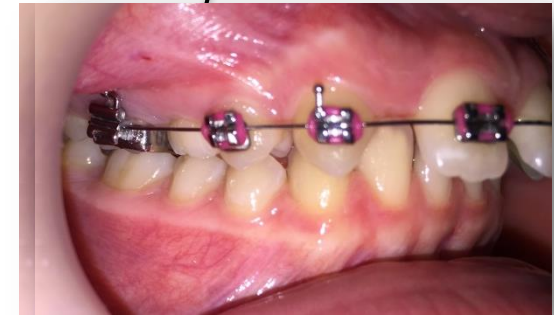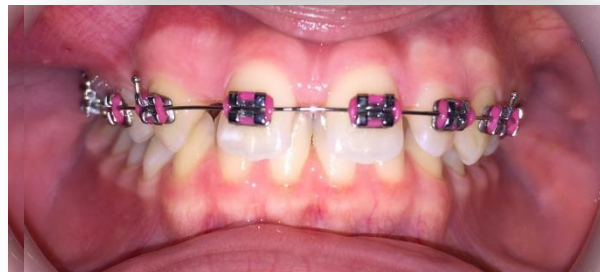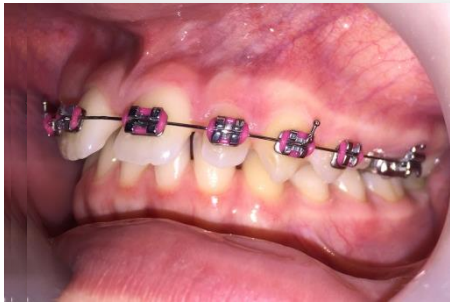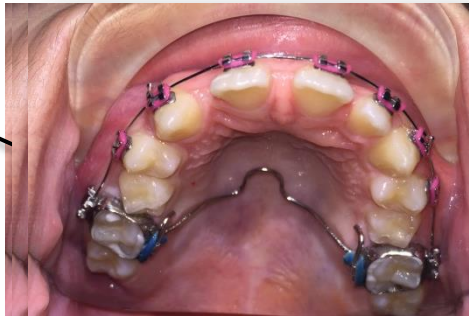A páciens és szülei hozzájárultak, hogy az arcfotókat kitakarás nélkül felhasználhassuk tudományos célokra.



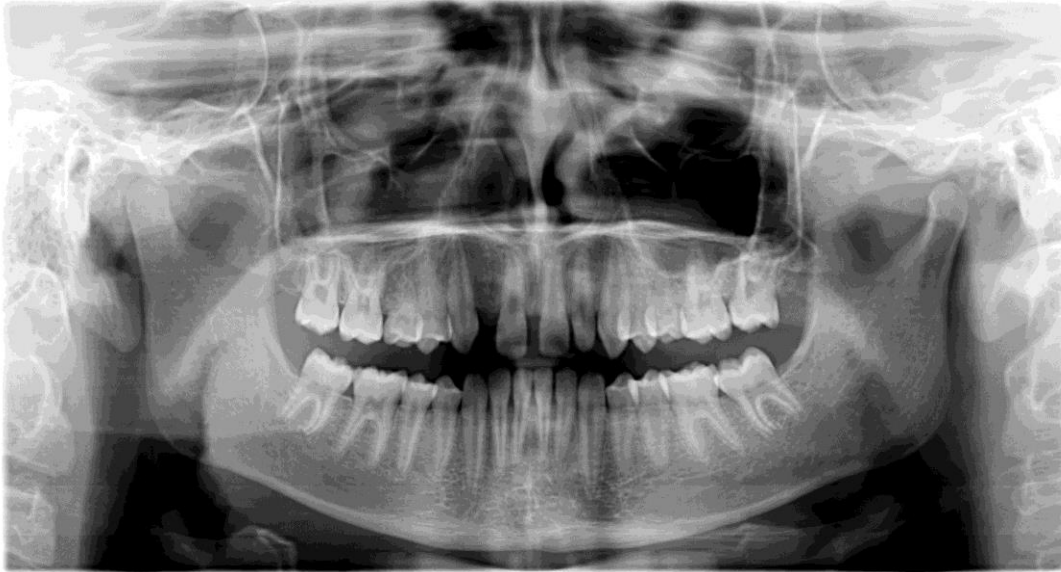Intraoralis vizsgálat



Fotódokumentáció- multiband kezelés mellett Occlusio, maradó fogak és tejfogak helyzetének vizsgálata



Röntgenvizsgálat- orthopantomograph



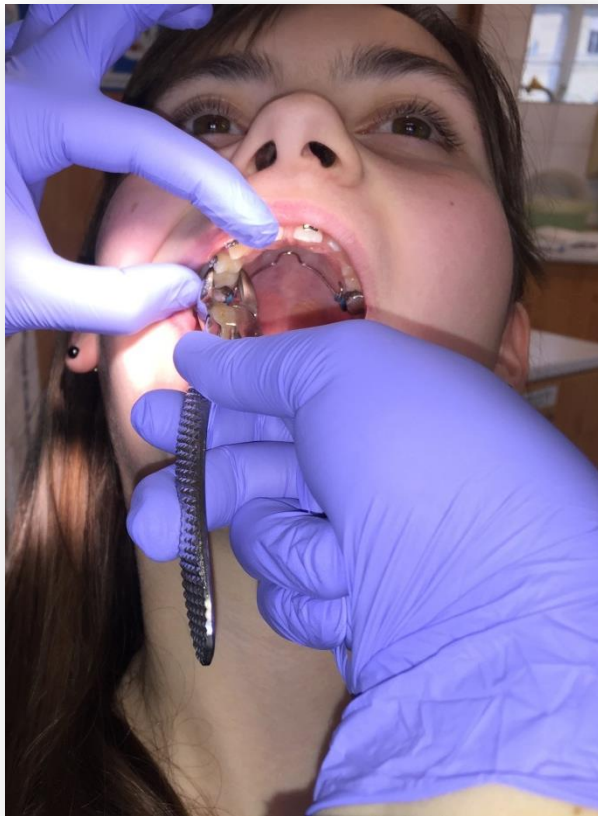Nem kifejlődött fogcsírák (aplázia) 15, 12, 25 fogak esetében van jelen.
Bölcsességfog csírák nem láthatók. Gyökércsúcsok még kissé nyitottak. Impaktált, retineált fogak nincsenek. Perzisztáló 55 és 65 fogak láthatók.
Gyulladásos folyamatok nem láthatók.
Sinus maxillaris nem fedett, tiszta. Felső első molarisok gyökerei belenyúlnak.
Condylus jobb és bal oldalon is ép.
Aszimmetria a két oldal között nincs.

Kezelés



- A fogszabályozó kezelési tervben a perzisztáló tejfogak eltávolítása szerepel
- Korábbi röntgenfelvétel készült
- Diagnózis: perzisztáló 55, 65 fogak
 - Csírahiányos 15, 22, 25
- Jelen kezelés során az 55 fog eltávolítása történt

Kezelés menete



- 0,2% Chlorhexidines oldattal öblögetett a páciens
- 55-ös fog környezetét leszárítottam
- Felületi anaesthesiat alkalmaztam 10%-os Lidocain spray-vel
- 2 ml 2%-os adrenalin tartalmú lidocain injekciót fecskendeztem be lassan, szekcionáltan infiltrálva
- Leválasztottam az ínyt
- Felső tej molár korona fogóval eltávolítottam az 55-ös fogat

- Vérzéscsillapítást végeztem gézlapra haraptatással tamponáltam a sebet
- Fél óra múlva kontrolláltam a húzás helyét. A vérzés addigra teljesen elállt
- Az extractio utáni teendőkről, tudnivalókról tájékoztattam a páciens-t és szüleit
- A sebgyógyulást egy hét múlva kontrolláltam

