



# Semmelweis Egyetem Fogorvostudományi Kar Fogászati és Szájsebészeti Oktató Intézet


igazgató: Dr. Kivovics Péter egyetemi docens

<http://semmelweis-egyetem.hu/fszoi/>

<https://www.facebook.com/fszoi>



## Alsó első maradó őrlőfogak barázdázárása



**Dr. Fekete Bernadett**

**Tutor: Dr. Horváth János**

Osztályvezető főorvos

**Mentor: Dr. Fábián Gábor**

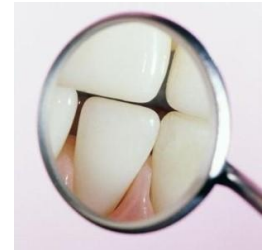Egyetemi docens

# Általános anamnézis



- 9 éves lány
- Általános, szisztémás, kezelést befolyásoló betegsége nincs
- Gyógyszert nem szed
- Gyógyszerérzékenységről, allergiáról nem tud
- Intenzív vérzési hajlamról nem tud
- Egészségére káros szokása nincs

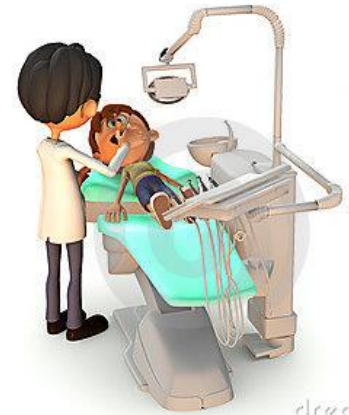# Fogászati anamnézis



- Rendszeres iskolafogászati szűréseken vesz részt
- Megelőzően fogászati kezelés alatt nem állt
- Megelőzően preventív fogászati kezelésen nem esett át
- Életkorának megfelelő vegyes fogazat. Fogáttörése panaszmentes, életkorának megfelelő ütemű
- Csírahiányok: felső és alsó második kisőrlőfogak

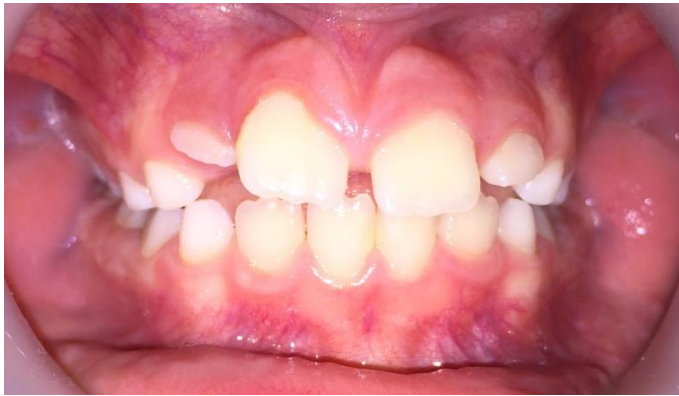-	-	6	V	IV	III	2	1	1	2	III	IV	V	6	-	-
-	-	6	V	IVC	III	2	1	1	2	III	IVC	V	6	-	-

# Fej-nyak régió vizsgálata intraoralis vizsgálat

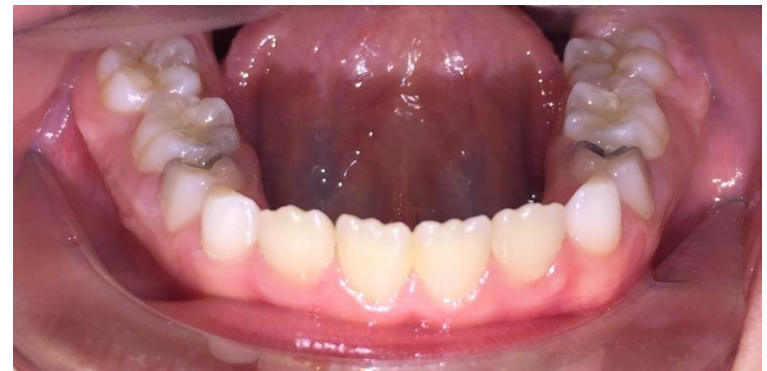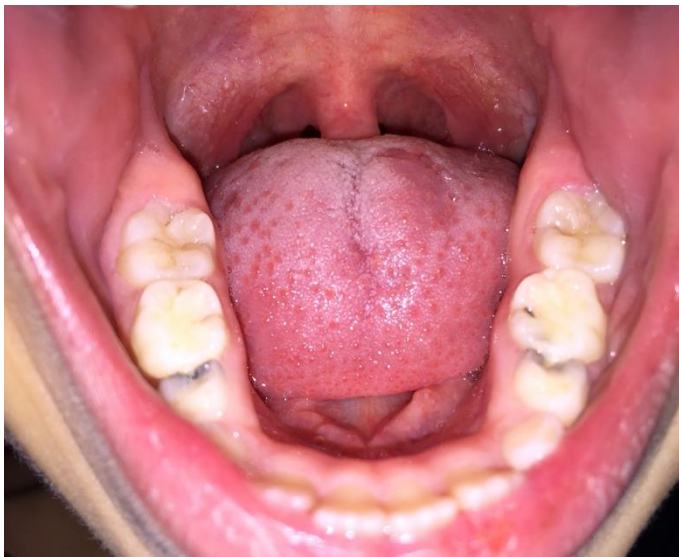


- Sztomato-onkológiai szűrés negatív
- TMI vizsgálat során eltérés nem volt észlelhető
- Parodontium állapota ép
- Jó szájhigiéne

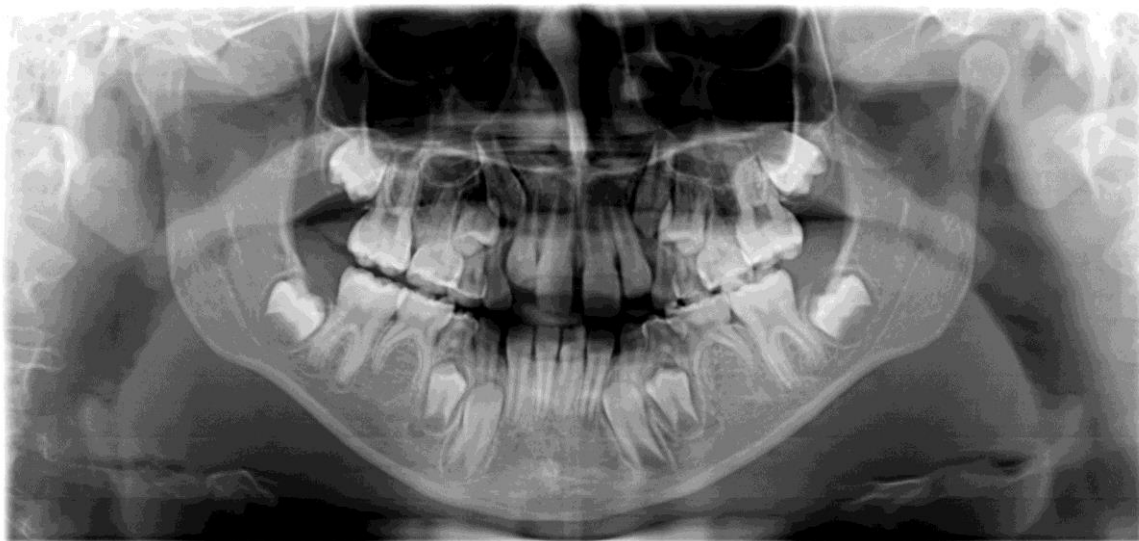
# Intraoralis vizsgálat



- Lágyszövetek, pharynx, tonsillák épek
- Közepesen jó szájhigiéne
- Első alsó tejőrlők distalis felszíne szuvas



# Röntgenvizsgálat- orthopantomograph



Nem kifejlődött fogcsírák (aplázia) az alsó és felső második kisórlőfogak esetében (15, 25, 35, 45). Az alsó és felső második molarisok, első praemolarisok és caninusok preeruptív állapotban vannak.

Gyökércsúcsok nyitottak.

Impaktált, retineált fogak nincsenek.

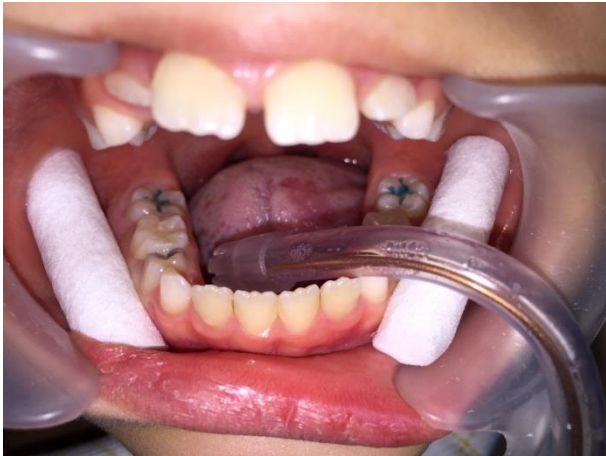Gyulladásos folyamatok nem láthatók.

Sinus maxillaris nem fedett, tiszta. Felső molarisok gyökerei belenyúlnak.

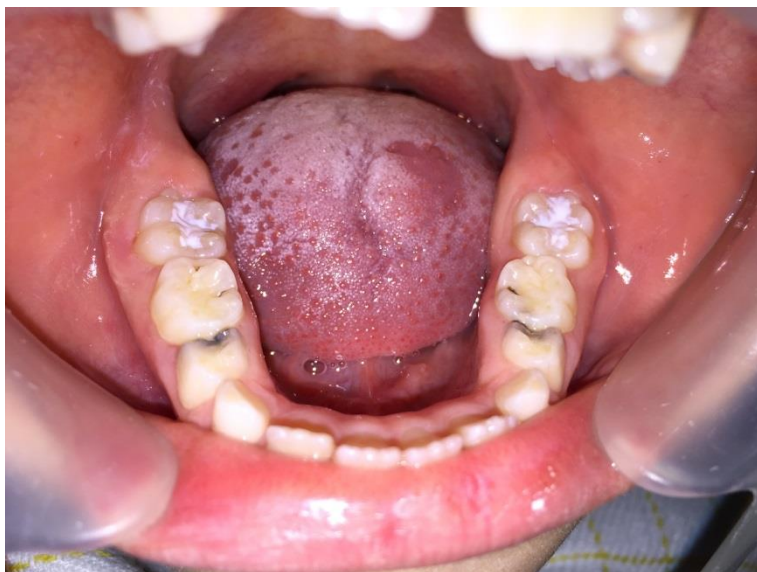
Condylus jobb és bal oldalon is ép.

Aszimmetria a két oldal között nincs.

# Kezelés- alsó maradó molaris fogak barázdazárása



- A fogakat fluorid- és olajmentes pasztával políroztam
- A fogakat lemostam
- A fogakat szárítottam
- Izoláltam vattarollnikkal és nyálszívóval
- Kondicionáltam – 35%-os ortofoszforavval (kép)
- A fogakat lemostam
- A fogakat szárítottam



- A kondicionálást ellenőriztem
- A barázdazárót applikáltam a fogakra
- A barázdazárót polimerizáltam
- Az okklúziót kontrolláltam, a felszíneket políroztam
- Lokálisan fluoridáltam a fogakat
- A barázdazárást félévente fogom kontrollálni