



Semmelweis Egyetem Fogorvostudományi Kar Fogászati és Szájsebészeti Oktató Intézet

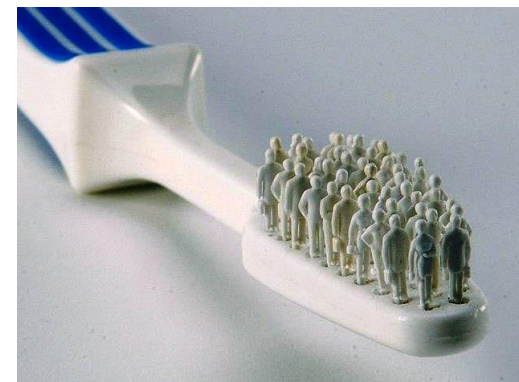
igazgató: Dr. Kivovics Péter egyetemi docens

<http://semmelweis-egyetem.hu/fszoi/>

<https://www.facebook.com/fszoi>



Dento-alveolaris sebészet esetbemutató



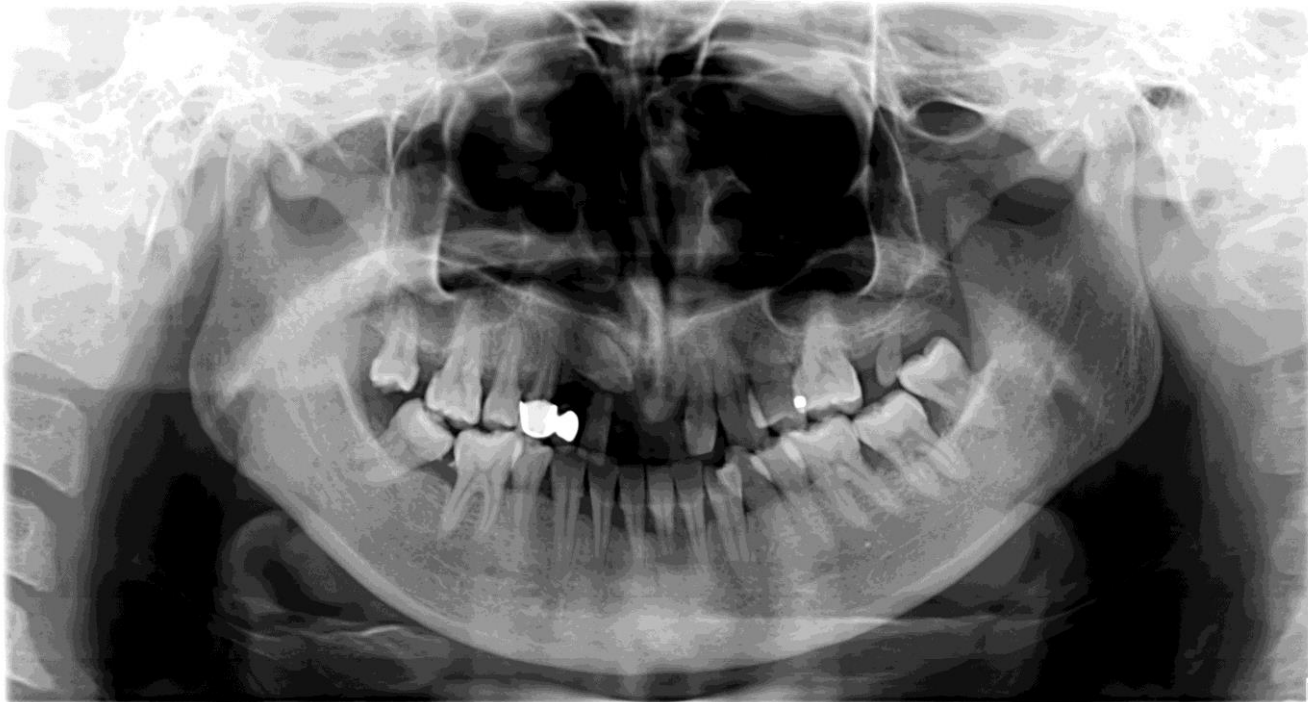
Rezidens: Dr. Pakányi Petra

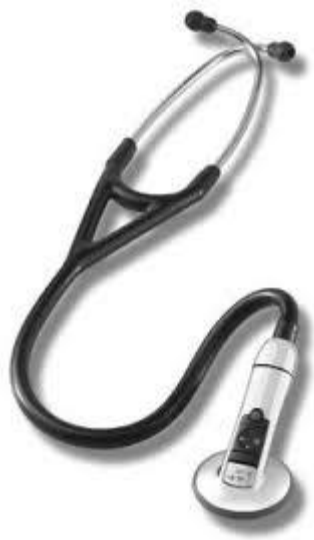Tutor: Dr. Czinkóczy Béla osztályvezető
főorvos

Mentor: Dr. Huszár Tamás
egyetemi adjunktus

1. Eset

Retineált szemfog műtéti eltávolítása a felső állcsontból





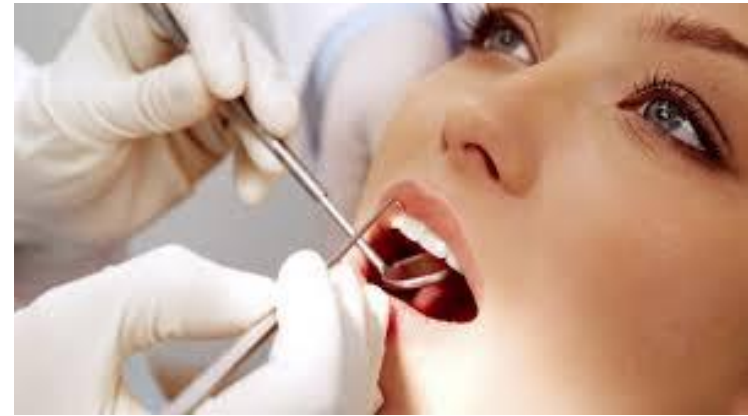Anamnézis 1.



- 39 éves nő páciens
- Általános anamnézisben szájsebészeti, fogorvosi kezelést befolyásoló tényező nincs
- Gyógyszereket nem szed rendszeresen, gyógyszerérzékenység nincs

Anamnézis 2.

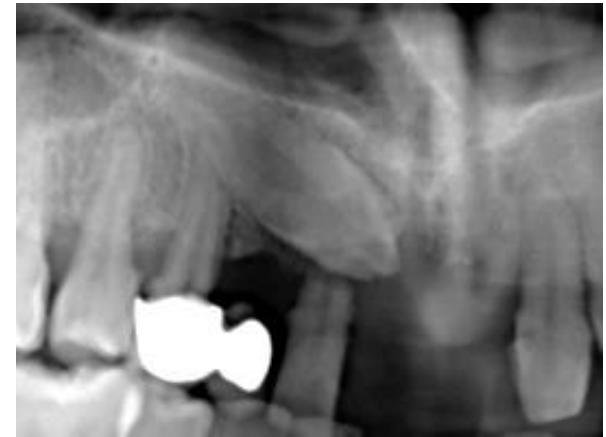- Jó általános állapot
- Szimmetrikus arc
- Részben megtartott fogazat
- Dohányzás
- Rossz szájhigiéne



Vizsgálatok

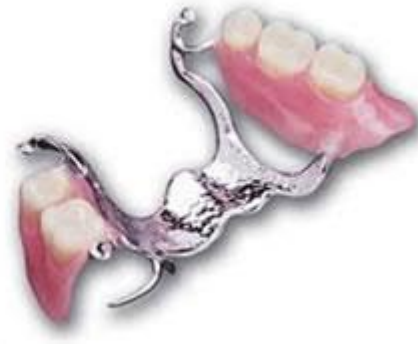

- Sztomato-onkológiai szűrés során eltérés nem található
- Temporomandibuláris izületi diszfunkcióra utaló jel nincs
- Klinikai vizsgálat és radiológiai vizsgálat alapján:
dg.: 13-as fog retenció



Fő panasz

- Felső állcsonton fogpótlás készítése céljából került sor a műtétre



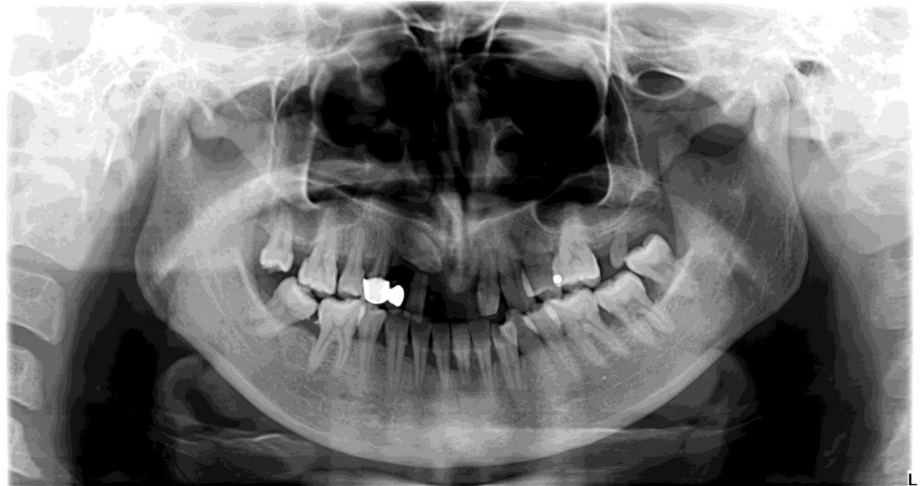
Kezelés

- A fog műtéti eltávolítása protetikai célból, valamint a későbbi panaszok elkerülése érdekében ajánlott



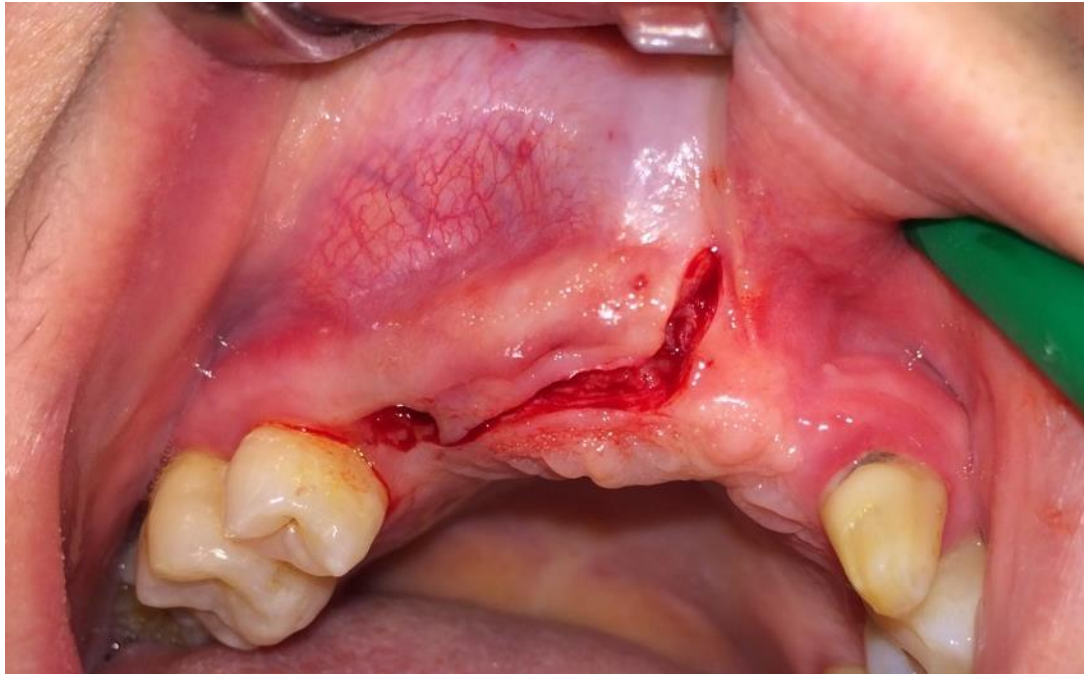
Panoráma RTG

- A panoráma felvétel alapján az 13-as fog retenciója figyelhető meg



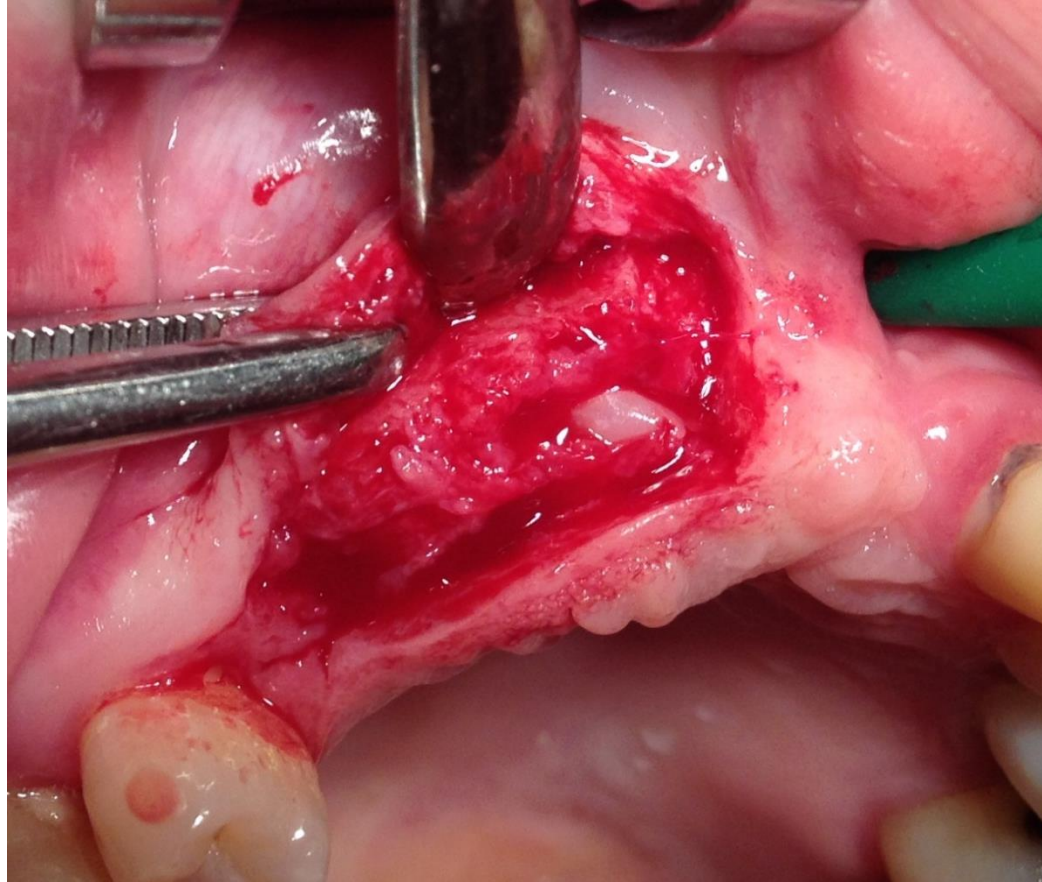
Műtét 1.

- A beavatkozás helyi érzéstelenítésben történt (4 ml 2%-os lidocain-adrenalin oldattal)
- Gerincéli metszés, valamint vertikális segédmetszés



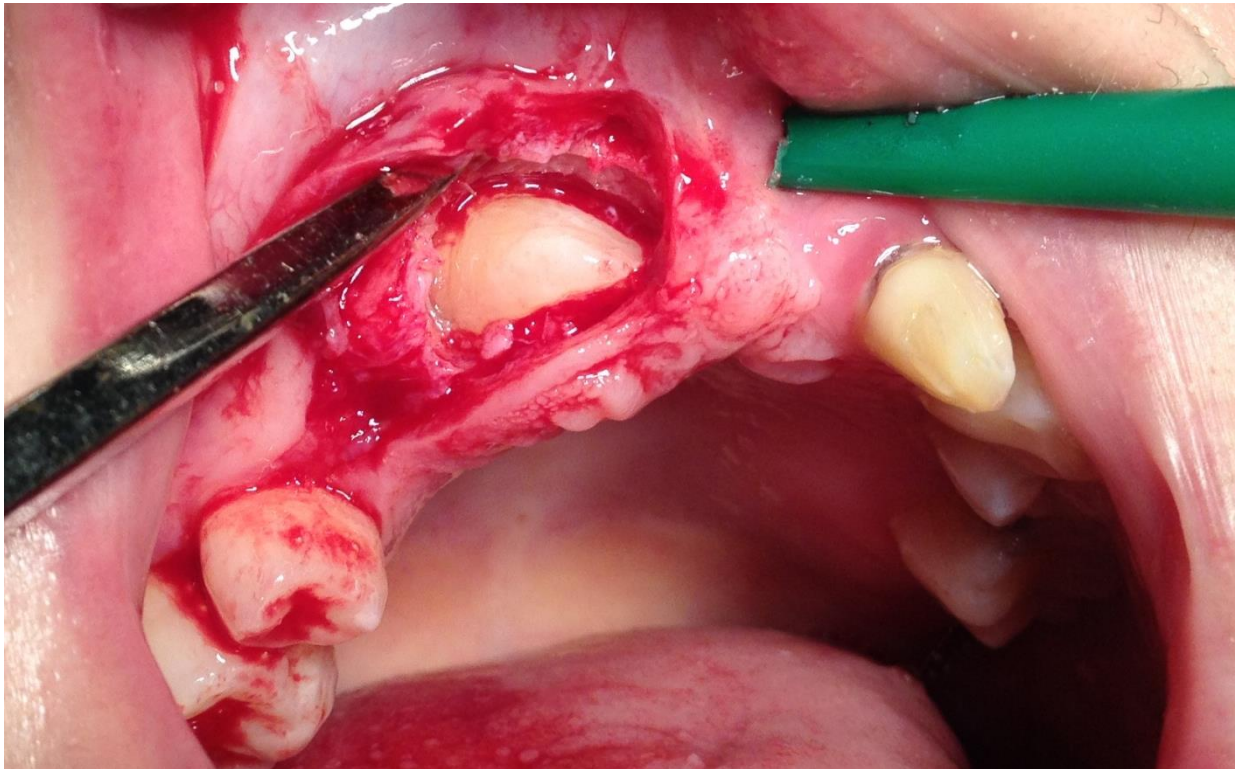
Műtét 2.

- Mukoperioszteális lebenyképzés történt



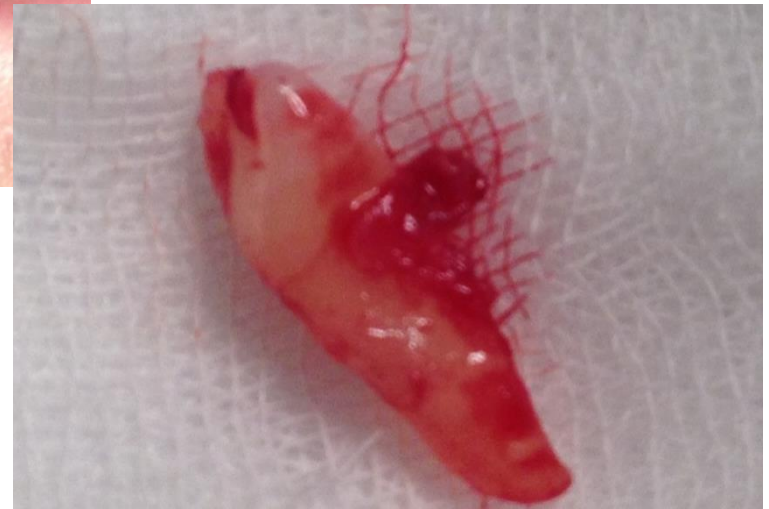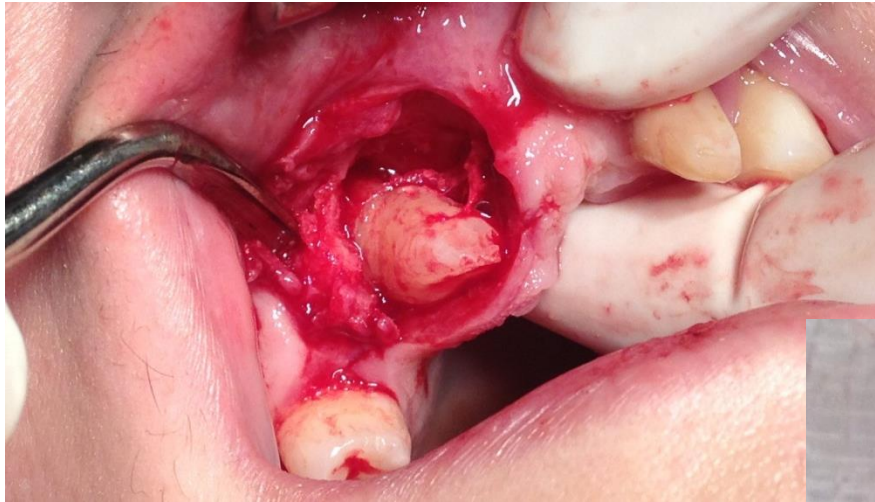Műtét 3.

- A fogat borító csont eltávolítása csontfúróval



Műtét 4.

- A fog luxálása majd eltávolítása óvatos emelőhasználat mellett, korona fogó segítségével történt



Műtét 5.

- Az eltávolított szemfog-alveolus excochleálása, a seb átmosása és koagulum képzése megtörtént
- A sebszéleket egyszerű csomós öltésekkel zártuk

