



Semmelweis Egyetem Fogorvostudományi Kar Fogászati és Szájsebészeti Oktató Intézet

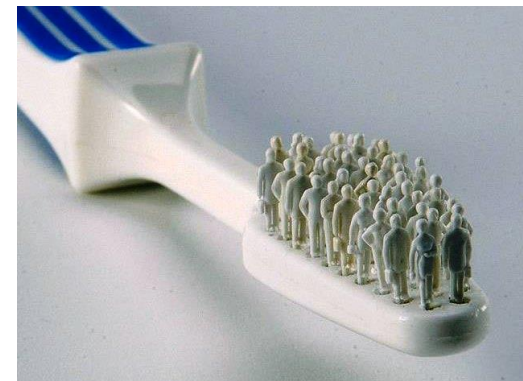igazgató: Dr. Kivovics Péter egyetemi docens

<http://semmelweis-egyetem.hu/fszoi/>

<https://www.facebook.com/fszoi>



Dento-alveolaris sebészet esetbemutató



Rezidens: Dr. Pakányi Petra

Tutor: Dr. Czinkóczy Béla

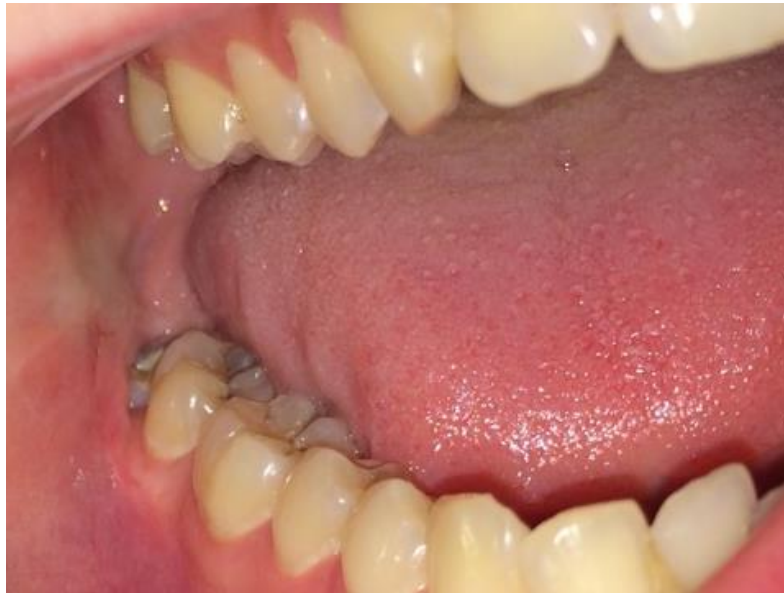Osztályvezető főorvos

Mentor: Dr. Huszár Tamás

Egyetemi adjunktus

2. Eset

Impaktált bölcsességfog műtéti eltávolítása a mandibulából



Anamnézis 1.

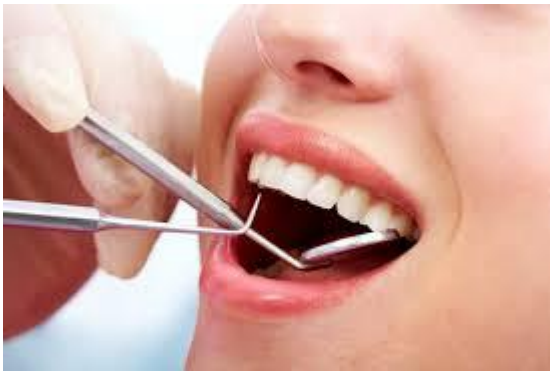

- 22 éves nő páciens
- Általános anamnézisben szájsebészeti, fogorvosi kezelést befolyásoló tényező nincs
- Gyógyszereket nem szed rendszeresen, gyógyszerérzékenység nincs

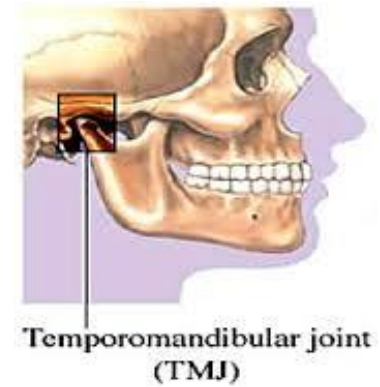
Anamnézis 2.

- Jó általános állapot
- Szimmetrikus arc
- Megtartott fogazat
- Dohányzás nincs
- Közepes szájhigiéne





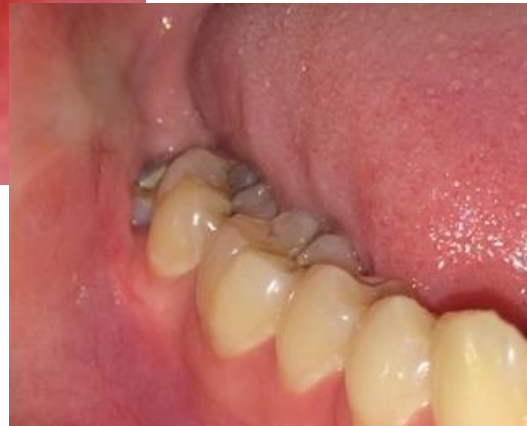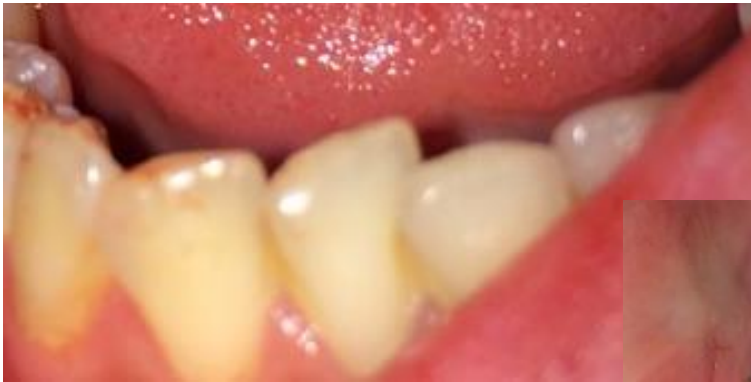Vizsgálatok



- Sztomato-onkológiai szűrés során eltérés nem található
- Temporomandibuláris izületi diszfunkcióra utaló jel nincs
- Klinikai vizsgálat és radiológiai vizsgálat alapján:
dg.: 48-as fog dentitio difficilis

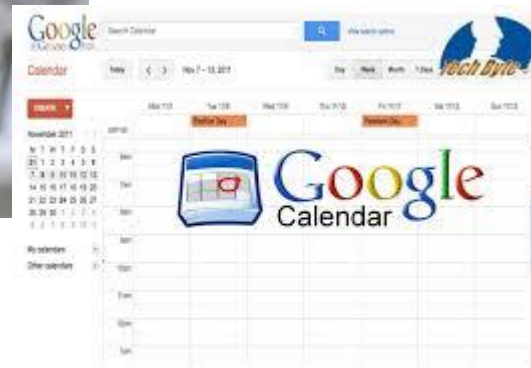Fő panasz

- Jobb alsó bölcsesség foga időnként feszít, fáj
- Torlódik az alsó fogsora



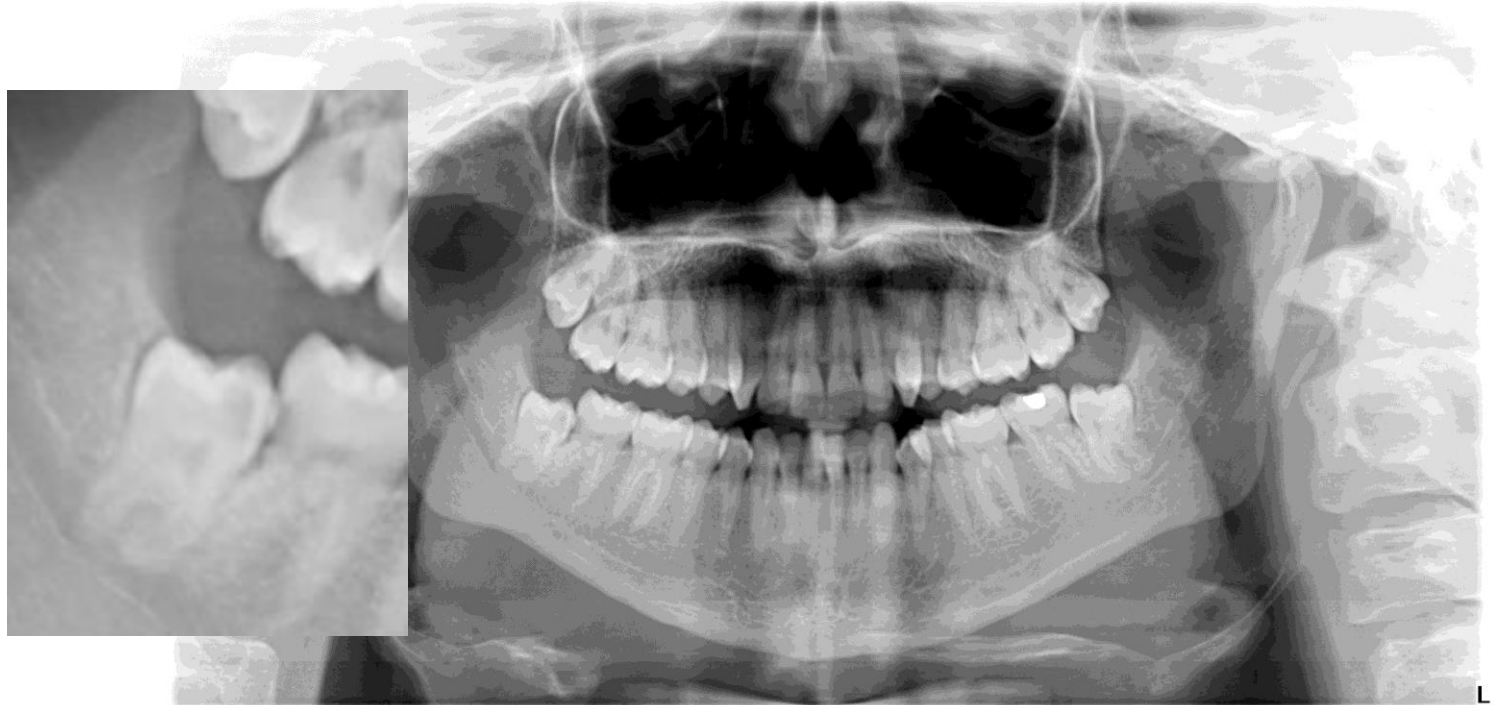
Kezelés

- A fog kedvezőtlen tisztíthatósága és a további panaszok elkerülése érdekében a fog eltávolítása ajánlott
- A műtéti előjegyzés megtörtént



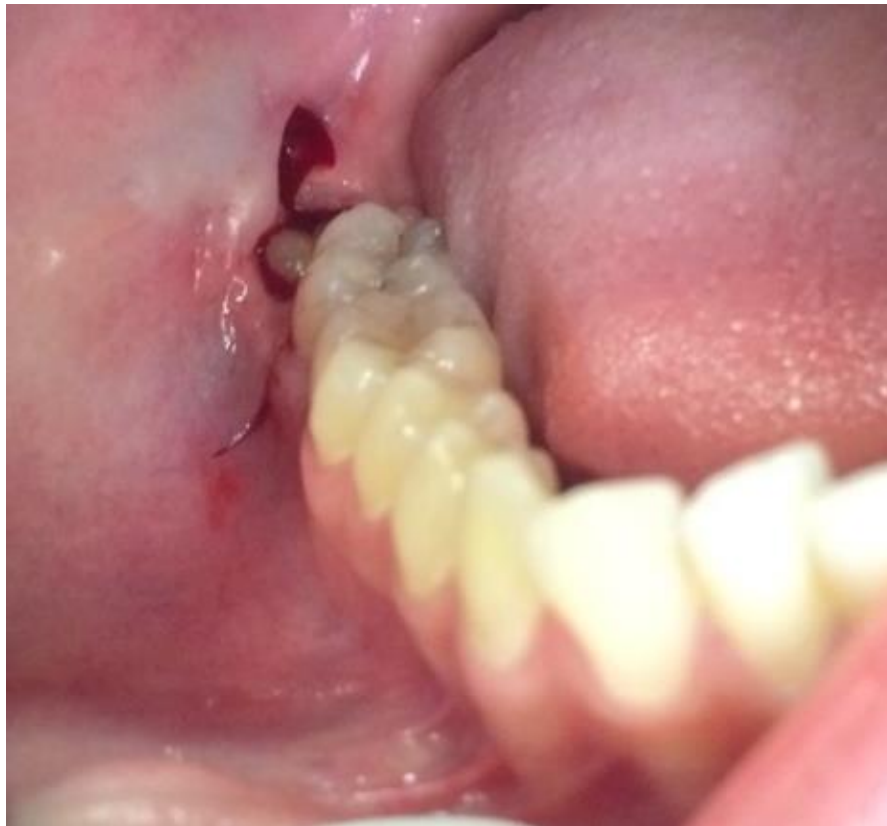Panoráma RTG

- Fogívszűkület, verticalis állású a fog
- Kedvezőtlen tisztíthatóság (47 distalis caries)
- Canalis mandibulae közelsége?



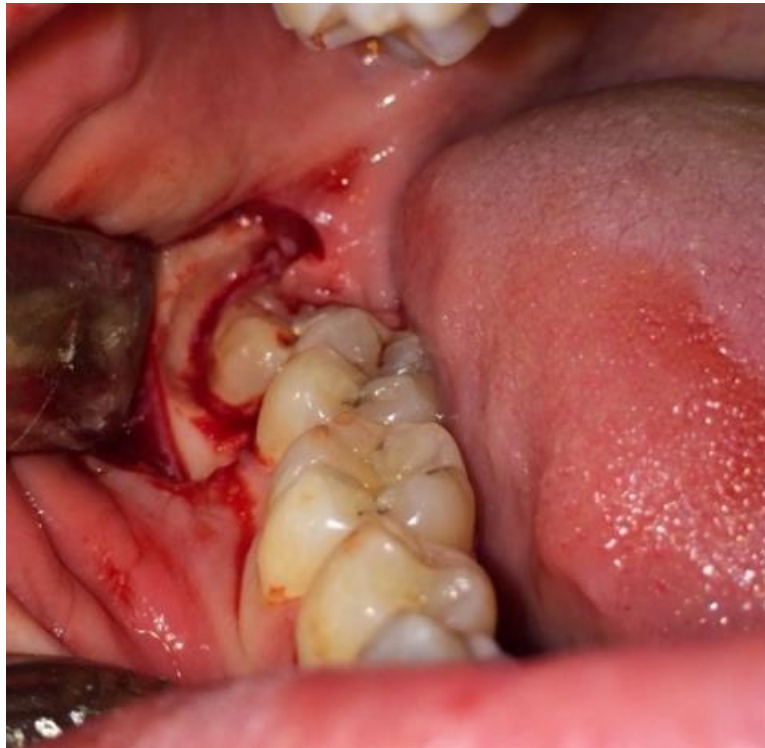Műtét 1.

- Ramuson ejtett gerincéli metszés,
mesialisan verticalis segédmetszéssel



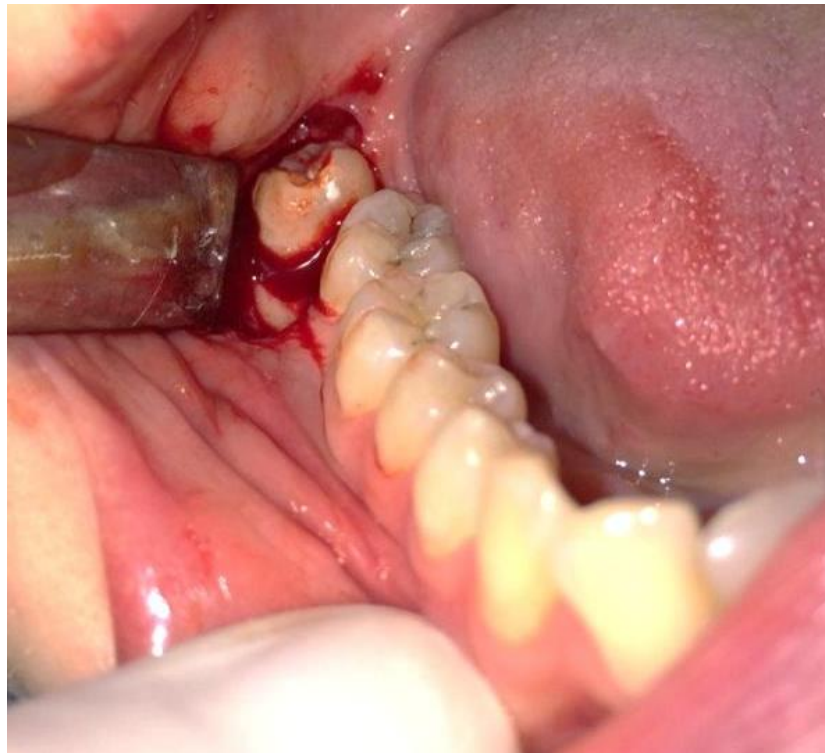Műtét 2.

- A műtéti terület feltárását, mukoperioszteális lebenyképzés mellett végeztük
- A fogat körülvevő csont eltávolítása sebészi csontfúróval történt



Műtét 3.

- A fog óvatos eltávolítása
- Az alveolus átmosása, óvatos exchochleálás és koagulum képzése



Műtét 4.

- A sebfelszínek egyesítése egyszerű csomós öltésekkel (4/0 Supramid)

