



Semmelweis Egyetem Fogorvostudományi Kar Fogászati és Szájsebészeti Oktató Intézet


igazgató: Dr. Kivovics Péter egyetemi docens

<http://semmelweis-egyetem.hu/fszoi/>

<https://www.facebook.com/fszoi>



Fibroma buccae



Szerző : dr. Strasser-Solti Fanny

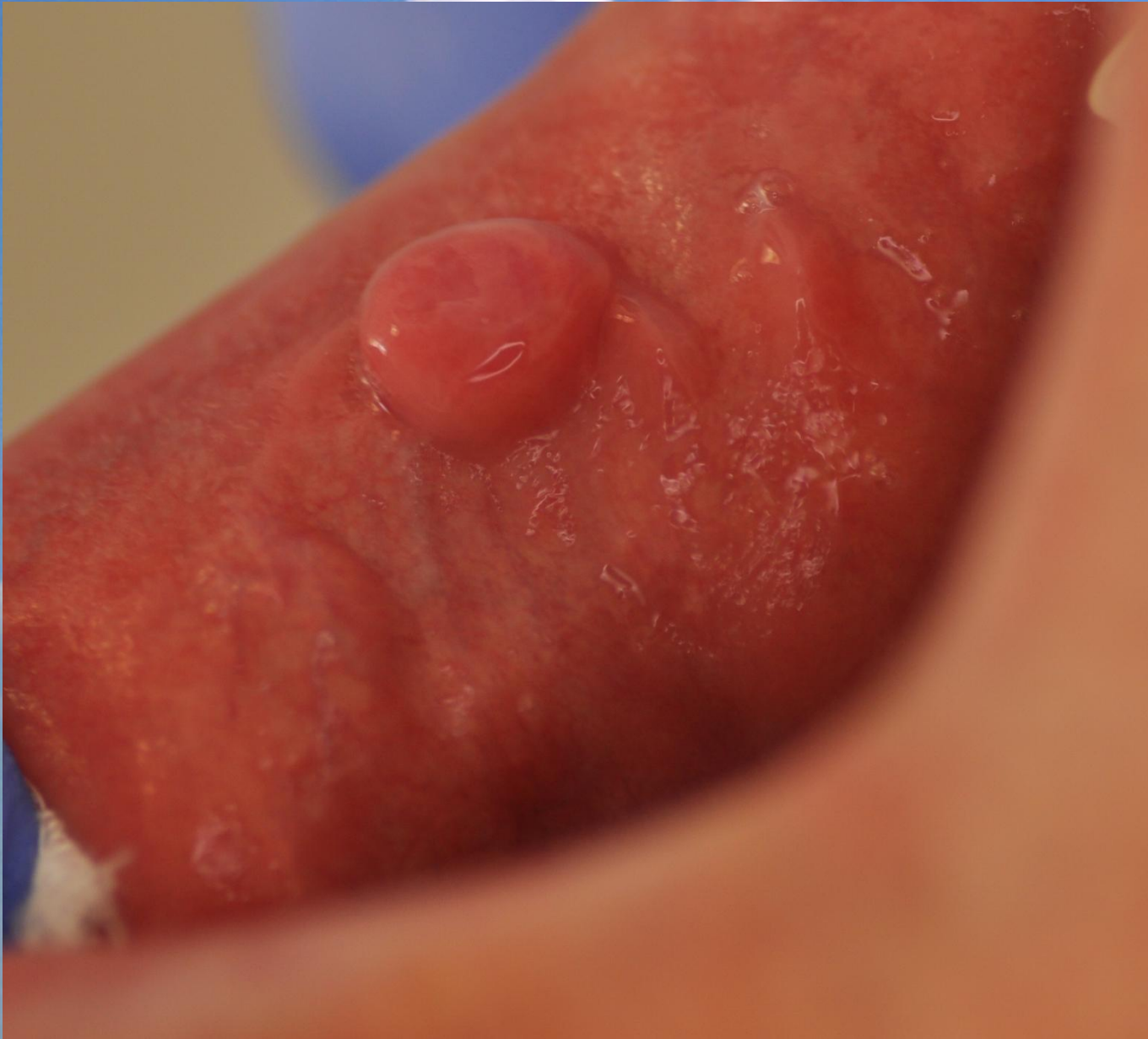Tutor: dr. Katona István, FSZOI Konzerváló fogászat és Fogpótlástan Osztály –
Osztályvezető Főorvos

Mentor: dr. Vág János SE-FOK Konzerváló Fogászati Klinika – Egyetemi Adjunktus

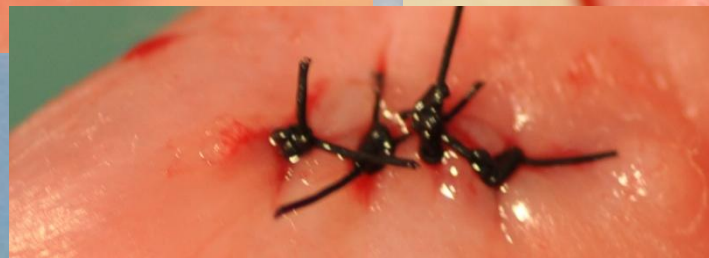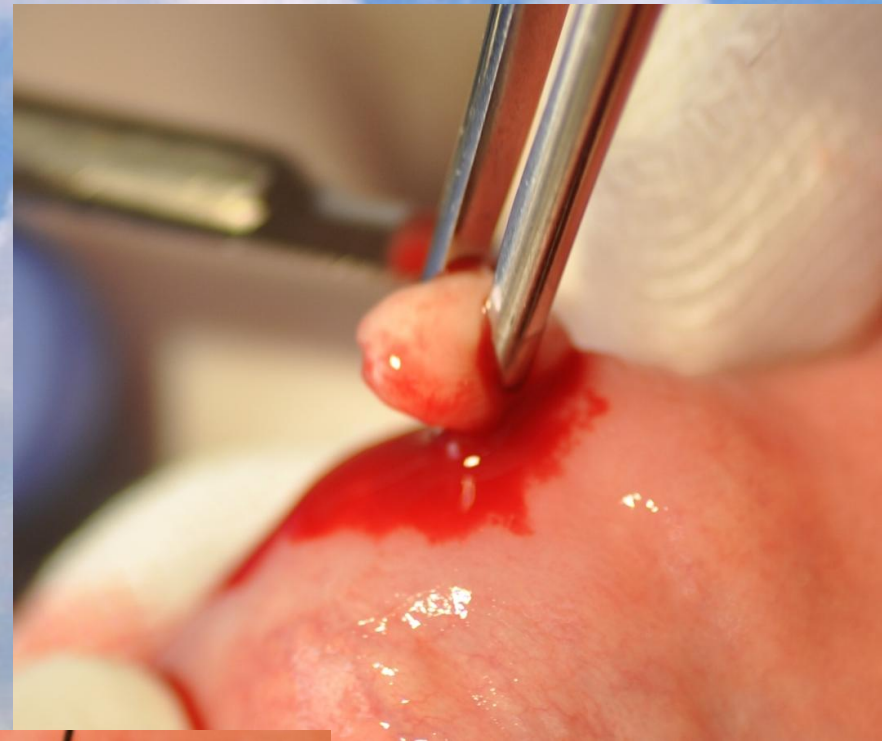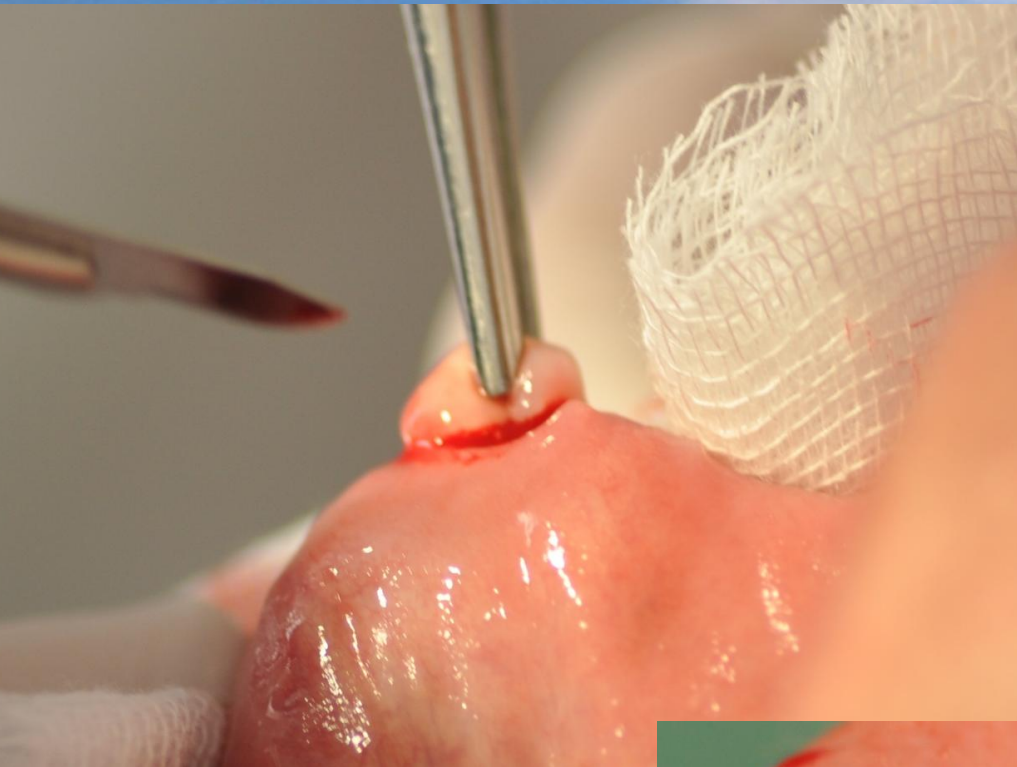
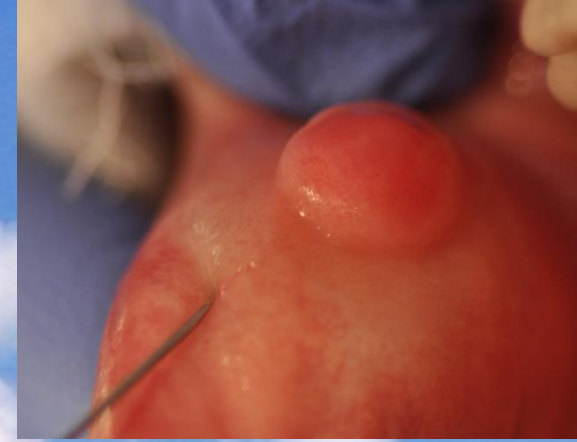Anamnézis:

- 58 éves férfi
- Foglalkozása: vállalkozó
- Általános betegség: nincs
- Gyógyszert nem szed

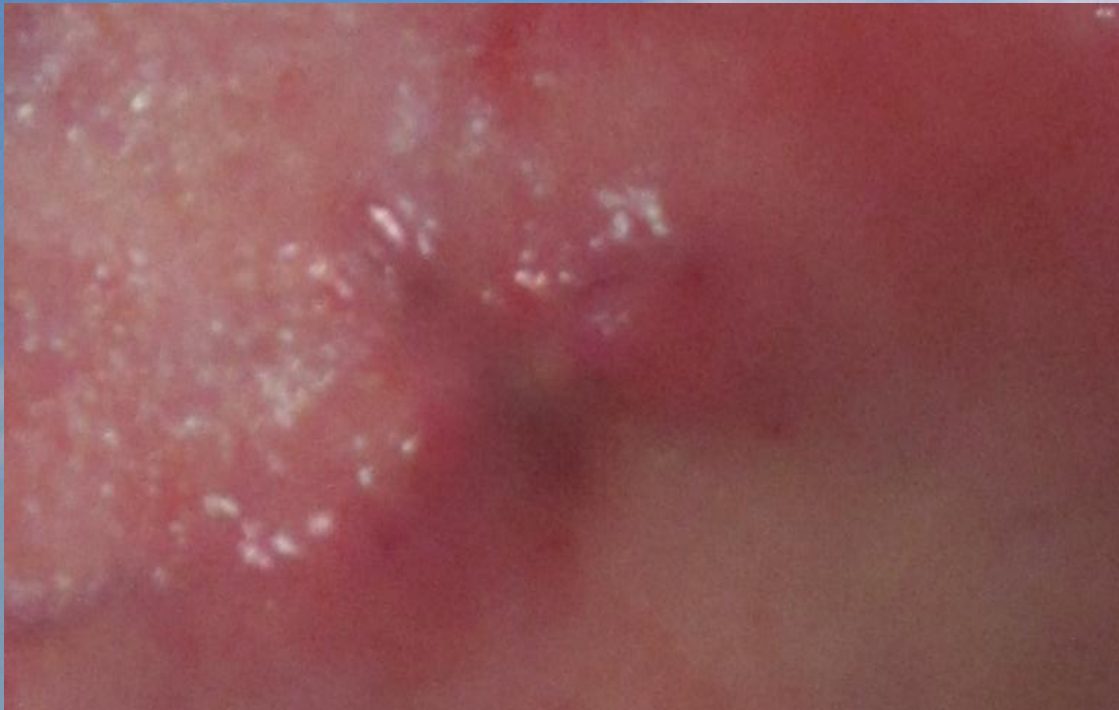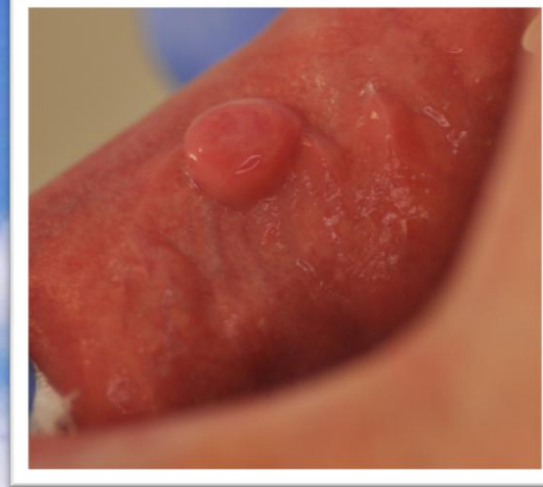Kiindulási állapot



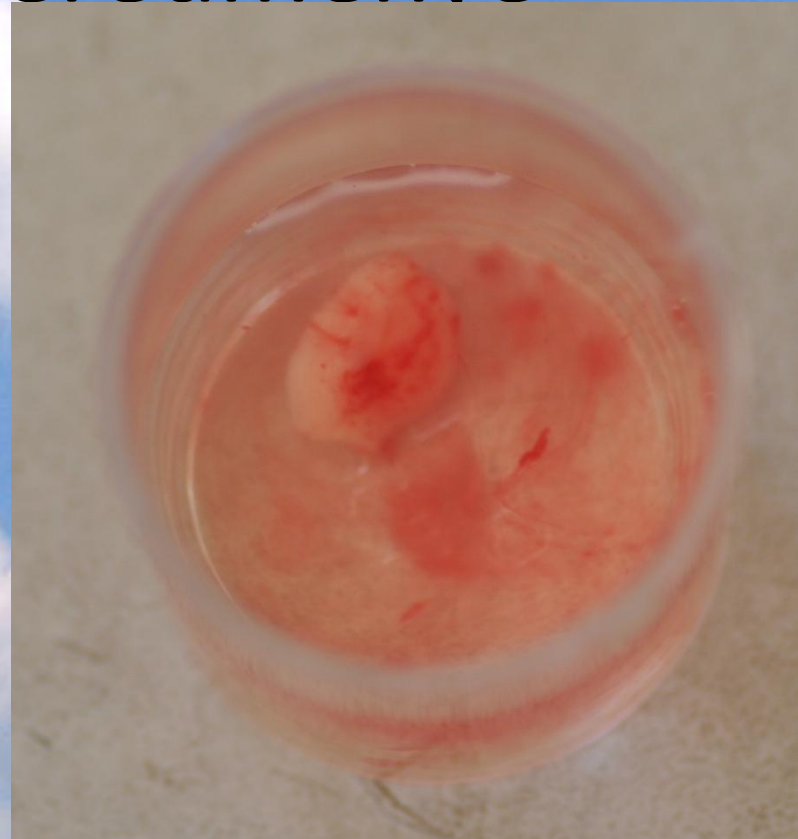
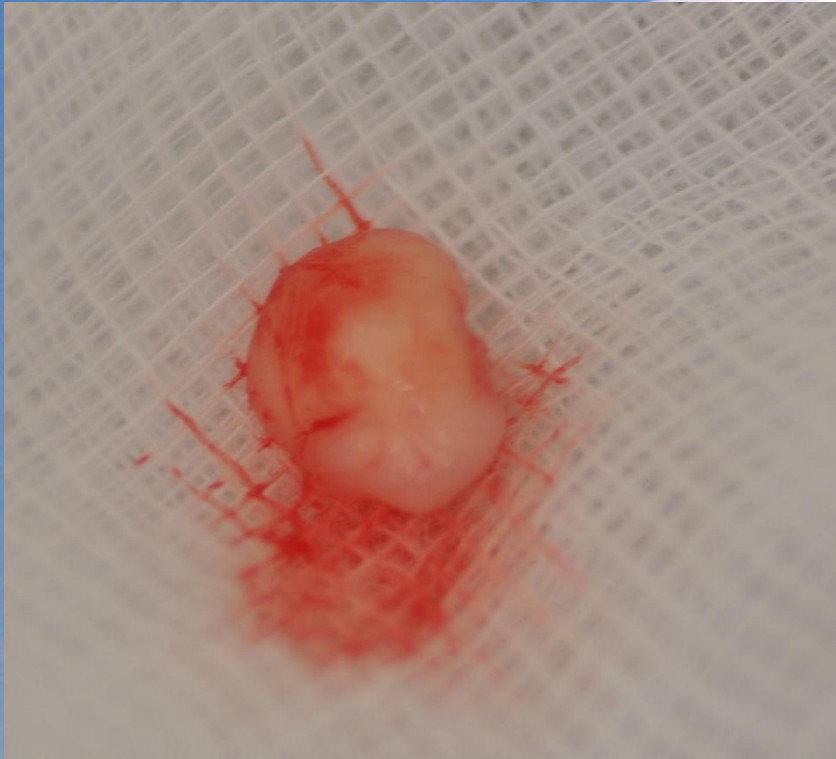
Terime eltávolítása



Varratszedés és kontroll



Szövetteni vizsgálat eredménye



Mikroszkópos leírás

Félgömbömszerű képlet, melynek centrumában kollagénrostokban gazdag sejtszegény kötőszövet látható, a felszínen szabályos többrétegű el nem szarusodó laphám.

Diagnózis

Fibroma.