



Semmelweis Egyetem Fogorvostudományi Kar Fogászati és Szájsebészeti Oktató Intézet

igazgató: Dr. Kivovics Péter egyetemi docens

<http://semmelweis-egyetem.hu/fszoi/>

<https://www.facebook.com/fszoi>




A mosoly megjelenési formái időskorúak esetén

Körhegyi Eszter

**Témavezető: Dr. Kivovics Péter
egyetemi docens**

2015.



A szakdolgozat célkitűzése

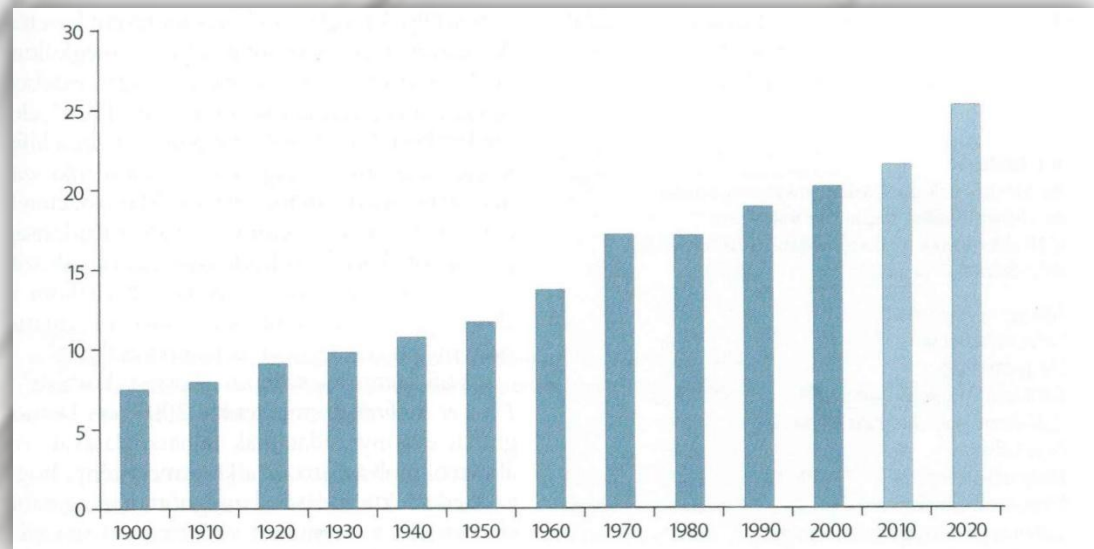
- Az arc és a mosoly időskori változásainak jellemzése irodalmi adatok alapján
- Rehabilitációs lehetőségek
- Mosolytervezés



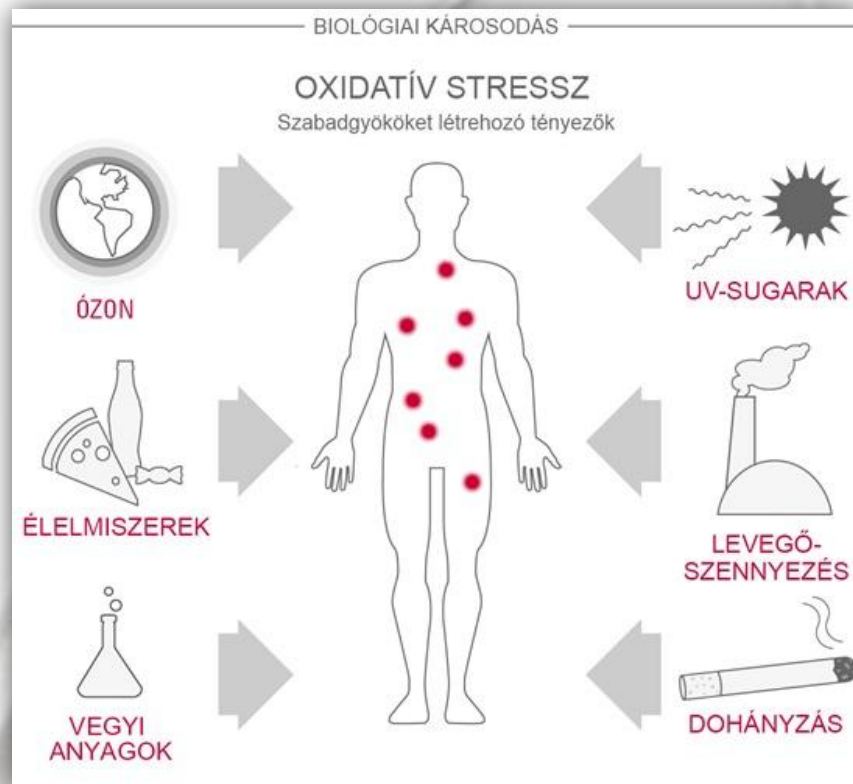
Demográfiai jellemzők

- Születéskor várható élettartam növekedése
- Élveszületések számának csökkenése
- Idősek részarányának folyamatos növekedése
(2020-ra 25%)

- Megőrzött
természetes
fogazat



Az öregedés fiziológiája

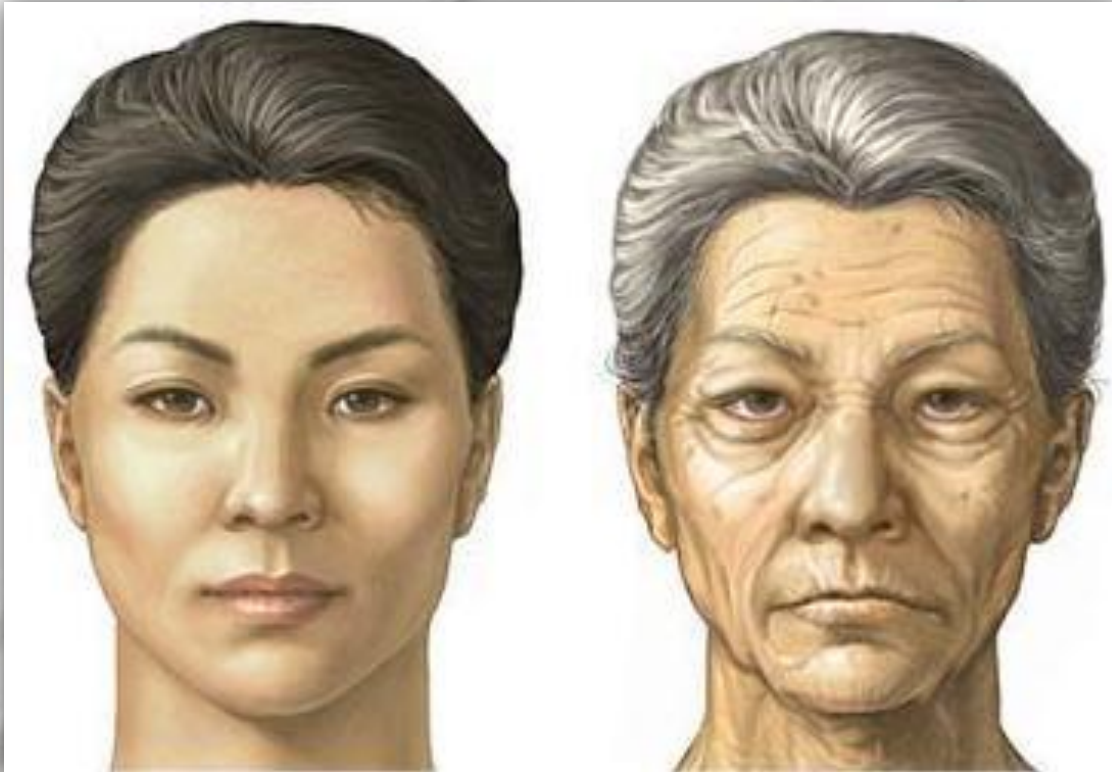

- Genetikai óra elmélet
- Oxidatív stressz elmélet
 - Lipidperoxidáció
 - Fehérje oxidáció
 - DNS-mutáció
- Környezeti tényezők hatása

<http://www.eucerin.hu/borallapot/idosodo-bor/a-bor-oregedese-altalaban>

<http://www.matud.iif.hu/02apr/falus.html>

Az arc változásai



**Arckoponya változásai
(orbita, maxilla,
mandibula)**

**Mimikai izmok
tónusváltozása**

**Bőr öregedése (ránckok,
feszesség és tömörség
csökkenése)**

**Zsír párnák
átrendeződése**

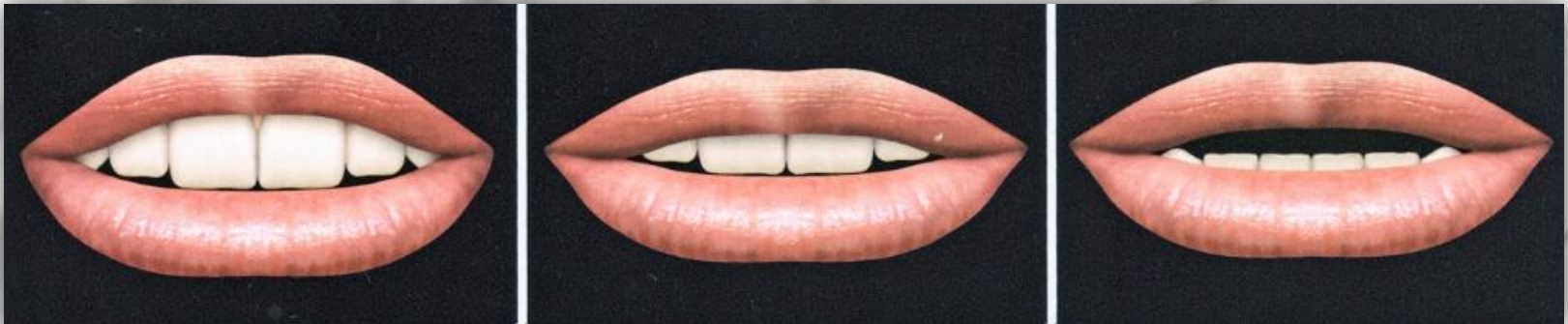**Vízvesztés (60 éves kor
felett 5%-al csökkent
víz tart.)**

Ilankovan V: Anatomy of aging face. *British Journal of Oral and Maxillofacial Surgery* 52 (2014) 195-202.

<http://www.mrns.hu/index.php?page=content/hirek.php&nid=139>

Fogexpozíció

- A kor előrehaladtával a felső fogak expozíciója csökken, az alsó fogak expozíciója nő (Choi és mtsai. 1995.)
- Ok: mimikai izmok tónusvesztése, fogak kopása
- Esztétikai probléma

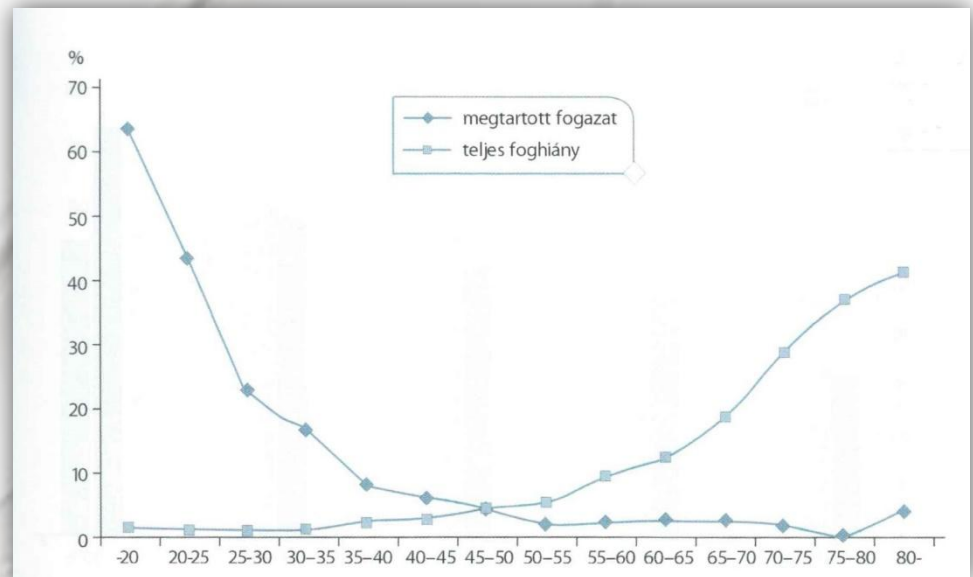


Choi TR, Jin TH, Dong JK: A study on the exposure of maxillary and mandibular central incisor in smiling and physiologic rest position. *J Wonkwang Dent Res Instit* 1995; 30:259-270

Fradeani M: Esthetic rehabilitation in fixed prosthodontics, volume 1. Esthetic analysis: a systematic approach to prosthetic treatment. 2004.

A fogazat állapota

- Maradékfogak száma csökken (65 éves korcsoportban: ffi. 14, nő 10)
 - Nagy kiterjedésű foghiányok aránya növekszik
 - Pótolts fogak aránya növekszik
 - Rögzített pótlások száma csökken
- (80 éves korcsoportban > 80%)

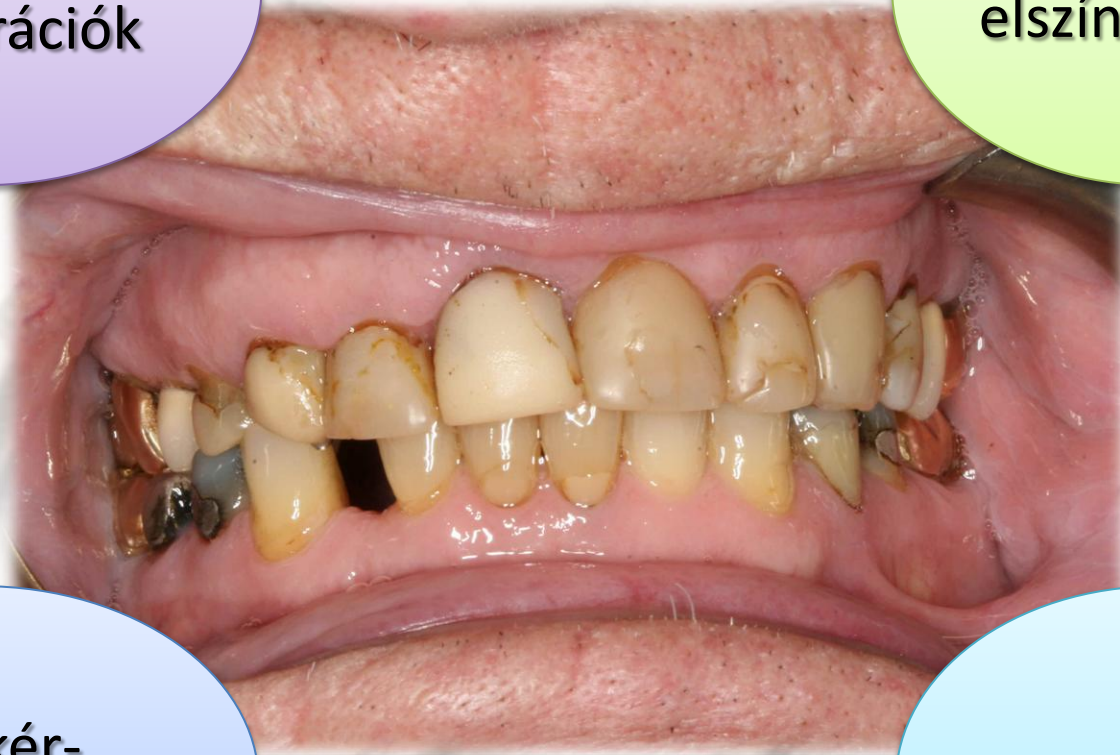

Régi
restaurációk

Fogak
elszíneződése

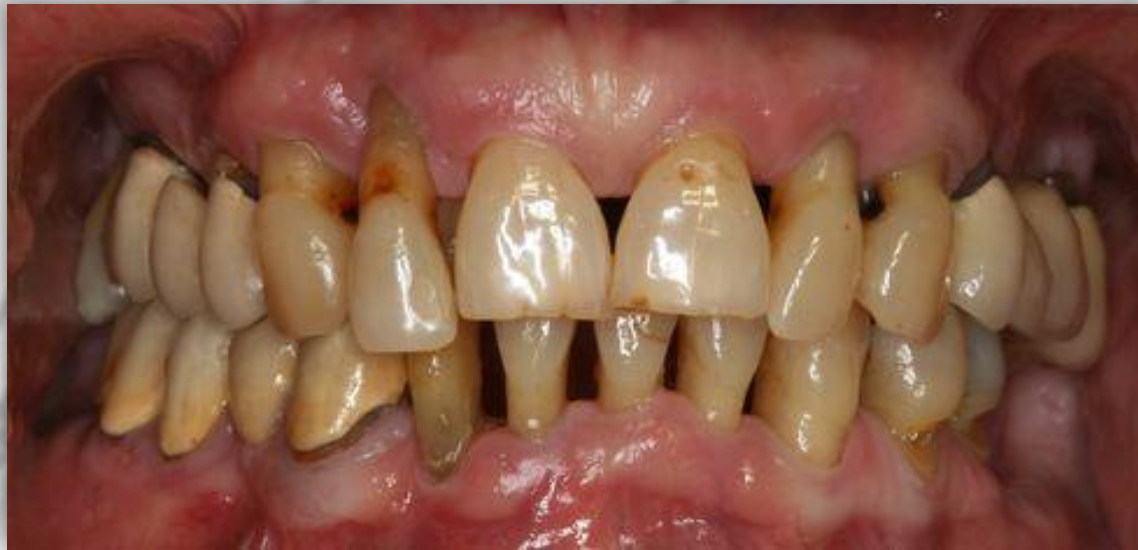Gyökér-
szuvasodás

Fogkopás



Parodontális állapot

- 60 éves kor felett az extractiók 65%-nak oka parodontitis
- Időskor nem valódi rizikótényező
- Valódi okok: általános hajlamosító tényezők és helyi tényezők



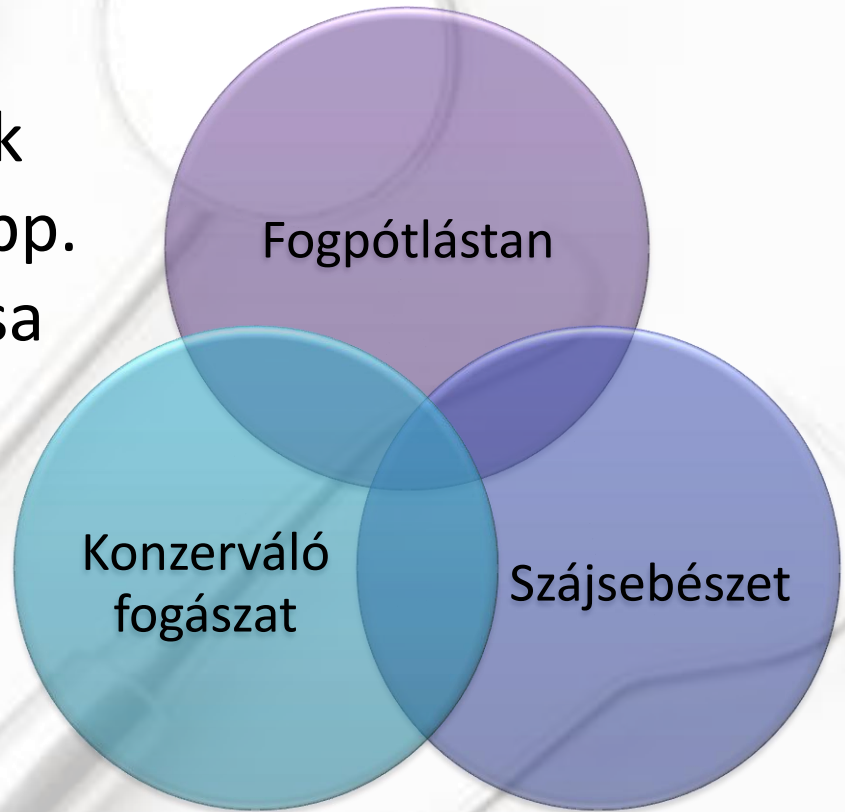Következmények



- Rágóképesség csökkenés
- Beszédképesség csökkenés
- Esztétikai problémák
- Pszichés zavarok (halálfélelem, fogpótlás intoler., vegetatív tünetek, bruxizmus)
- Szociális problémák

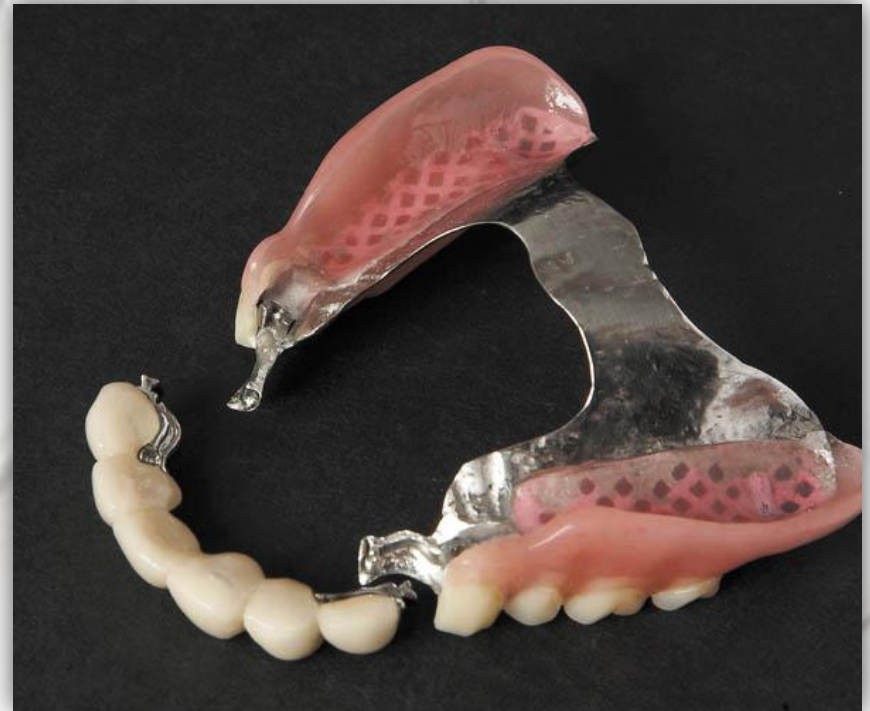Rehabilitáció

- Cél: fogazat funkciójának (rágás, beszéd), a rágóapp. egységének helyreállítása
- Funkcionális követelmények >> Esztétika



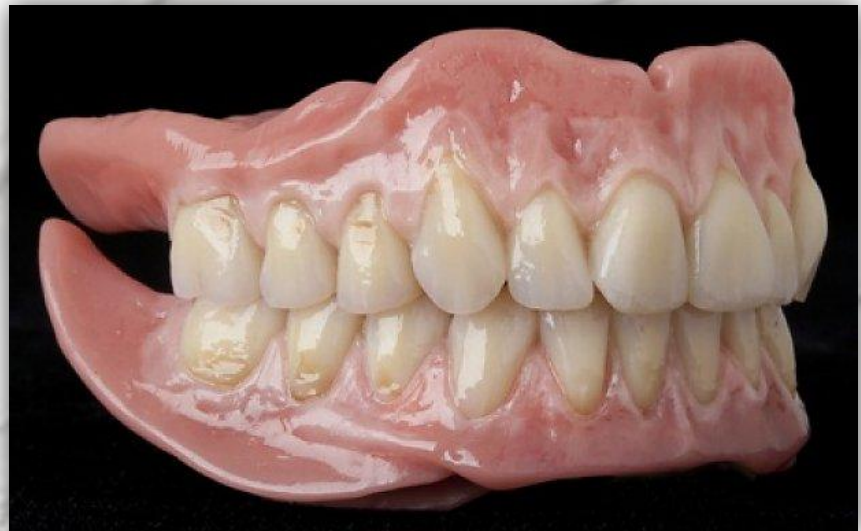Részleges foghiányok ellátása

- Részleges foghiányok részaránya: 50-70%
- 1A, 1B: hídpótlások (esetleg részleges lemezes p.)
- 2A, 2B: részleges lemezes fogpótlás, kombinált fogpótlás
- 2A/1, 3: teleszkóp



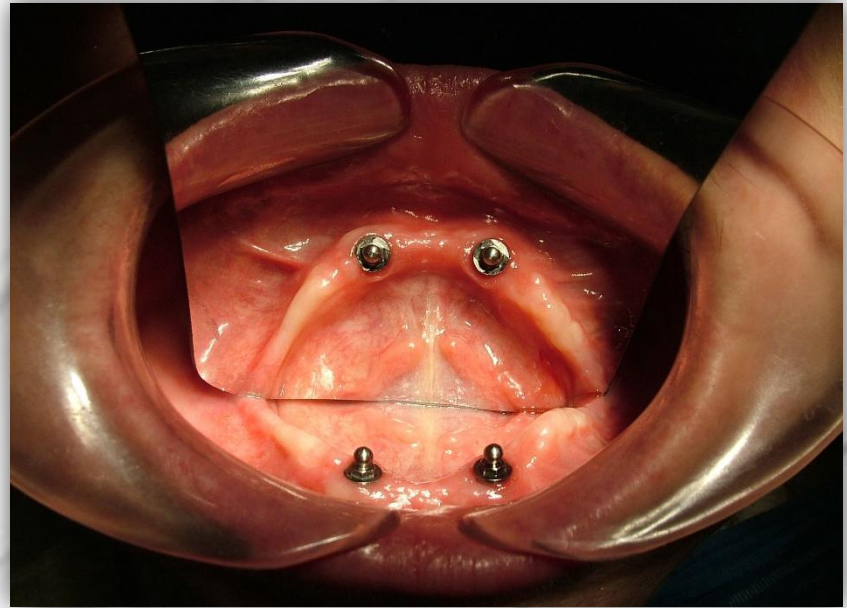
Teljes foghiányok ellátása

- Teljes lemezes fogpótlás
- Feladata: rágóképesség helyreállítása, archarmónia helyreállítása, beszédzavar, pszichés zavarok gyógyítása, klinikai anatómiai tényezők kedvező befolyásolása
- Természethűen kialakítható



Implantációs protetika

- Egyre több időskorban végzett implantáció
- Sorközi, sorvégi, teljes foghiányok
- Kontraindikációk
 - Diabetes mellitus
 - Cardiovascularis megb.
 - Osteoporosis
 - Sugárterápia
 - Dohányzás



Vizualizáció: Smylist®-tervezés

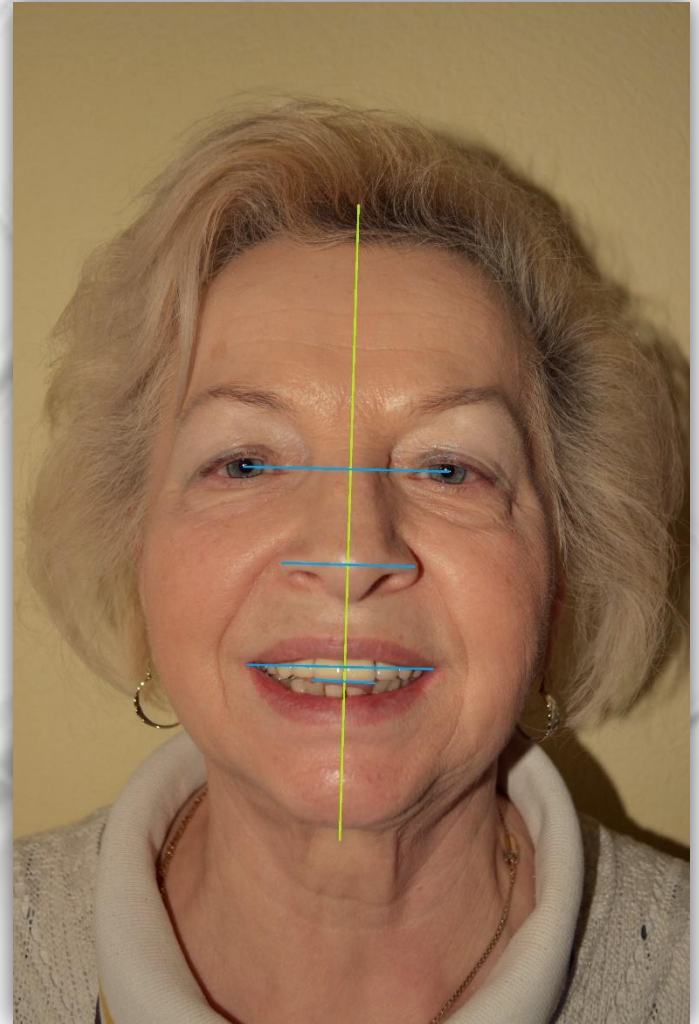


Smylist®

- „Lehetővé teszi a személyiséghez, arckarakterhez leginkább illő harmonikus mosoly reprodukálható tervezését és szimulálását tervezőszoftver segítségével”

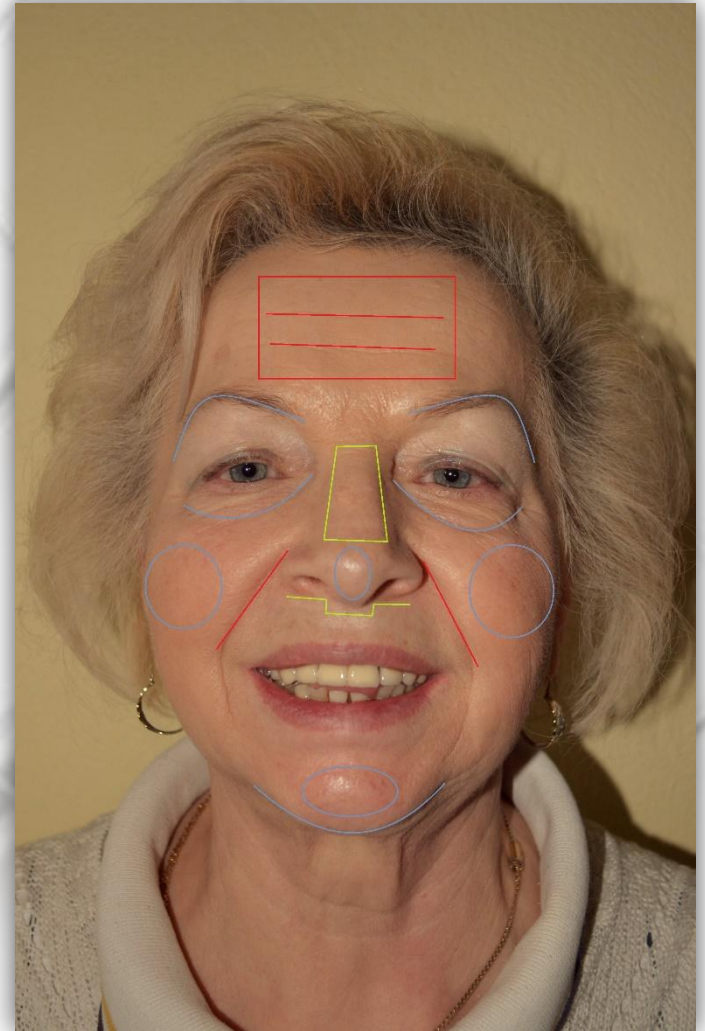
Esetbemutató – az arc dimenziói

- 71 éves hölgy
- Négyzet alakú arc
- Ferde középvonal
- Horizontális referenciavonalak párhuzamosak
- Interincizális vonal a középvonallal egybeesik, az incizális sík ferde



Esetbemutató- geometriai analízis

- Ívelt formák túlsúlya (időskor)
- Trapéz alakú orrhát
- Kifejezett nazolabiális redő
- Szögletes homlok



Esetbemutatós- mosolyelemzés

- Mosolyvonal: alacsony
- Reverzoid jelleg
- Keskeny labiális korridor
- Smylist I.
- Frontfogak hossz/szélesség aránya nem megfelelő
- Interdentális kontaktpontok elhelyezése nem megfelelő
- Interincizális háromszögek
- Tengelyállás nem megfelelő
- Fogszín: sárga



Esetbemutató - előtte/után



A collection of dental instruments, including a dental mirror, an explorer, and a scaler, arranged on a light background. The text "Köszönöm a figyelmet!" is overlaid in the center.

Köszönöm a figyelmet!