

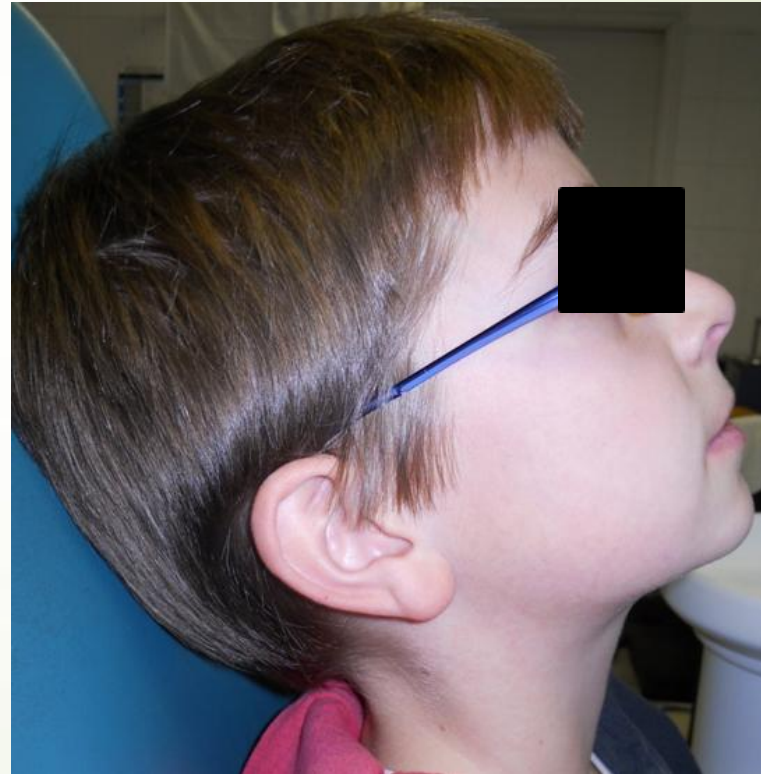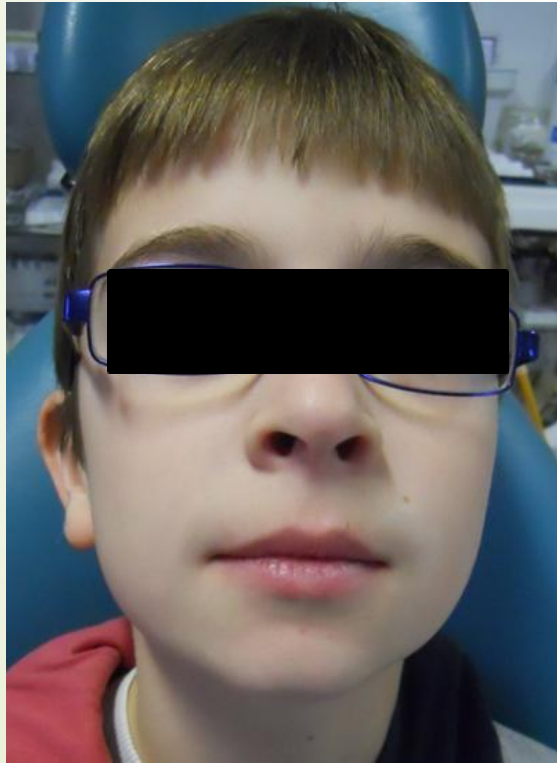Tágítócsavaros készülék az alsó és a felső állcsonton

SE FOK, Fogászati és Szájsebészeti Oktató Intézet
Igazgató: Dr. Kivovics Péter egyetemi docens
Tutor: Dr. Varga Lóránt főorvos
Rezidens: Dr. Jenei Dávid




Anamnézis

- ▶ 9 éves fiú
- ▶ Anamnézisében a kezelést befolyásoló tényező nem szerepelt

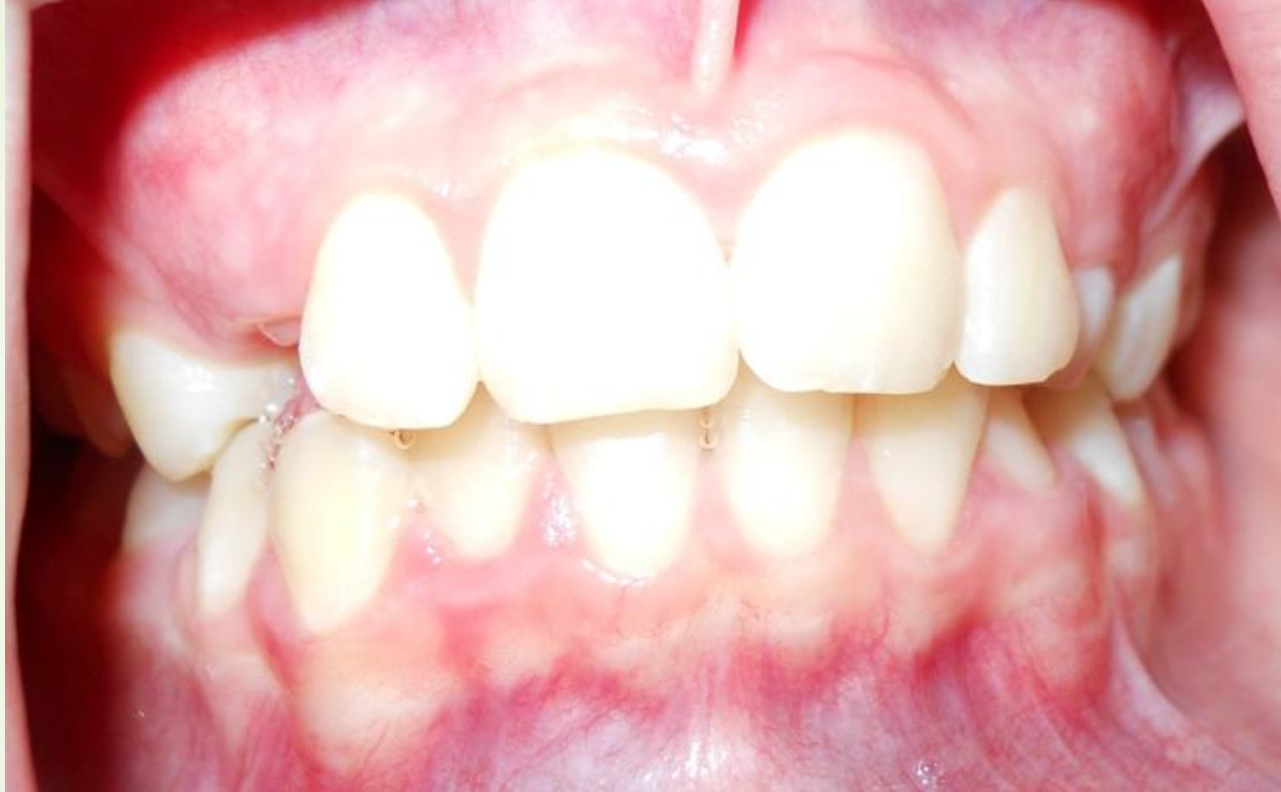



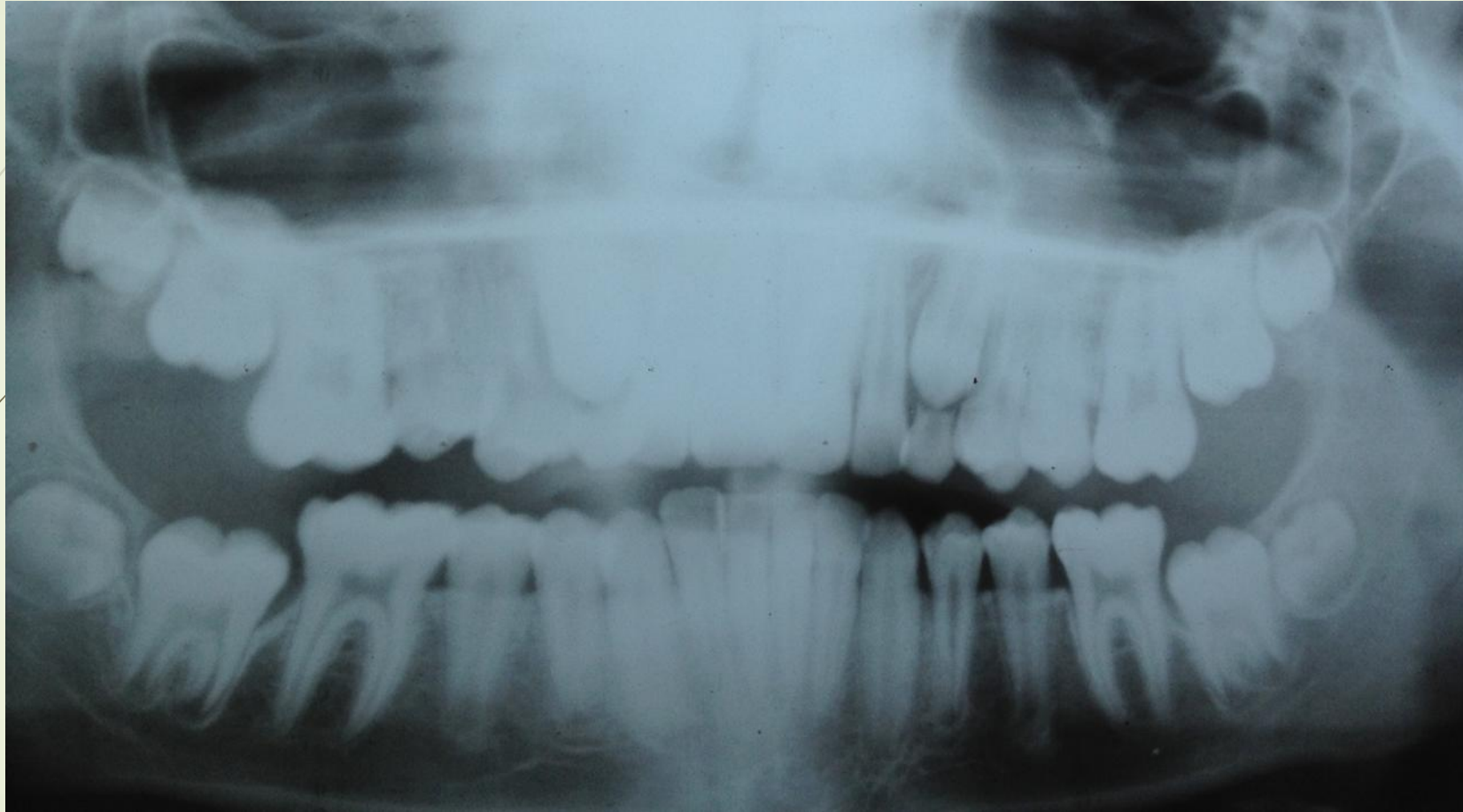
Szájvizsgálat

- ▶ Stomato-onkológiai szűrővizsgálat negatív
 - ▶ Temporo-mandibularis ízület panaszmentes
 - ▶ Vegyes fogazat
 - ▶ Angle I. osztály
 - ▶ Helyhiány az alsó és felső fogívben (Pont, ill. Moyers-index alapján)
- 

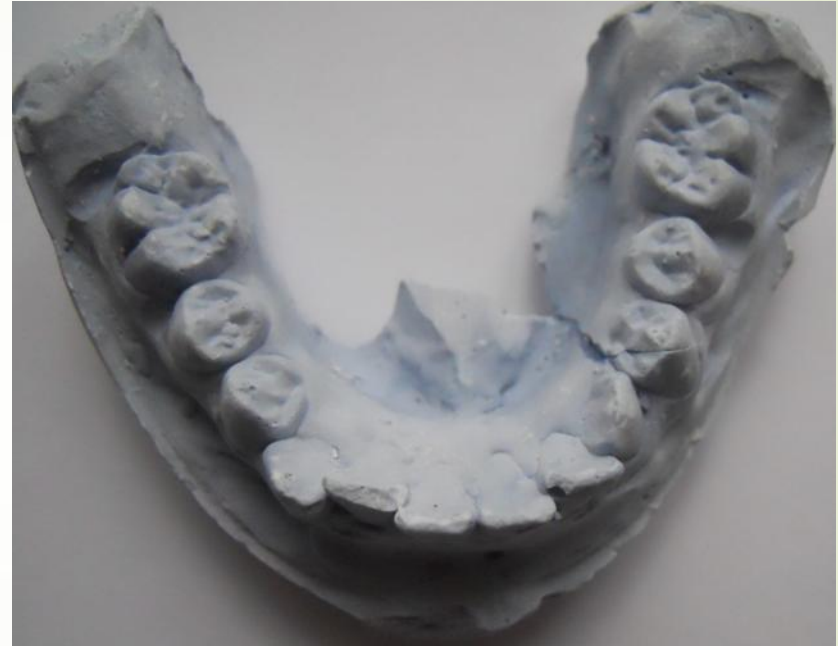Kiindulási állapot



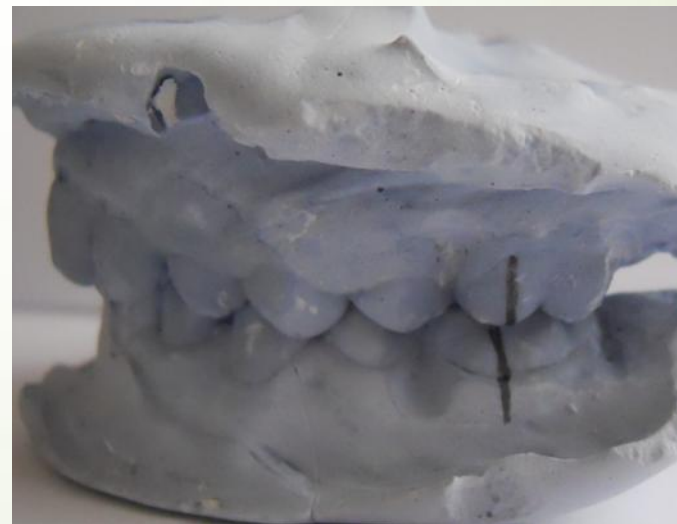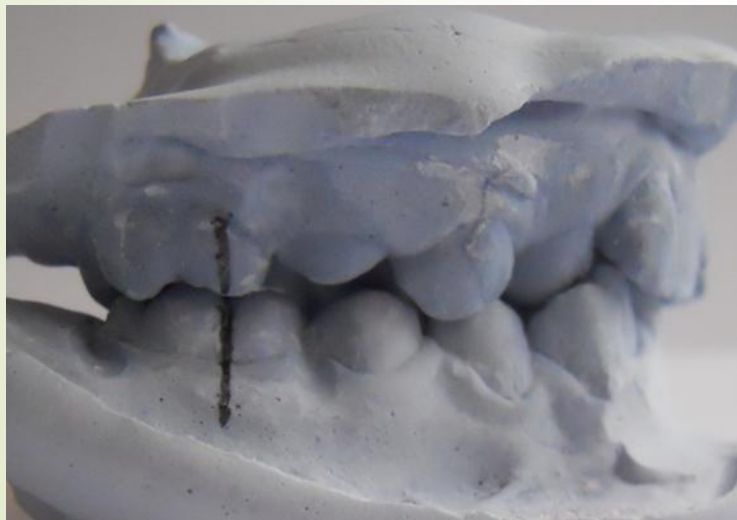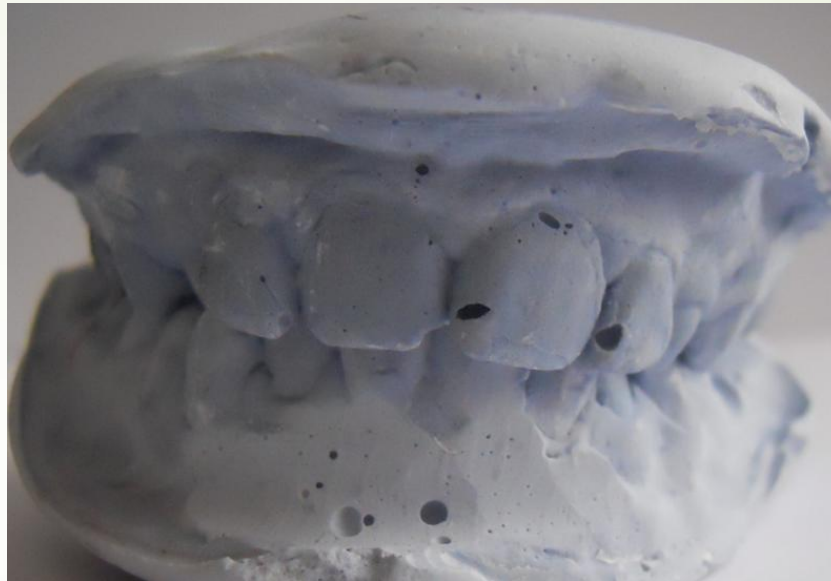OP felvétel



Gipsz Minta

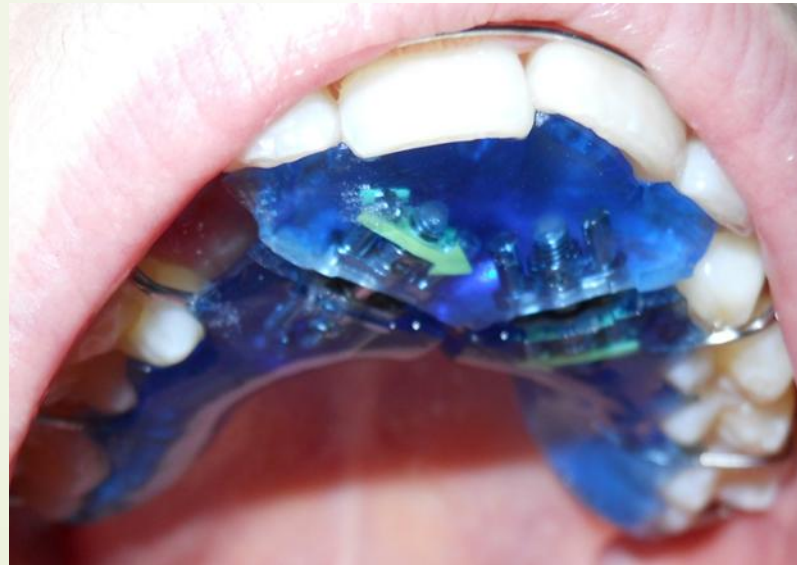

Gipsz Minta II.



Kezelés kivethető készülékkel

Felső Y alakú
tágítócsavaros lemez



Alsó típusos
tágítócsavaros lemez

