

**Semmelweis Egyetem**  
**Fogászati és Szájsebészeti Oktató Intézet**  
Igazgató: Dr. Kivovics Péter



**Dr. Friedreich Dóra**

Tutor: Dr. Horváth János

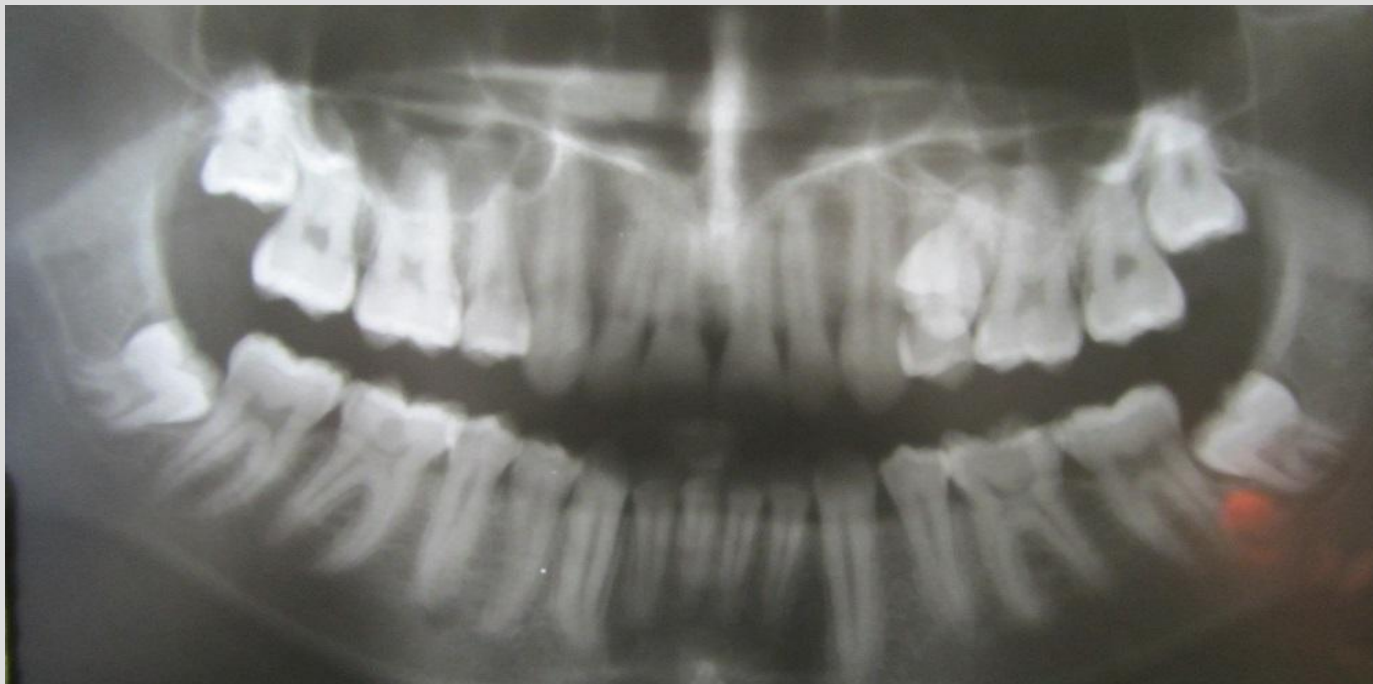## Esetbemutató

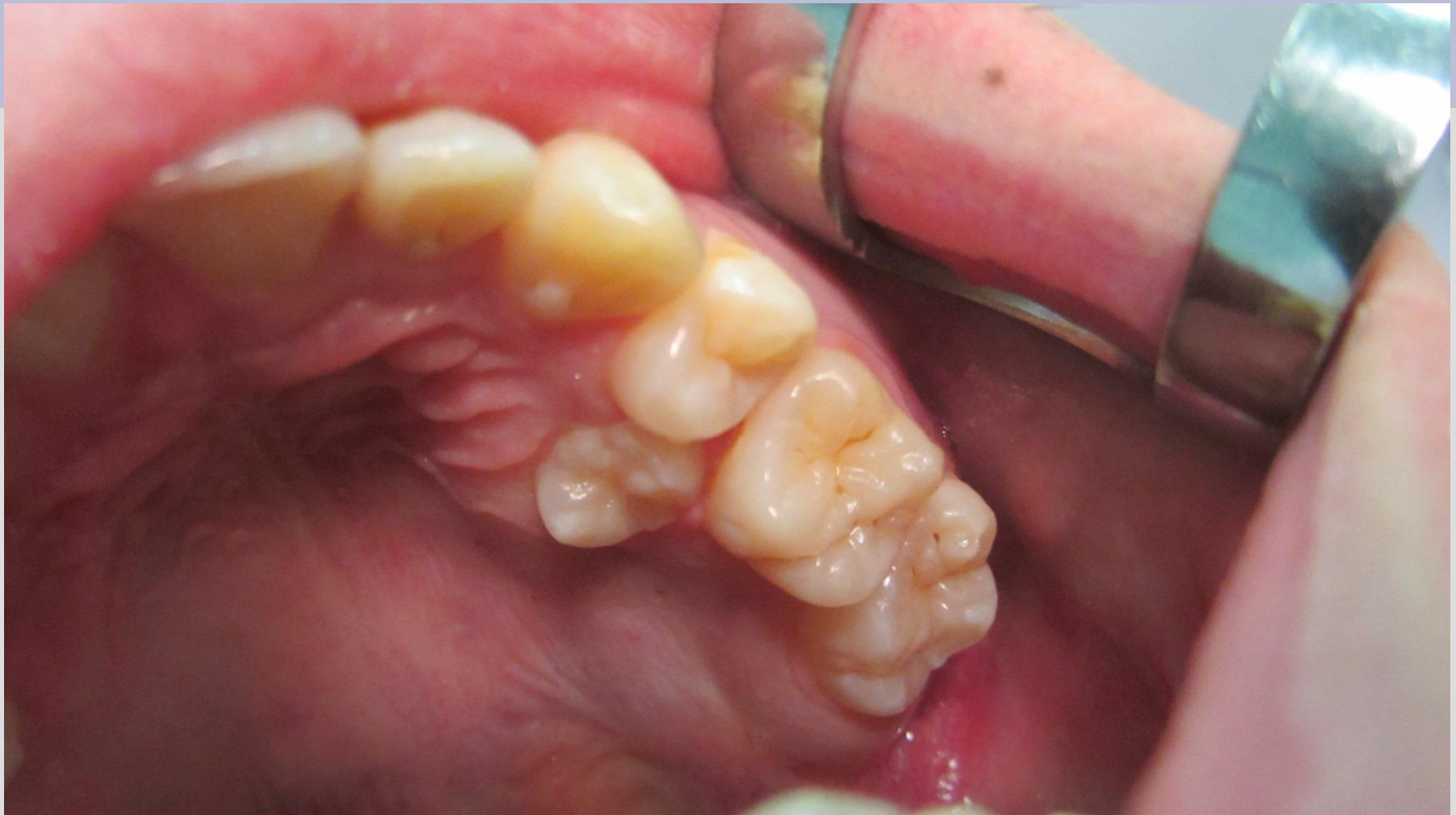Előzmény: G. Ágoston 17 éves

- 25 foga rendellenes helyzete miatt kereste fel a rendelőt

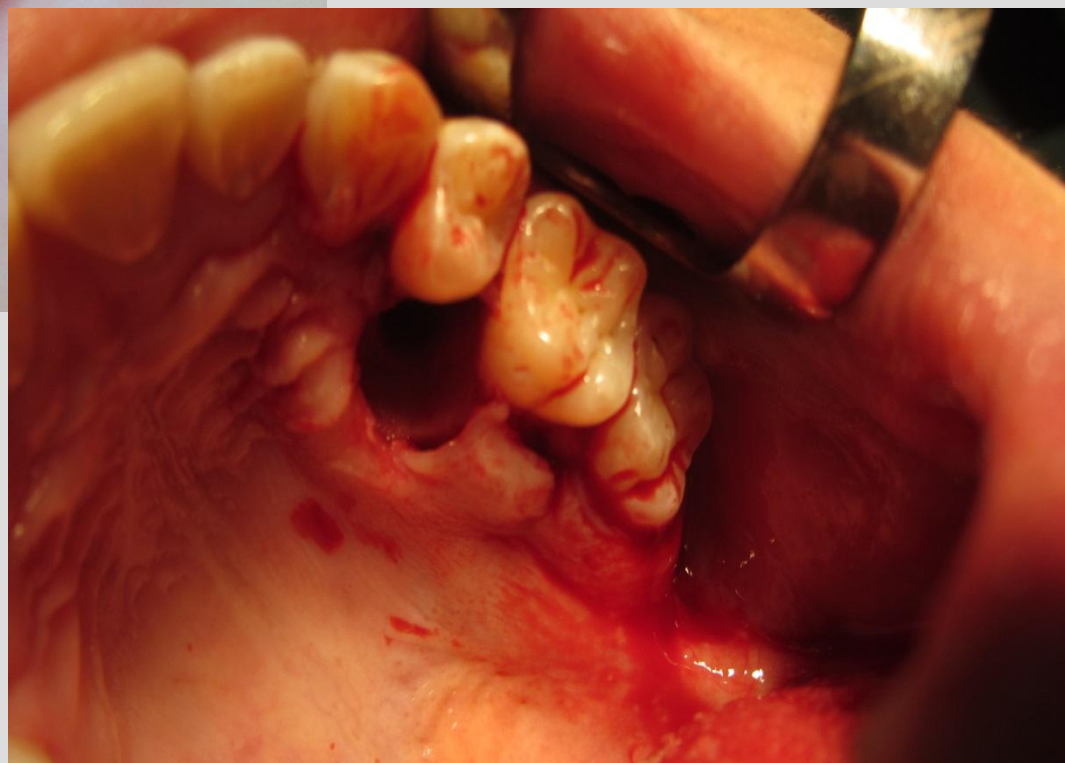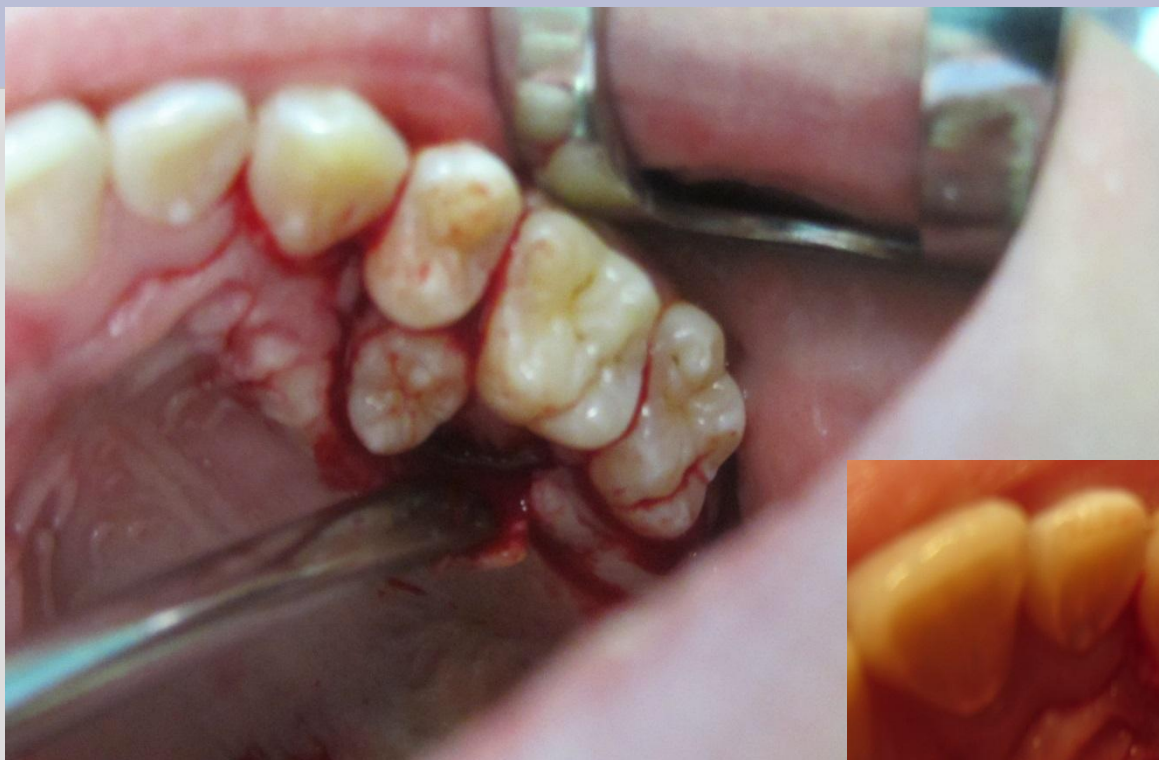Diagnózis: 25 fog palatinalis helyzete

Terápia: 25 fog extrakciója

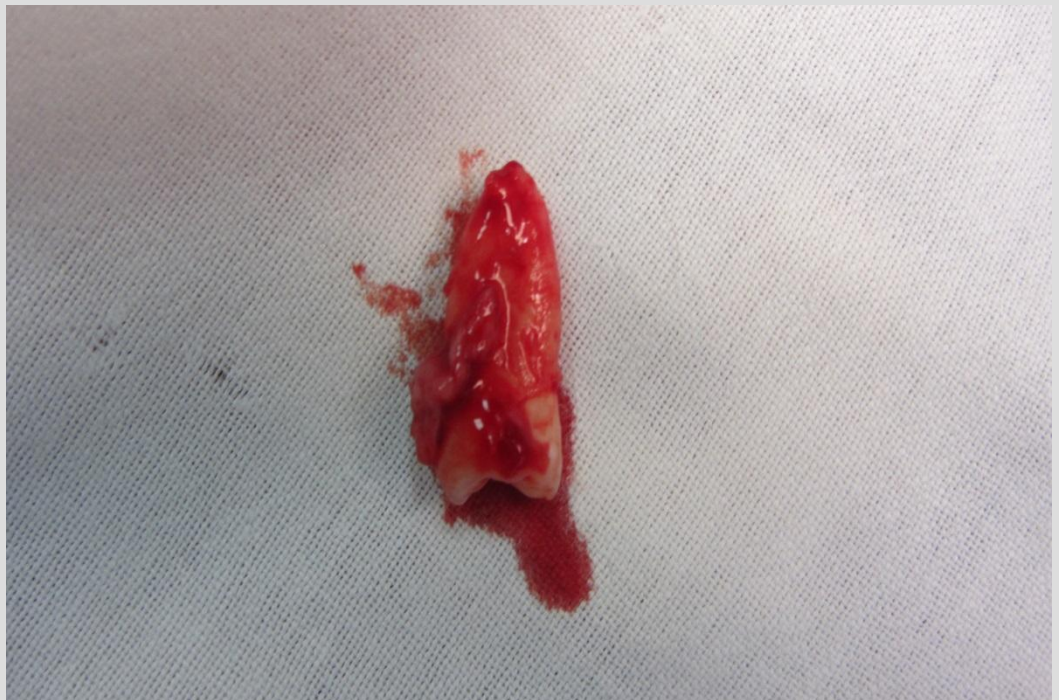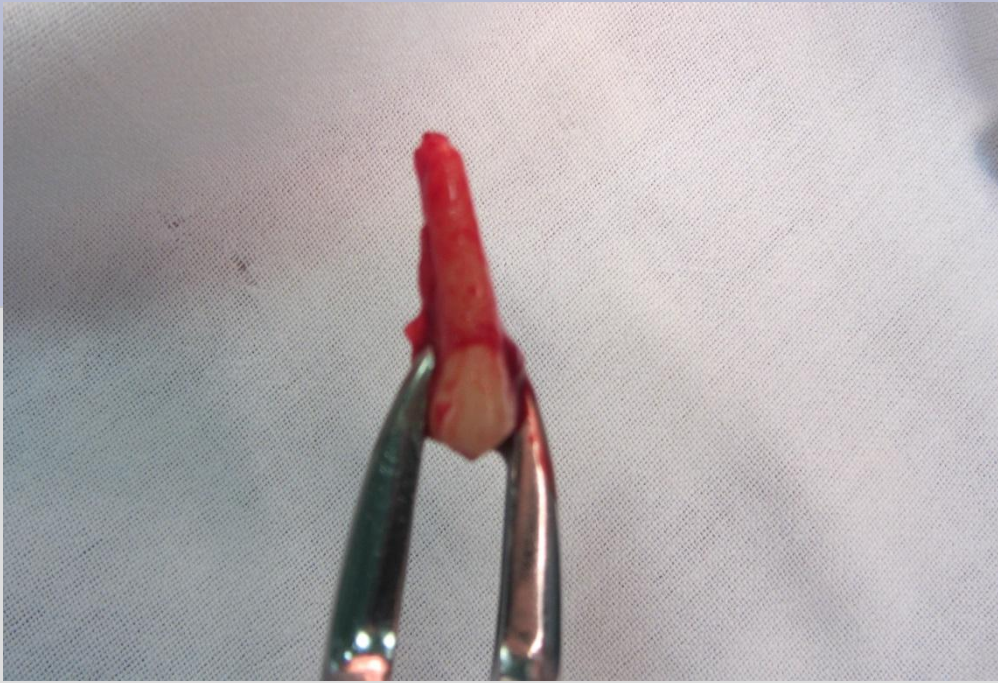




- Zárt fogazata, jó okklúziója miatt a 25 fog eltávolítása mellett döntöttünk







**A gyorsabb sebgyógyulás érdekében sutura-val láttam el**

