

# Esetbemutató

## Szájsebészet

Készítette: Dr. Seereiner Tamás

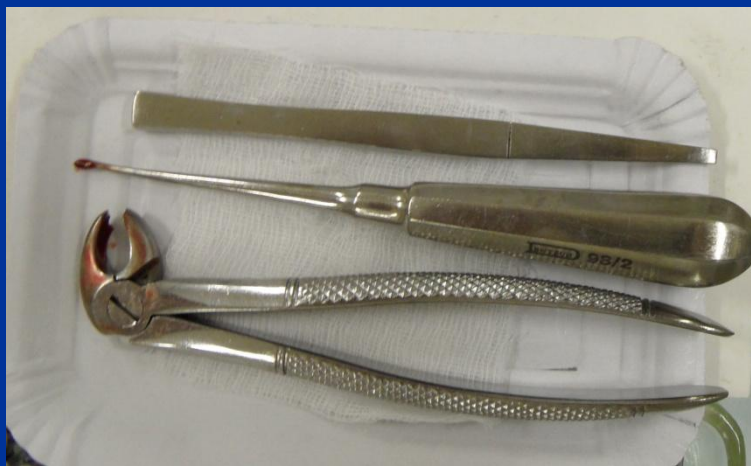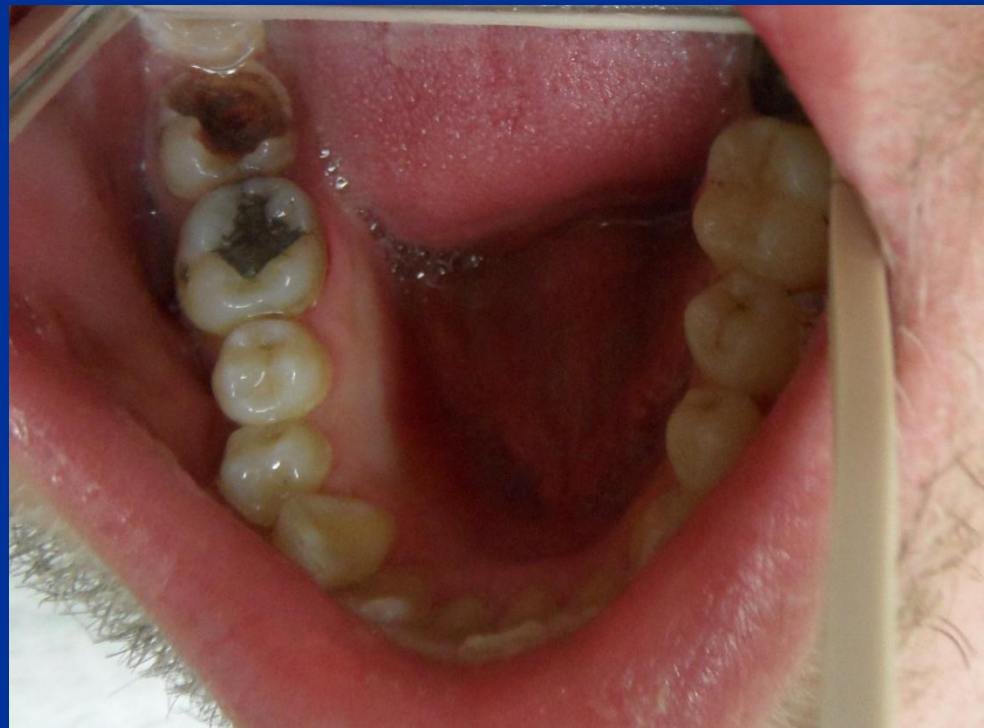Központi Stomatológiai Intézet

Mentor: Dr. Kivovics Péter



# JOBB ALSÓ MOLARIS (47) EXTRACTIO

Páciens: Az előző páciens  
Diagnosis: Caries Profunda  
Gyökérkezelés sikertelen



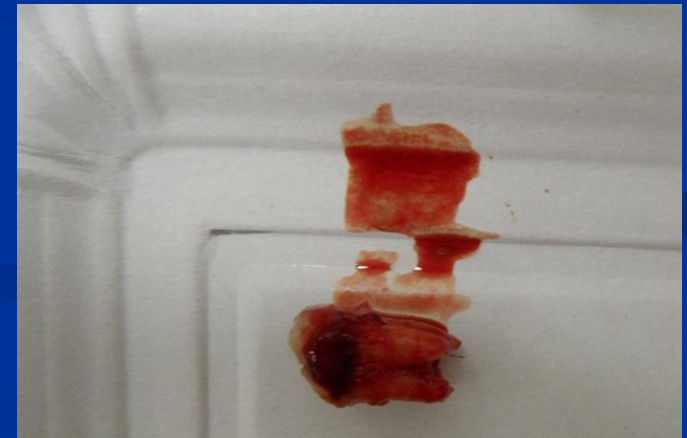
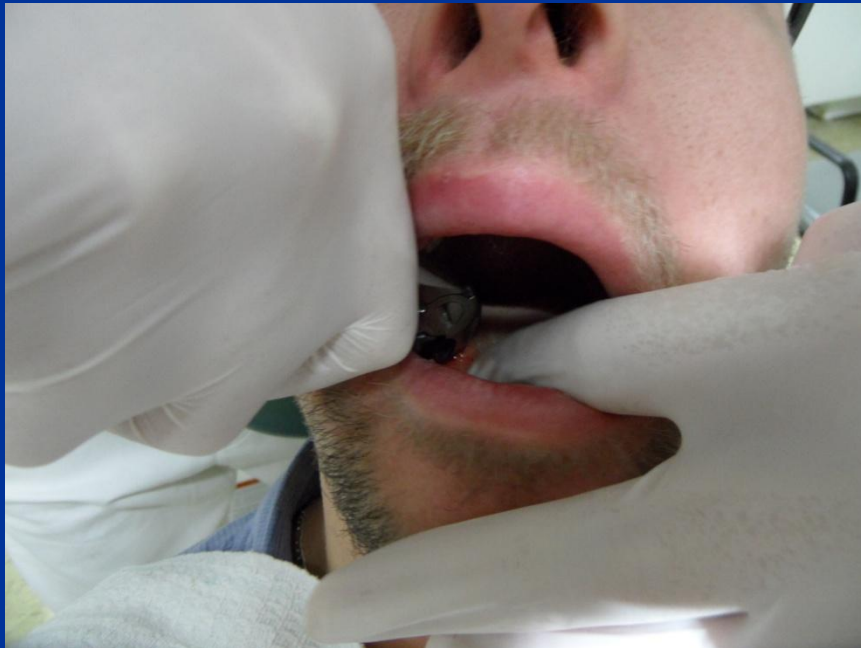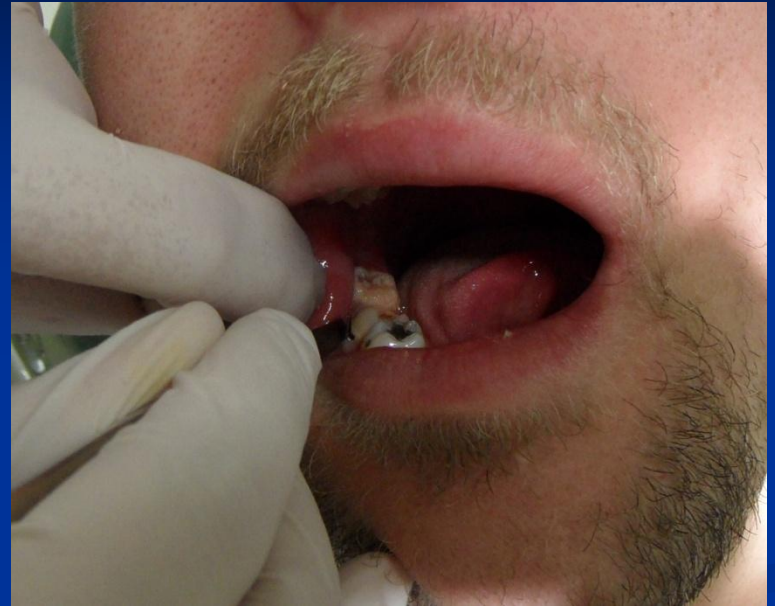# Fogeltávolítás

Érzéstelenítés: 2 ml Lidocain

Inyleválasztás

Fogeltávolítás

Sebtisztítás





# Extractiós sebek gyógyulása

