



Semmelweis Egyetem Fogorvostudományi Kar Fogászati és Szájsebészeti Oktató Intézet

igazgató: Dr. Kivovics Péter egyetemi docens

<http://semmelweis-egyetem.hu/fszoi/>

<https://www.facebook.com/fszoi>



GINGIVOSTOMATITIS HERPETICA





Szerző: Dr. Tupicza Alexander

Tutor: Dr. Katona István főorvos

Mentor: Dr. Dombi Csaba egyetemi docens

ANAMNÉZIS

- 26 éves férfi.
- A páciens 1 hete fennálló panaszai: hőemelkedés, enyhe nyirokcsomó duzzanat, ínygyulladás, nem gyógyuló sebek az ajakon.
- Általános anamnézise negatív.
- Kezelését befolyásoló tényezőt nem említi.
- Korábban hasonló tüneteket nem tapasztalt, családjában herpes vírus infectio-ra volt már példa.

SEMMEIWEIS EGYETEM
Fogorvostudományi Kar
Fogászati és Szájsebészeti Oktató Intézet
Igazgató: Dr. Kivovics Péter, egyetemi docens
e-mail: fszoi@dent.semmelweis-univ.hu

Kérdőív az általános egészségi állapot felmérésére

név: [REDACTED] születési idő: [REDACTED]

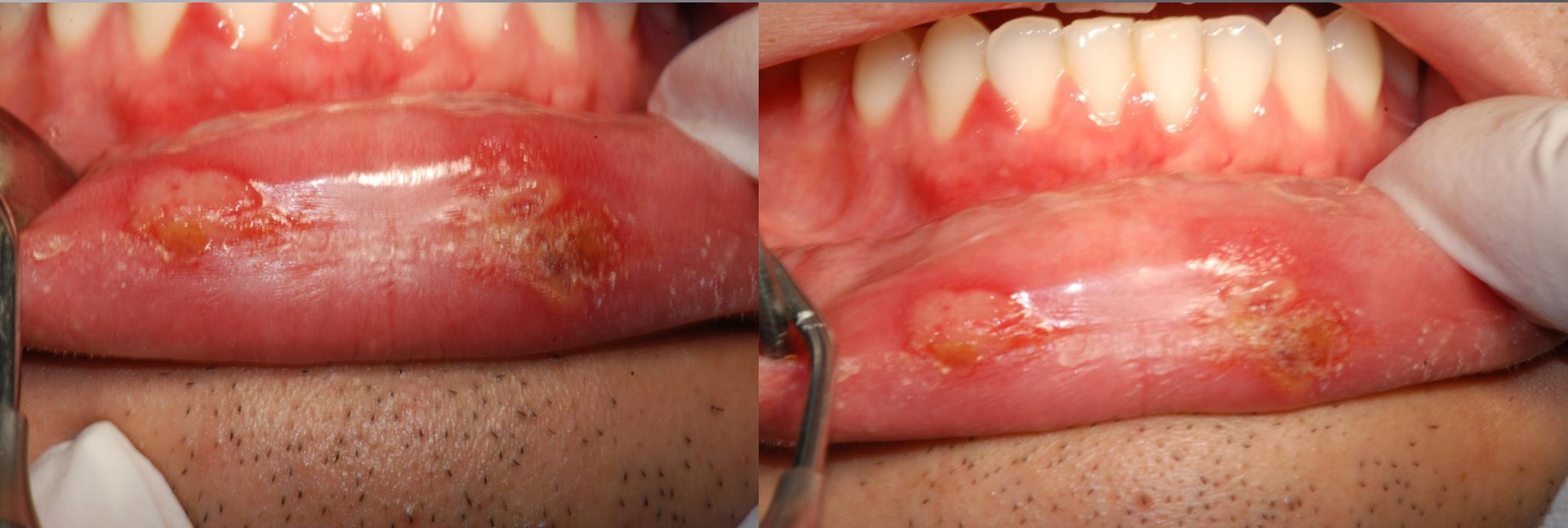A biztonságos és eredményes kezeléshez fontos, hogy egészségi állapotáról pontos képet kapjunk. Kérjük, figyelmesen olvassa el a feltejt kérdéseket és mindegyikre válaszoljon!

Milyen gyógyszereket szed?	Igen	Nem	Hajlamos ájulásra?	Igen	Nem
Antibiotikum		<input checked="" type="checkbox"/>	Visel szívritmus szabályzót?		<input checked="" type="checkbox"/>
Vérnyomáscsökkentő		<input checked="" type="checkbox"/>	Allergiás-e?		<input checked="" type="checkbox"/>
Gyógyszer szívbetegegre		<input checked="" type="checkbox"/>	allergén:		<input checked="" type="checkbox"/>
Véralkócsökkentő		<input checked="" type="checkbox"/>	Van-e veleszületett fejlődési rendellenessége?		<input checked="" type="checkbox"/>
Gyógyszer cukorbetegségre		<input checked="" type="checkbox"/>	Volt/van-e májpanasza, sárgasága?		<input checked="" type="checkbox"/>
Nyugtató/altató		<input checked="" type="checkbox"/>	Kapott-e vértömlesztést?		<input checked="" type="checkbox"/>
Szteroid		<input checked="" type="checkbox"/>	Dohányzik?		<input checked="" type="checkbox"/>
Gyógyszer epilepsziára		<input checked="" type="checkbox"/>	Fogyaszt rendszeresen alkoholt?		<input checked="" type="checkbox"/>
Egyéb:			Fogyaszt drogokat?		<input checked="" type="checkbox"/>
			Volt/van-e a családban dagasztos beteg?	<input checked="" type="checkbox"/>	
			Volt/van-e a családban daganatos beteg?		<input checked="" type="checkbox"/>
			Volt/van-e sugárkezelés?		<input checked="" type="checkbox"/>
			Térhes-e jelenleg?		<input checked="" type="checkbox"/>
			Korábbi műtétek:		
			<i>1994. évi székélyműtét, mellkasban műtét</i>		
			Egészségét érintő egyéb fontos adat:		

A kezelés folyamán felmerülő és fellépő gyógyszereszedési változásokról és felmerülő betegségekről kérem mihamarabb tájékoztatással kezelőorvosát!

Budapest, 2014. május 21. nap

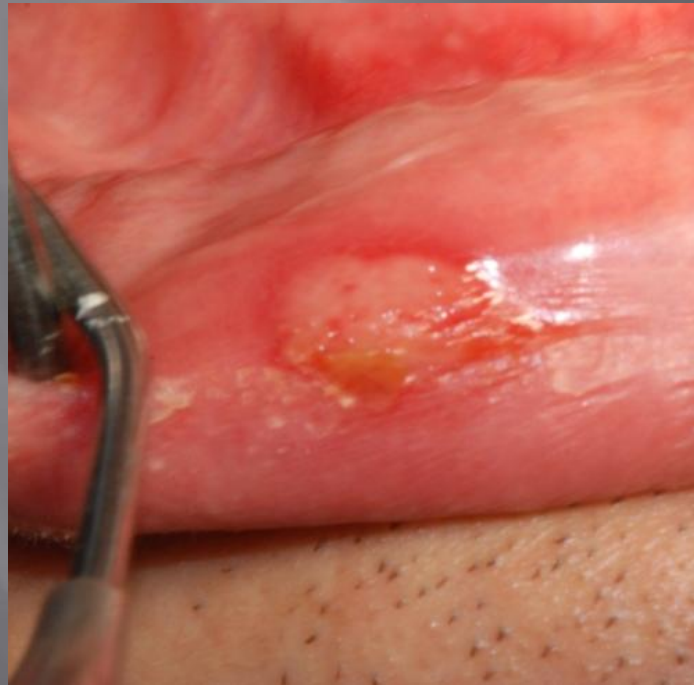KLINIKAI KÉP



Az alsó ajkon a hámtámenetnél található sárgás-fehér álhártyával fedett elváltozás, a bal oldali pörkös (bal oldali kb. 8 mm átmérőben, a jobb oldali 5 mm), tapintatra nagyon fájdalmas és sérülésnél könnyen vérzik.

DIAGNÓZIS

Általános tünetei, valamint az elváltozás látható megjelenése alapján, megállapítottam Gingivostomatitis herpetica diagnózist.

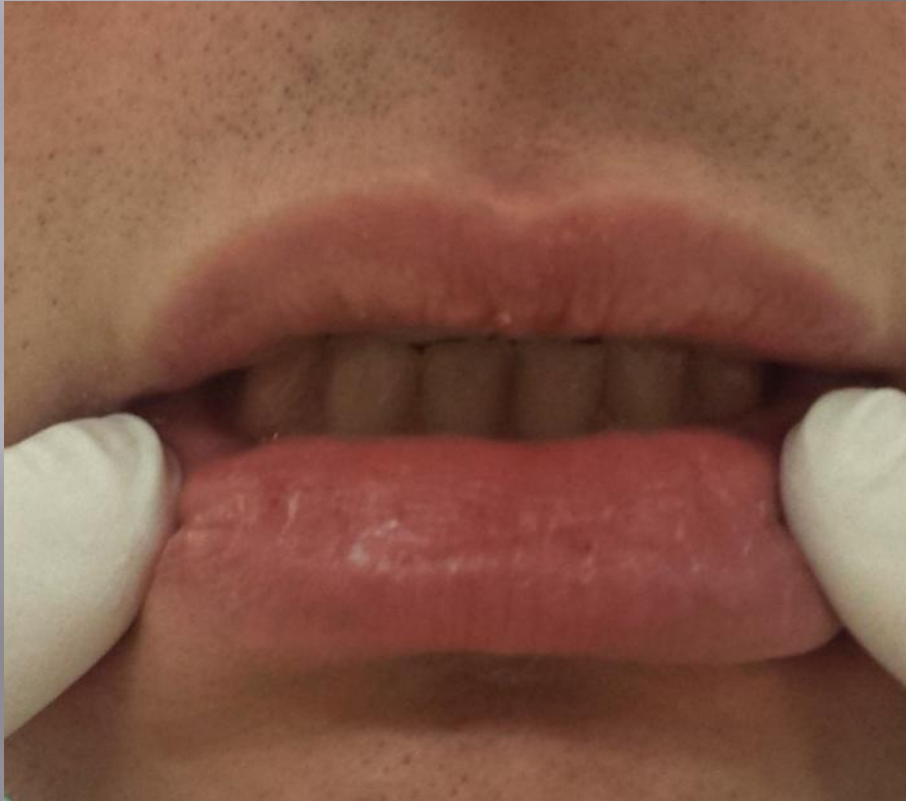

THERÁPIA

- ▣ Tabl. Telviran 200 mg 5x1 naponta – per os szisztémásan (Aciclovir)
- ▣ Zovirax kenőcs – lokálisan (Aciclovir)
- ▣ Fertőtlenítő hatású szájöblítő: Chlorhexidine 0,2 %-os oldata
- ▣ Tartózkodás az érintett terület érintésétől (conjunctivitis herpetica elkerülése)



KONTROLL:



3 héttel az elváltozás az ajkon nem tapasztalható, panaszt nem okoz a páciensnek.