

Parodontológia esetismertetés



Az esetet bemutatja: dr. Tokai Éva

Központi Stomatológiai Intézet
Fogszabályozás osztály


tutor: dr. Czukor Zsolt
mentor: dr. Gábris Katalin

Anamnézis

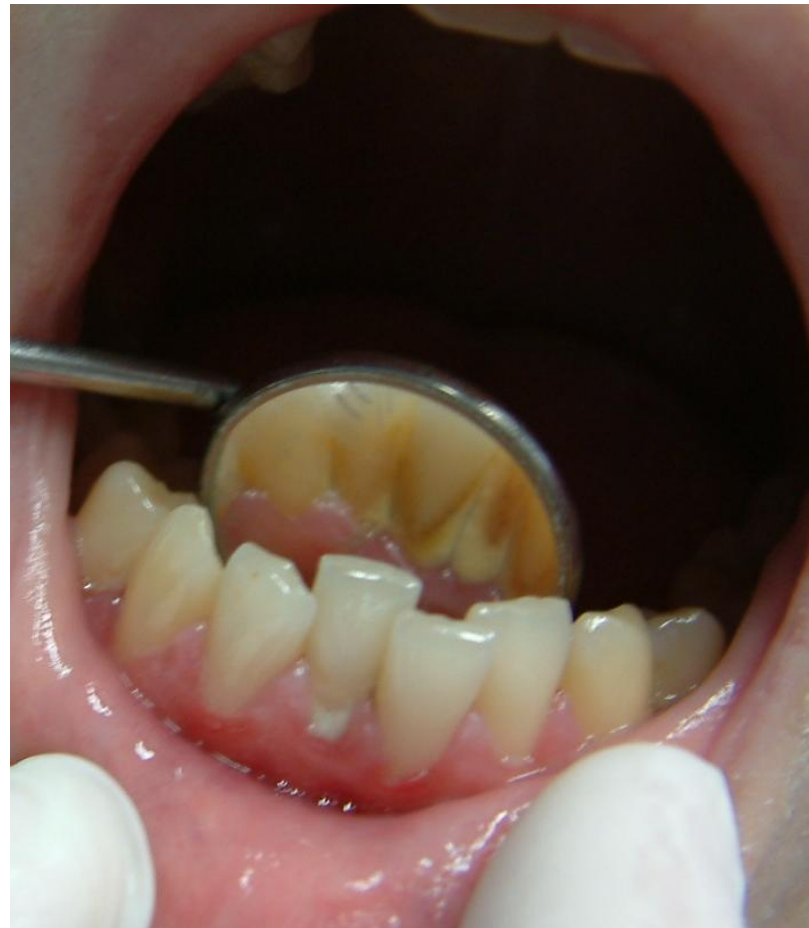

- 24 éves nő páciens
- Panasz: fogmosás közben gyakran tapasztal ínyvérzést
- Általános anamnézisében a kezelést befolyásoló tényező nem szerepelt
- Stomato-onkológiai szűrővizsgálat negatív

Szájvizsgálat



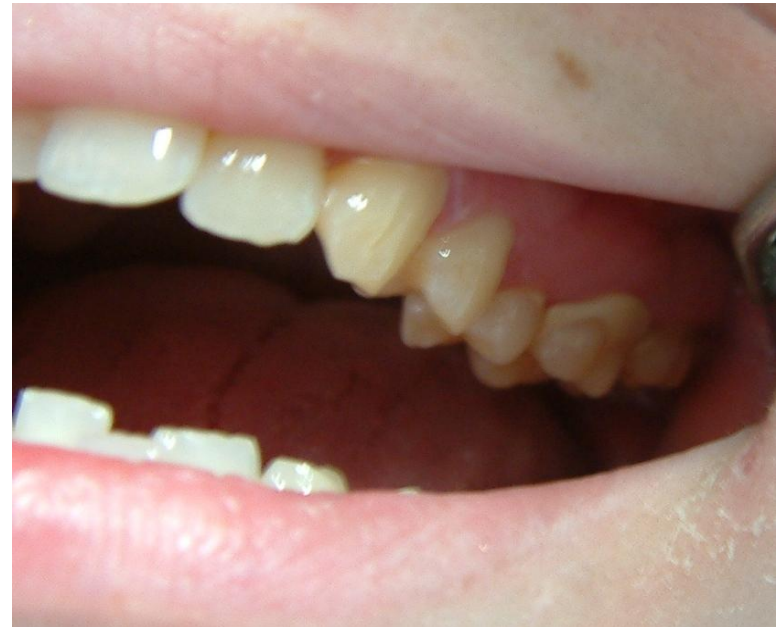- Alsó front fogak
lingualis felszínén
fogkőképződés



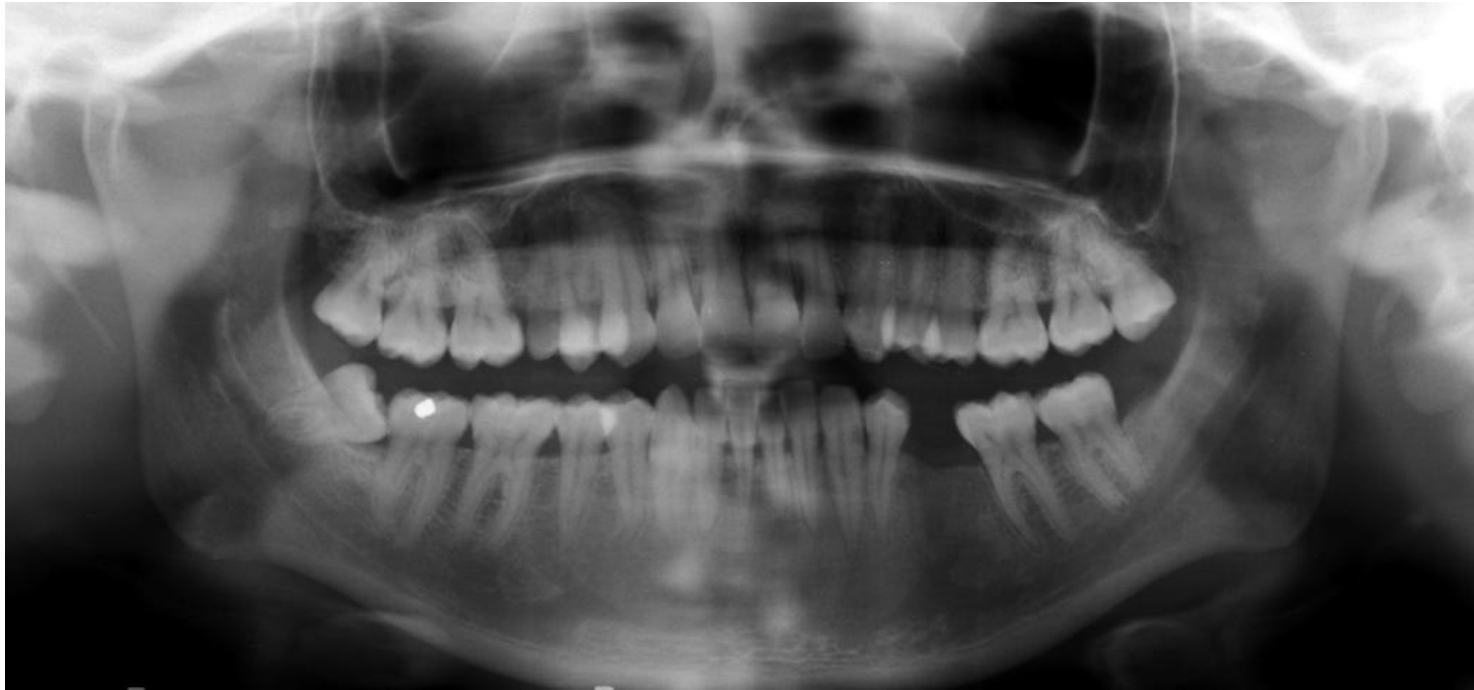
Szájvizsgálat



- A felső első molárisok buccalis felszínén a gingivalis harmadban fogkő képződés
- A fogkő elhelyezkedése megfelel a predilekciós helyeknek
- Szondázáskor ínyvérzés



Röntgen status



Diagnózis

- Gingivitis



Kezelési terv



- Supra- és subgingivalis depurálás
- Szájhyiének tanácsadás, instruálás, motiválás

Depurálás után

