

Parodontológia esetismertetés



Az esetet bemutatja: dr. Tokai Éva

Központi Stomatológiai Intézet
Fogszabályozás osztály

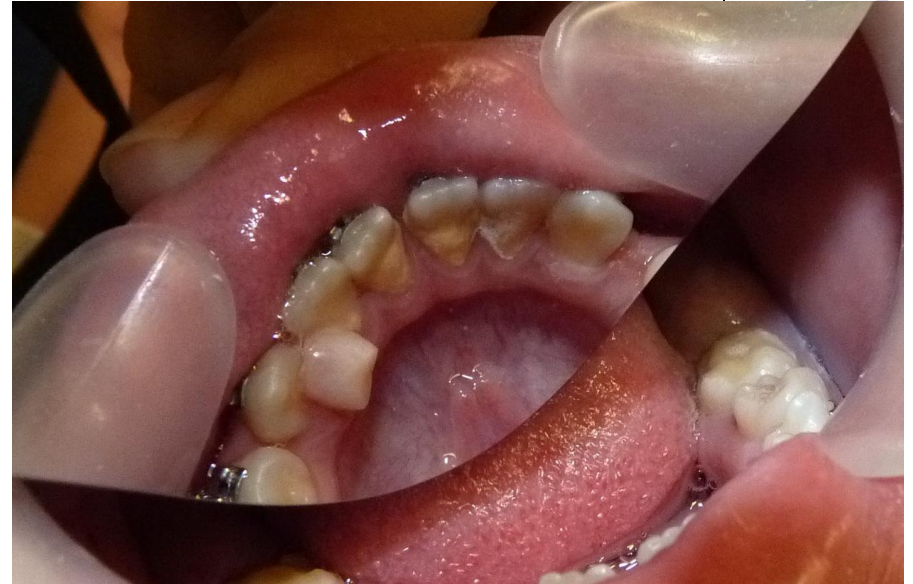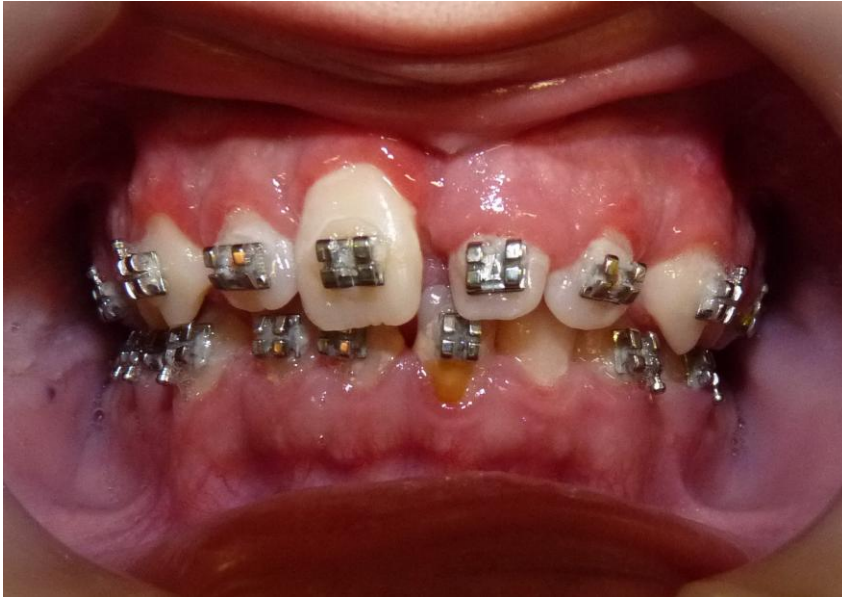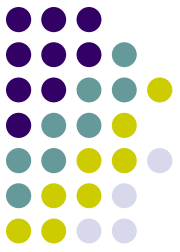tutor: dr. Czukor Zsolt
mentor: dr. Gábris Katalin

Anamnézis



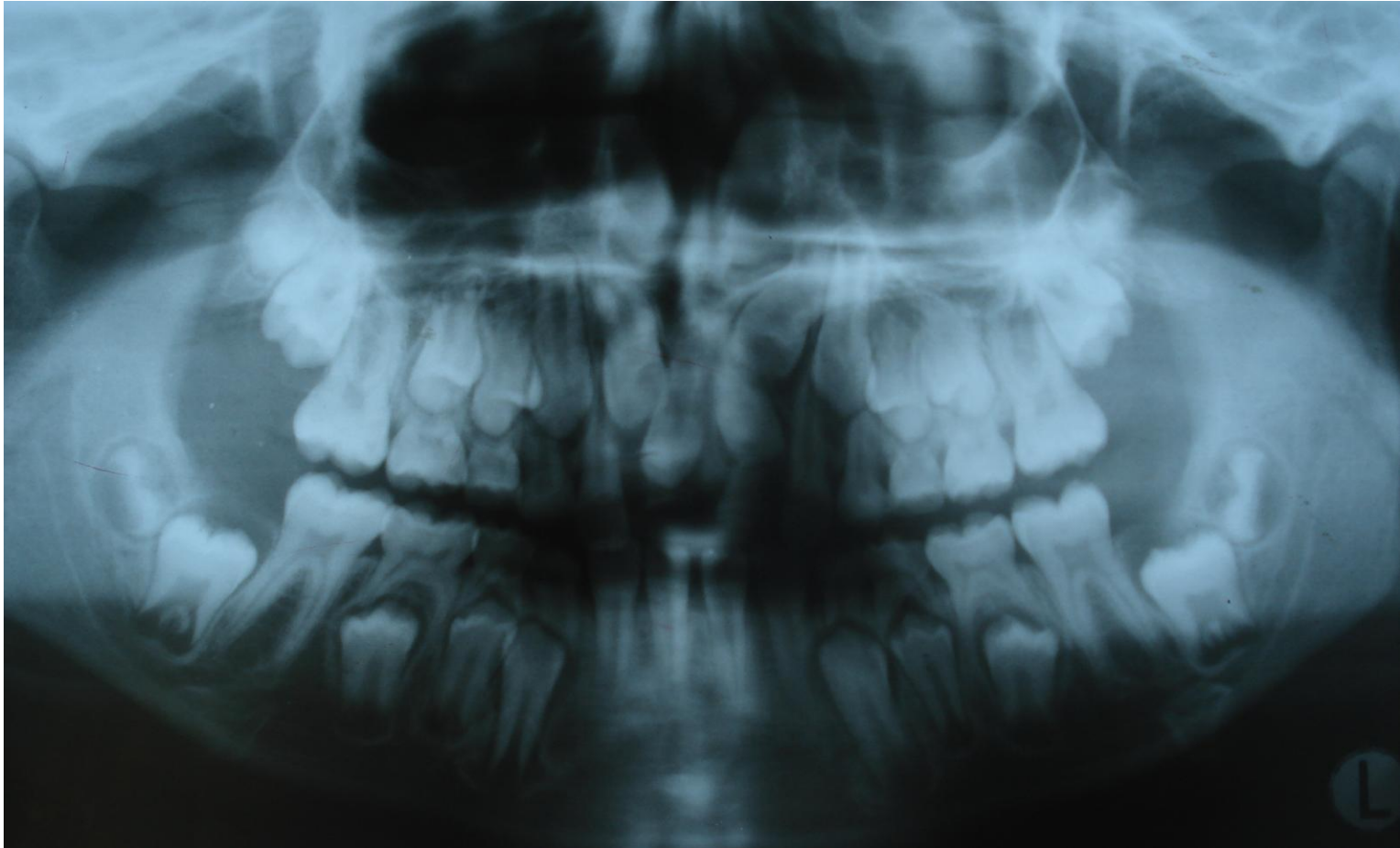

- 15 éves férfi páciens
- Panasz: fogmosás közben gyakran tapasztal ínyvérzést
- Általános anamnézisében a kezelést befolyásoló tényező nem szerepelt
- Stomato-onkológiai szűrővizsgálat negatív
- A páciens fél éve rögzített fogszabályozót visel

Szájvizsgálat



- A bracketek körül és a fogak gingivális harmadában nagy mennyiségű plakk
- Alsó frontfogak lingvális felszínén fogkőképződés
- Szondázáskor ínyvérzés

Röntgen status



Diagnózis



- Gingivitis

Kiváltó okok



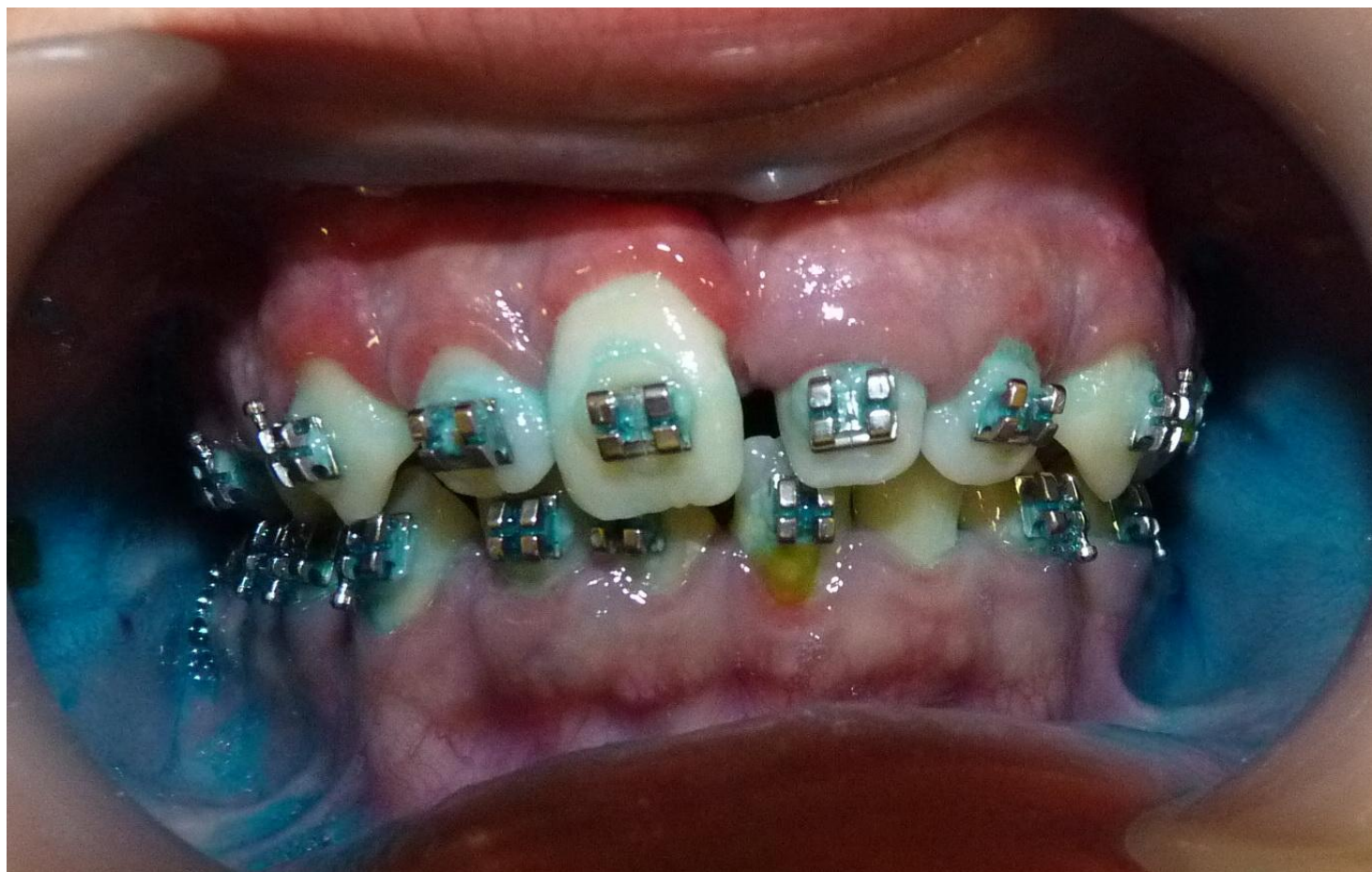- Nem megfelelő szájhigiéniá következtében felhalmozódó nagy mennyiségű plakk.
- A bracketek jelenléte a fogtisztítás akadályaként segítik elő az ínygyulladás kialakulását.

Kezelési terv

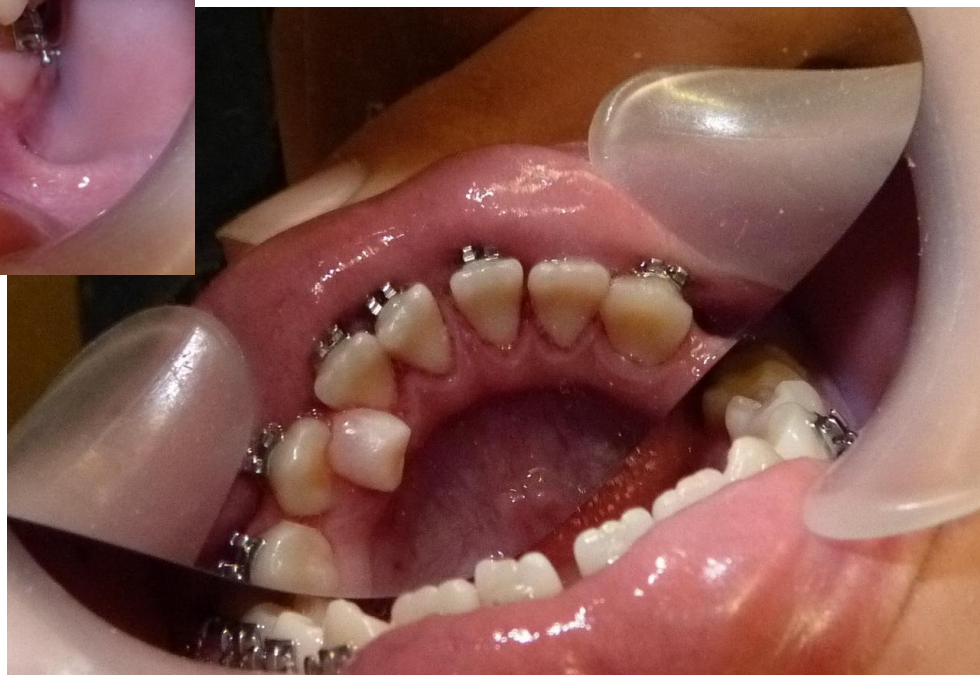
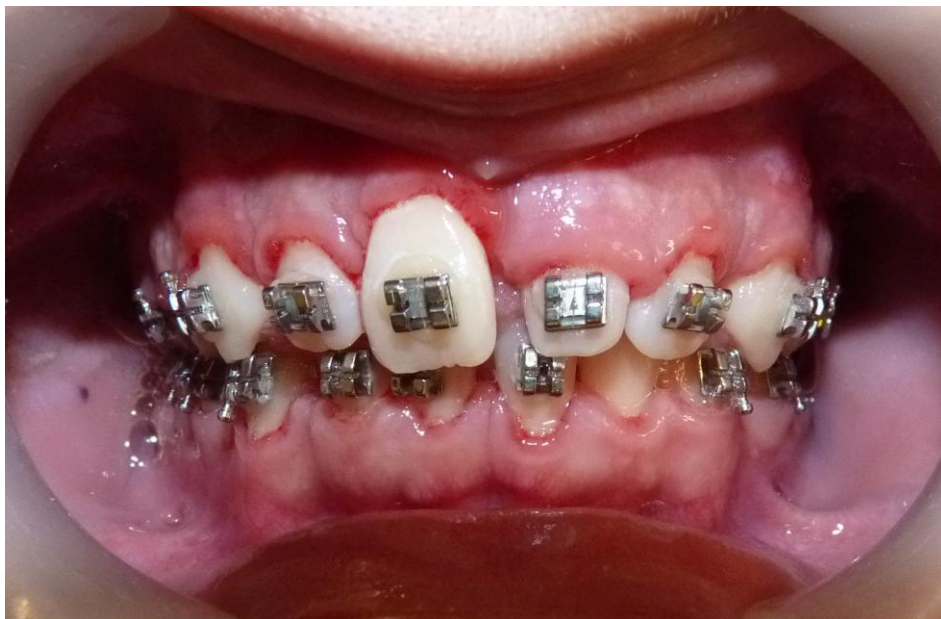

- Supra- és subgingivális depurálás
- Szájhygiénés tanácsadás, instruálás, motiválás

Plakkfestés



Depurálás és polírozás után



3 nappal később

