

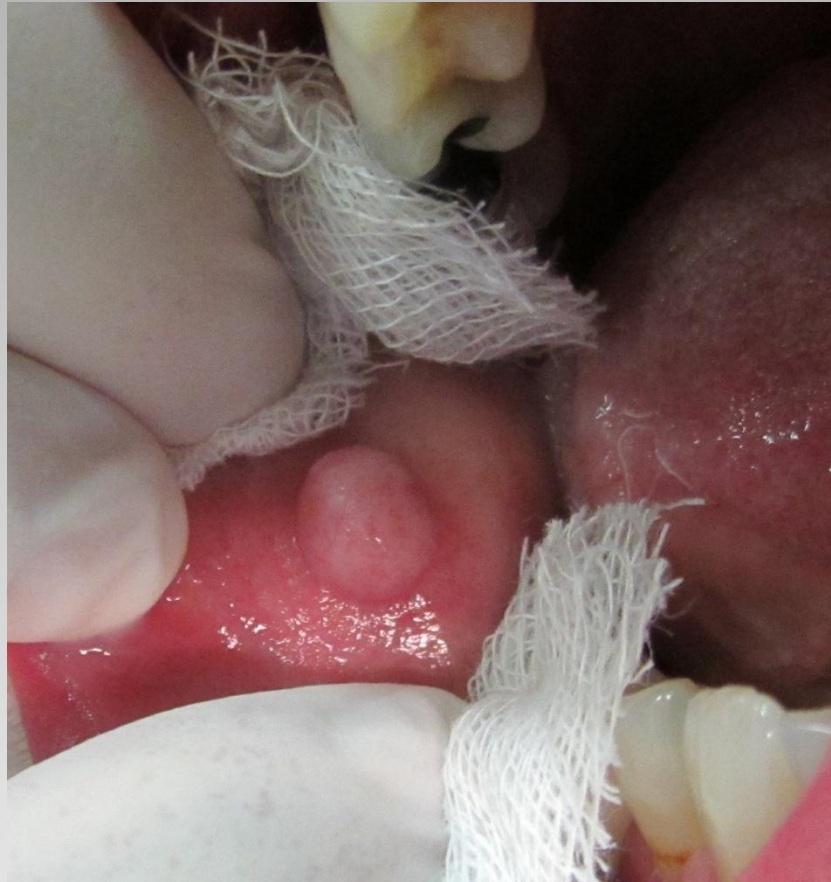Fibroma excisio

SE FOK, Fogászati és Szájsebészeti Oktató Intézet
Igazgató: Dr. Kivovics Péter egyetemi docens
Tutor: Dr. Varga Lóránt főorvos
Rezidens: Dr. Jenei Dávid

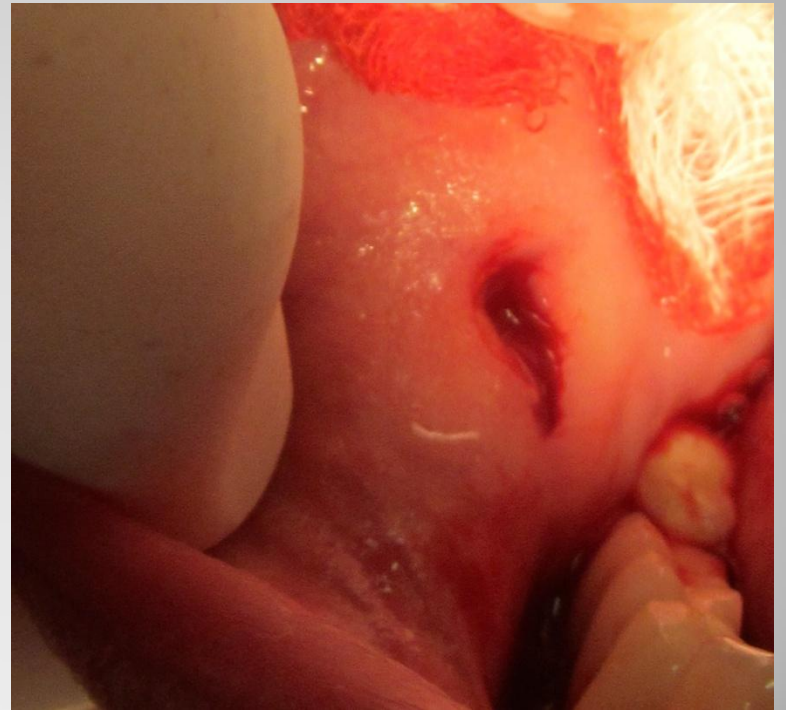
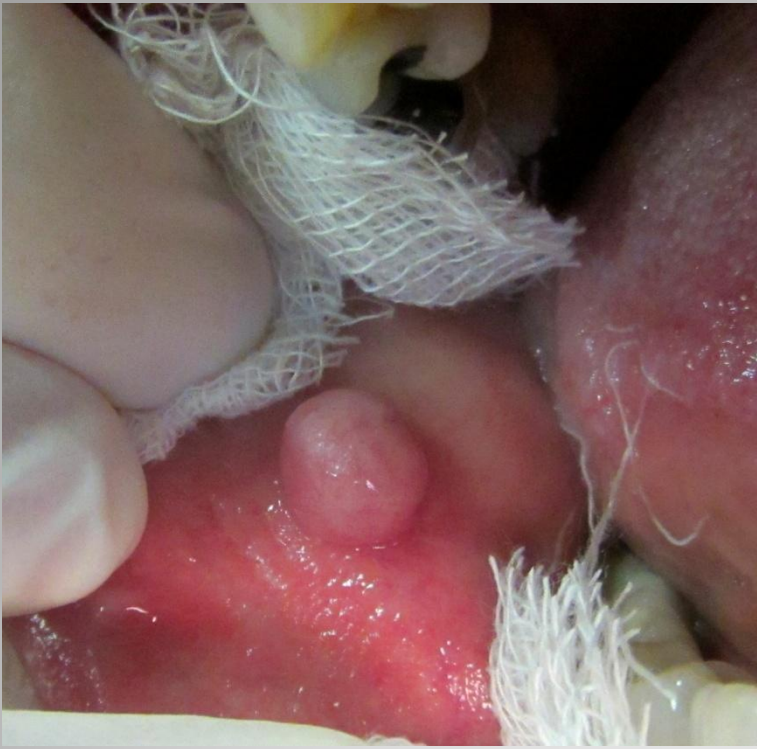

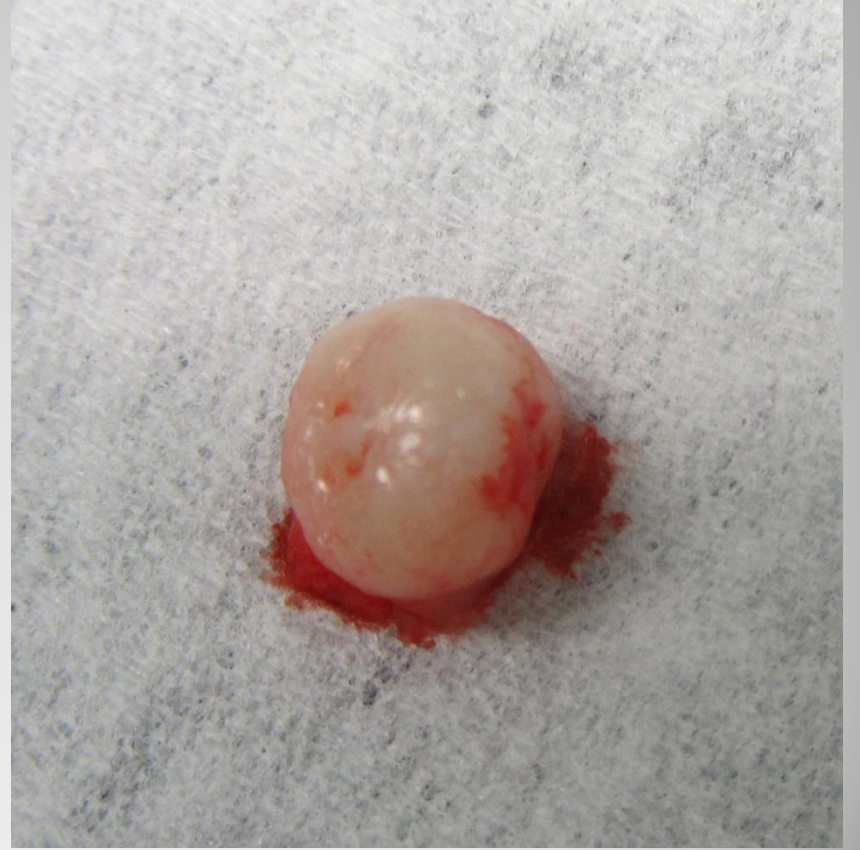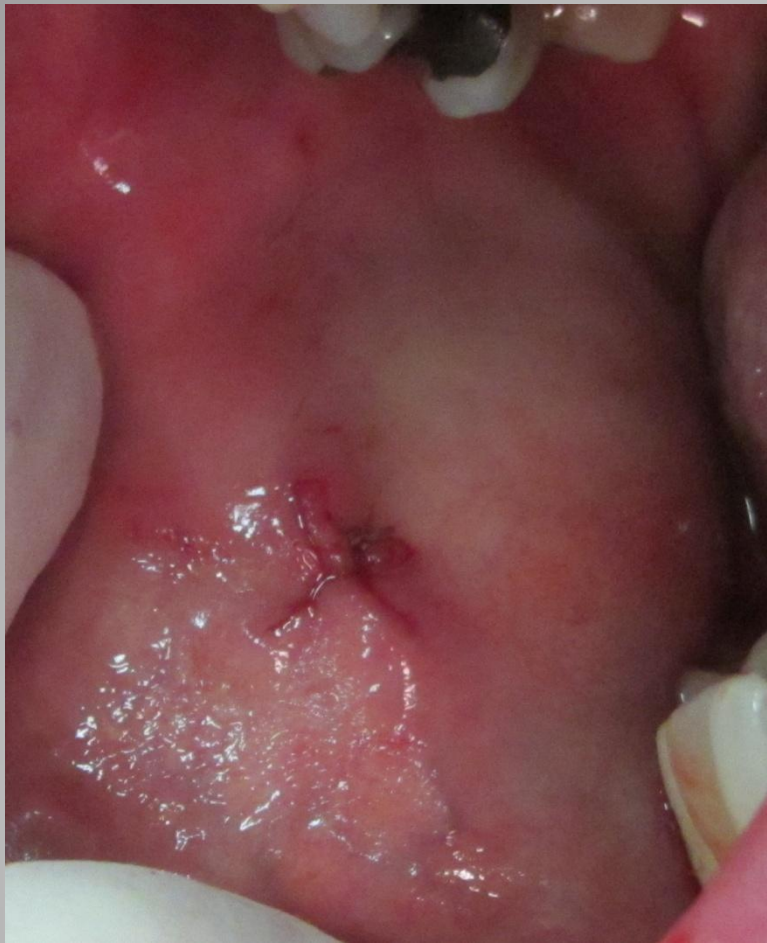- 66 éves nő beteg
- Jobb oldali pofai nyálkahártyán található babszem nagyságú, számára igen zavaró terimével érkezett. Elmondása alapján több mint 1 éve vette észre
- Általános anamnézisében a szájsebészeti kezelést befolyásoló tényező nem szerepel
- Gyógyszert nem szed
- Allergia: nincs
- Stomato-onkológiai szűrés eredménye negatív

Anamnézis



Dg.: Fibroma buccae l.d.
Terápia: Excisio





Mikroszkópos leírás

Félgömbyszerű képlet, melynek centrumában kollagénrostokban gazdag sejtszegény kötőszövet látható, a felszínen szabályos többrétegű el nem szarusodó laphám.

Diagnózis

Fibroma.

