



Semmelweis Egyetem Fogorvostudományi Kar Fogászati és Szájsebészeti Oktató Intézet


igazgató: Dr. Kivovics Péter egyetemi docens

<http://semmelweis-egyetem.hu/fszoi/>

<https://www.facebook.com/fszoi>



FELSŐ 1A OSZTÁLYÚ FOGHIÁNY PROTETIKAI ELLÁTÁSA



Szerző: Dr. Tupicza Alexander

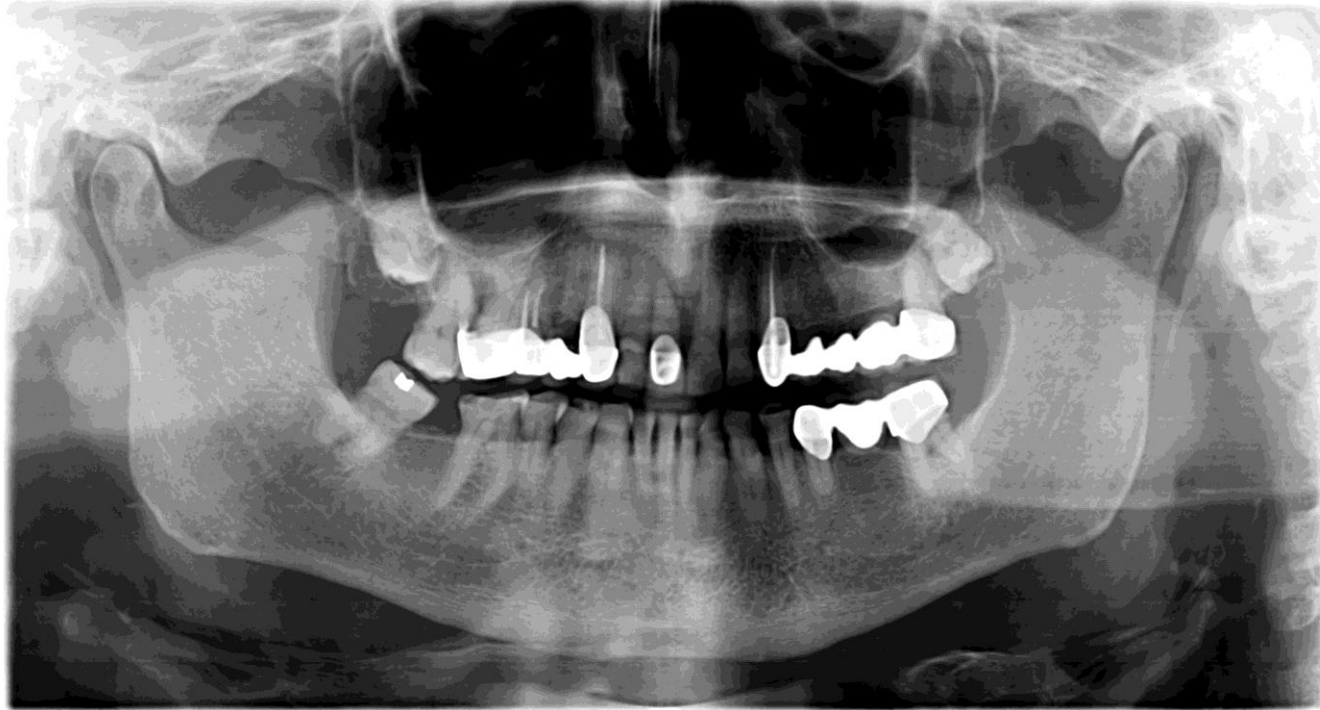
Tutor: Dr. Katona István főorvos

Mentor: Dr. Dombi Csaba egyetemi docens

ANAMNÉZIS

- 73 éves férfi páciens.
- Általános anamnézisében fogászati kezelést akadályozó megbetegedés nem szerepelt.
- Stomatoonkológiai szűrés negatív.
- TMI elváltozás nem észlelhető.

KIINDULÁSI ÁLLAPOT



- **Felső állcsont:**

- 14, 24, 25, 26 foghiány;
- Fémkerámia híd 13-16 (pillérfogak: 13, 15, 16), fémkerámia híd 23-27 (pillérfogak: 23, 27), fémkerámia szolo korona 11.
- 13, 15, 23 gyökérkezelt fogak.
- 21, 22 esztétikus tömés(bukkális felszin)

- **Alsó állcsont:**

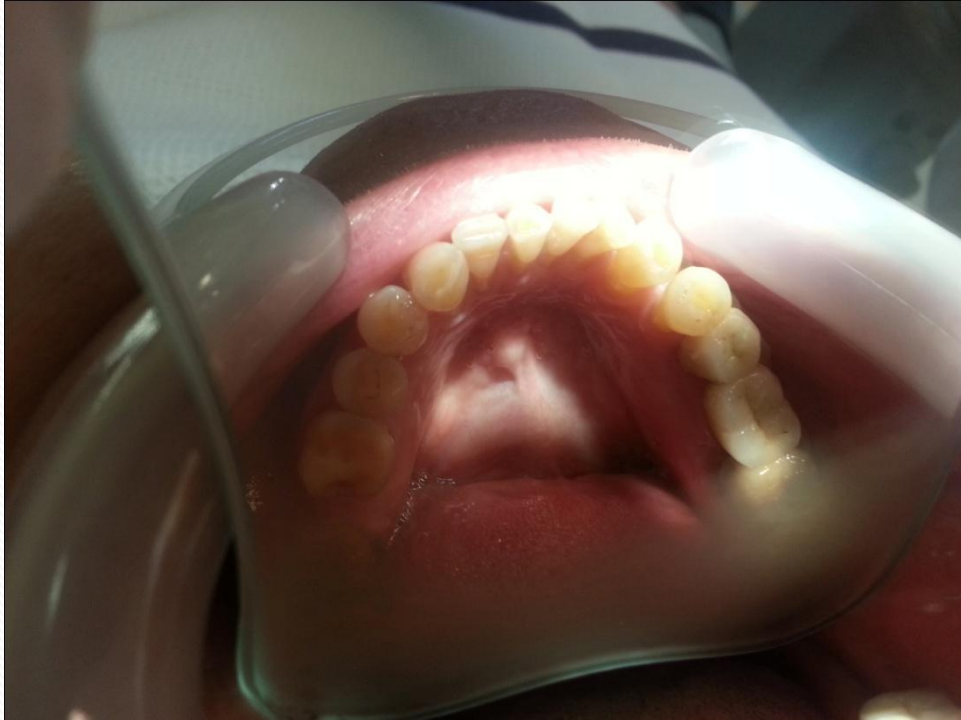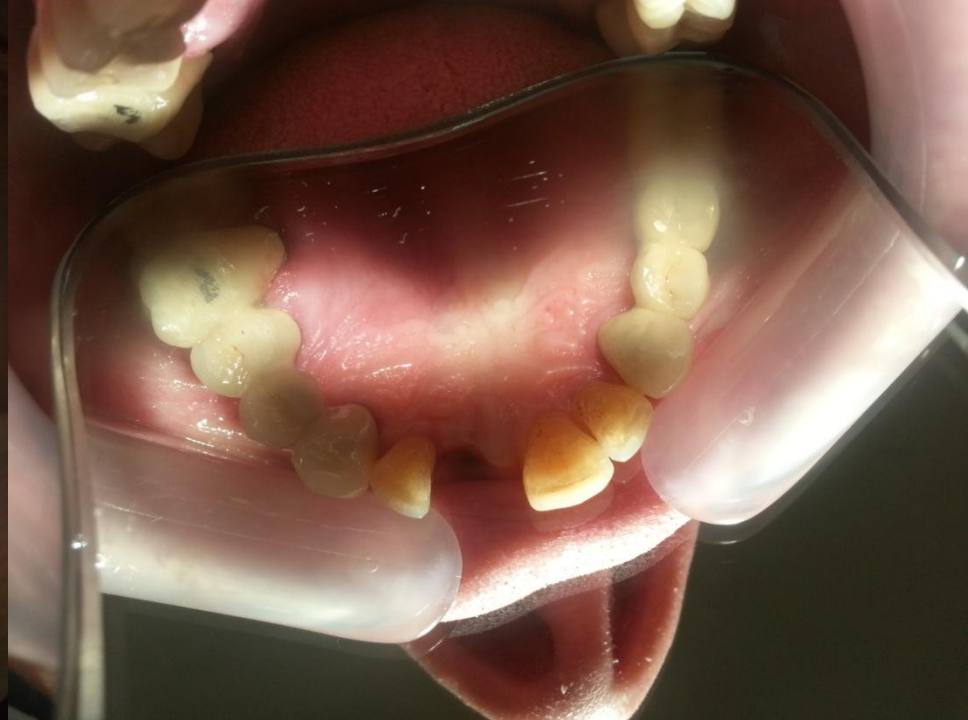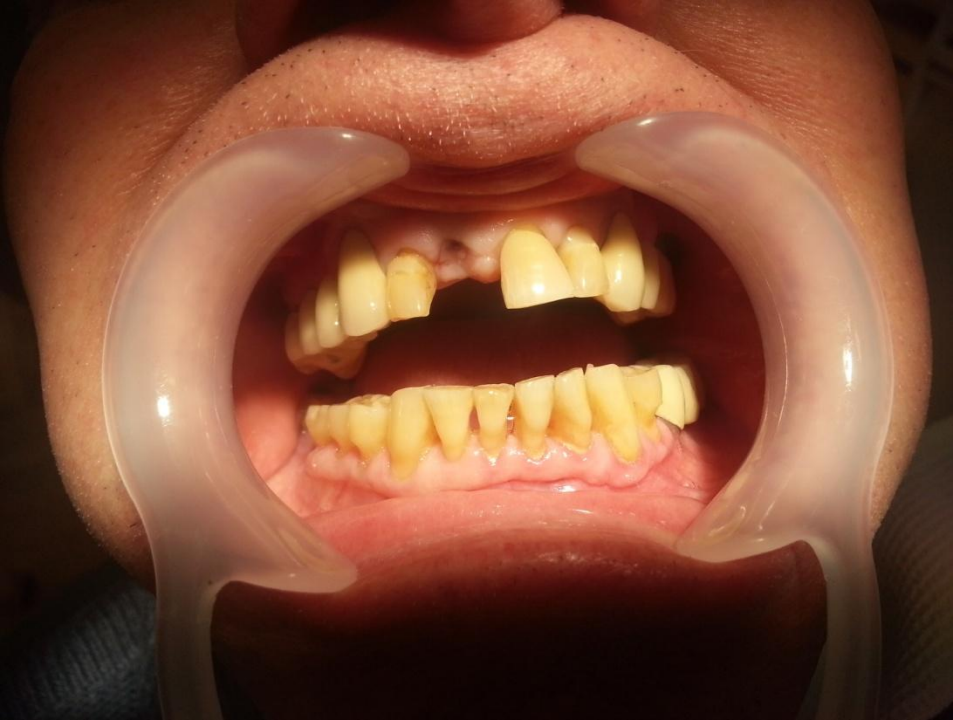- 47, 36, 38 foghiány;
- Fémkerámia híd 35-37 (pillérfogak: 35, 37).

A SZÁJ SZANÁLÁSA

- **Sebészi előkészítés:**
 - 11 fog extrakciója horizontális fraktura miatt;
- **Parodontológiai előkészítés:**
 - Supra- és subgingivalis depurálás, szájhigiénés instruálás, motiválás.

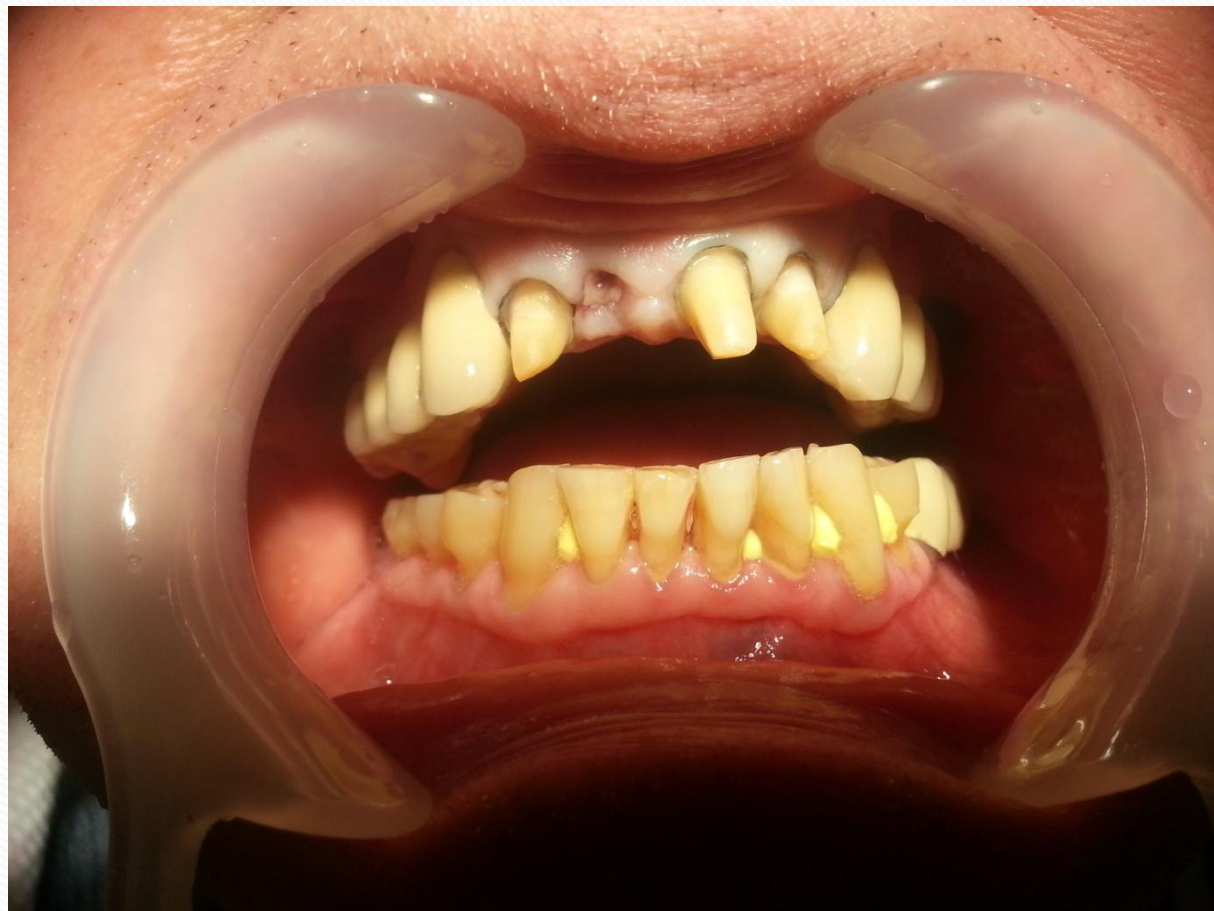KEZELÉSI TERV

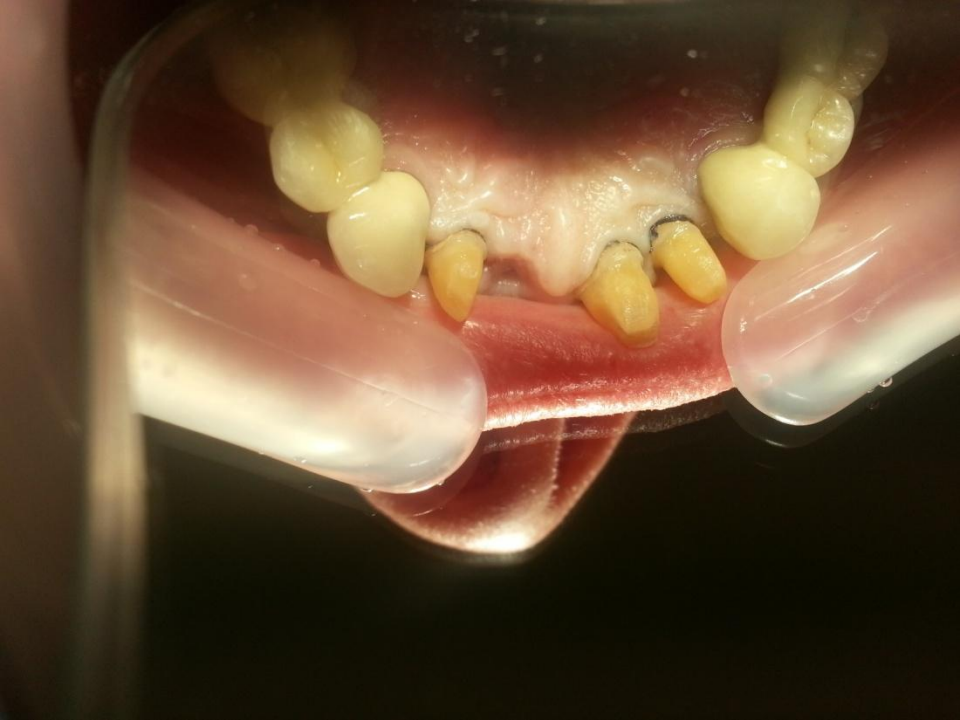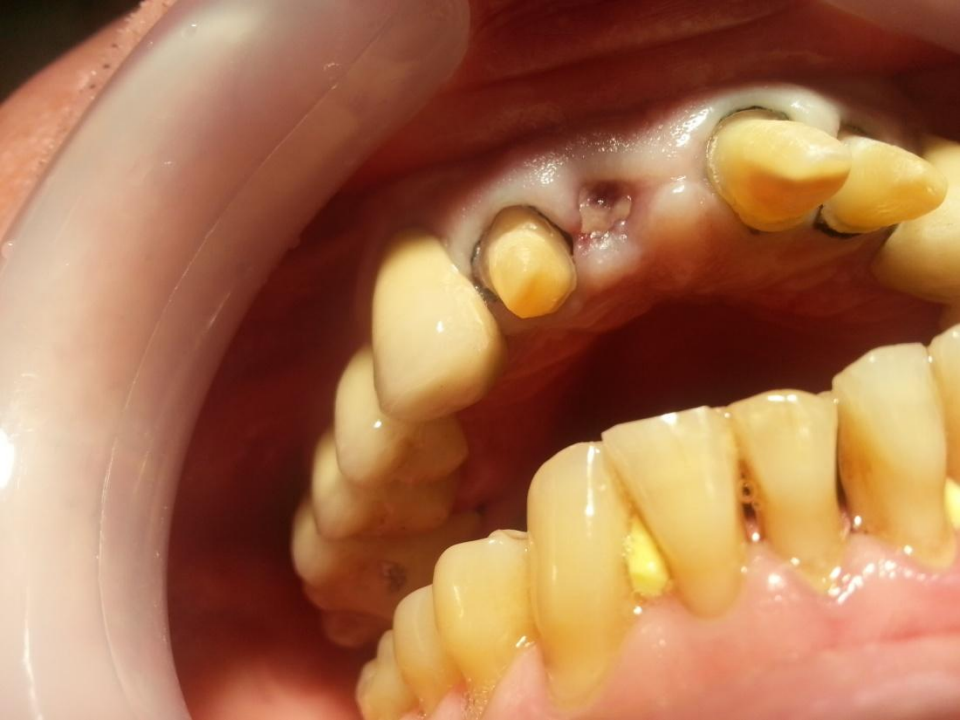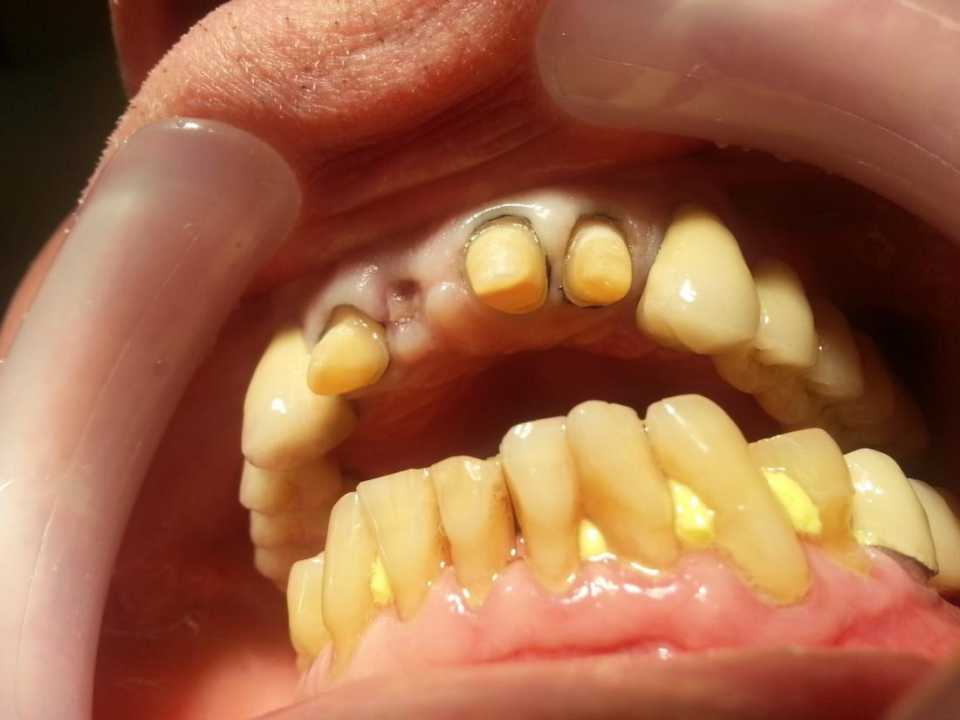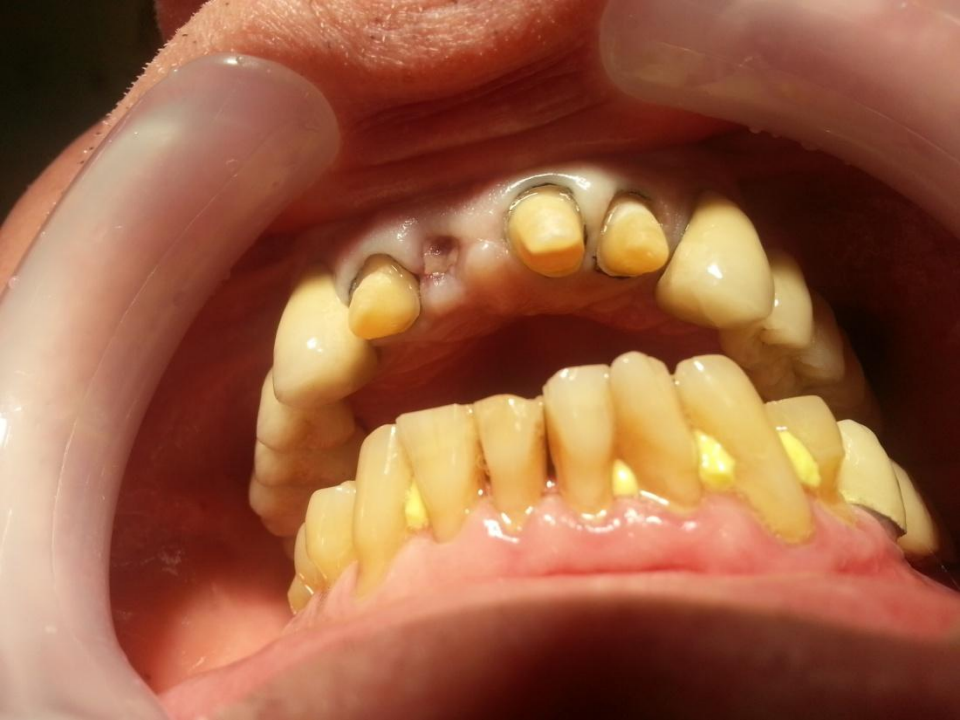- **Felső állcsont:**
 - Fémkerámia híd elkészítése 12 – 22 (12, 21, 22 - pillér fogak, 11 – hídtest).



CSONKELŐKÉSZÍTÉS

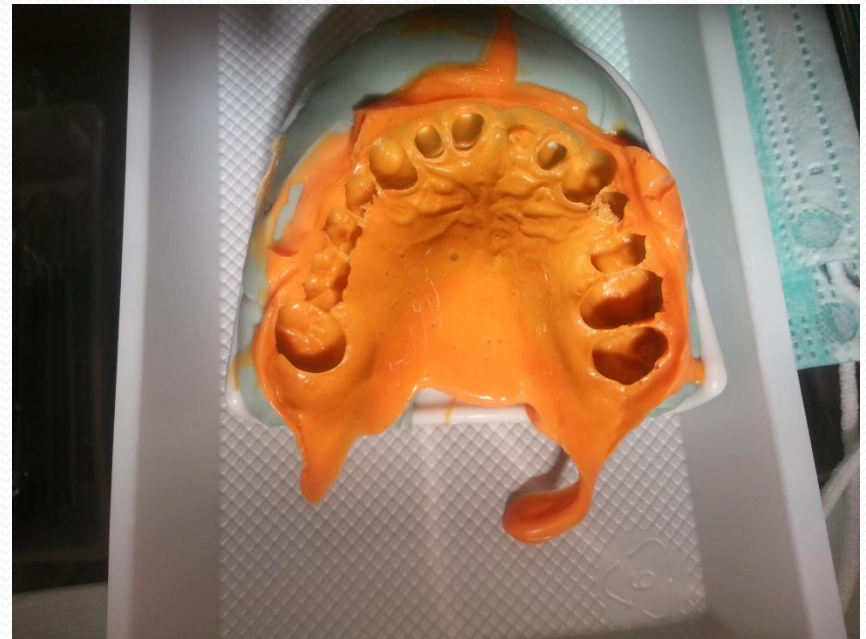
- Vállas preparálás

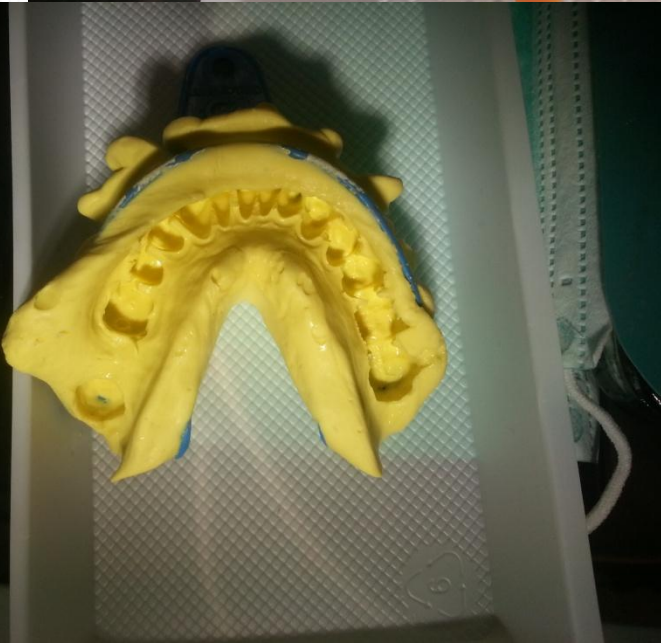
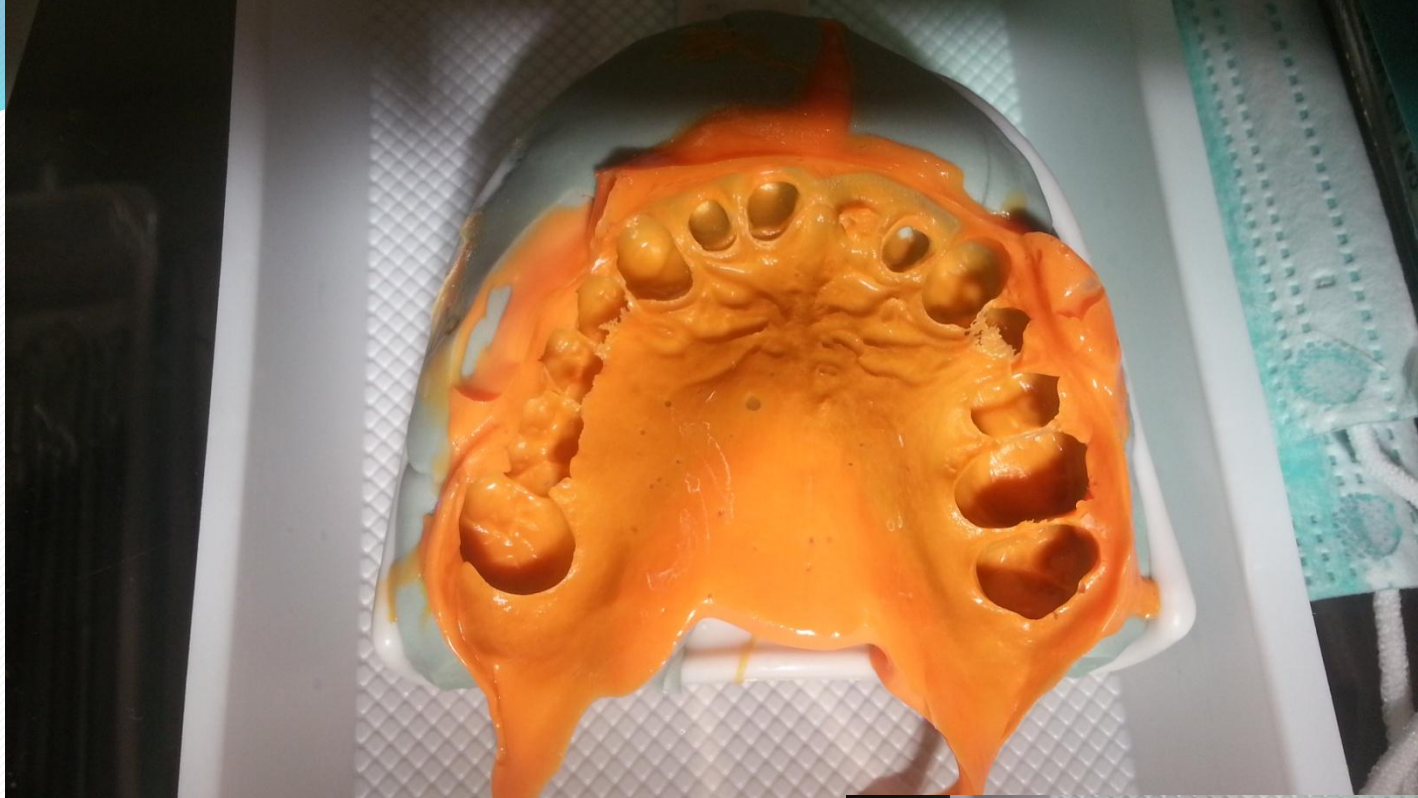


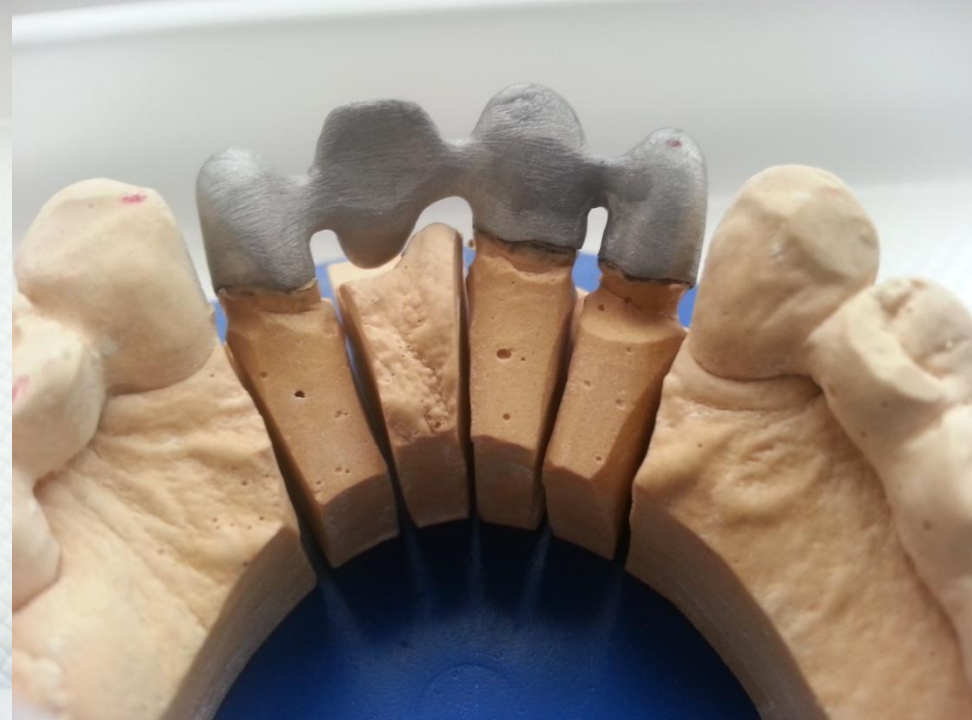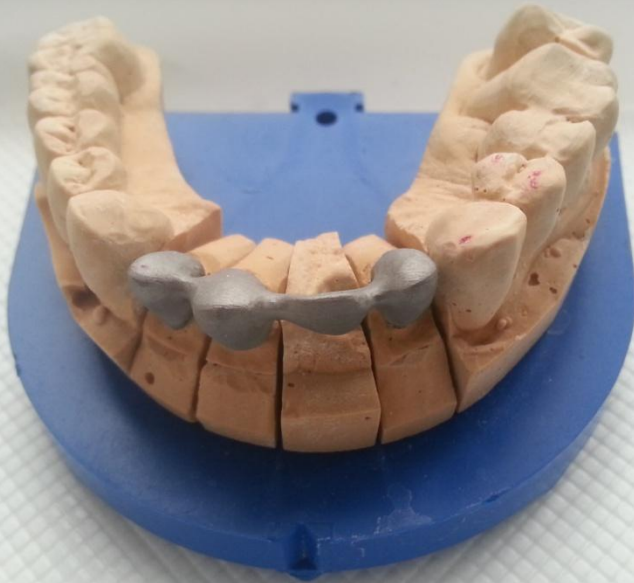LENYOMATVÉTEL

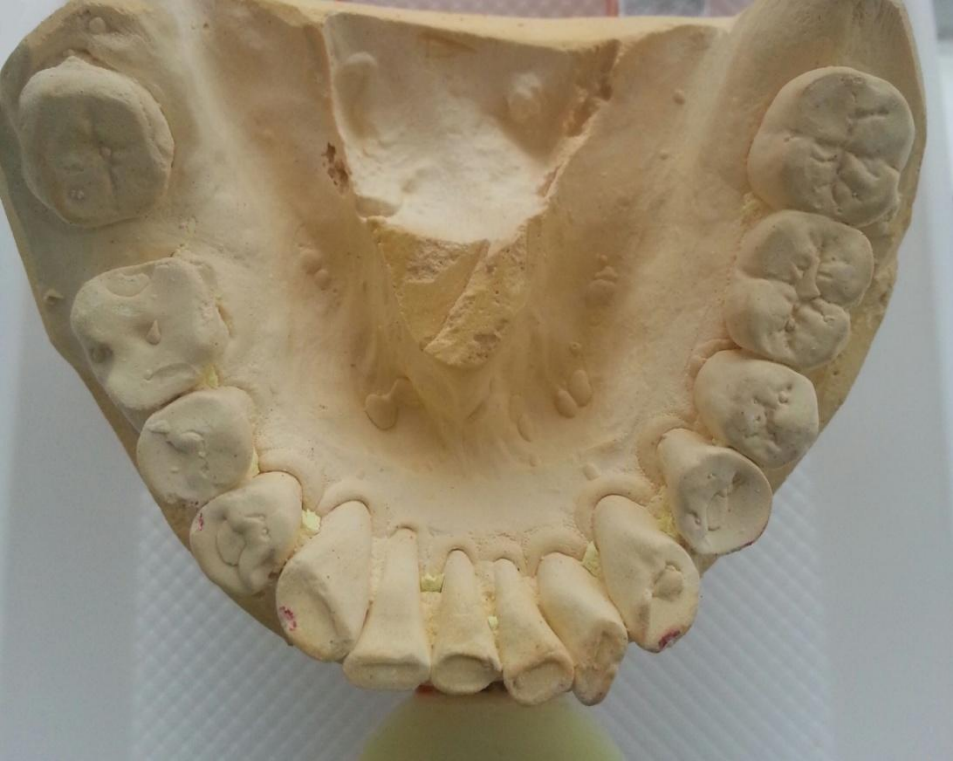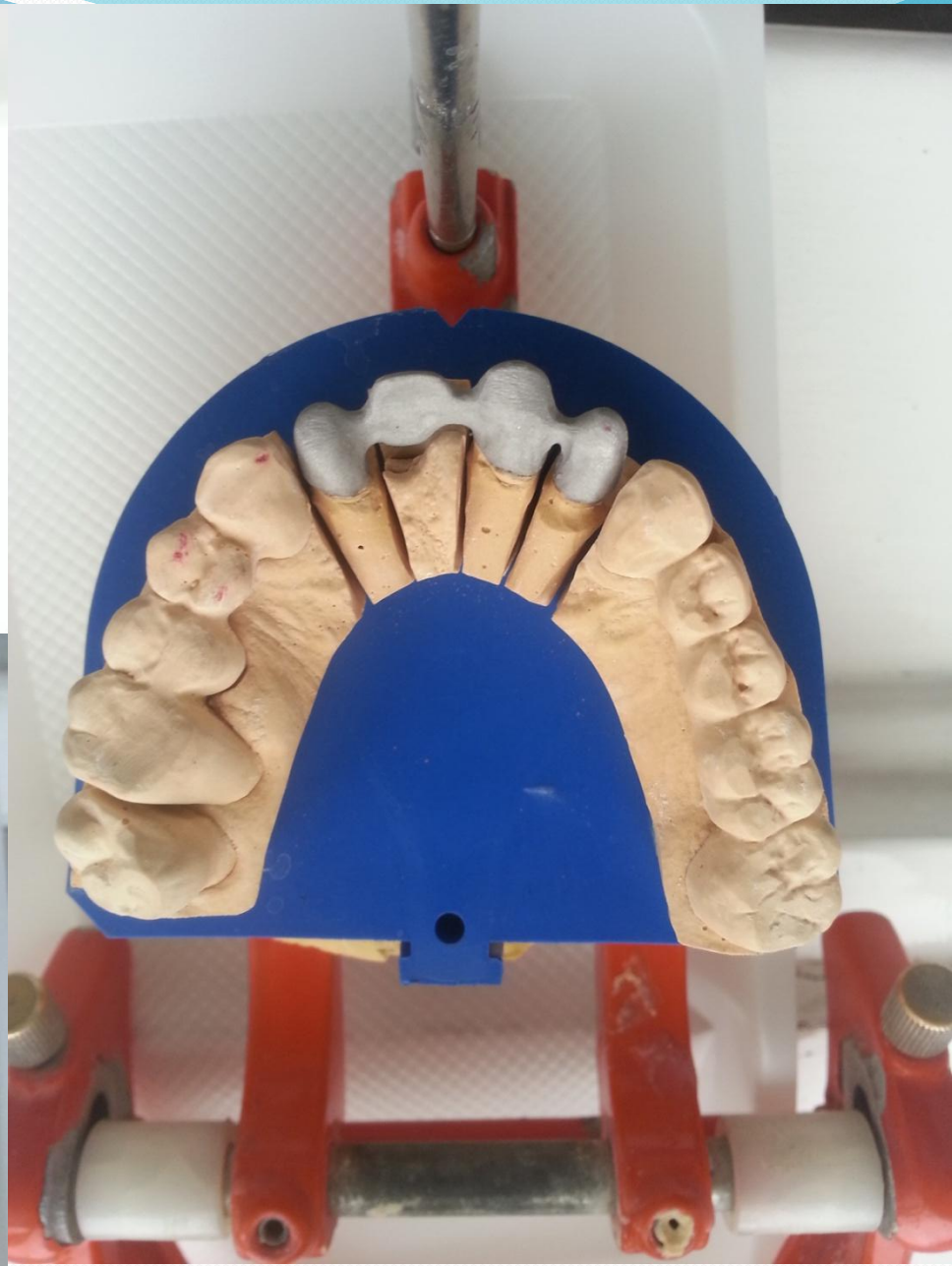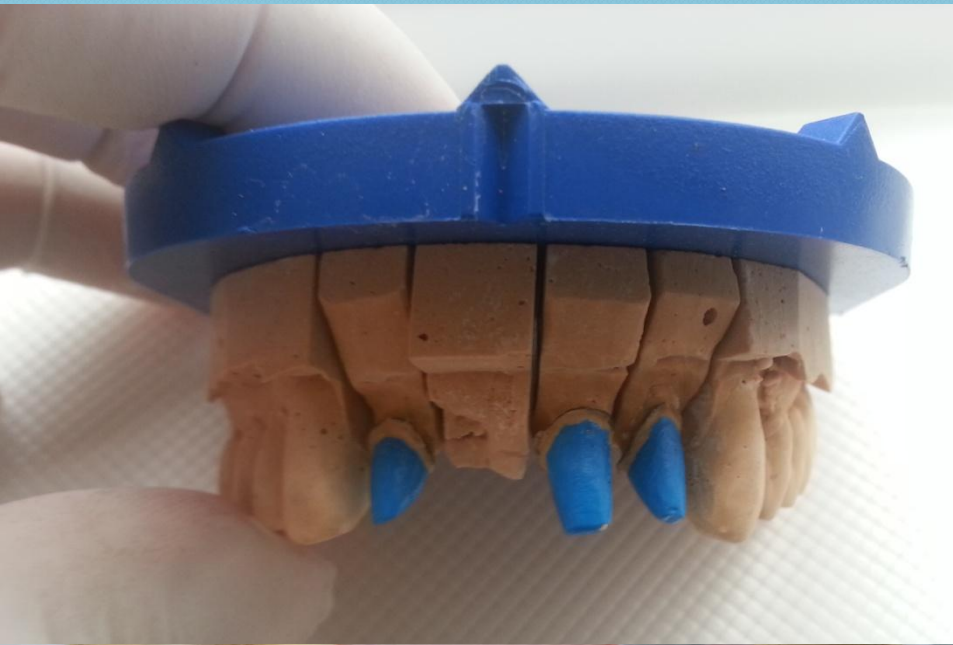
- Felső állcsont:
 - Kétfázisú kétidejű lenyomatvételi eljárás addíciós típusú szilikonnal sulcustágítást követően.
- Alsó állcsont:
 - Alginát lenyomat

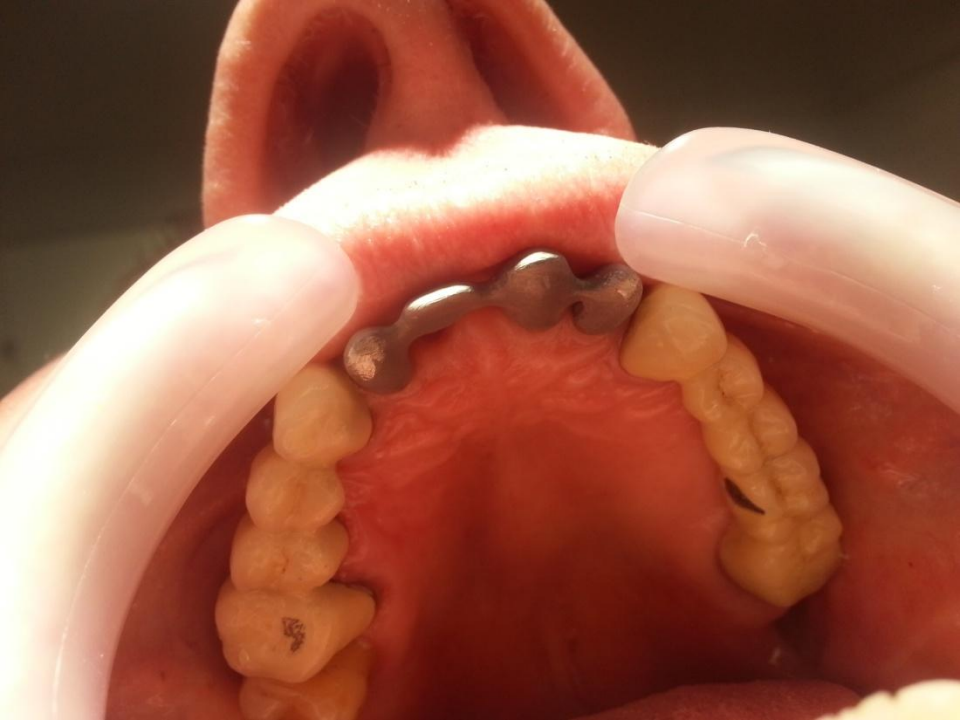
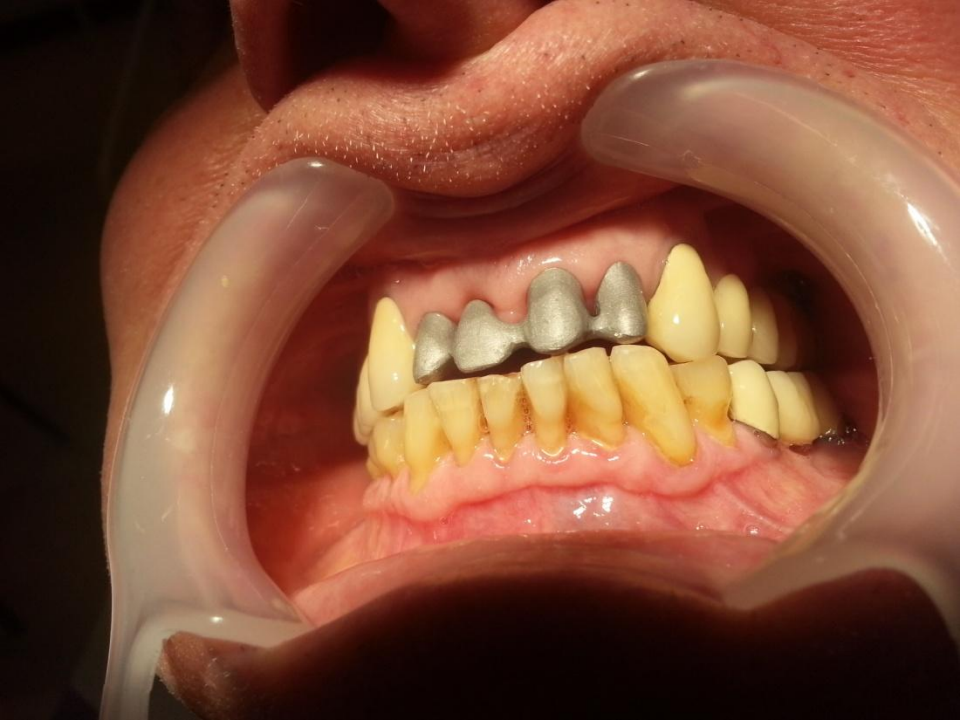
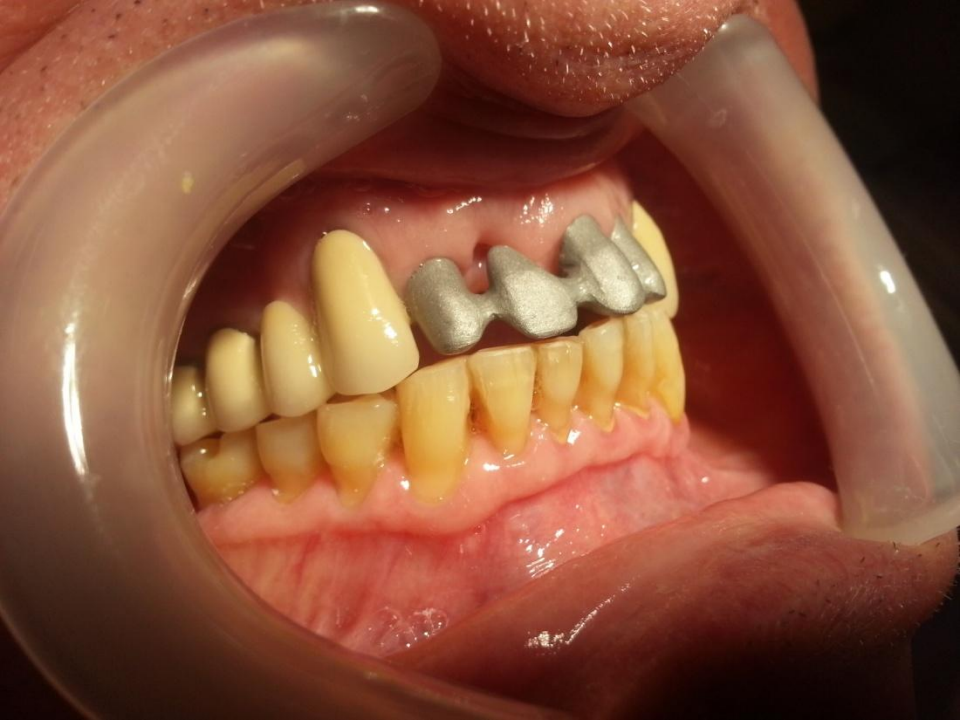
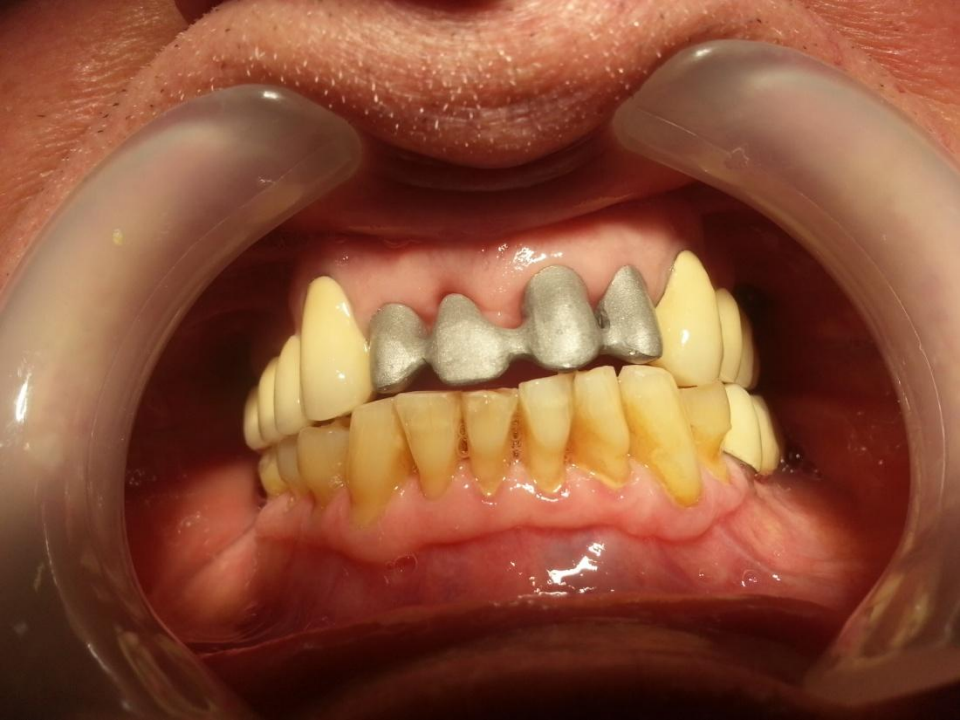
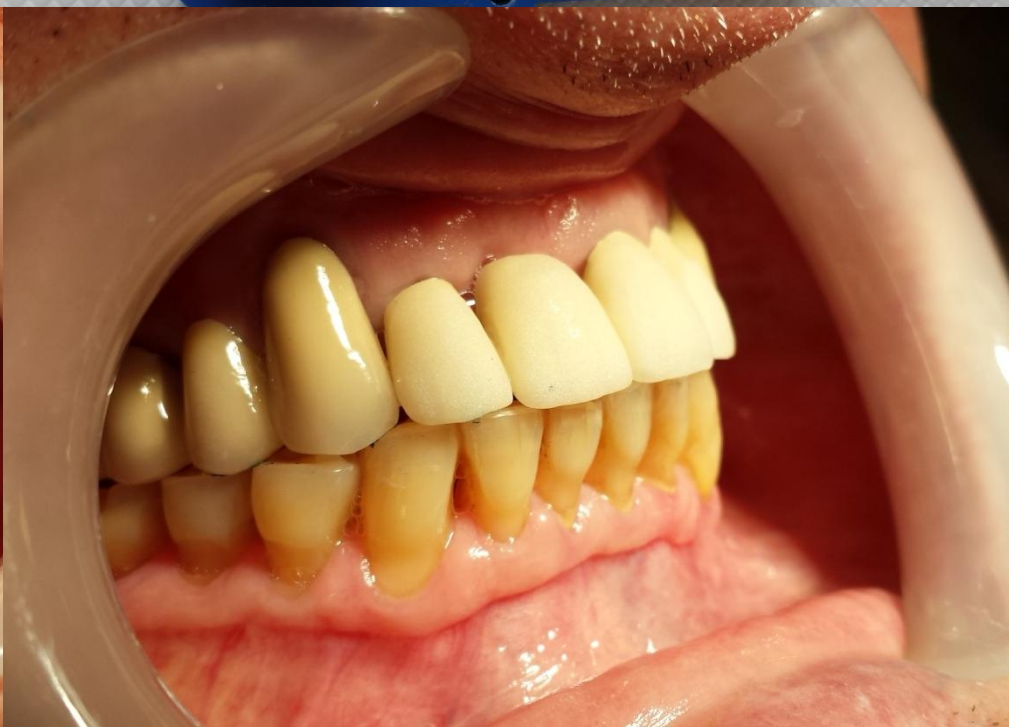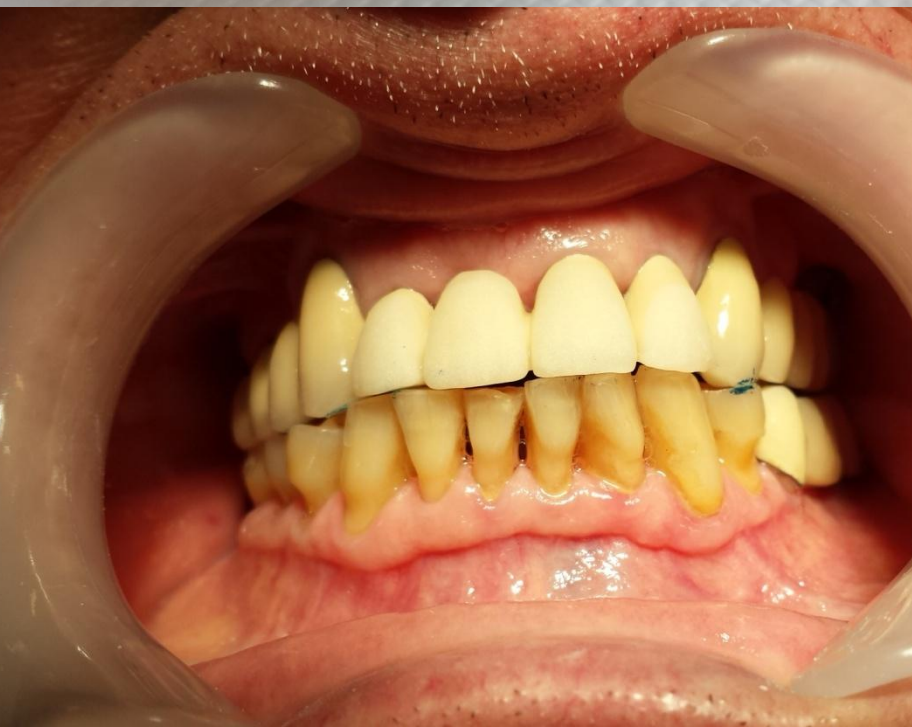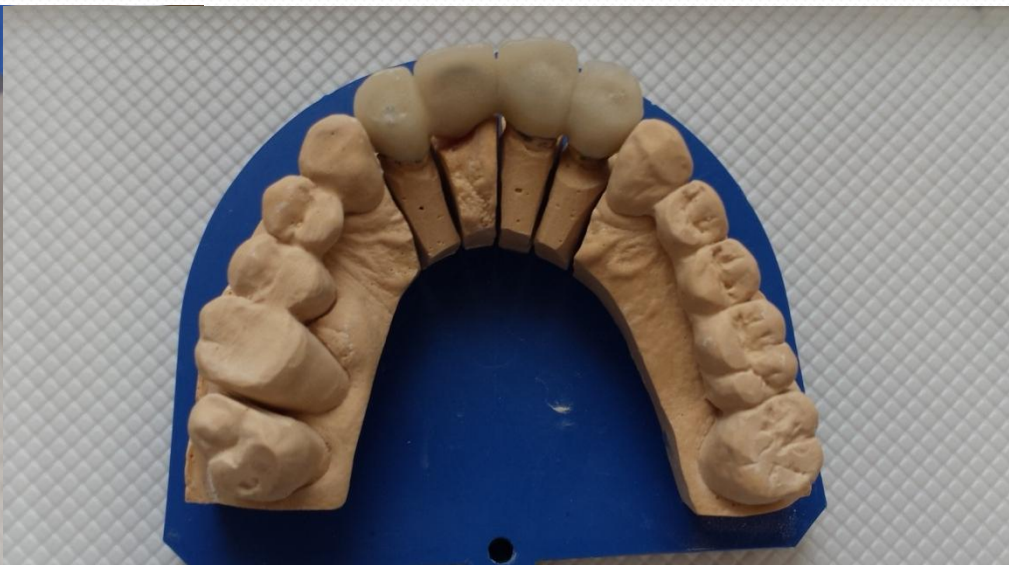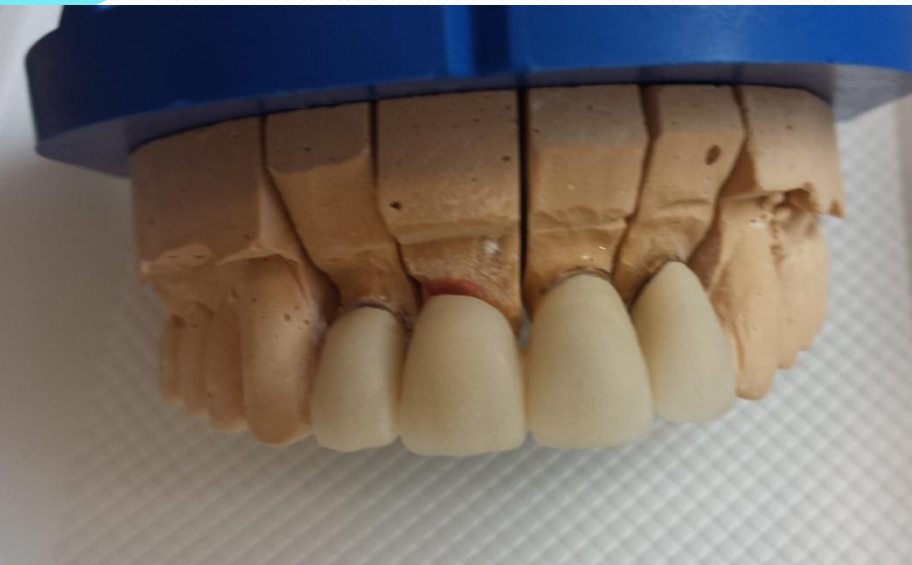VÁZPRÓBA



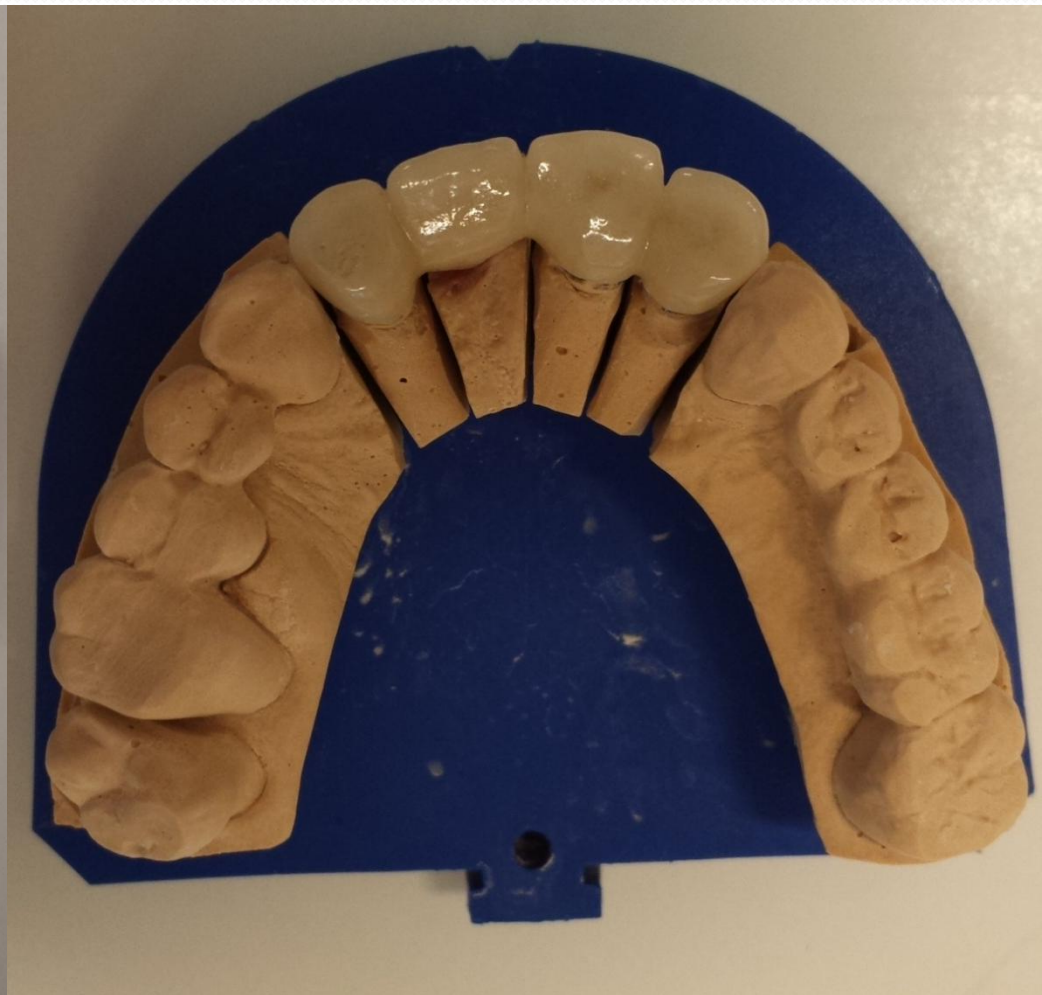




MATT FOGPRÓBA



AZ ELKÉSZÜLT PÓTLÁS



ÁTADÁS



