



ESZTÉTIKUS BETÉT KÉSZÍTÉS 46 FOGBA

Az estet bemutatja: dr. Tokai Éva

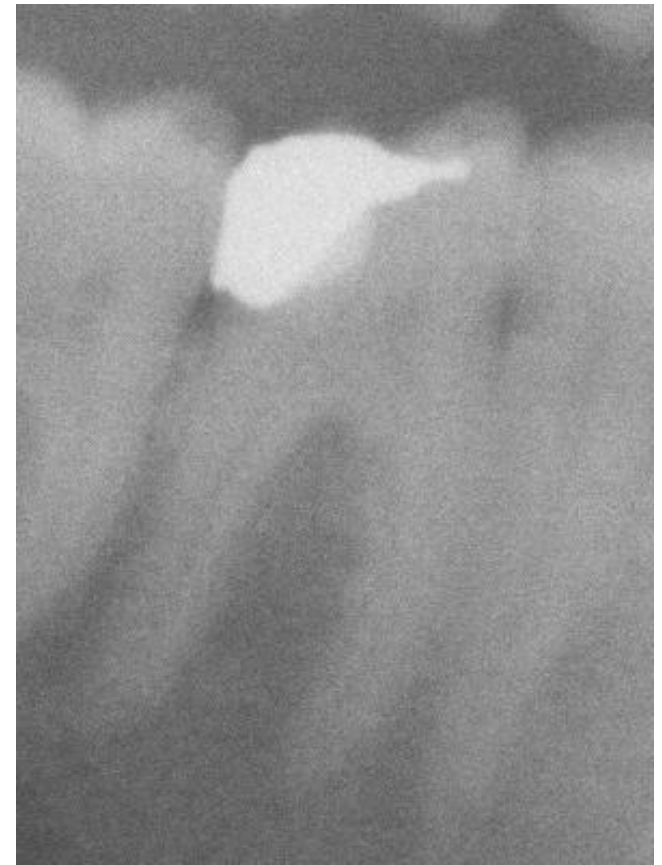
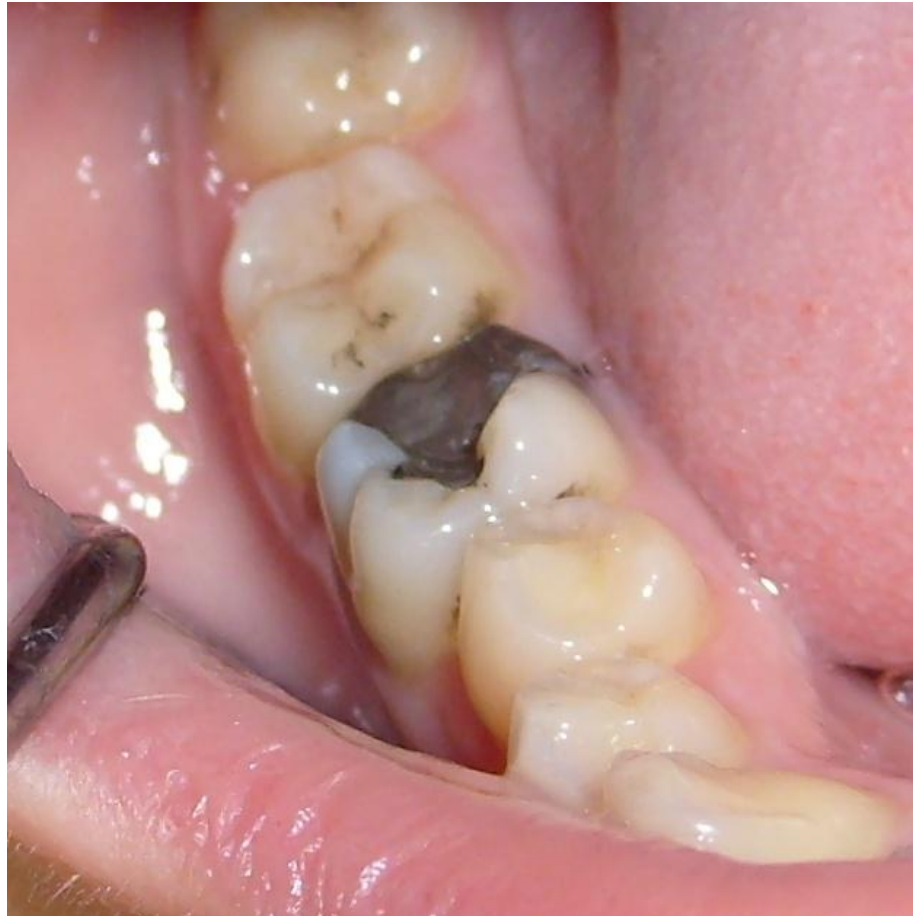Központi Stomatológiai Intézet
Fogszabályozás osztály

tutor: dr. Czukor Zsolt
mentor: dr. Gábris Katalin

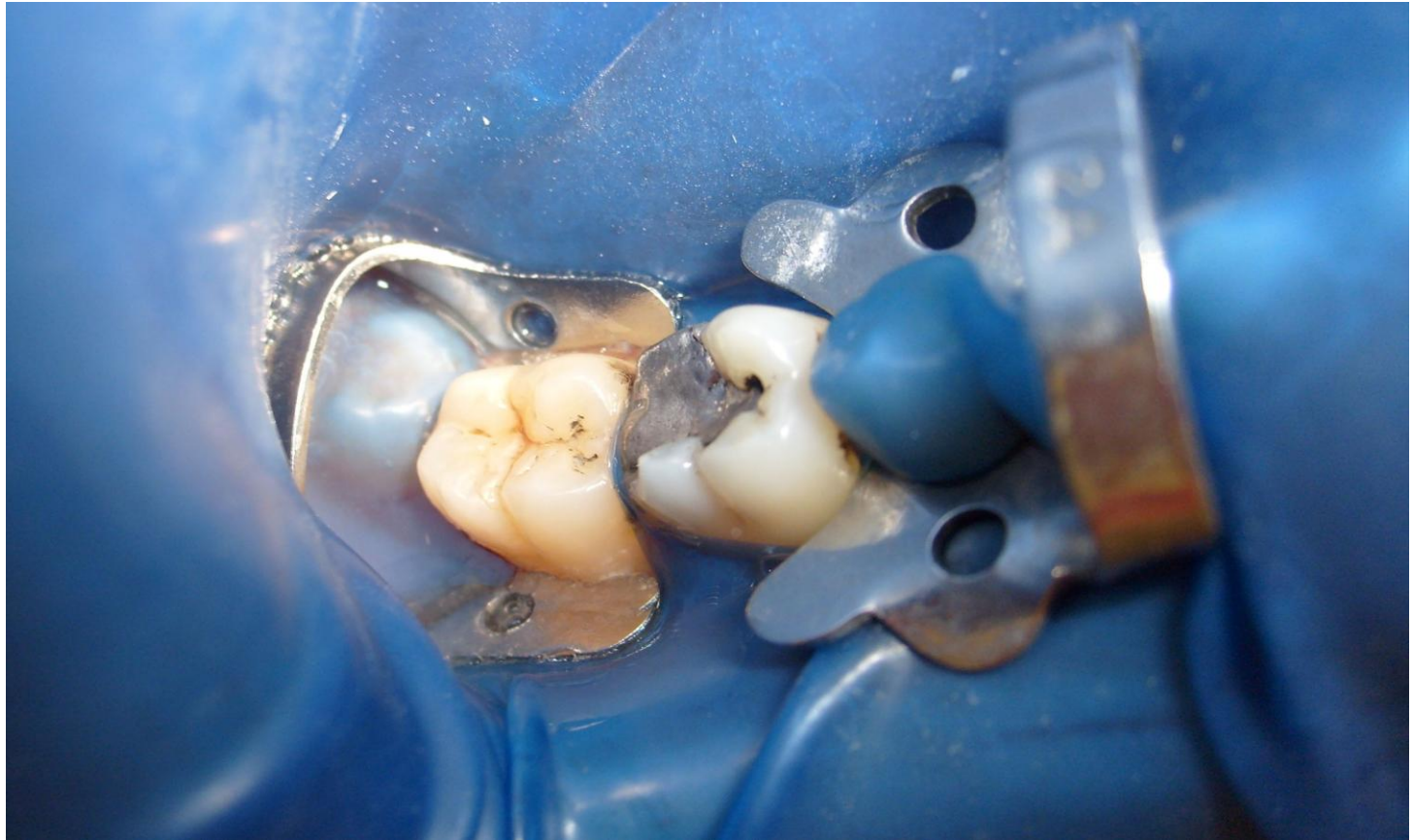Anamnézis

- 26 éves hölgy páciens
- Az általános anamnézisében a fogorvosi kezelést befolyásoló tényezőt nem találtam
- Stomato-onkológiai szűrés negatív
- 46-os fog szenzibilitás vizsgálata-> vitális

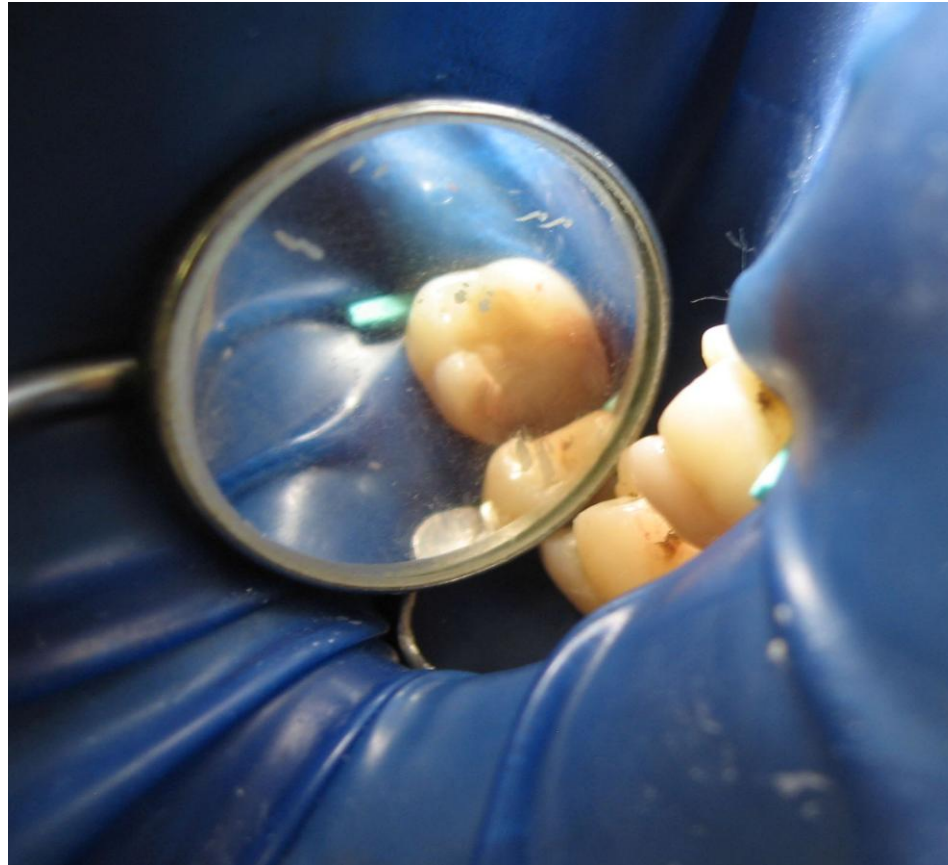KIINDULÁSI ÁLLAPOT



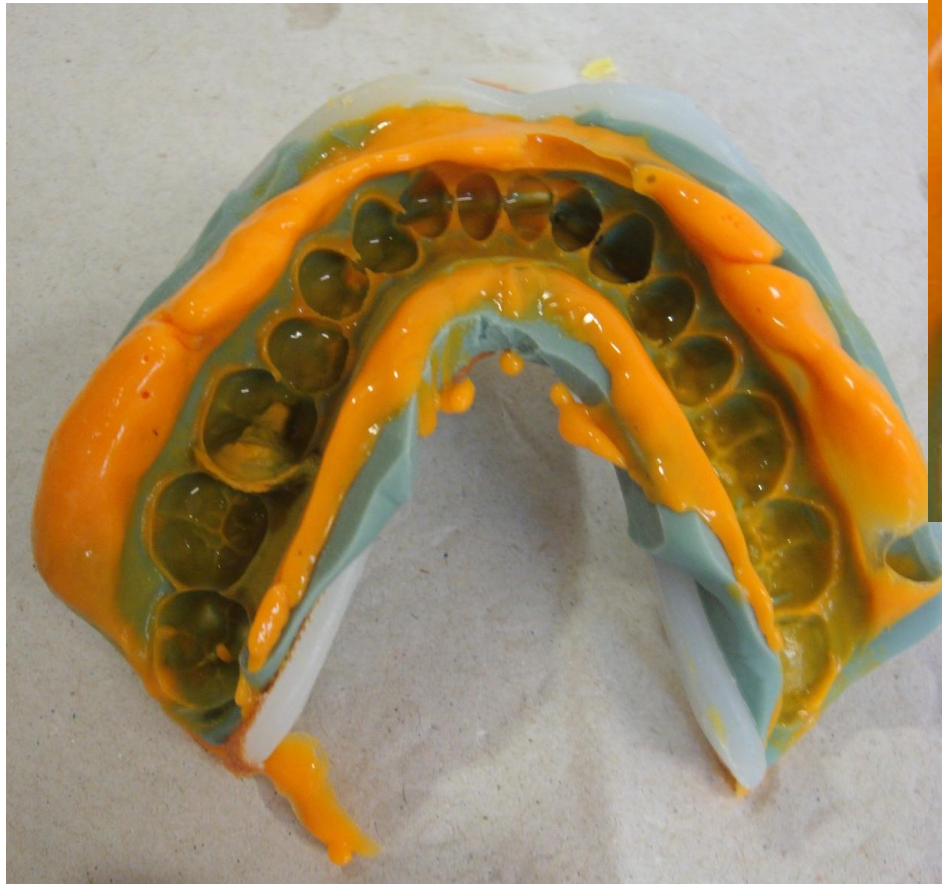AMALGÁM TÖMÉS ELTÁVOLÍTÁSA KOFFERDÁM IZOLÁLÁS



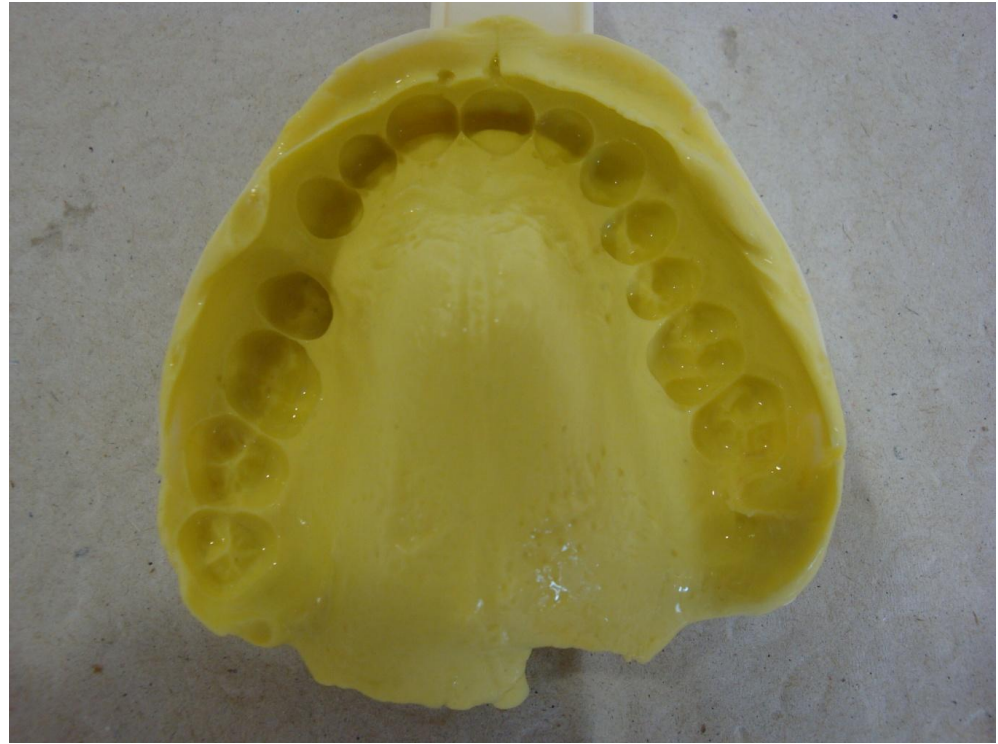
PREPARÁLÁS OD INLAY-HEZ



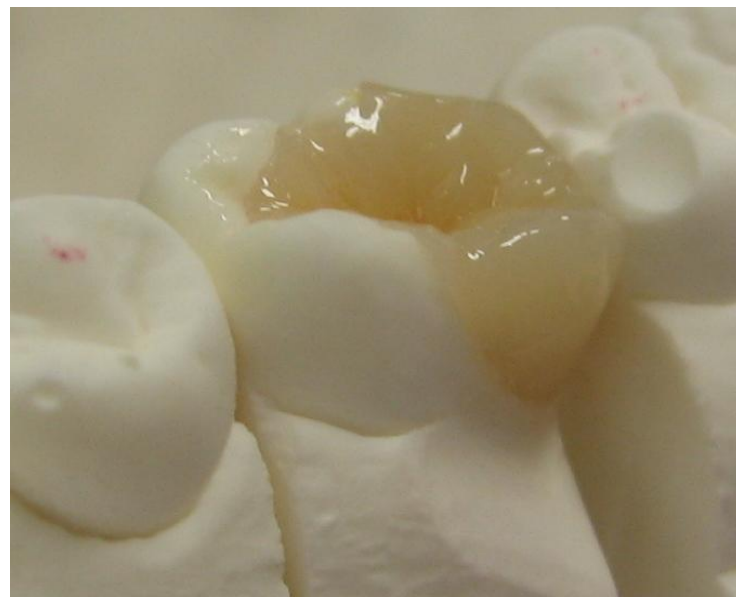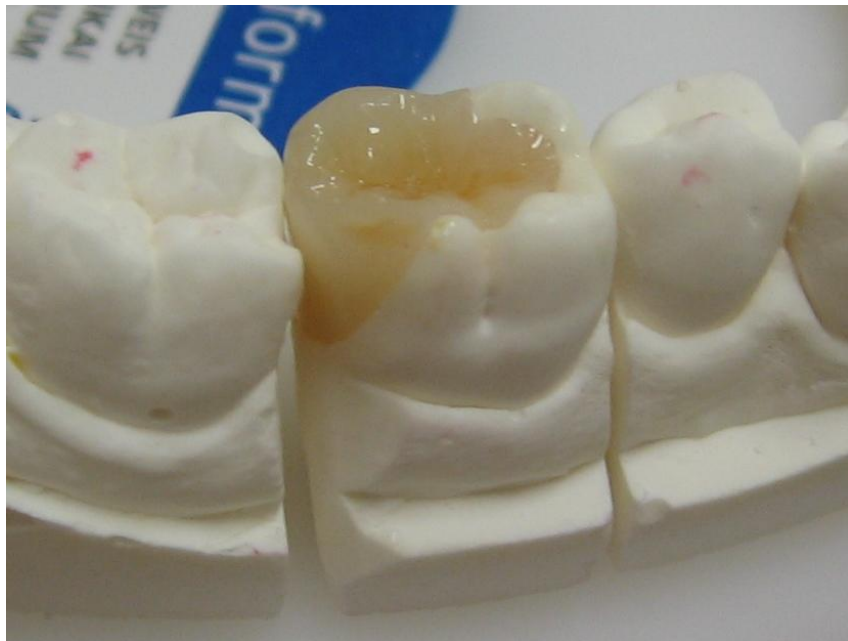KÉTFÁZISÚ-KÉTIDEJŰ PRECÍZIÓS SZITUÁCIÓS SZILIKON LENYOMAT



ANTAGONISTA LENYOMAT ÉS VIASZHARAPÁS



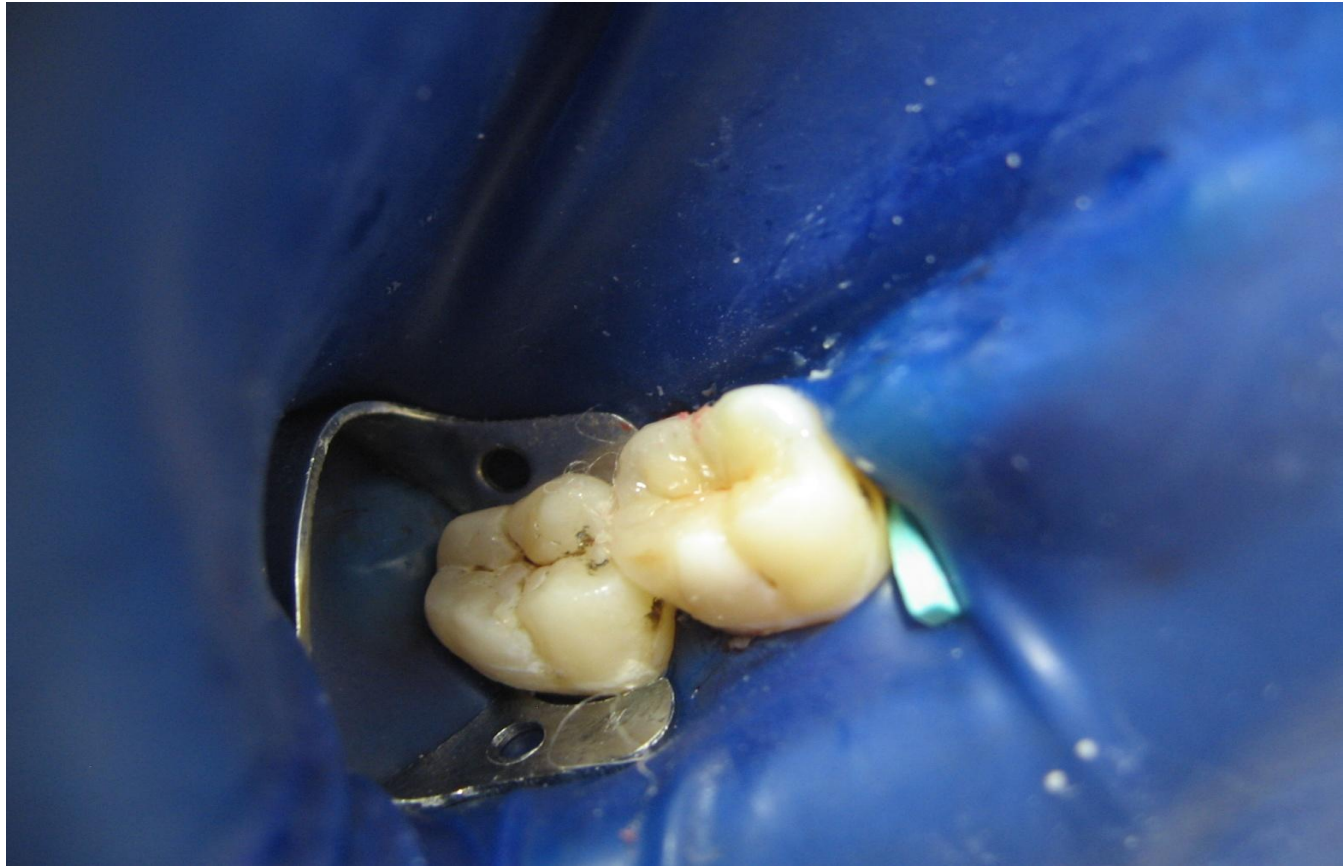BETÉT ELLENŐRZÉSE A MINTÁN



Betétberagasztás

- gradia betét
- a fogat foszforsavval, a betétet folyssavval kezeljük
- betét szilanizálása
- Dentspy XP bond és self cure activator
- Ivoclar dual cement

BETÉT BERAGASZTÁSA



ELKÉSZÜLT OD BETÉT 46 FOGBA

