



**Semmelweis Egyetem Fogorvostudományi Kar**

**Fogászati és Szájsebészeti Oktató Intézet**

igazgató: Dr. Kivovics Péter egyetemi docens



# Dento-alveolaris sebészet esetbemutató

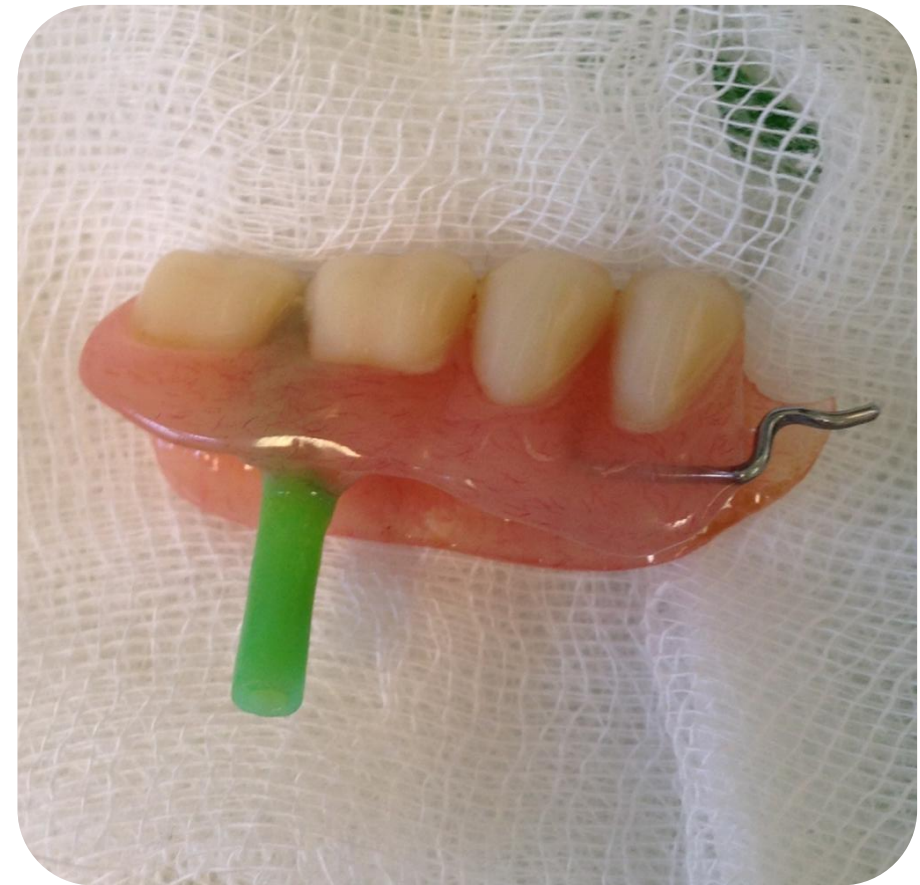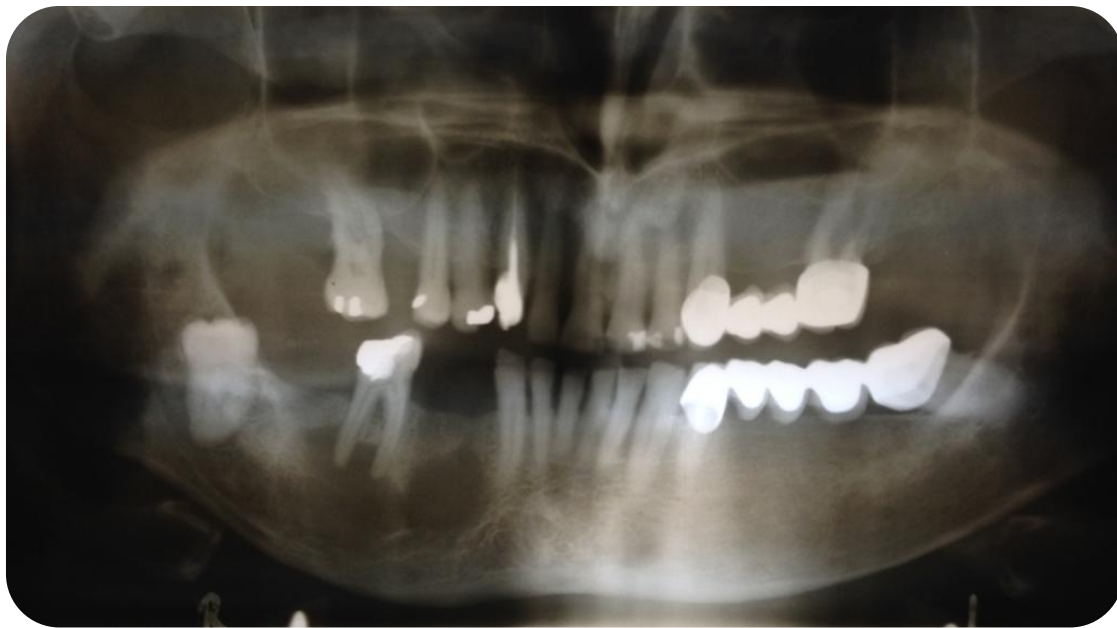


**Dr. Geizelhardt Bence**

Tutor: Dr. Szmirnova Éva  
Mentor: Dr. Gyulai-Gaál Szabolcs

# Esetbemutató

Cysta szűkítés 44,46 fogak helyén



# Anamnézis

- 53 éves férfi beteg
- Általános anamnézisében szájsebészeti, fogorvosi kezelést befolyásoló tényező nincs.
- Gyógyszereket rendszeresen nem szed, gyógyszerérzékenységről nem tud.
- Panasz: Fogászati kezelés céljából készül panoráma RTG felvételen észlelt nagyméretű cysta a mandibula jobb oldalán, akut panaszt nem okoz.

# Státusz

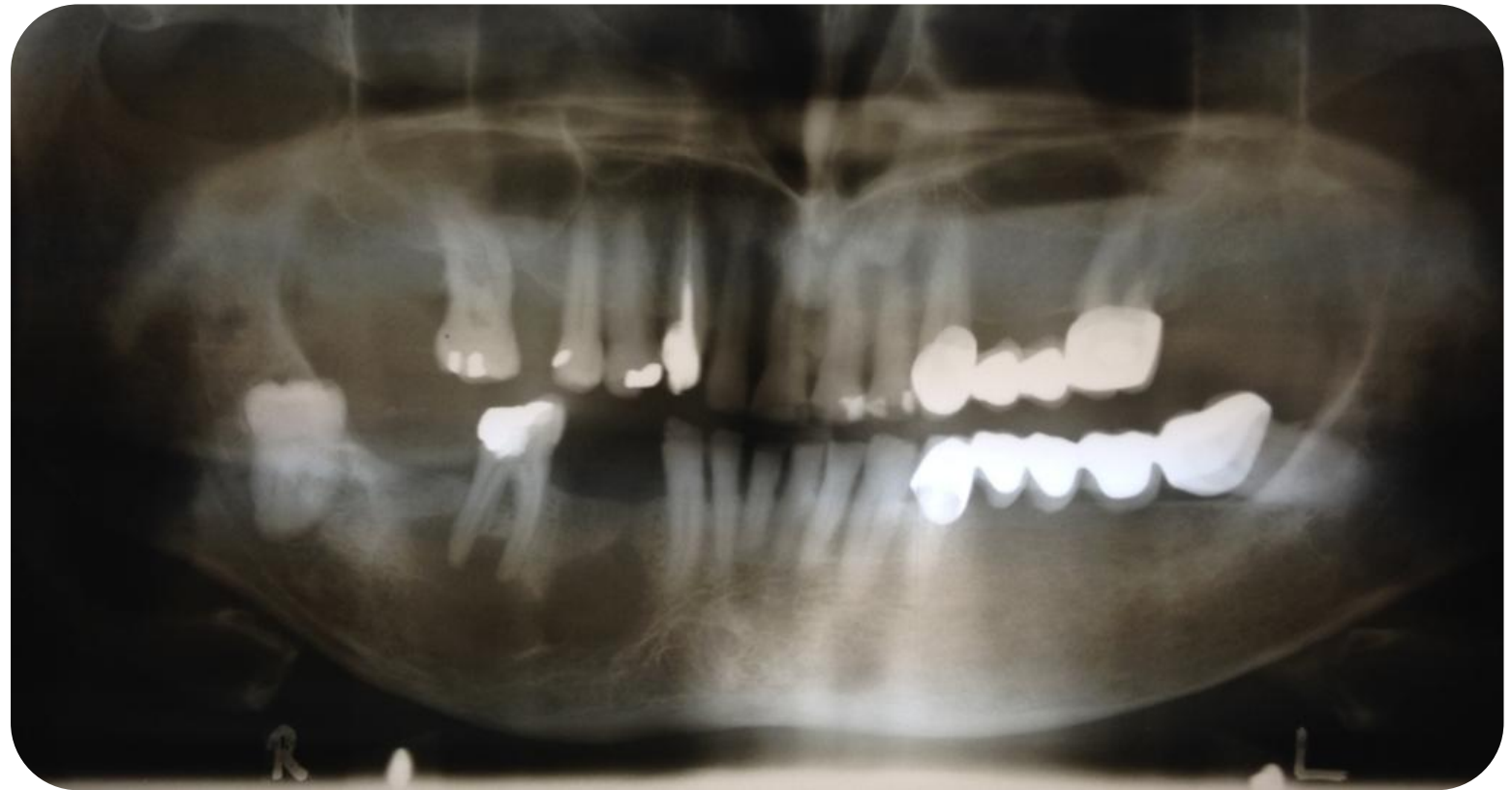
- Megfelelő általános állapot
- Szimmetrikus arc
- Hiányos, részben pótolta fogazat
- Közepes szájhigiéne

# Vizsgálatok

- Sztomatológiai szűrés során eltérés nem látható.
- Temporomandibuláris ízületi diszfunkcióra utaló jel nincs.
- Klinikai vizsgálat során a 46-os fog 1-es fokú mobilitása észlelhető.

# Panoráma RTG

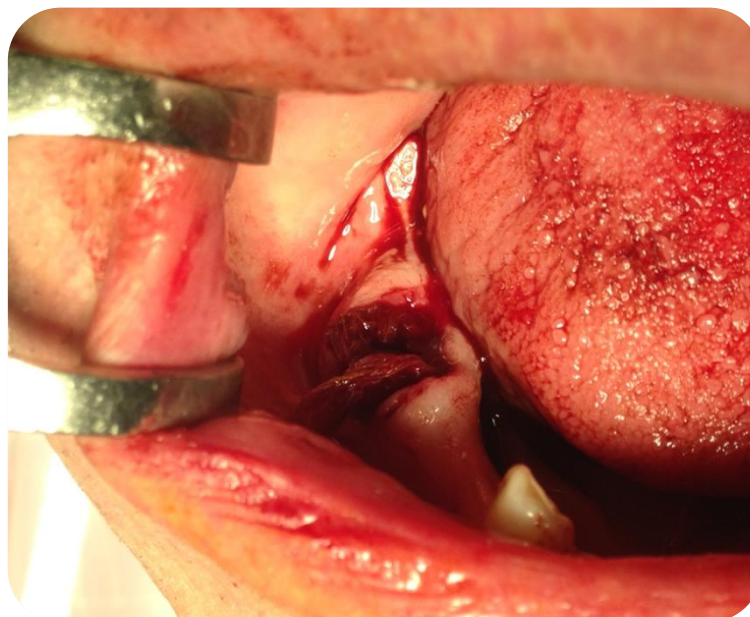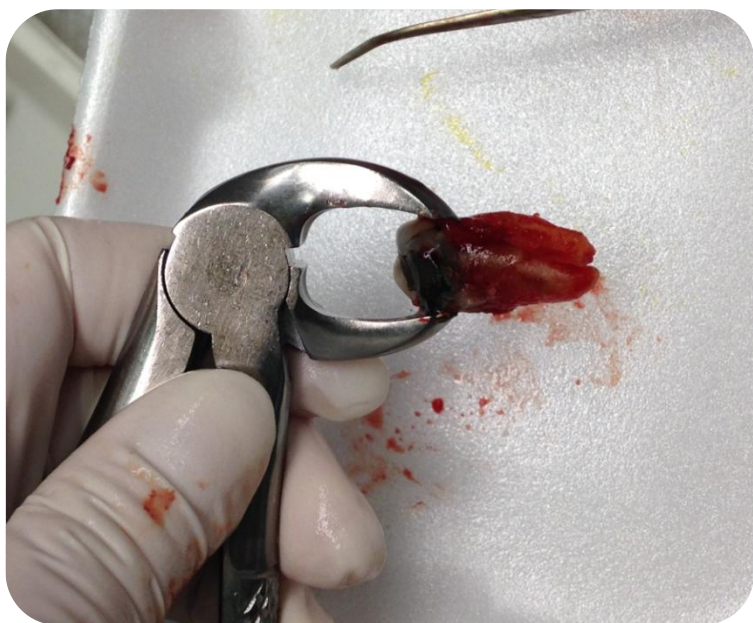- Panoráma felvételen jól látható a mandibula jobb oldalán lévő kiterjedt cysta.





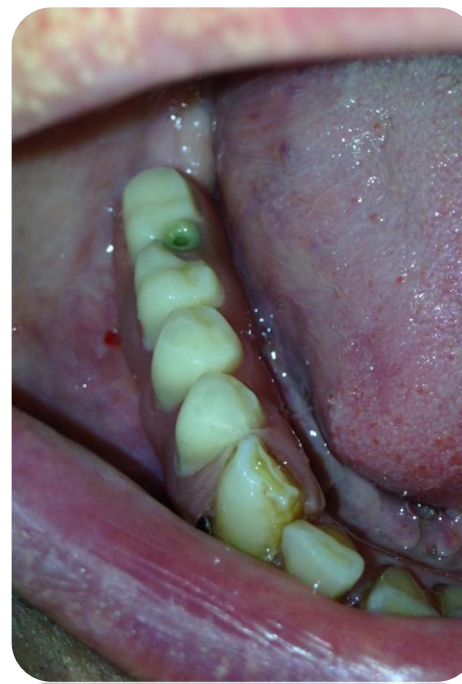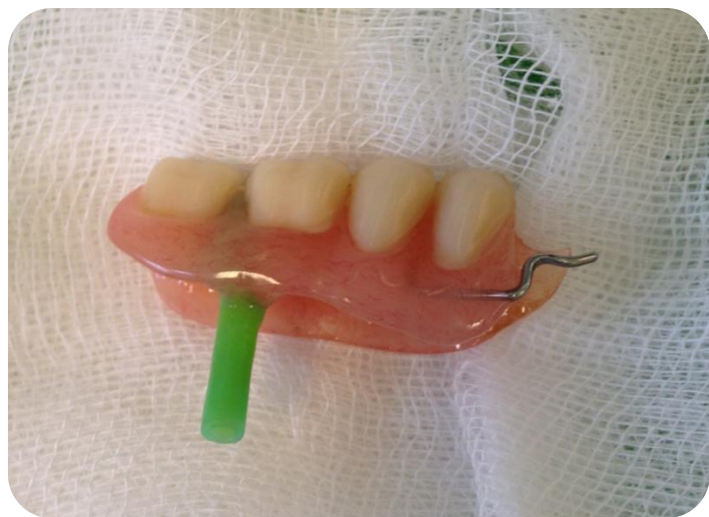# Kezelés

- A 46-os fog extrakciója a cystaval való érintettsége miatt indokolt.
- A fog eltávolítása után jódos géztampon került a cystába.



# Marsupialisatio

- Az extrakciós seb hámosodásáig a következő egy hónapban heti 2-3 alkalommal új jódos gézcsík került a cystába.
- Egy hónap elteltével a paciens cysta szűktő készüléket kapott, melyet havi kontroll mellett hord.





# Féléves kontroll

- Fél év után készült kontroll röntgen felvételen, jól látható, hogy a cysta kiterjedése jelentős mértékben csökkent.

