



Semmelweis Egyetem Fogorvostudományi Kar  
Fogászati és Szájsebészeti Oktató Intézet

igazgató: Dr. Kivovics Péter egyetemi docens



# Dentoalveoláris sebészet részvizsga esetbemutató

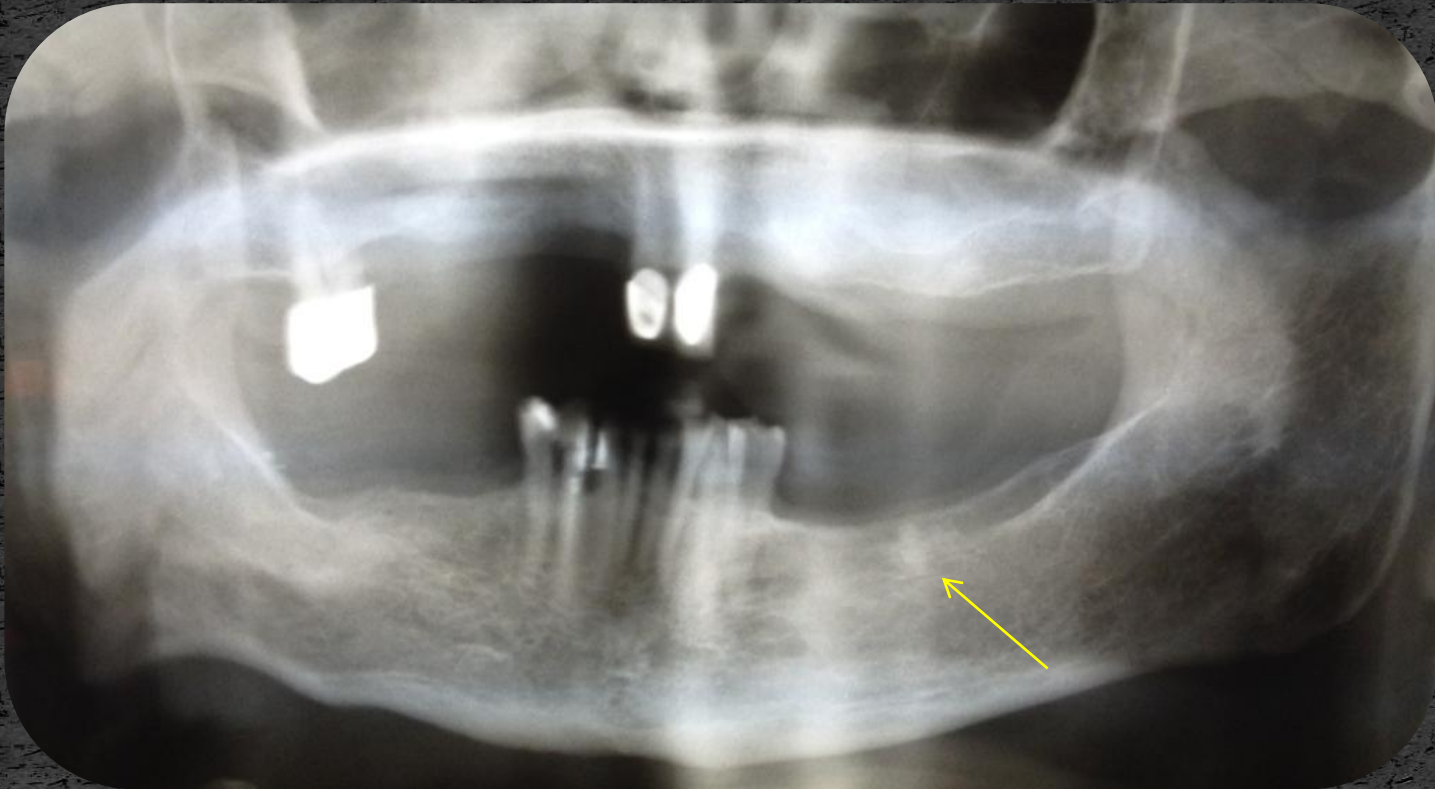


Készítette:  
dr. Kovács Lilla

Mentor:  
Dr. Dóry Ferenc  
Tutor:  
prof. Dr. Nagy Gábor

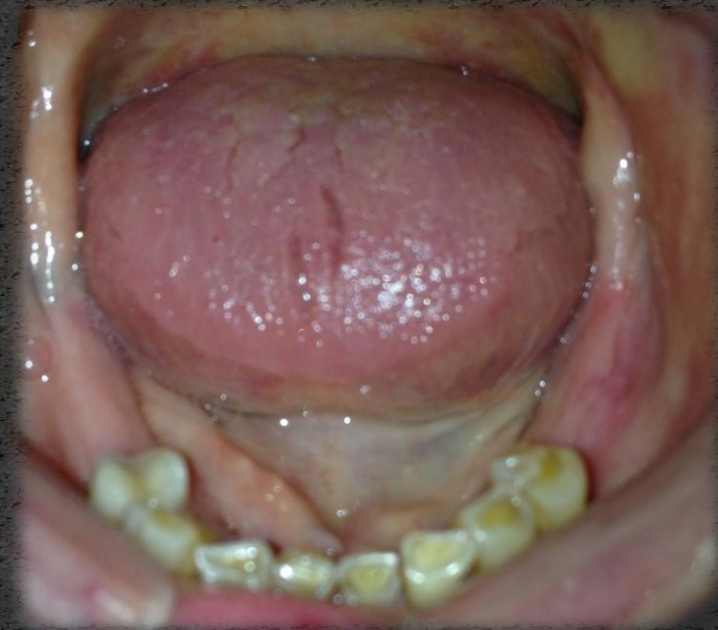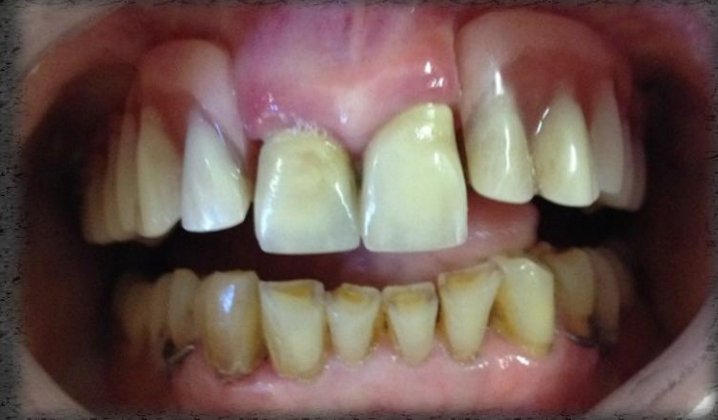# Eset

Bal alsó első nagyörölő mesialis gyökerének műtéti eltávolítása



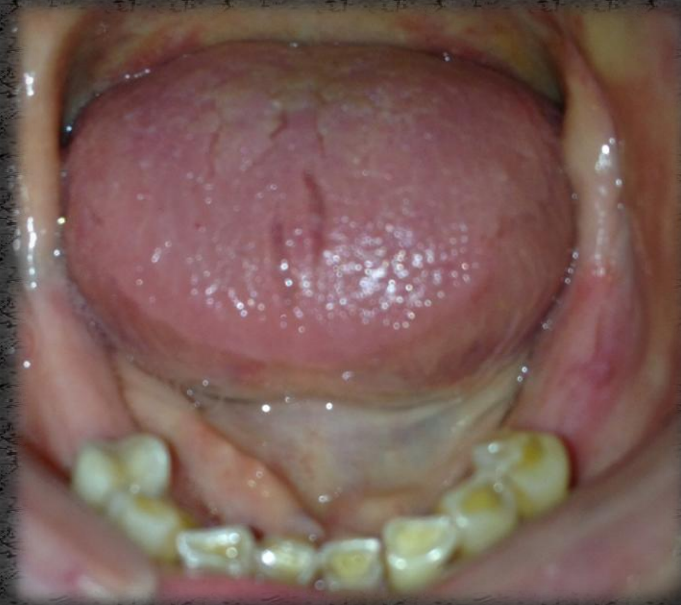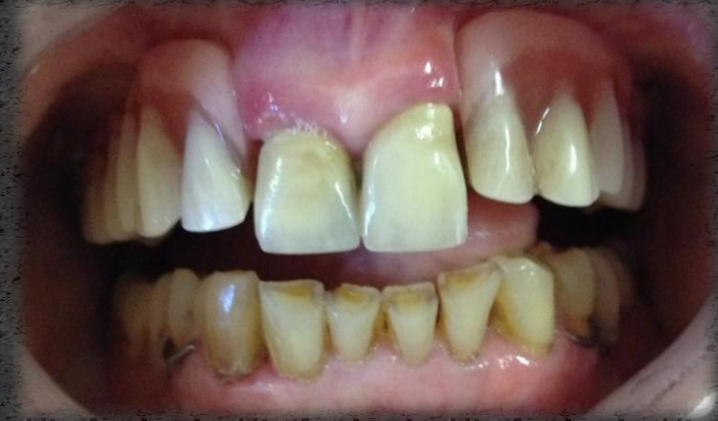# Anamnézis

- 82 éves hölgy páciens
- Anamnézisében szájszészeti, fogorvosi kezelést befolyásoló tényező nincs.
- Gyógyszereket rendszeresen nem szed, gyógyszerérzékenységről nem tud.
- Panasza: az alsó fogsorát nem tudja hordani, „mert sebesre törte az ínyét”



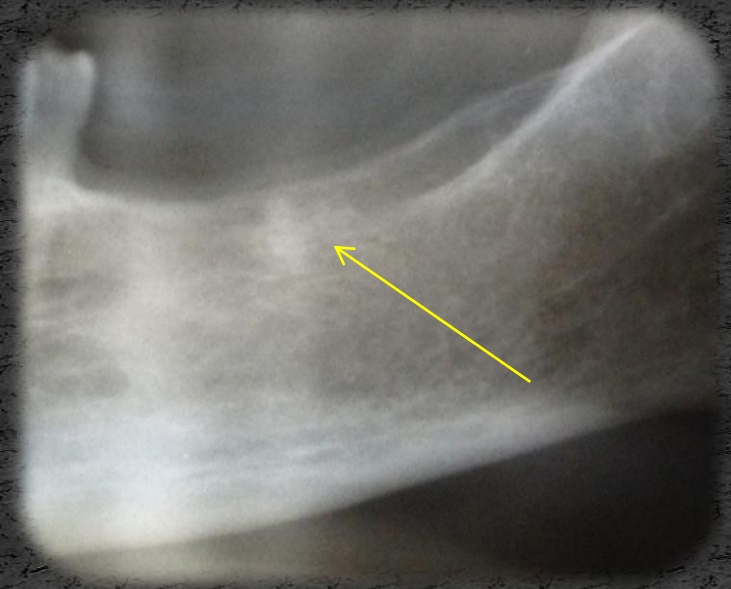
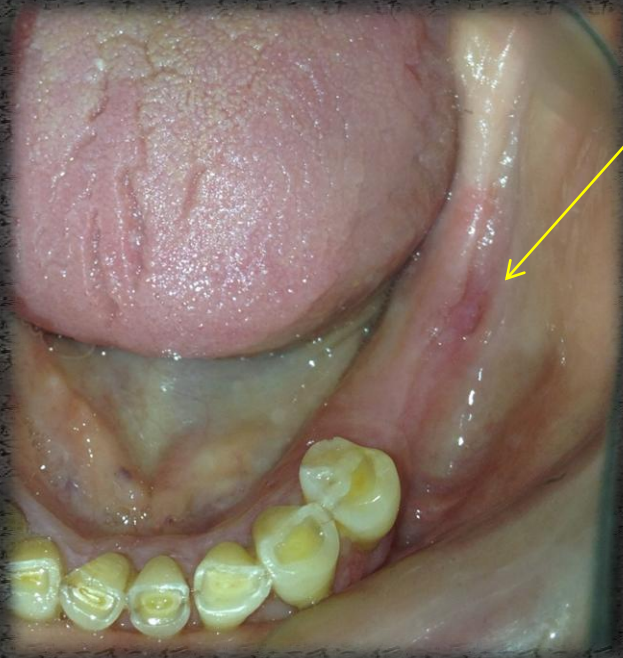
# Státusz

- Korának megfelelő általános állapot
- Szimmetrikus arc
- Részben szanált, pótoltt fogazat
- Viszonylag jó szájhigiéniá



# Vizsgálatok

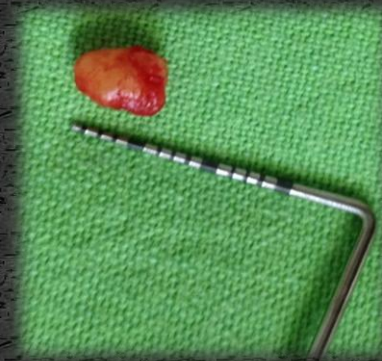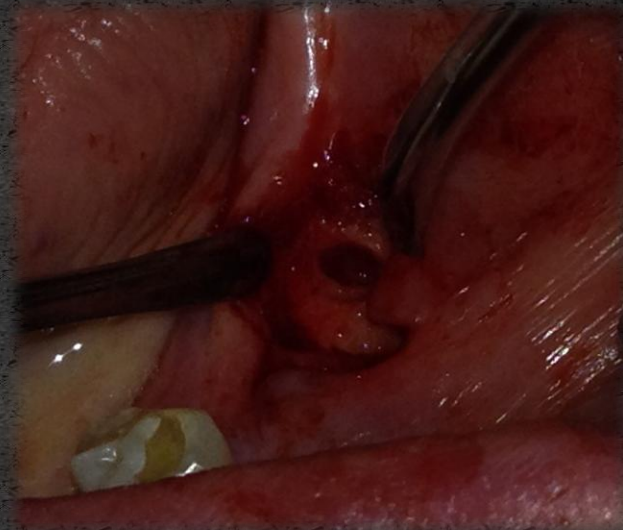
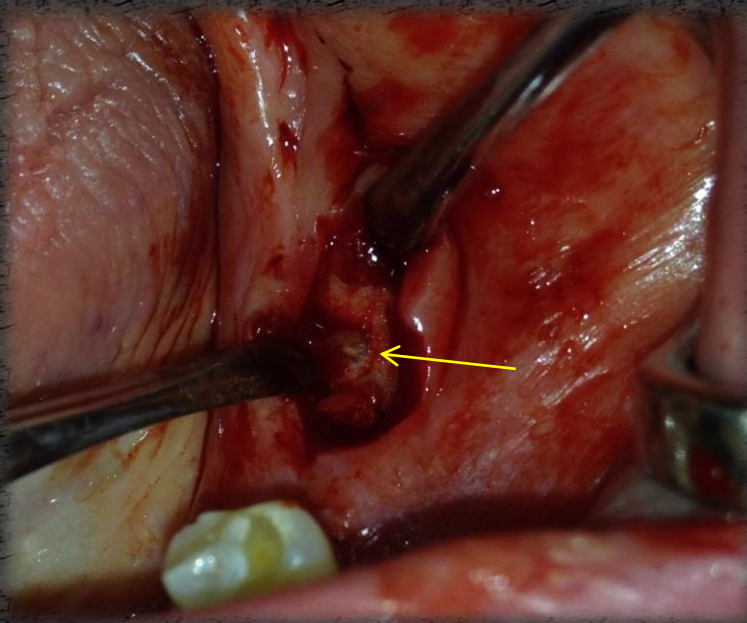
- Stomatoonkológiai szűrés során eltérés nem látható.
- Temporomandibuláris ízületi diszfunkcióra utaló jel nincs.
- A klinikai és a radiológiai kép alapján, a radix relictá műtéti eltávolítását terveztem



# Műtét

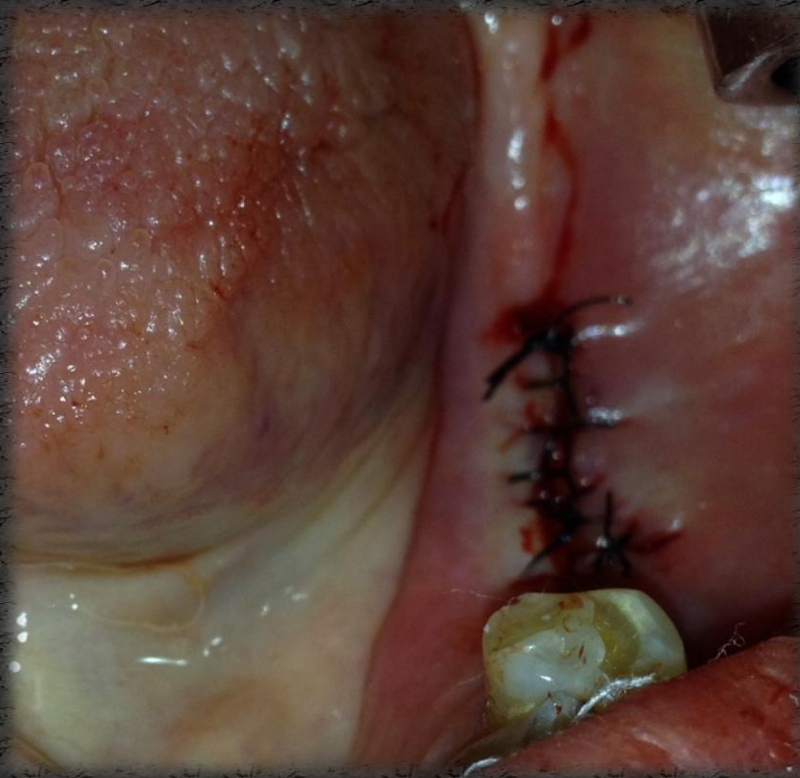
- Local anaesthesia 2ml 2%-os Lidocain-adrenalin
- Mucoperiosteális lebenyképzés

A radix eltávolítása

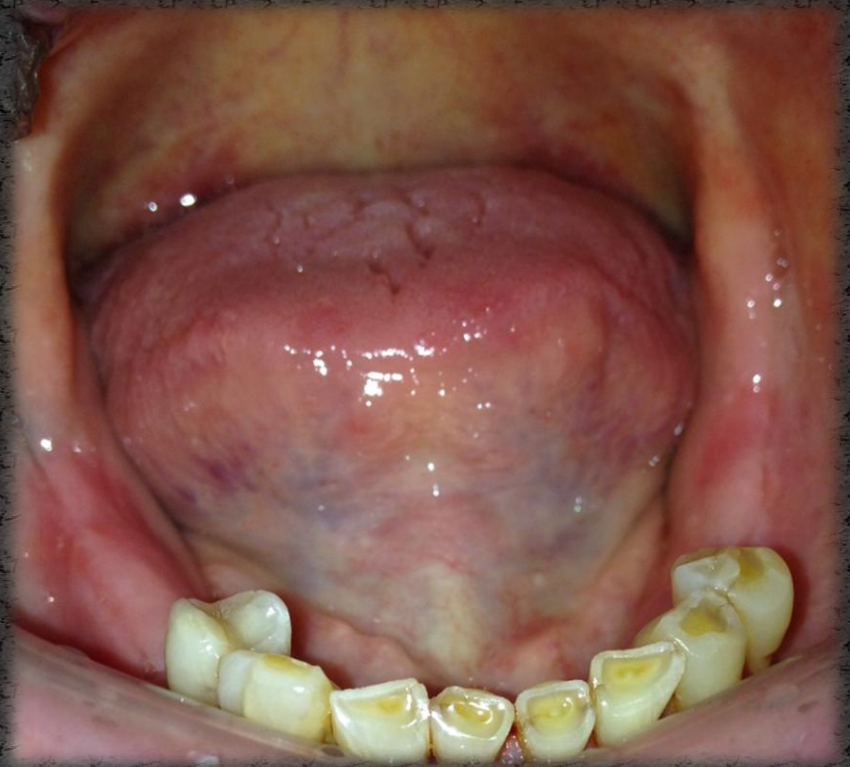

# Műtét

A lebenyszélek egyesítése  
varratokkal



Kontroll 3 héttel később



Köszönöm a megtisztelő  
figyelmet!