

38 impaktált bölcseességfog eltávolítás

SE FOK, Fogászati és Szájsebészeti Oktató Intézet
Igazgató: Dr. Kivovics Péter egyetemi docens
Tutor: Dr. Varga Lóránt főorvos
Rezidens: Dr. Jenei Dávid



Anamnézis

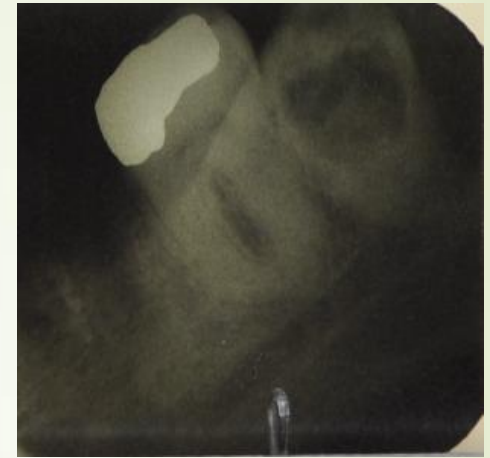
68 éves férfi páciens a 38 impaktált bölcsességfogból kiinduló pulpitiszes fájdalmak miatt jelentkezett szakrendelésünkön.

Sebészi fogeltávolítást befolyásoló tényező nem szerepel az anamnézisben

Gyógyszerei: Aspirin protect 100mg 1x1

Allergia: penicillin allergia

Stomato-onkológiai szűrés eredménye negatív

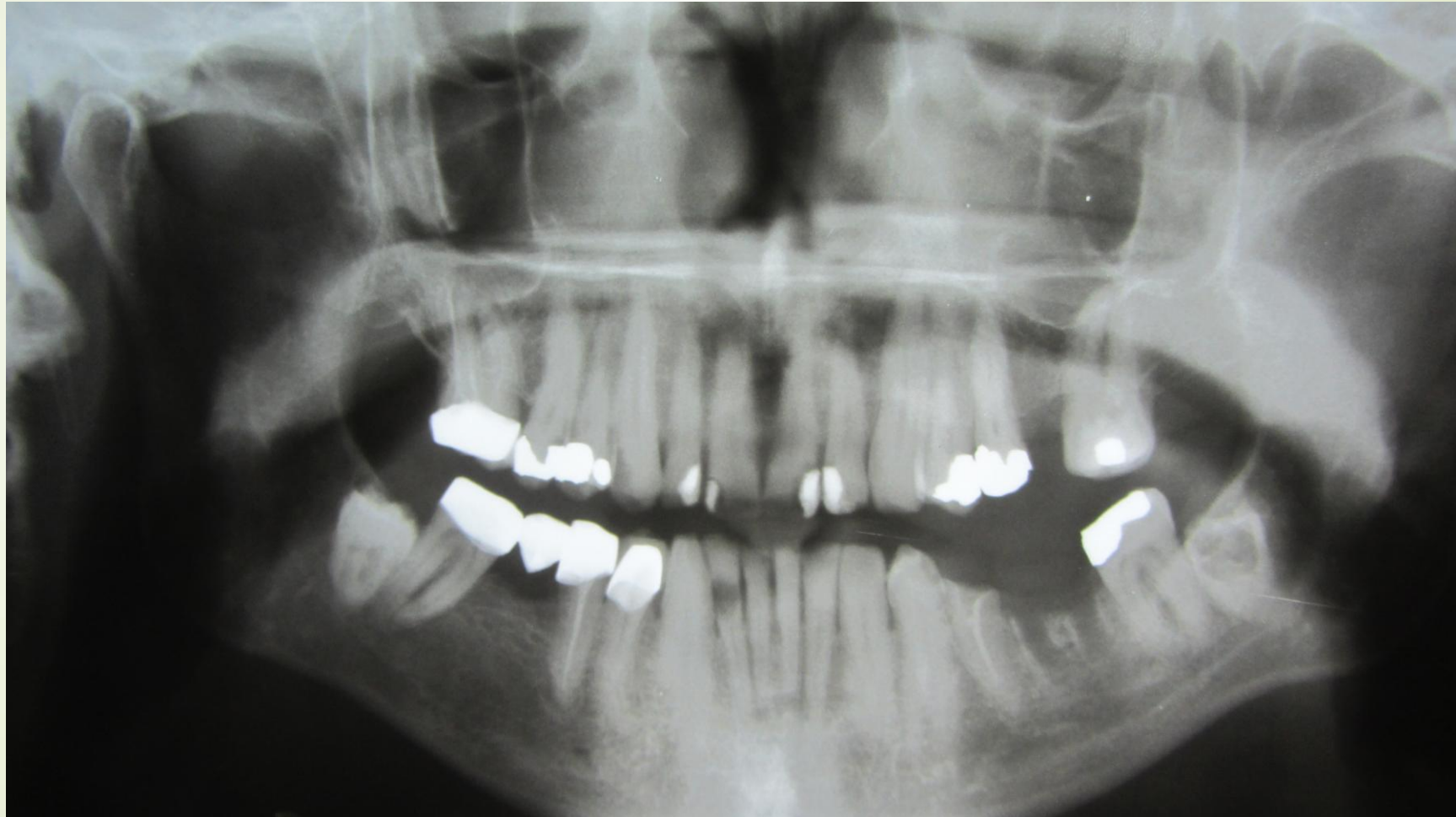




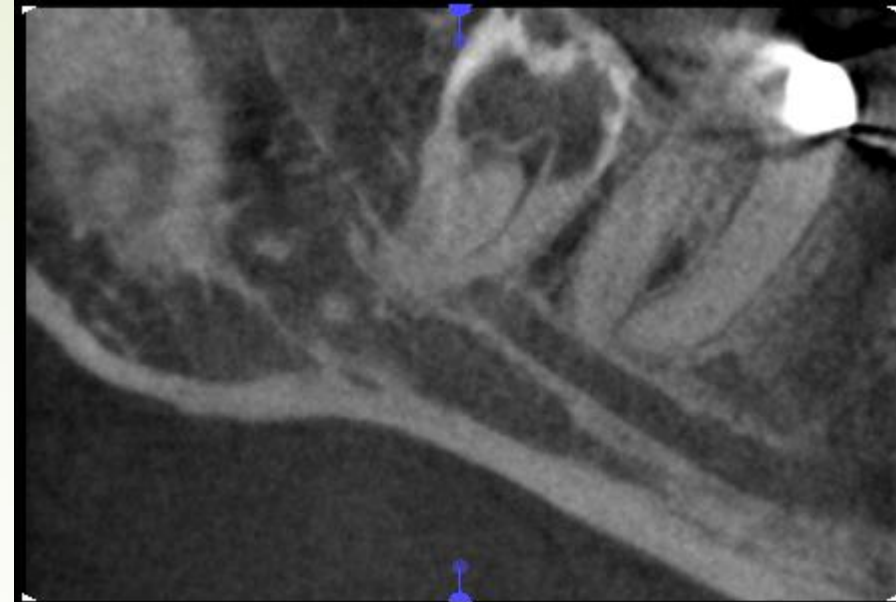
Dg: 38 fog irreverzibilis pulpitis

- ▶ Terápia: sebészi fogeltávolítás
antibiotikum(Dalacin C 300mg 4x1)

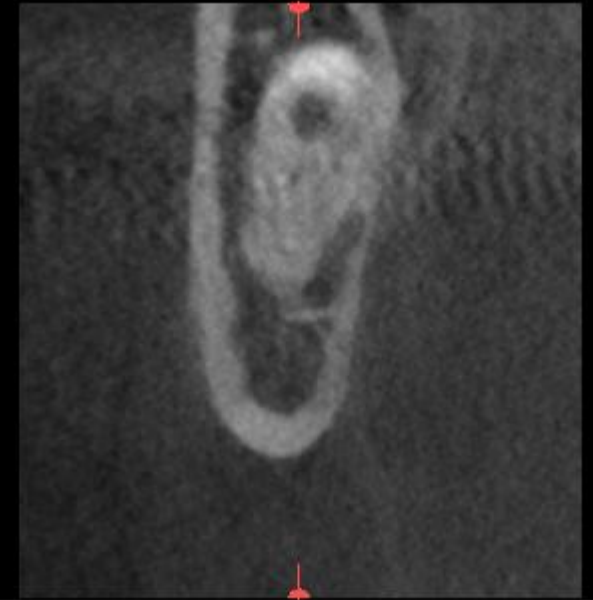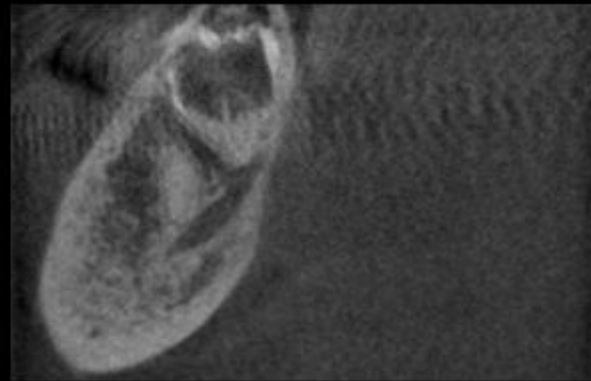
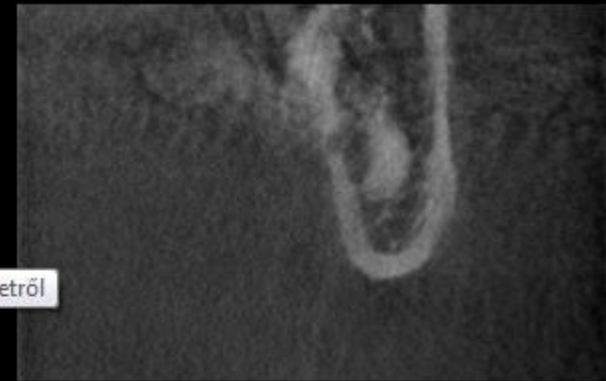
OP felvétel



CT felvételek

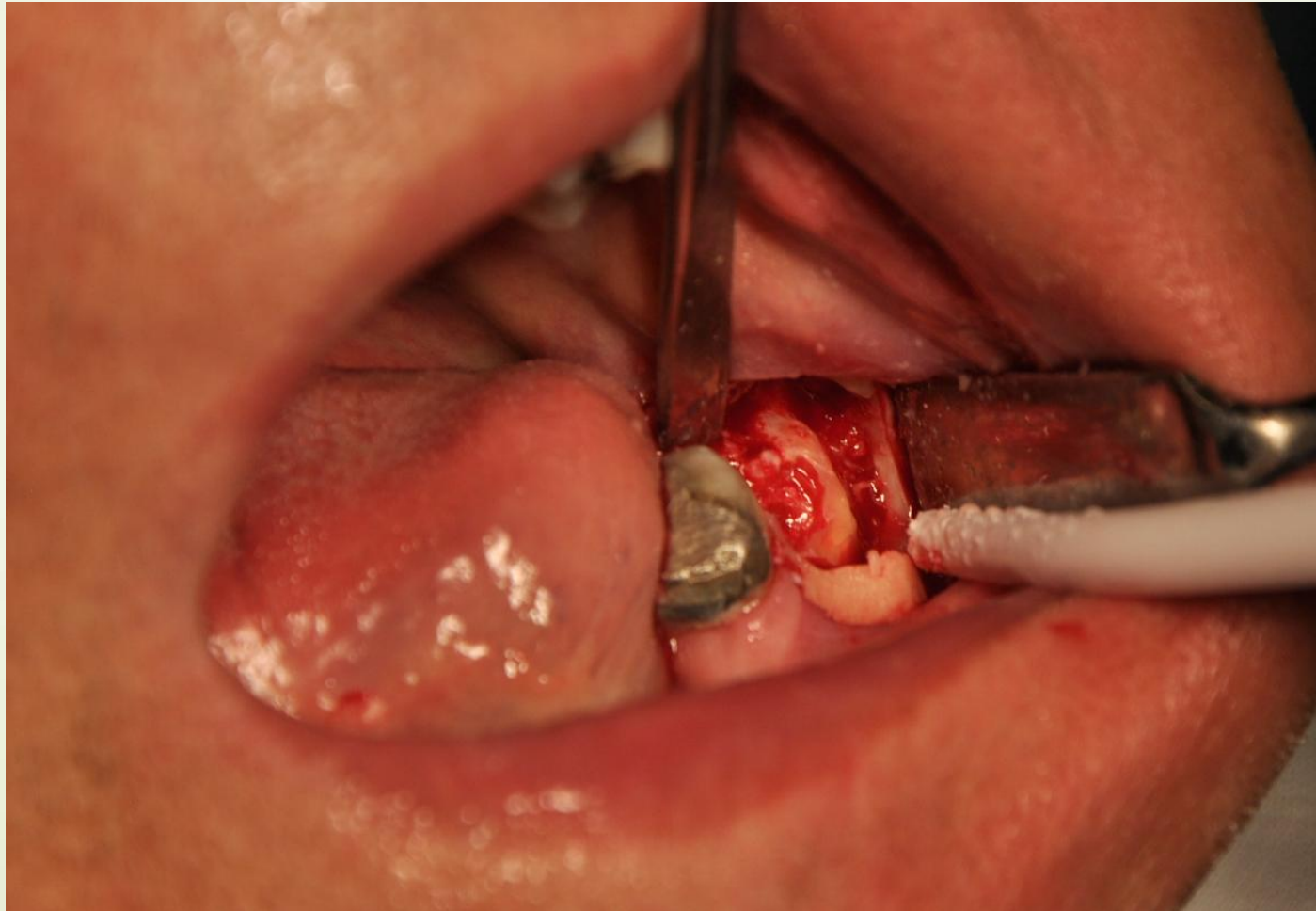

76 μ m

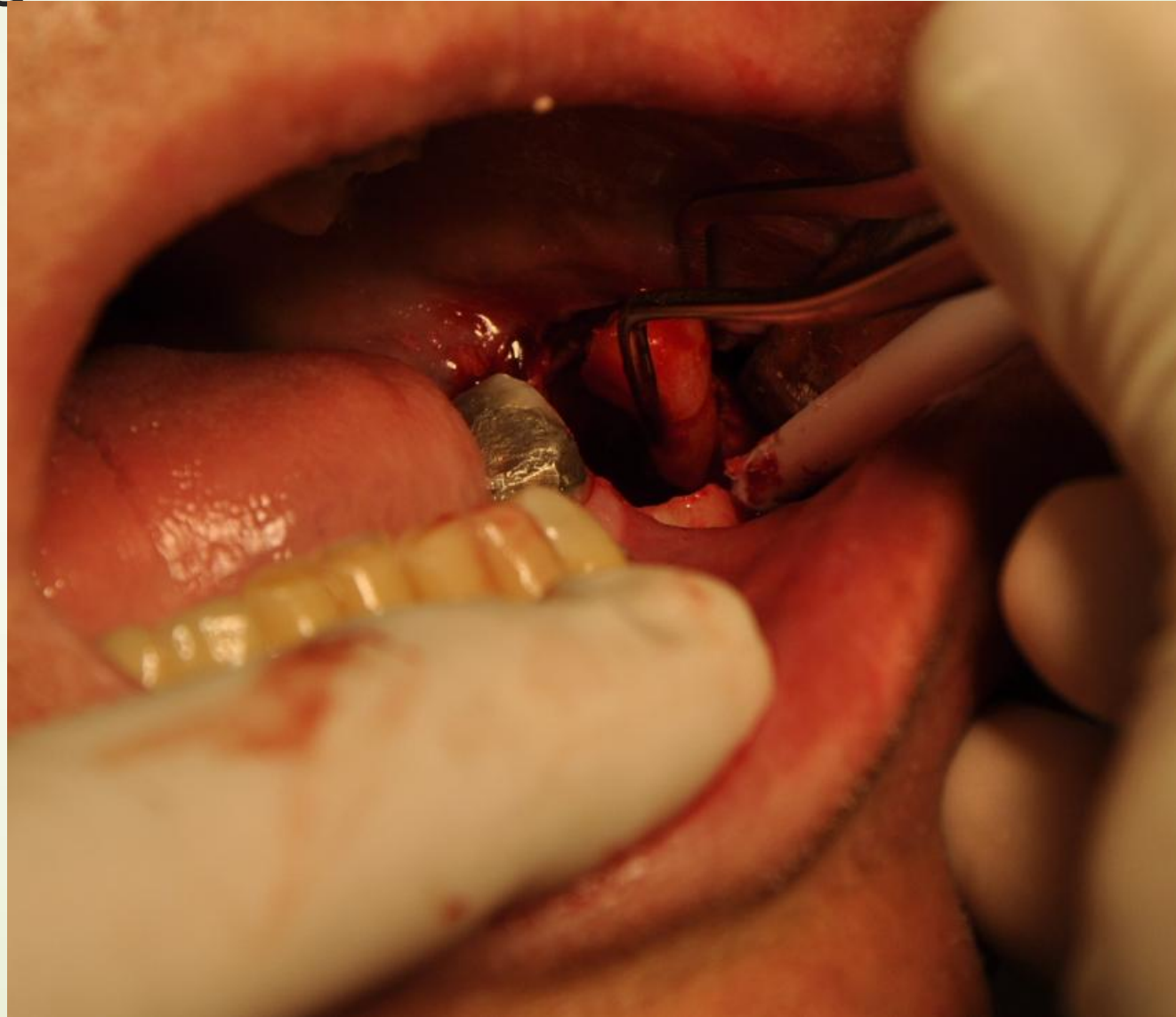

Fogeltávolítás

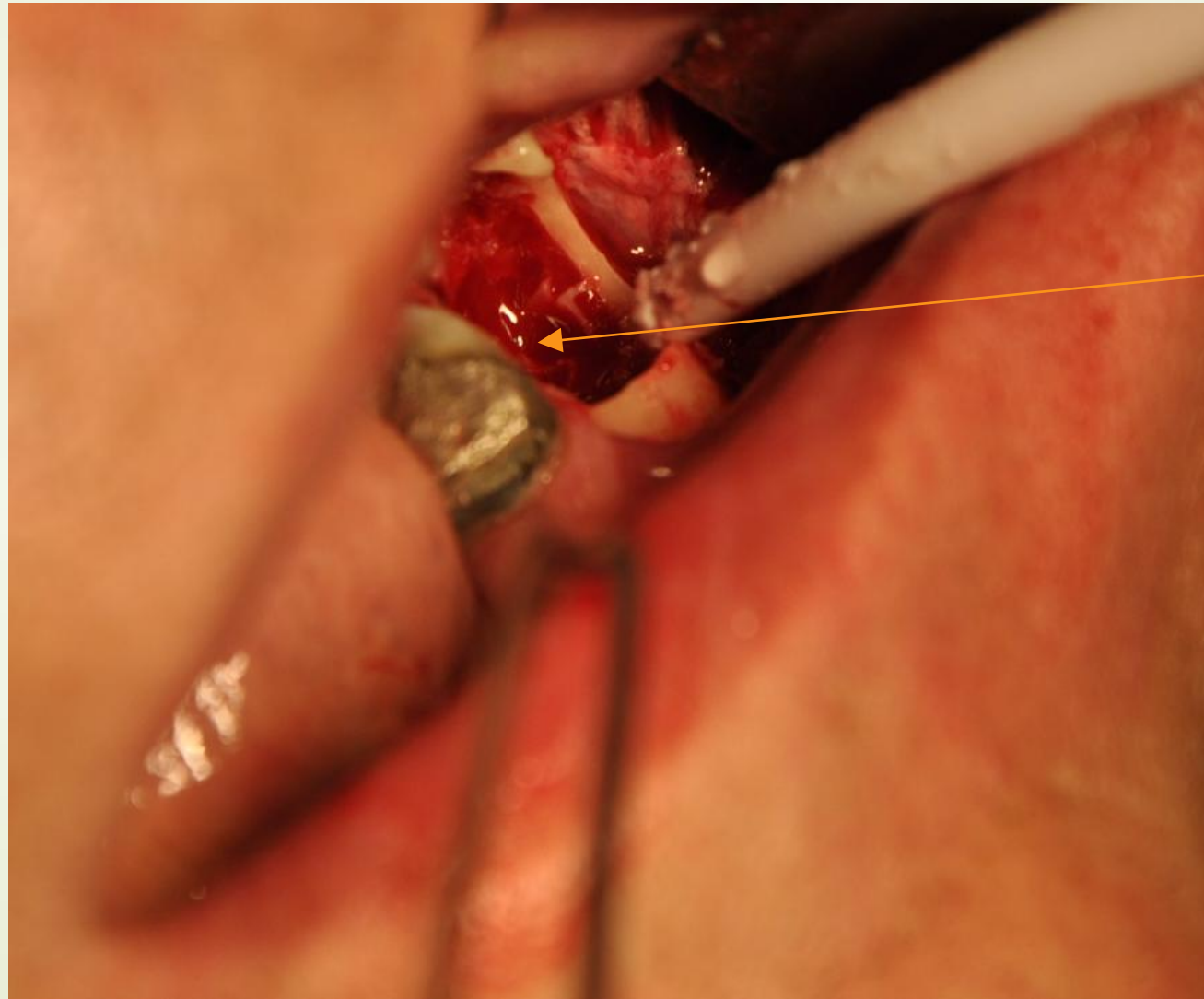
- ▶ 38 impactio dentis in situ verticalis



Fogeltávolítás

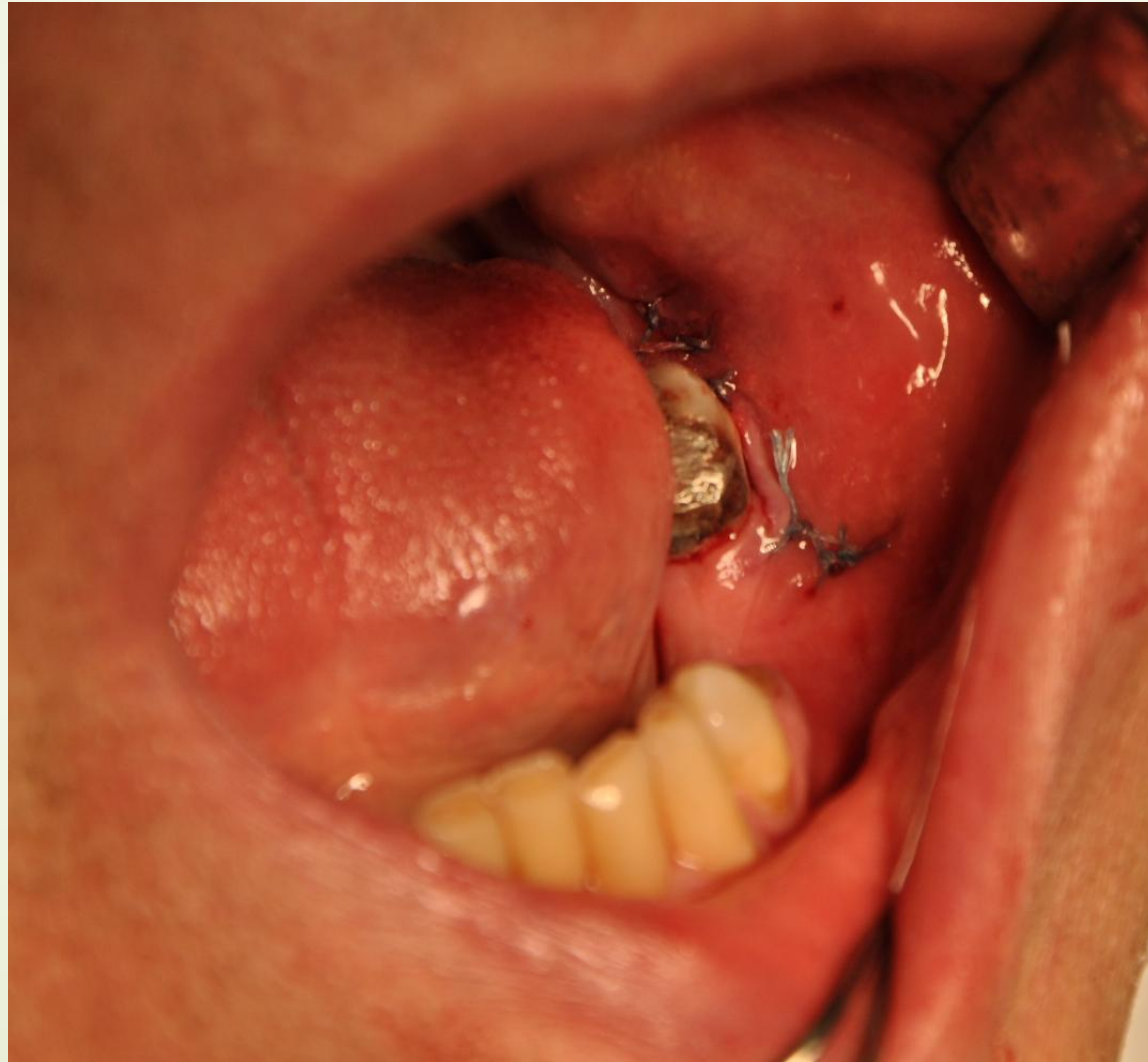

Fogeltávolítás

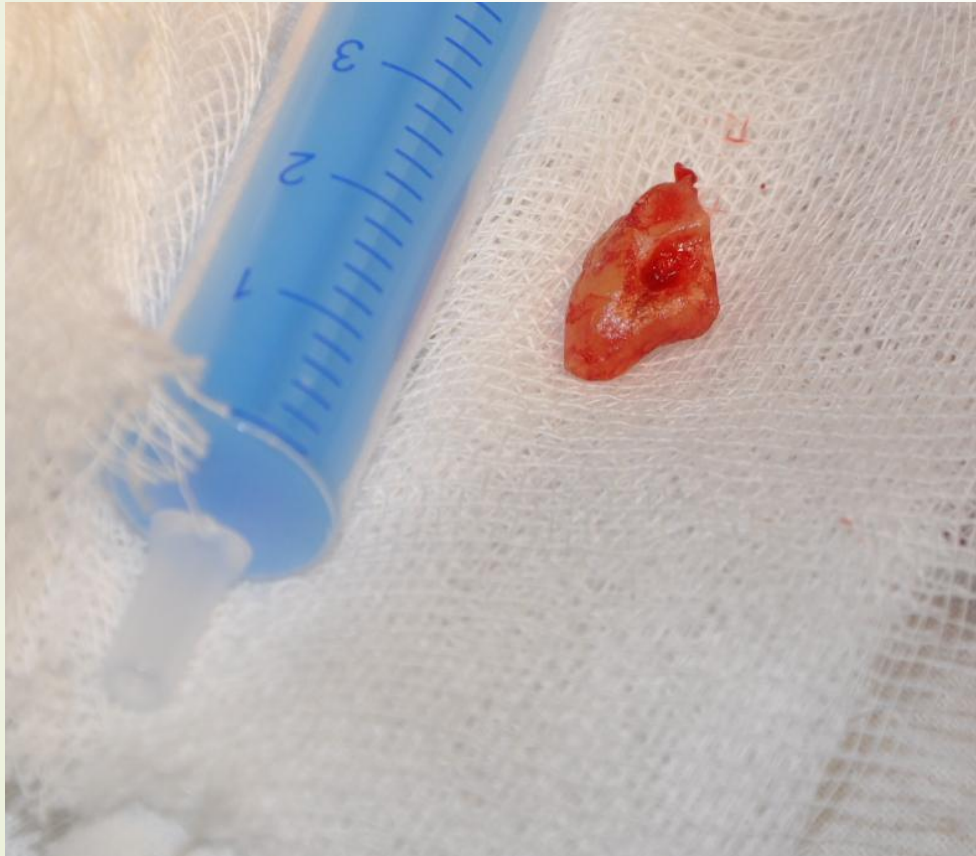

n. alv. inf.

Sebzárás



Eltávolított fog



Varratok eltávolítása után

A n. alv. inf. beidegzési területén normesztézia

