



Semmelweis Egyetem Fogorvostudományi Kar

Fogászati és Szájsebészeti Oktató Intézet

igazgató: Dr. Kivovics Péter egyetemi docens



Dento-alveolaris sebészet esetbemutató

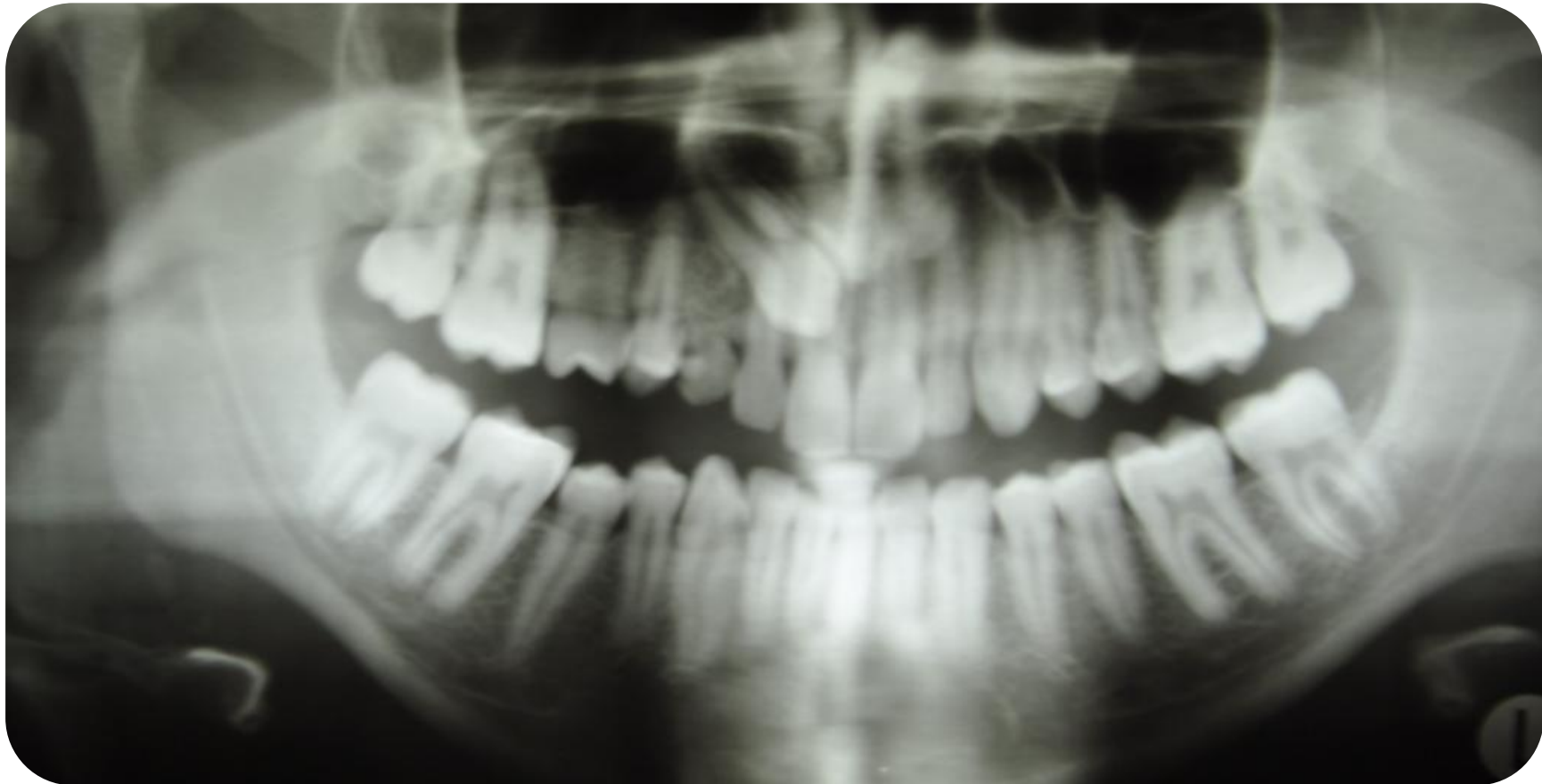


Dr. Geizelhardt Bence

Tutor: Dr. Szmirnova Éva
Mentor: Dr. Gyulai-Gaál Szabolcs

Esetbemutató

13-as retineált fog műtéti feltárása, brackett ragasztás



Anamnézis

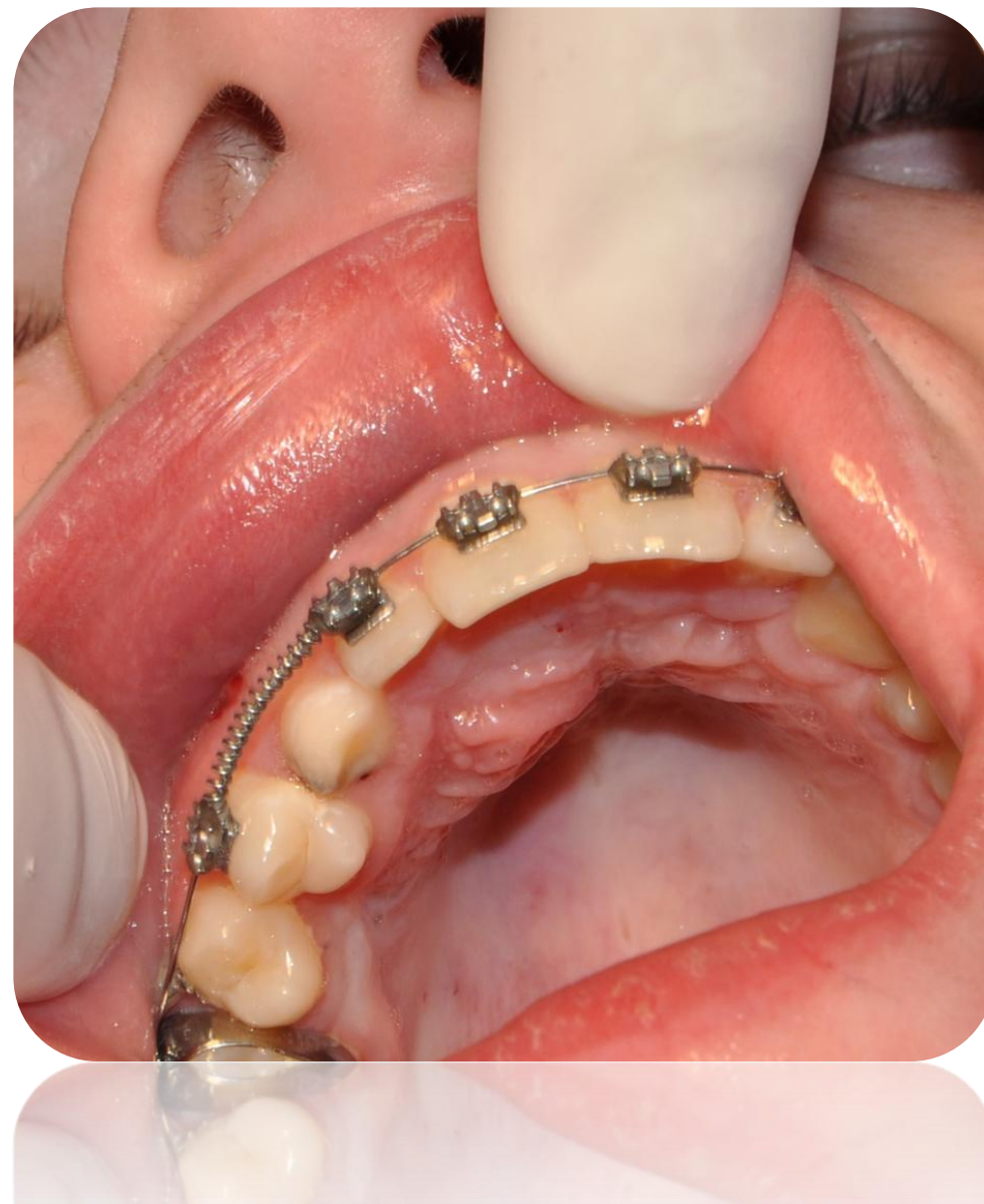- 17 éves férfi beteg
- Általános anamnézisében szájsebészeti, fogorvosi kezelést befolyásoló tényező nincs.
- Gyógyszereket rendszeresen nem szed, gyógyszerérzékenységről nem tud.
- Érkezett: retineált szemfog fogszabályzási célból történő felszabadítása céljából

Státusz

- Jó általános állapot
- Szimmetrikus arc
- Megtartott fogazat
- Jó szájhigiéné

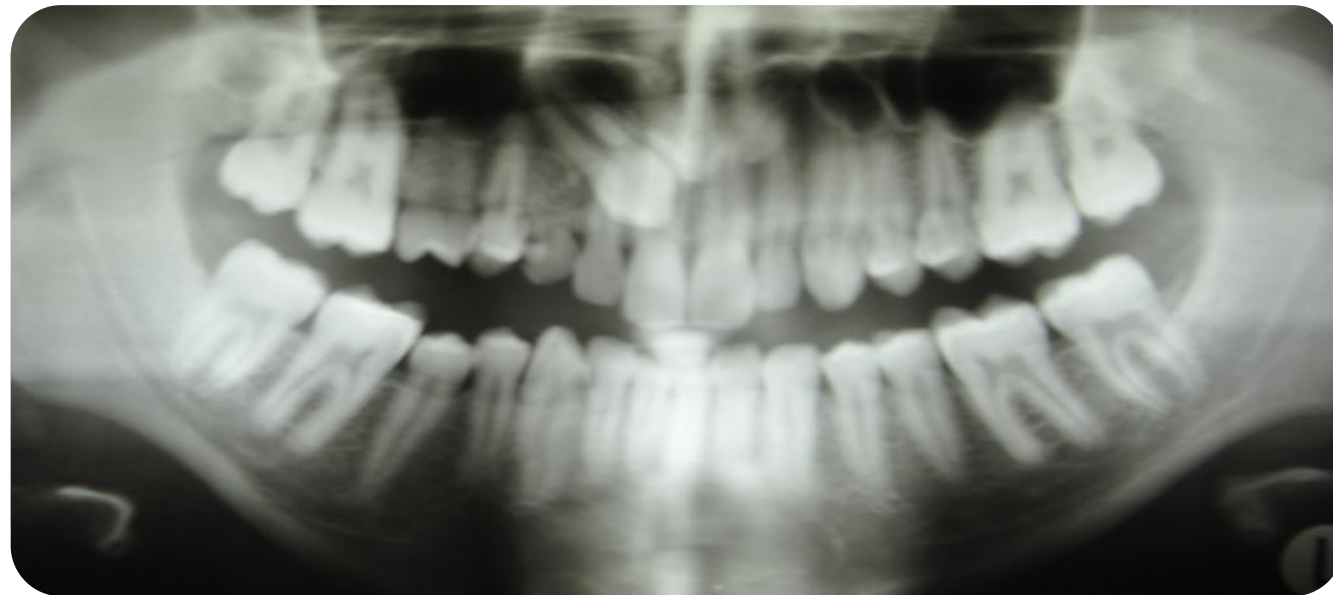
Vizsgálatok

- Sztomatológiai szűrés során eltérés nem látható.
- Temporomandibuláris ízületi diszfunkcióra utaló jel nincs.
- Klinikai vizsgálat során az 13-as fog helyén kissé kidomborodik a nyálkahártya.
- Persistáló 53-as fog.



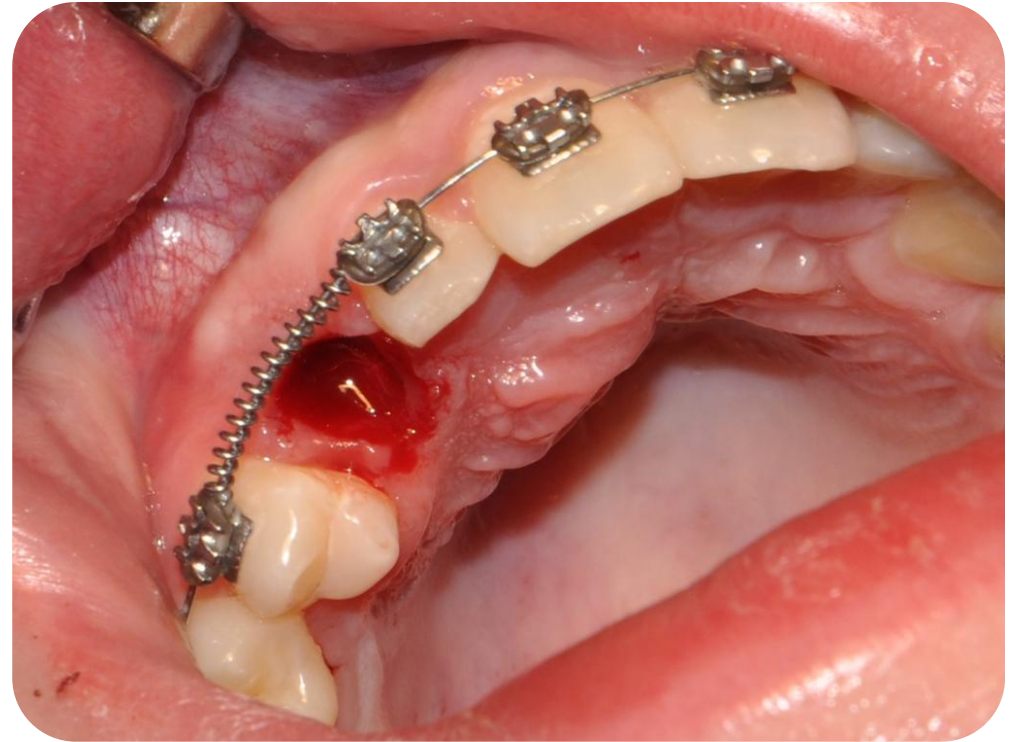
Panoráma RTG

- Panoráma felvétel alapján a fog koronája az 11-es és az 12 fogak mögött található.



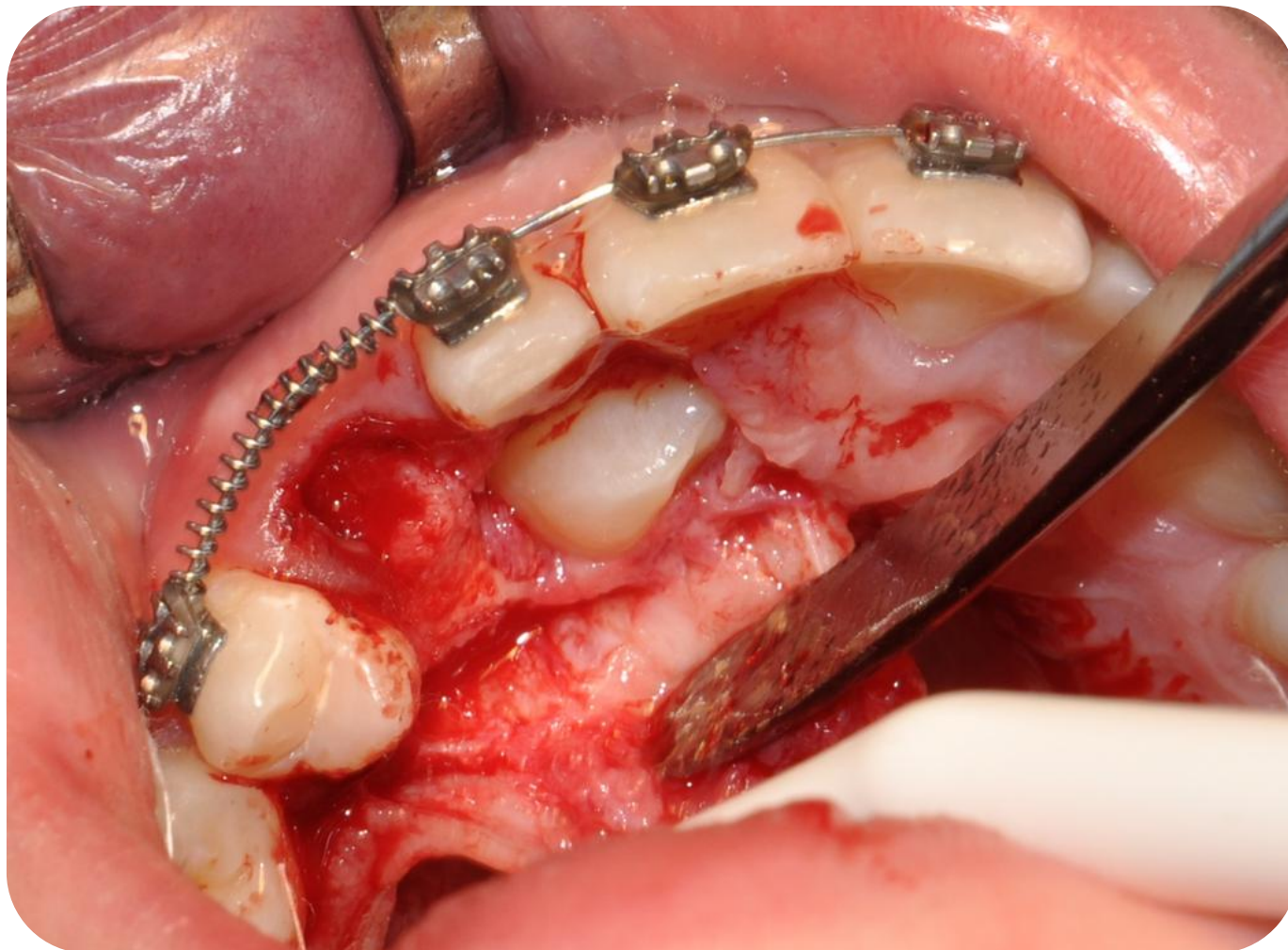
A műtét 1.

- A beavatkozás local anaesthesiában történt (5ml 2% lidocain)
- Az 53 fog eltávolítása



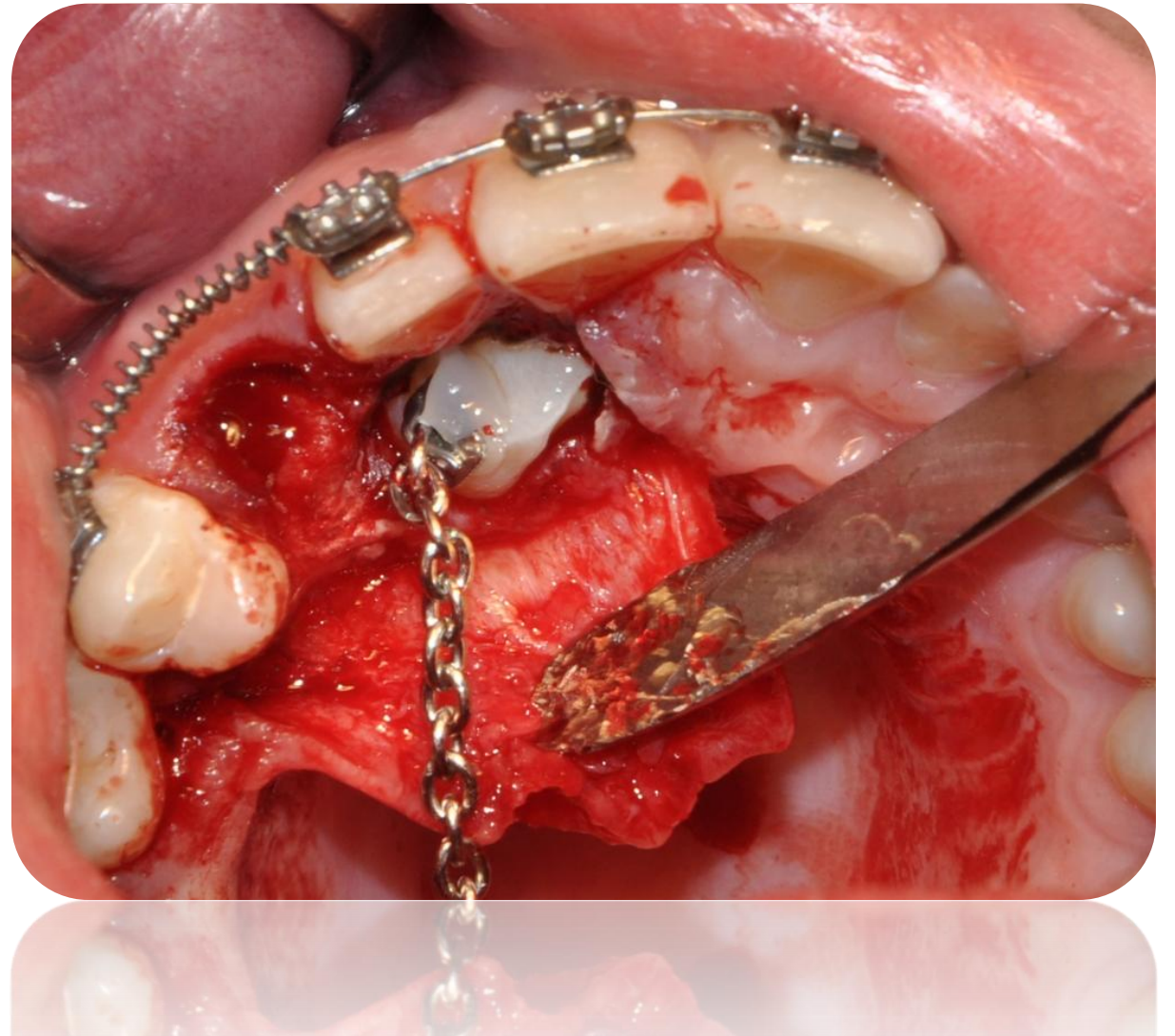
A műtét 2.

- Lebenyképzés
- A fog koronájának feltárása



A műtét 3.

- A brackett rögzítése a fogon.



A műtét 4.

- Papillák egyesítése vertikális matrac öltésekkel (4/0 supramid)
- Brackett láncának rögzítése

