



**Semmelweis Egyetem Fogorvostudományi Kar**

**Fogászati és Szájsebészeti Oktató Intézet**

igazgató: Dr. Kivovics Péter egyetemi docens



# Fogszabályzás Részvizsga esetbemutató

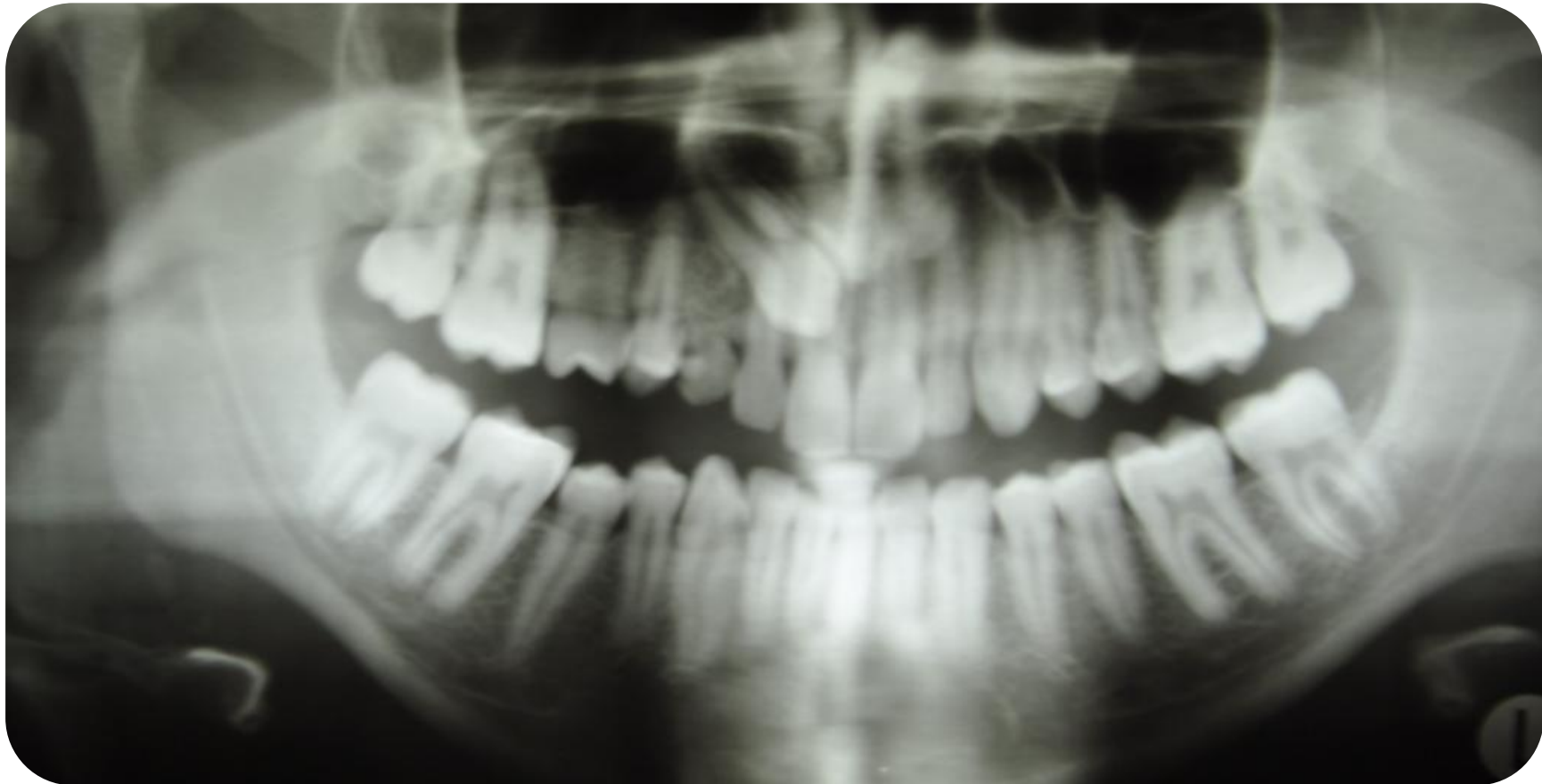


**Dr. Geizelhardt Bence**

Tutor: Dr. Szmirnova Éva  
Mentor: Dr. Gyulai-Gaál Szabolcs

# Esetbemutató

13-as retineált fog műtéti feltárása, bracket ragasztás



# Anamnézis

- 17 éves férfi beteg
- Általános anamnézisében szájsebészeti, fogorvosi kezelést befolyásoló tényező nincs.
- Gyógyszereket rendszeresen nem szed, gyógyszerérzékenységről nem tud.
- Panasz: retineált szemfog fogszabályzási célból történő felszabadítása



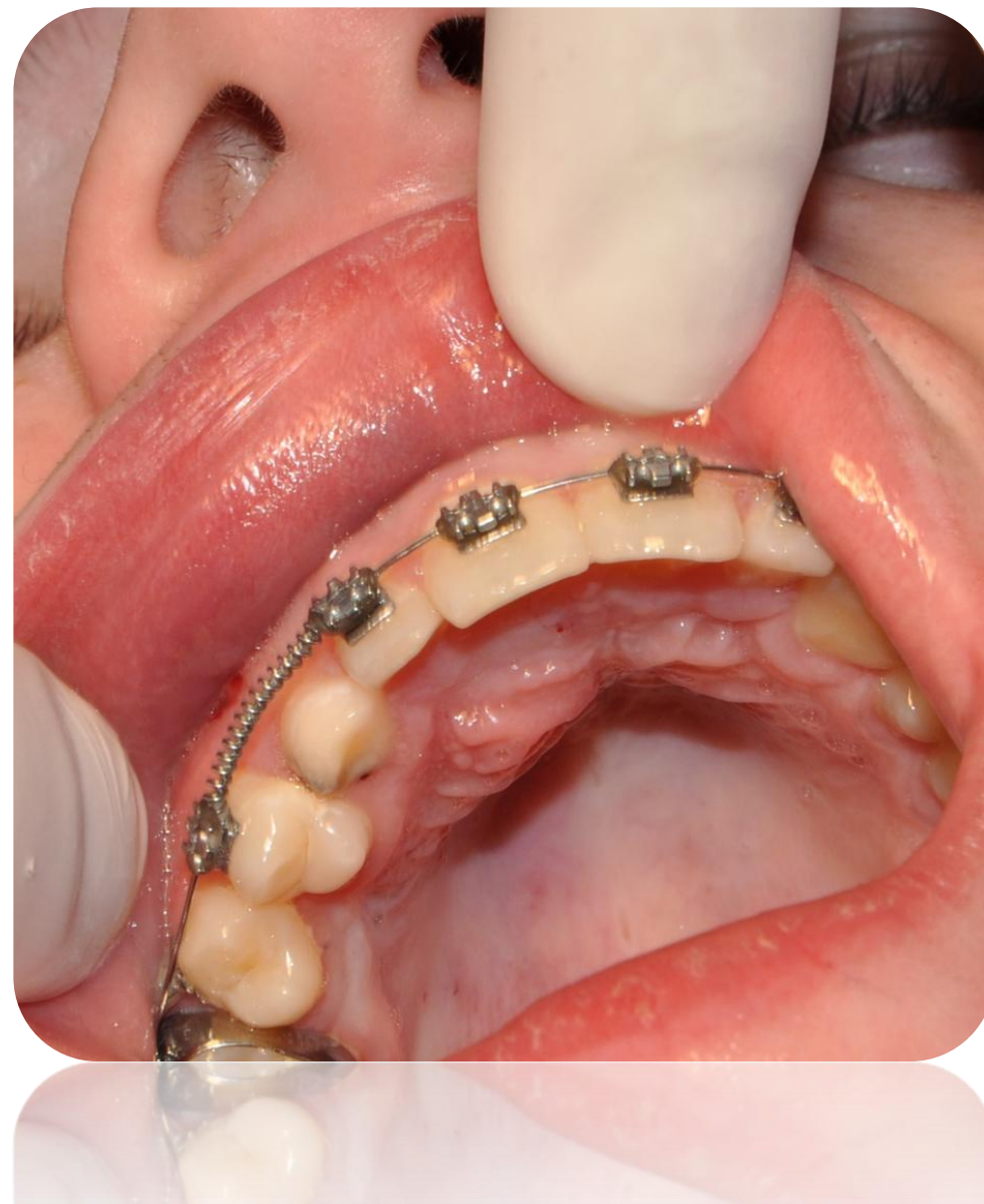# Státusz

- Jó általános állapot
- Szimmetrikus arc
- Megtartott fogazat
- Jó szájhigiéné



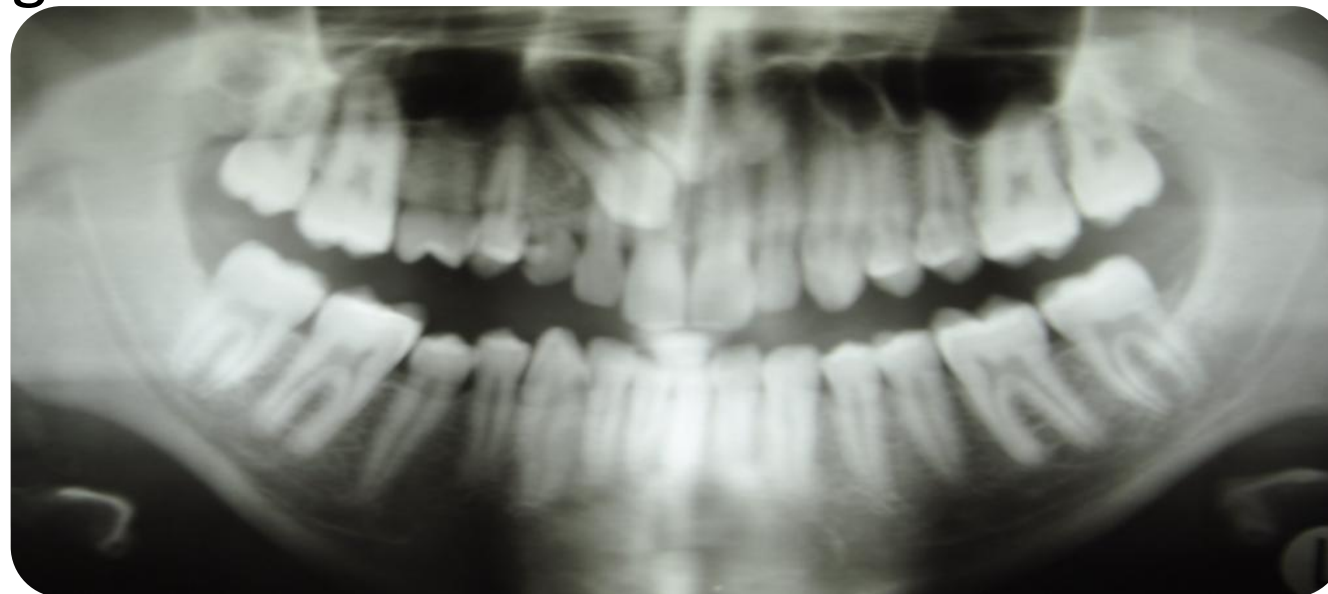
# Vizsgálatok

- Sztomatológiai szűrés során eltérés nem látható.
- Temporomandibuláris ízületi diszfunkcióra utaló jel nincs.
- Klinikai vizsgálat során az 13-as fog helyén kissé kidomborodik a nyálkahártya.
- Persistáló 53-as fog.



# Panoráma RTG

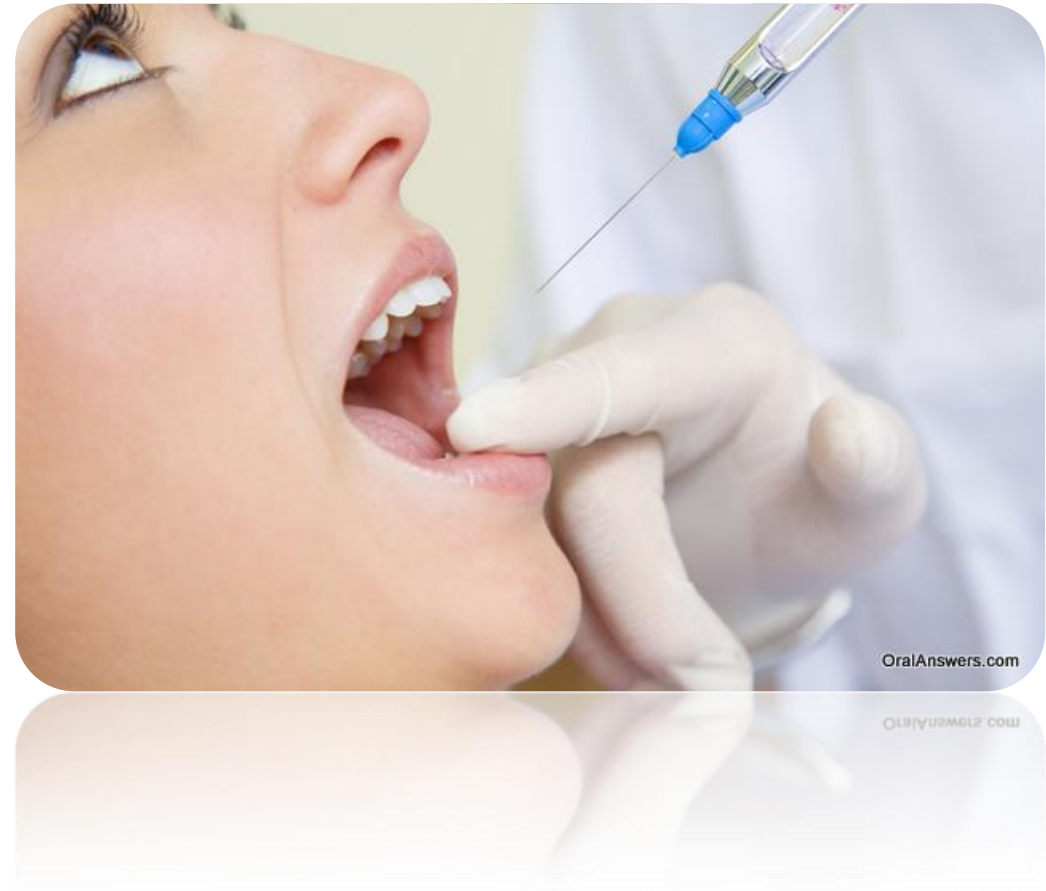
- Panoráma felvétel alapján a fog koronája az 11-es és az 12 fogak fölött található.
- Mivel klinikai vizsgálat során megállapítható a fog palatinális helyzete további röntgen felvétel készítése nem indokolt.





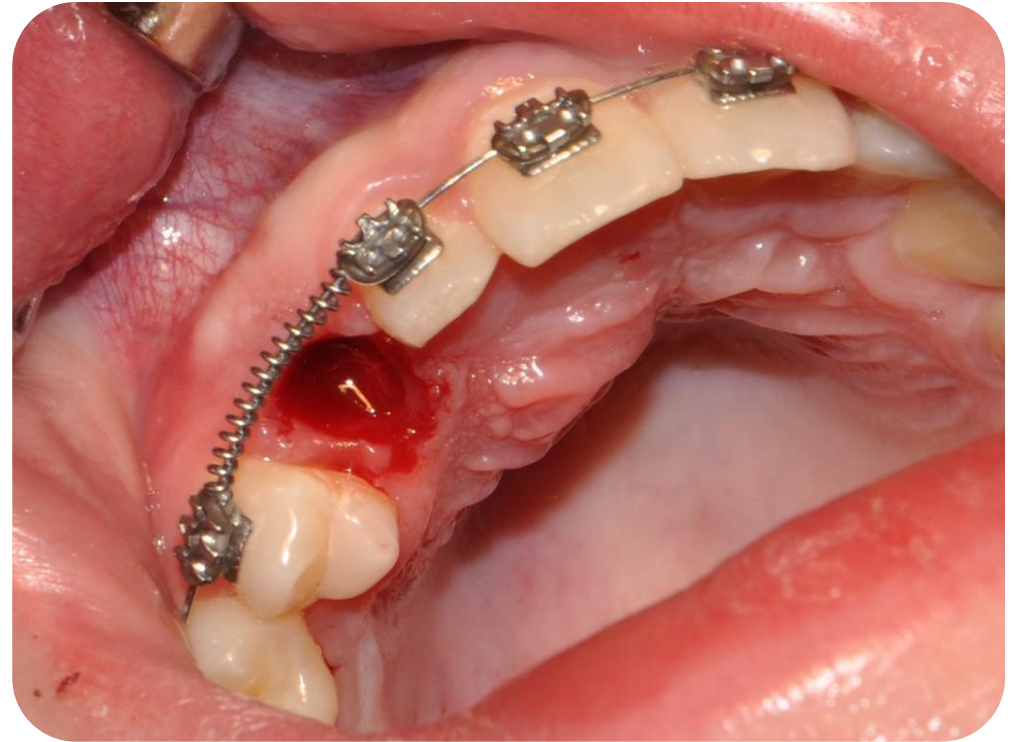
# A műtét 1.

- A beavatkozás helyi érzéstelenítésben történt (4ml 2% lidocain)



# A műtét 2.

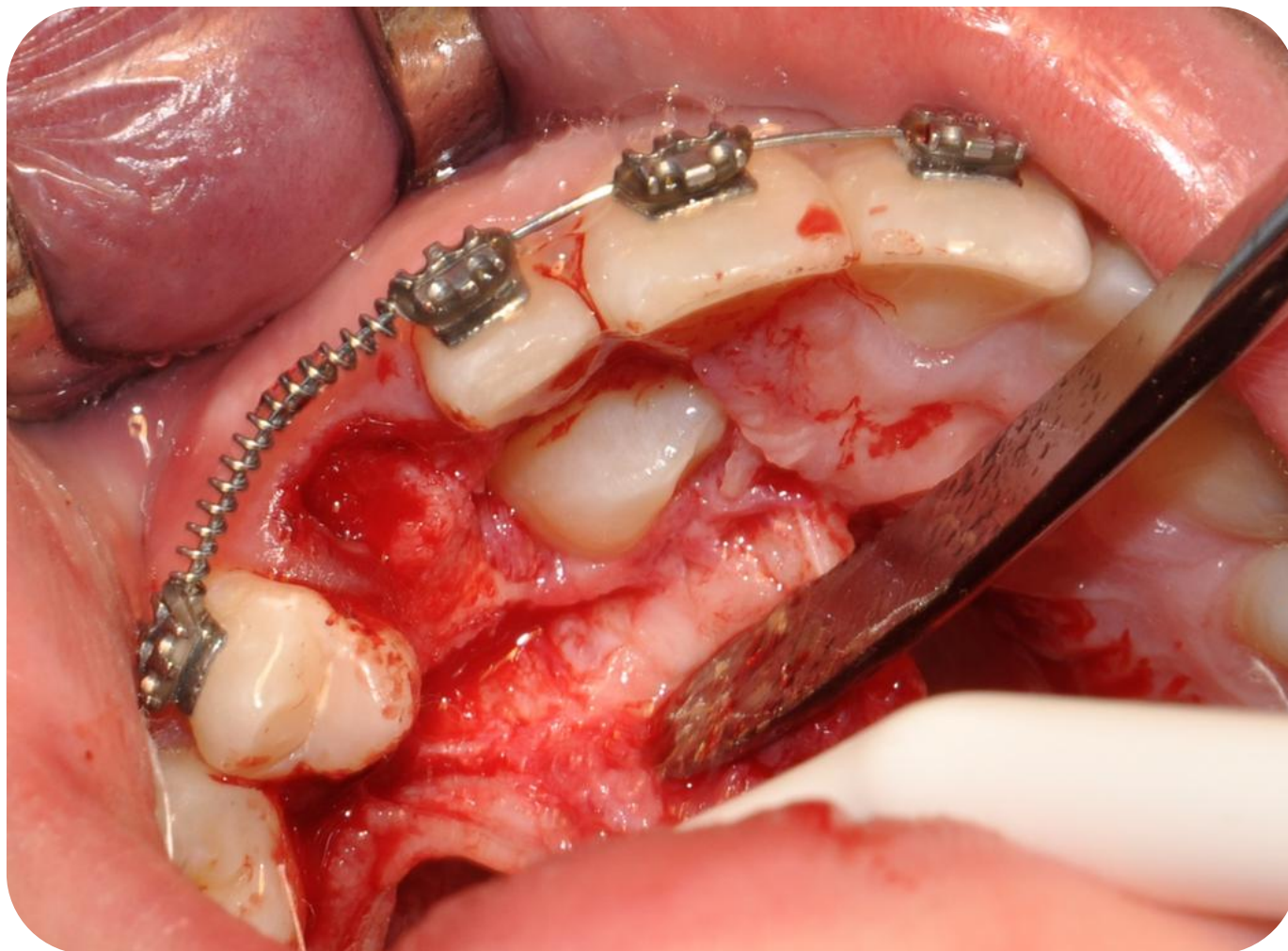
- Az 53 fog eltávolítása





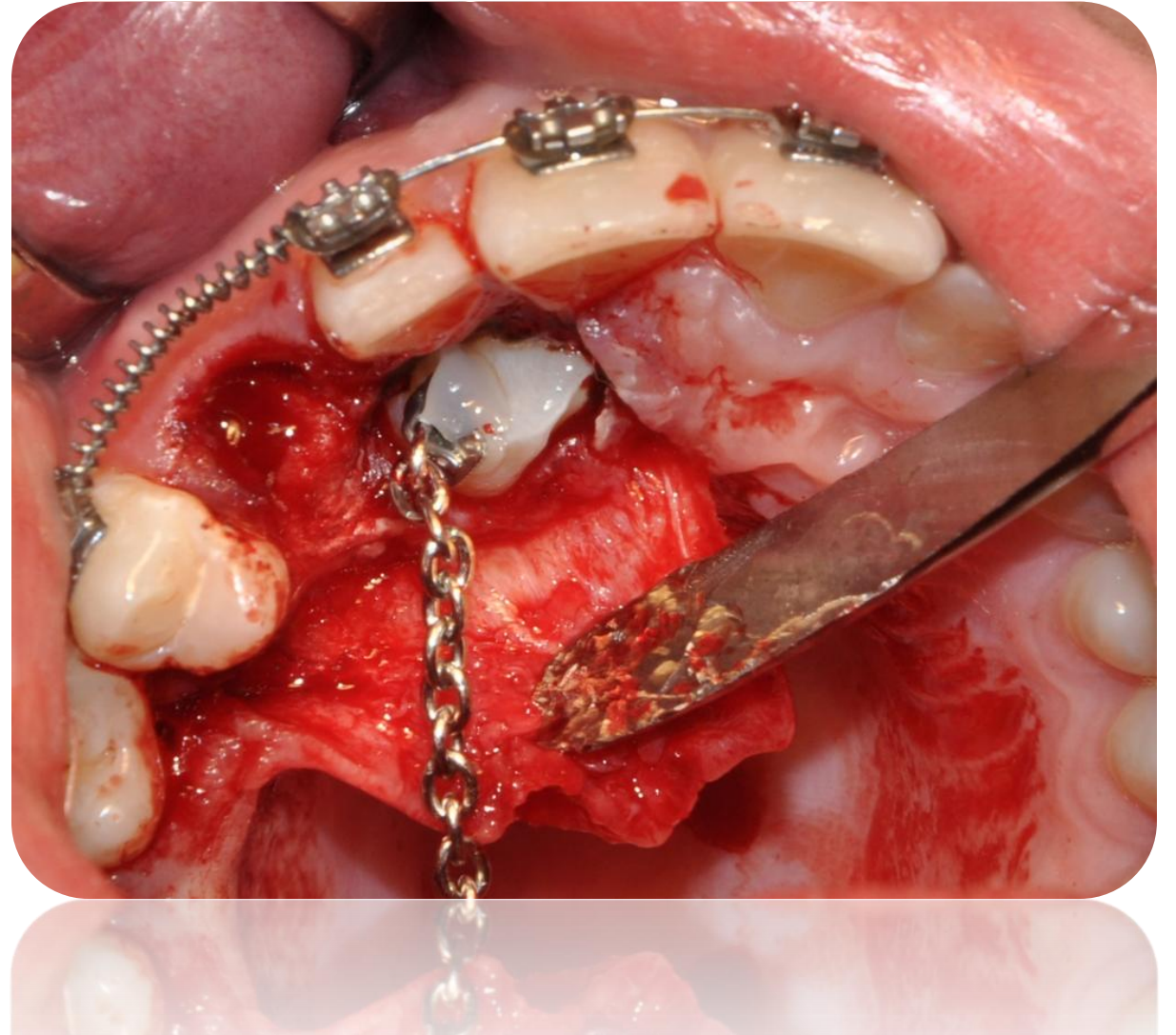
# A műtét 3.

- Lebenyképzés
- A fog koronájának feltárása



# A műtét 4.

- A bracket rögzítése a fogon.



# A műtét 5.

- Sebszélek zárása varratokkal
- Bracket láncának rögzítése

