

Mint Anna

Szül.:

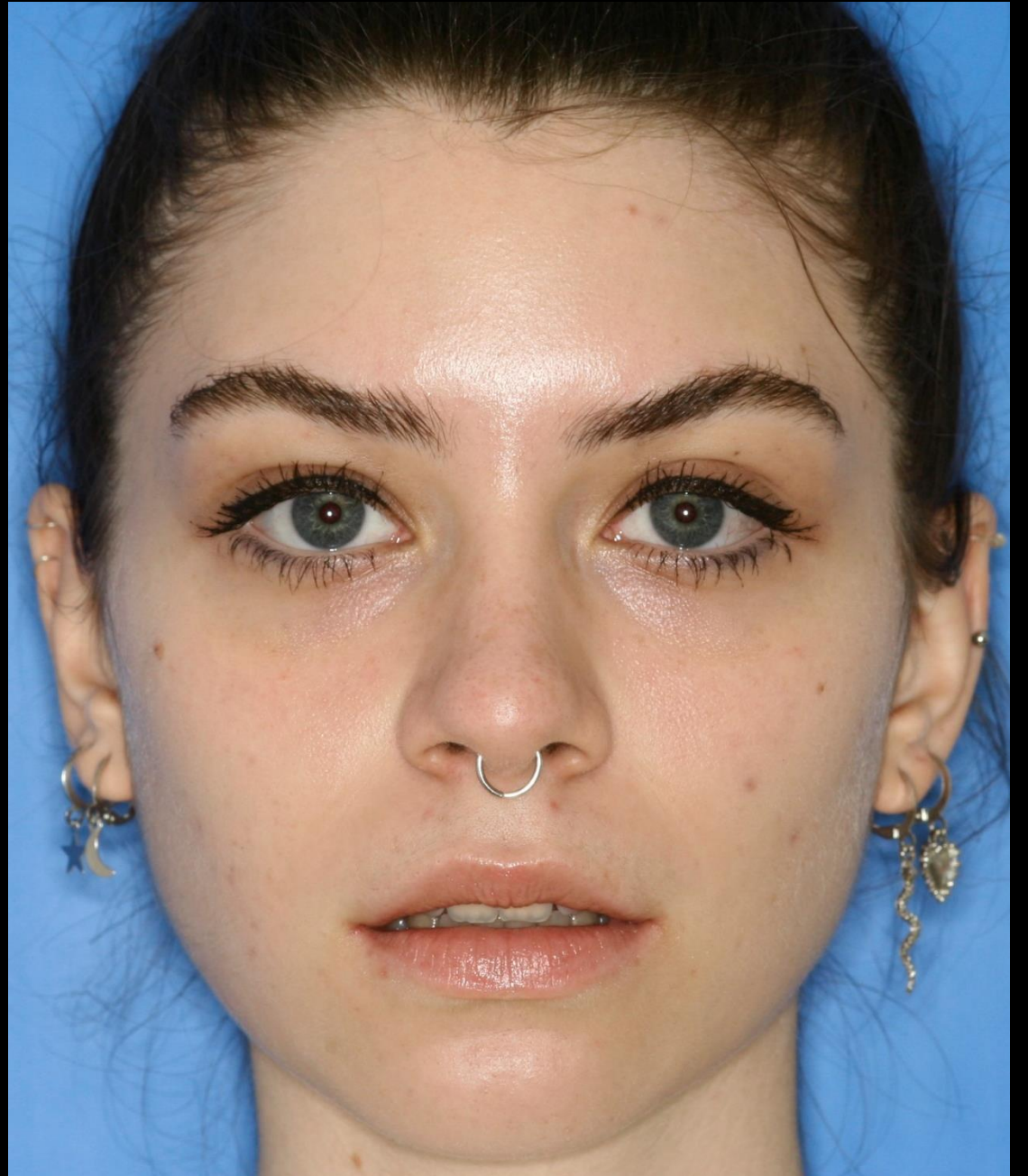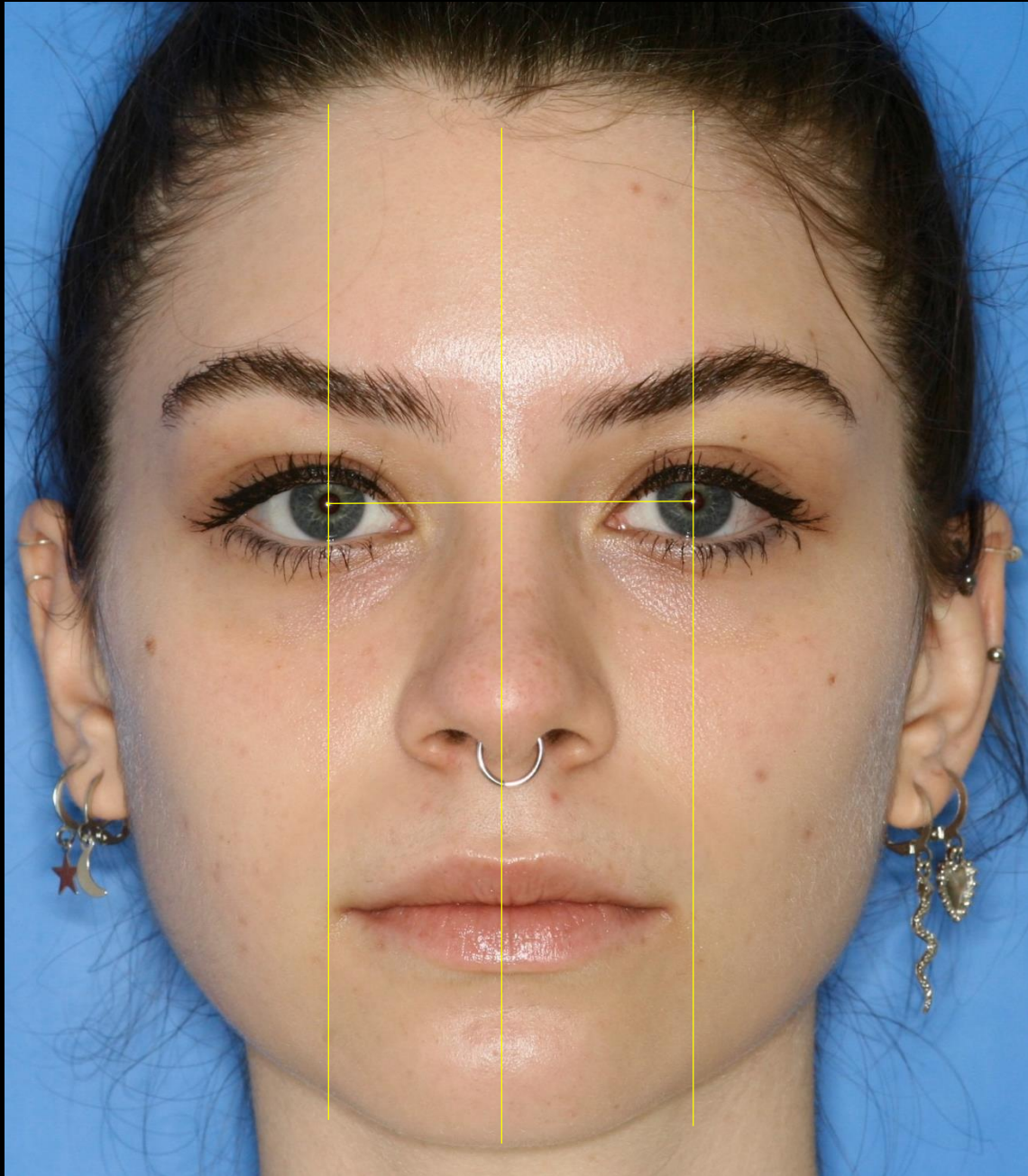
Klinikára jelentkezett

Felvételes orvos:

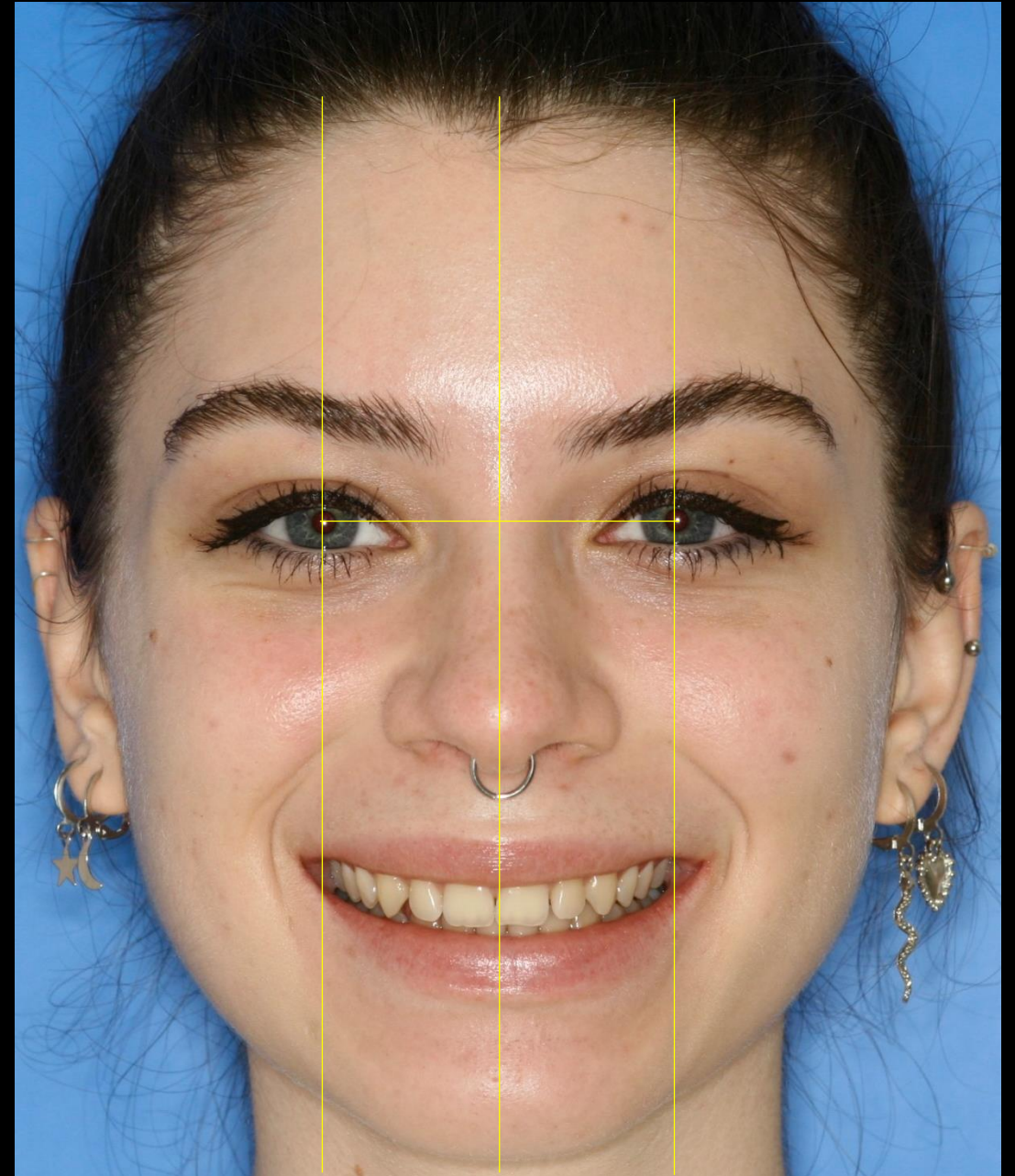
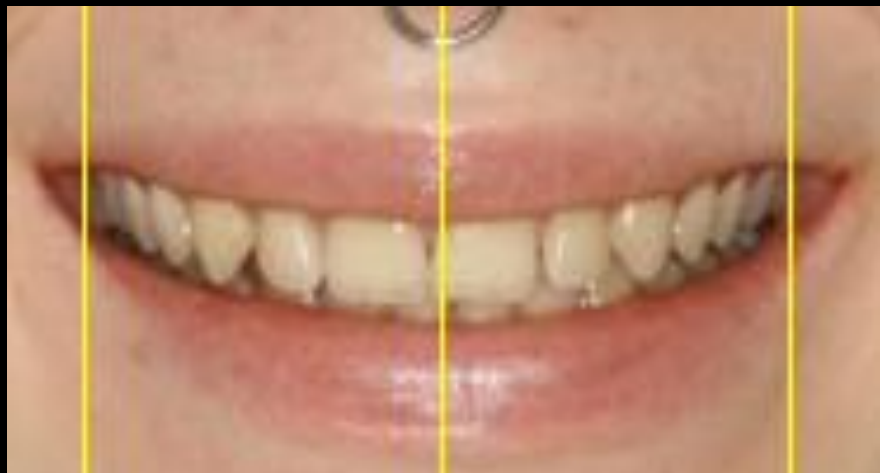Diagnosztikát készítette(név, dátum):

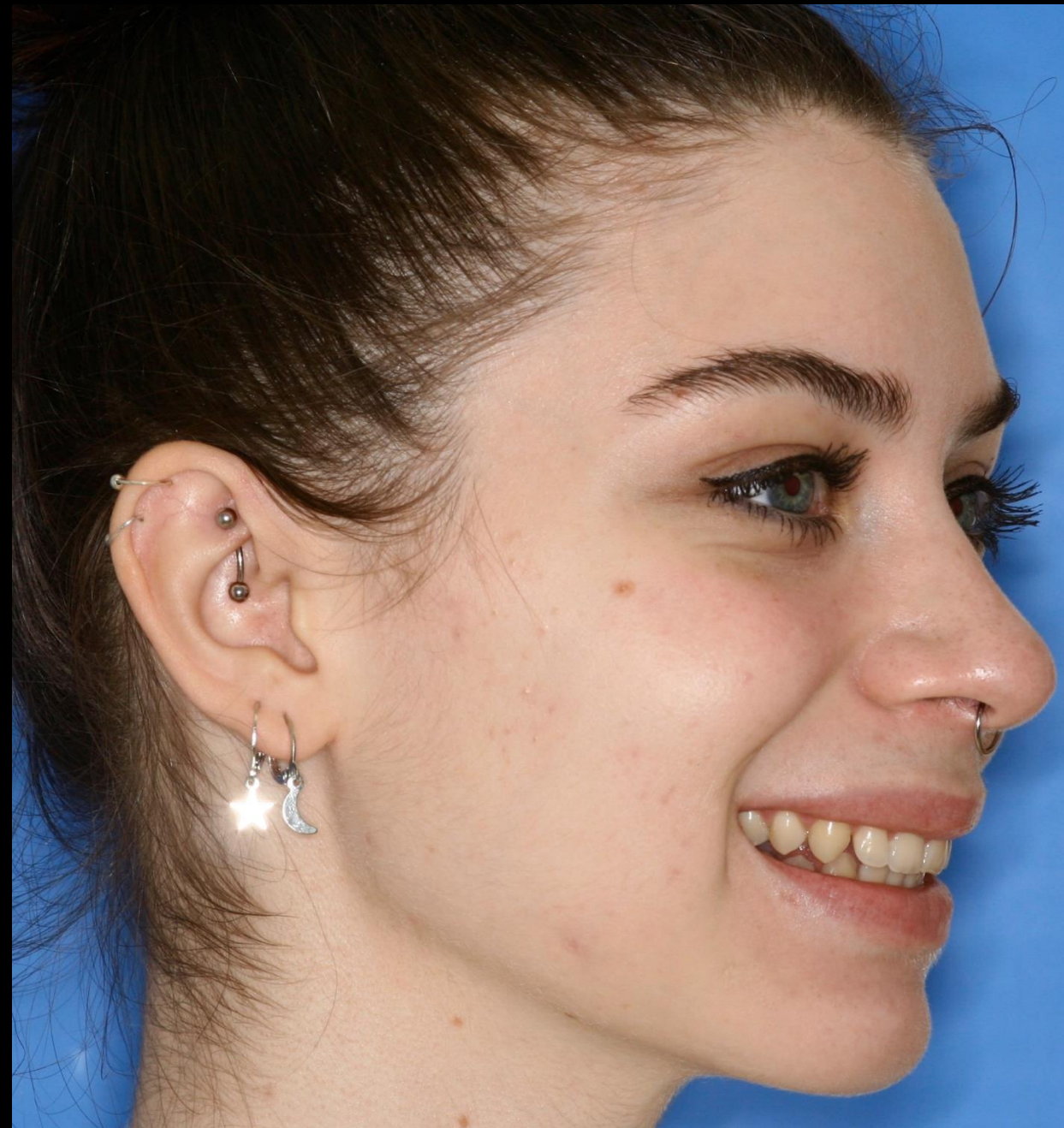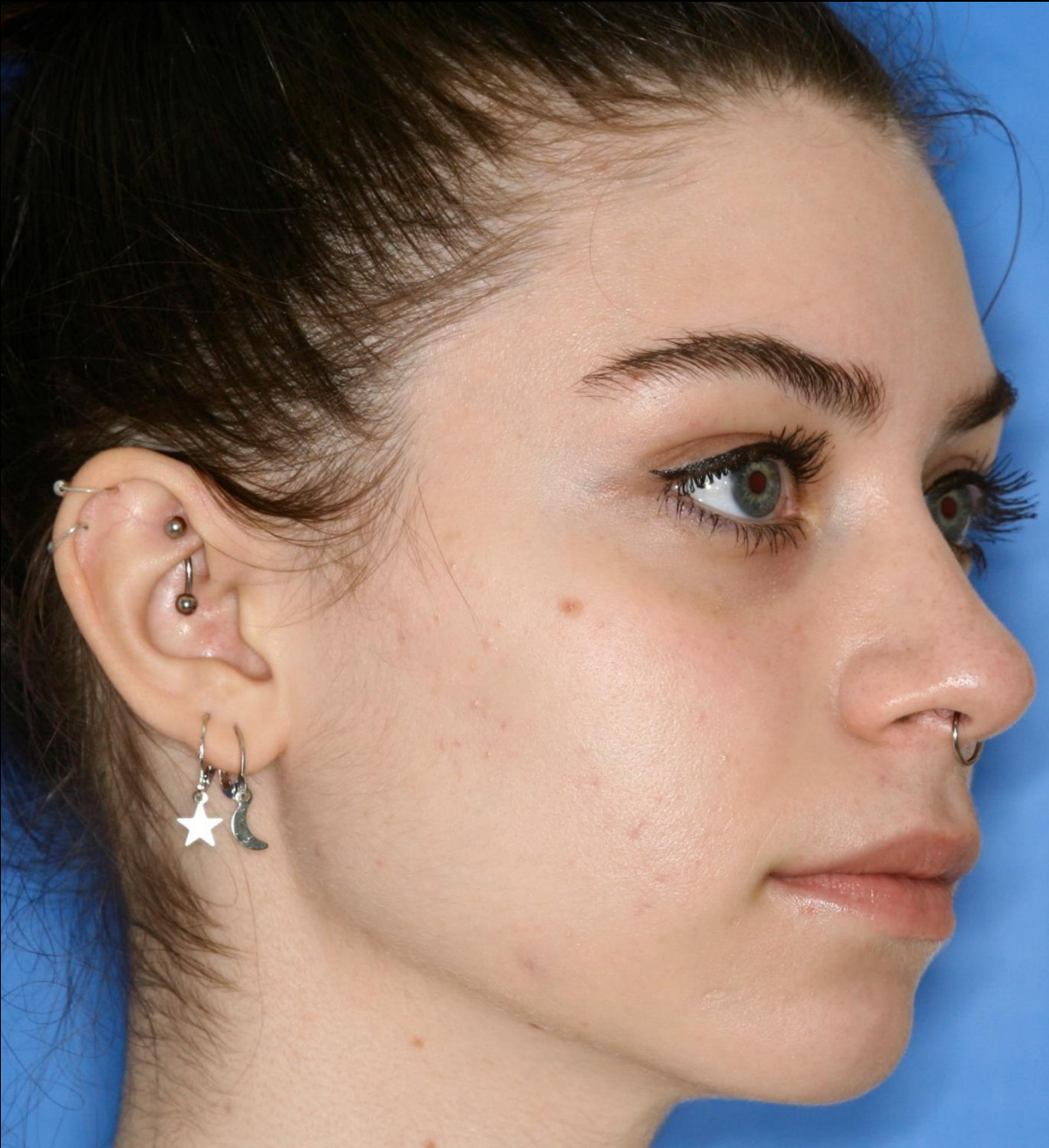Pp-t ellenőrizte(név, dátum):

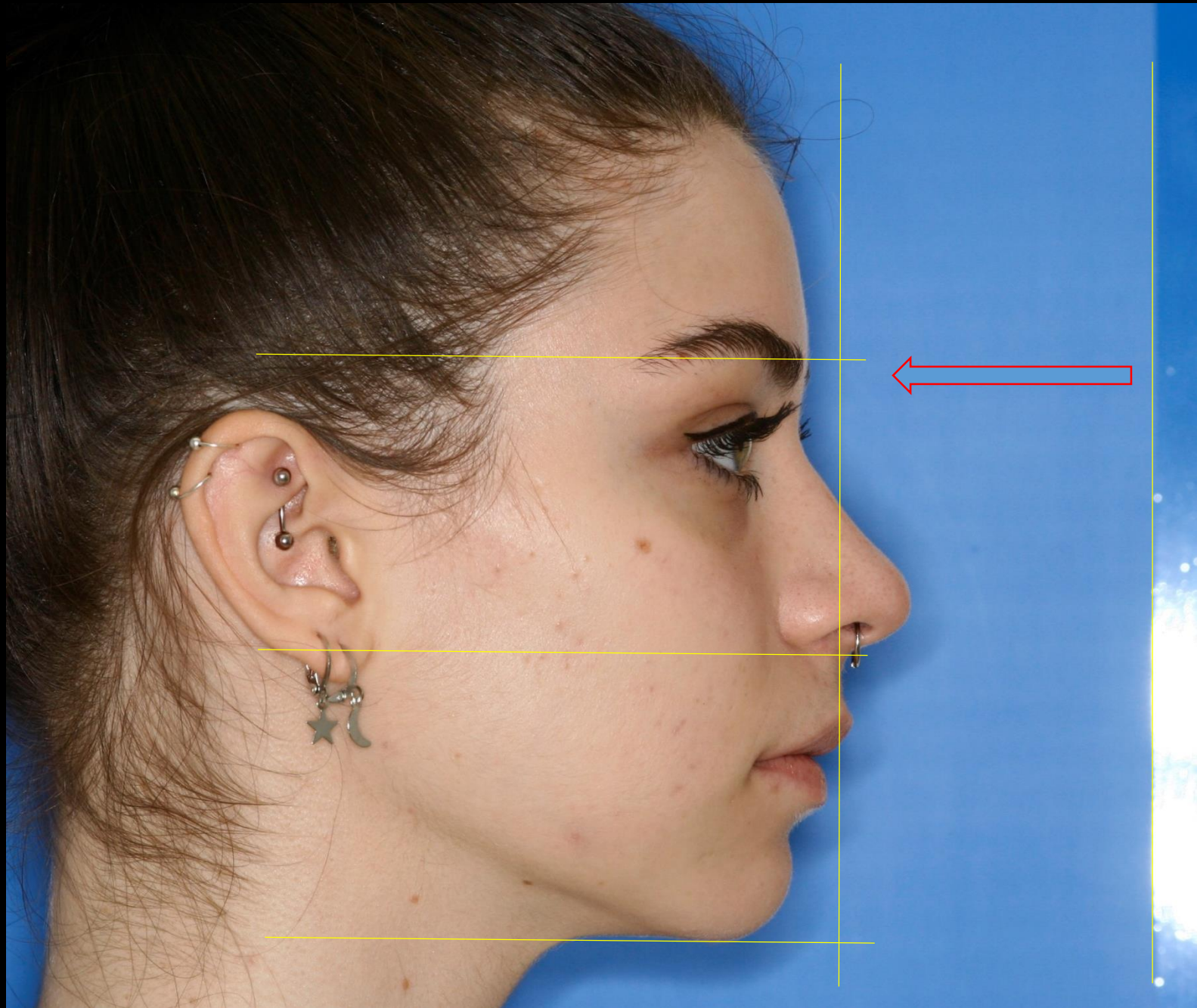
- Ellátás megalapozottsága:
- Mi zavarja?
- Volt-e már fogszabályozva? Mikor, hol?
- Érte-e arcot, állat trauma valamikor?
- Elzárkózik-e bármilyen kezeléstől? (extractio, műtét)

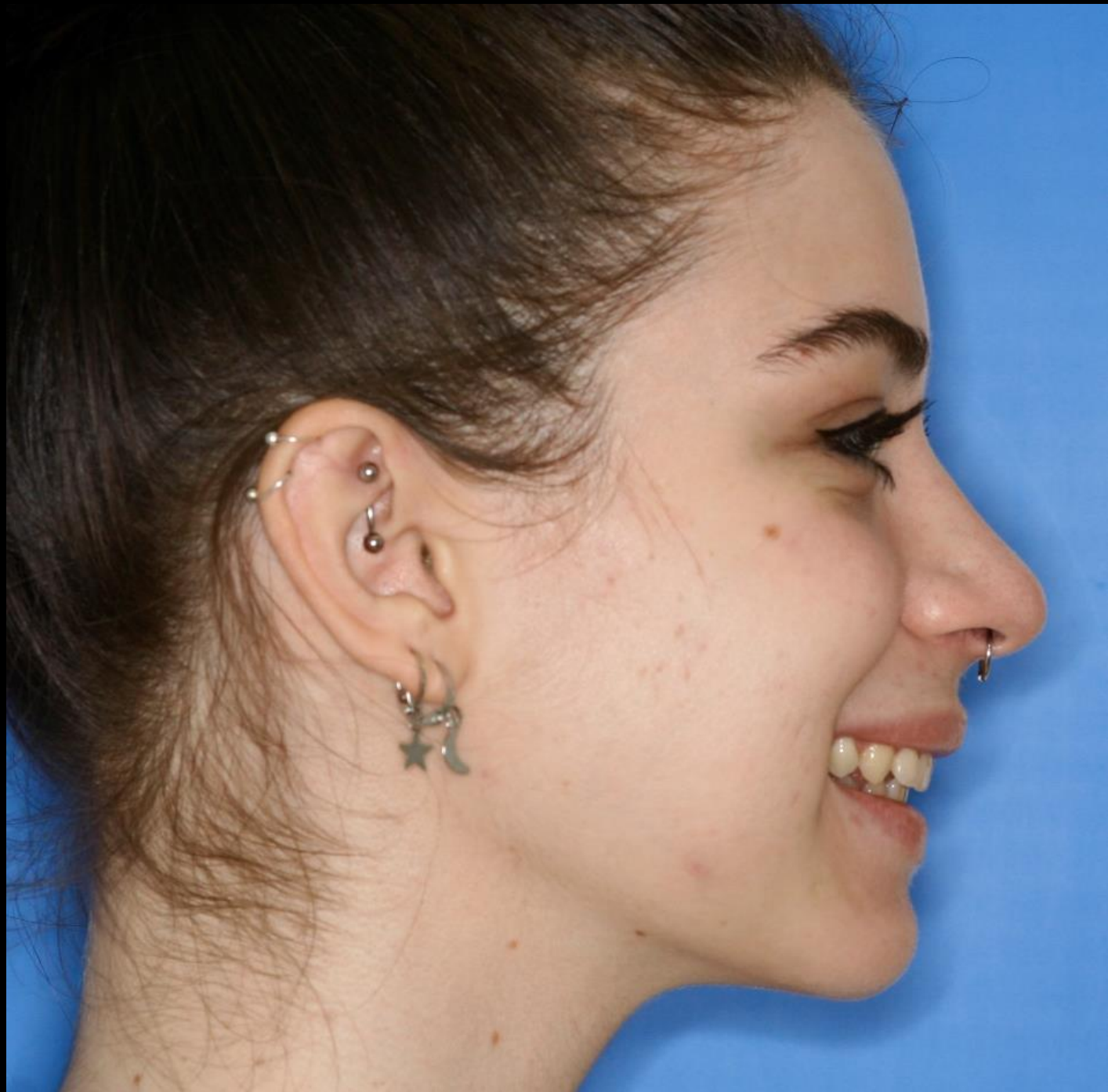

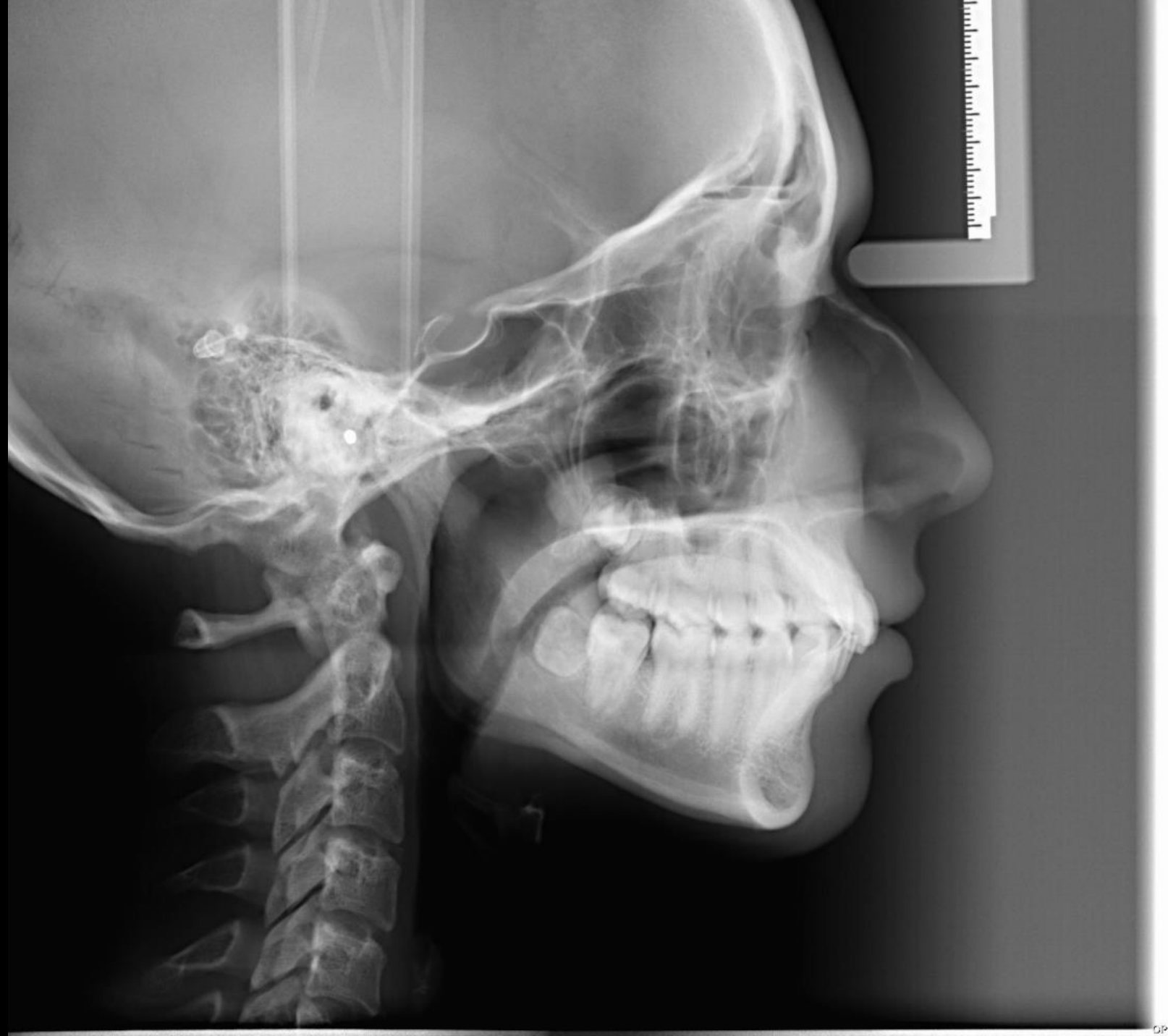- Metszők: U1 koronahossz/szélesség (mm)
- Gingiva/metsző expozíció, nyugalmi: (mm)
 - Front
 - Moláris
- Gingiva/metsző expozíció mosolygáskor (mm):
 - Front
 - molaris
- Mosolyív-alsó ajak viszonya:
(Harmónikus/Egyenes/Reverz)
- Középvonal-eltolódás:
 - Alsó
 - Felső
- Középvonal-anguláció (°)
- Gingiva marginalis lefutása 4 3 2 1 1 2 3
4
- Buccal corridor : széles / norm / obliterált
- Felső szemfogak torque-ja: \ / | | / \



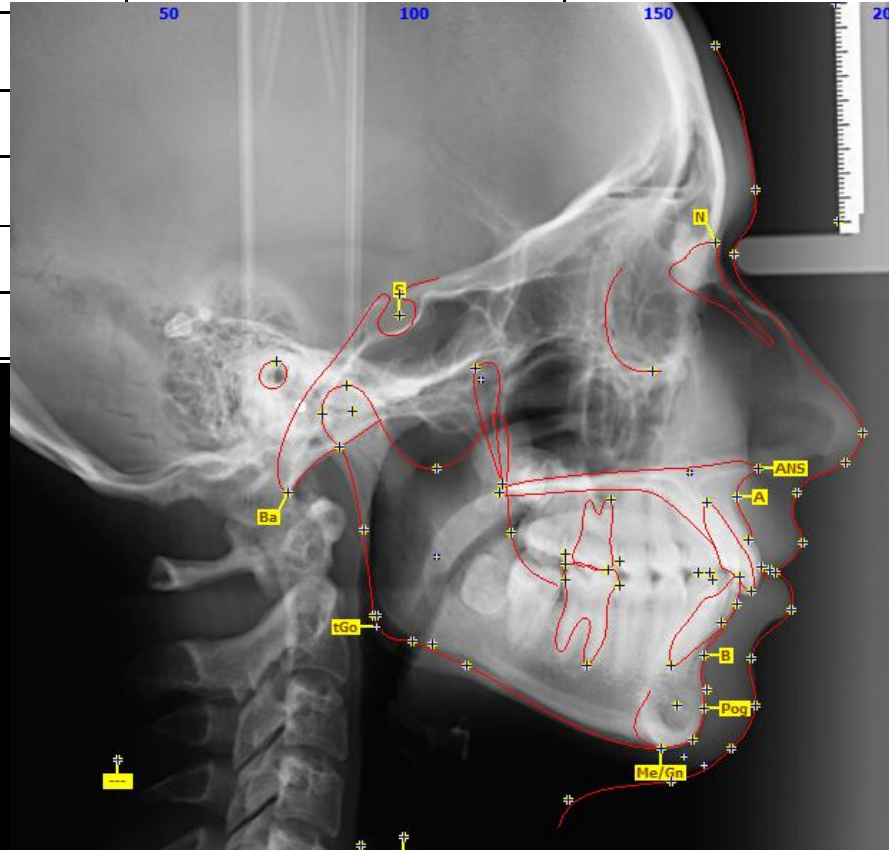


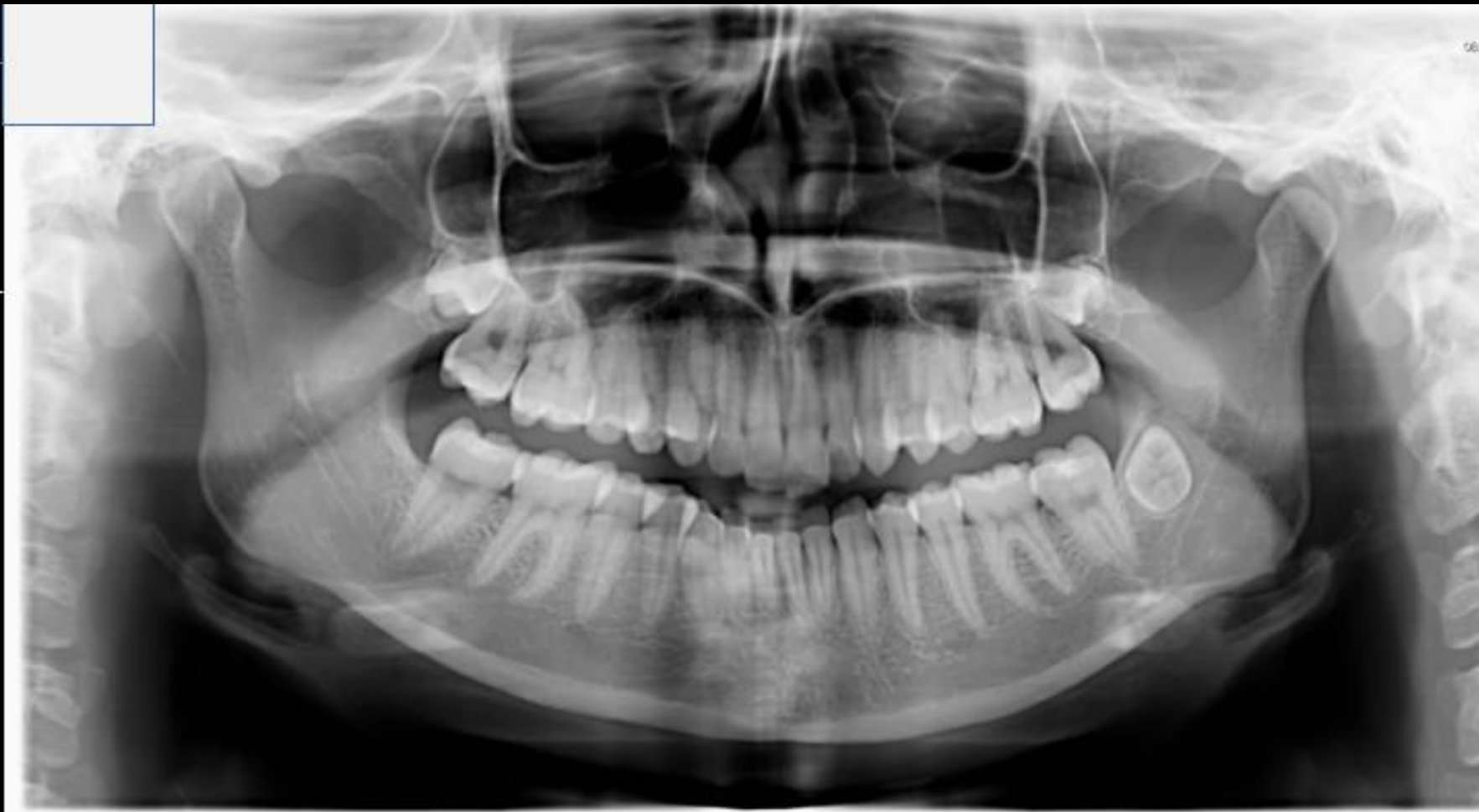





Orthopedia	Maxilla	Mandibula	Orthodontia	Profil
PFH/AFH (59-63%)	Maxillary depth. ($90 \pm 3^\circ$)	Ramusposition ($76 \pm 3^\circ$)	Interincisal angle ($130-150^\circ$)	U lip to EL (-4mm) L lip to EL (-2mm)
Facial axis ($90 \pm 3.5^\circ$)	SNA (82°)	SNB (80°)	Lower inc to APo (1mm)	U lip to St. line (0mm) L lip to St. line (0mm)
Y-axis ($53-66^\circ$)	NL-NSL (8.5°)	ML-NSL (32°)	IMPA ($90 \pm 5^\circ$)	Nasolabial angle ($102 \pm 8^\circ$)
Lower facial height ($45 \pm 4^\circ$)		SN/GoMe:	Upper inc. to NA (4 mm)	TVL-U lip (+3mm) TVL-L lip (+1mm)
NL-ML (23.5°)		Go-angle (126°)	Upper inc to NA (22°)	TVL-chin (-3mm)
WITS appraisal (0-2mm)			Lower inc to NB (4mm)	Lower FH to midFH:
CVMS			Lower Inc to NB (25°)	
			U6 dist to PtV	
			L inc to Sto inf	
			L inc to Pg (TVL)	
			U inc to ANS (TVL)	





Nem kifejlődött fogcsírák (aplázia):

Gyökércsúcsok formája:

Impaktált, retineált fogak:

Gyulladásos folyamatok:

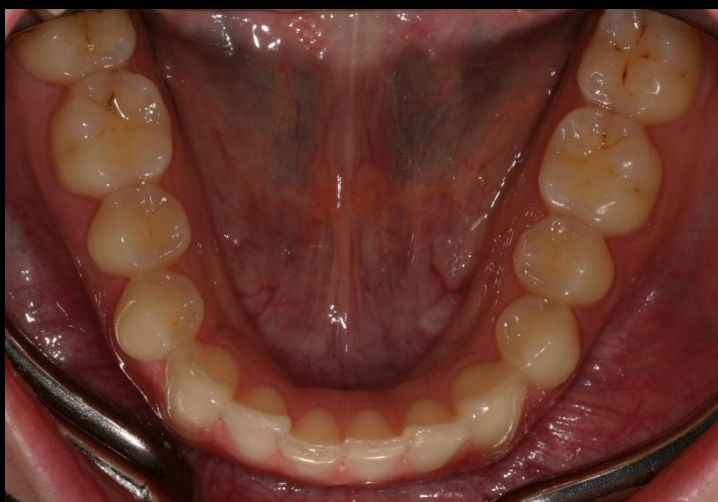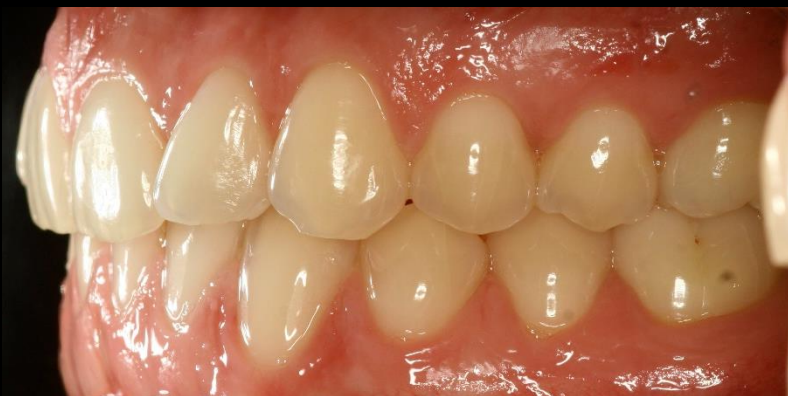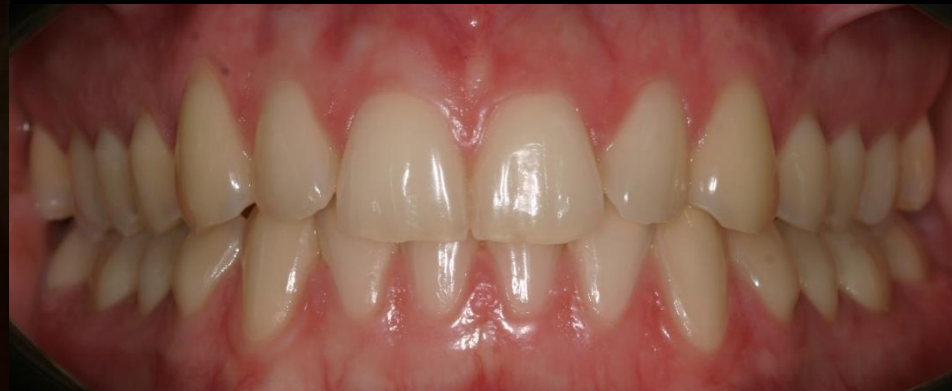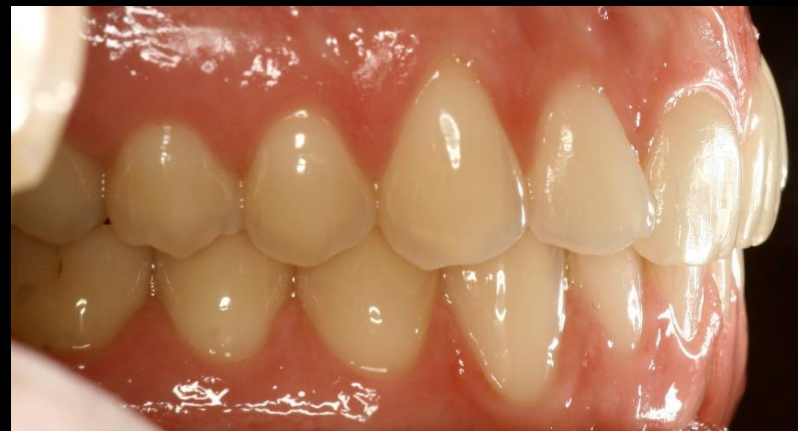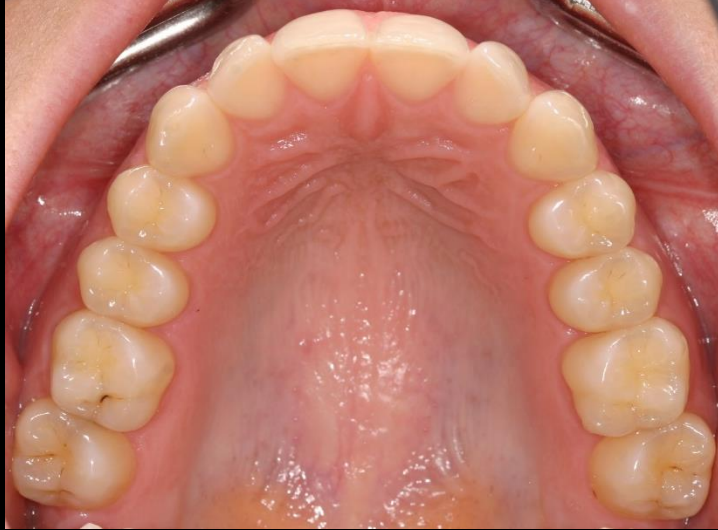Sinus maxillaris:

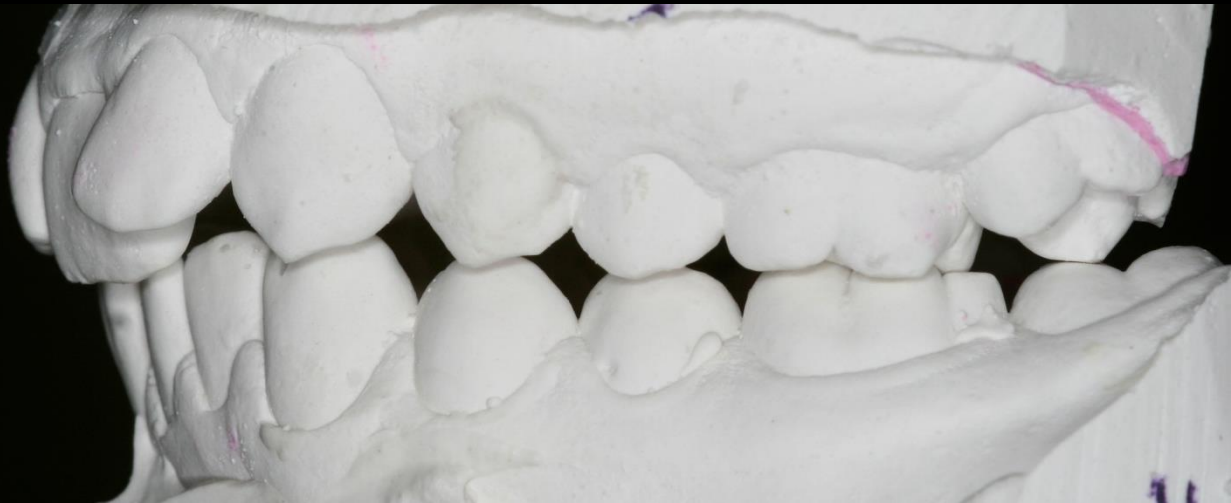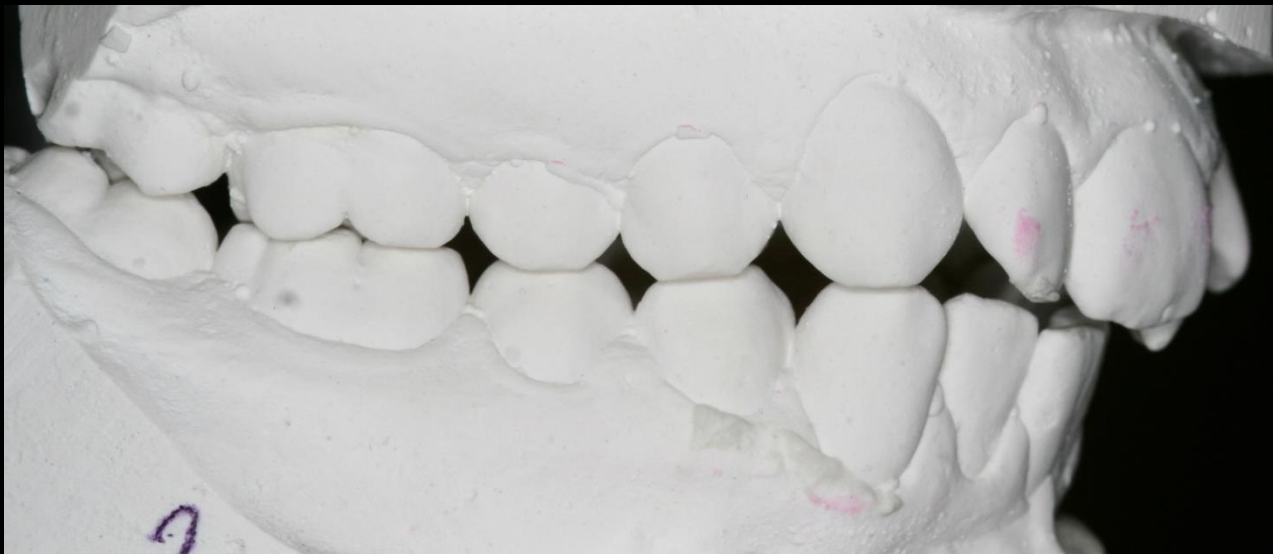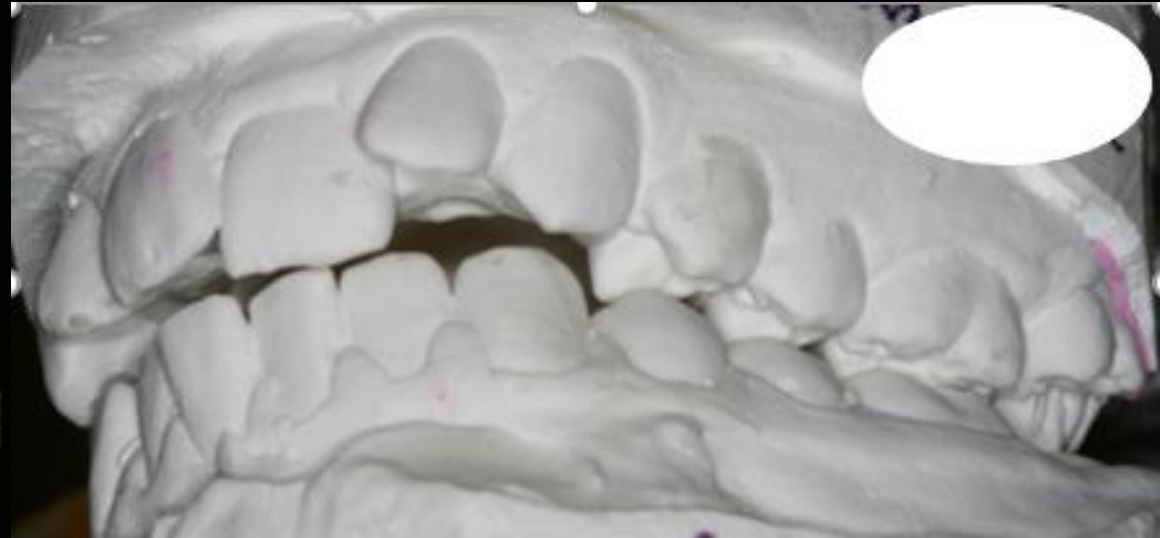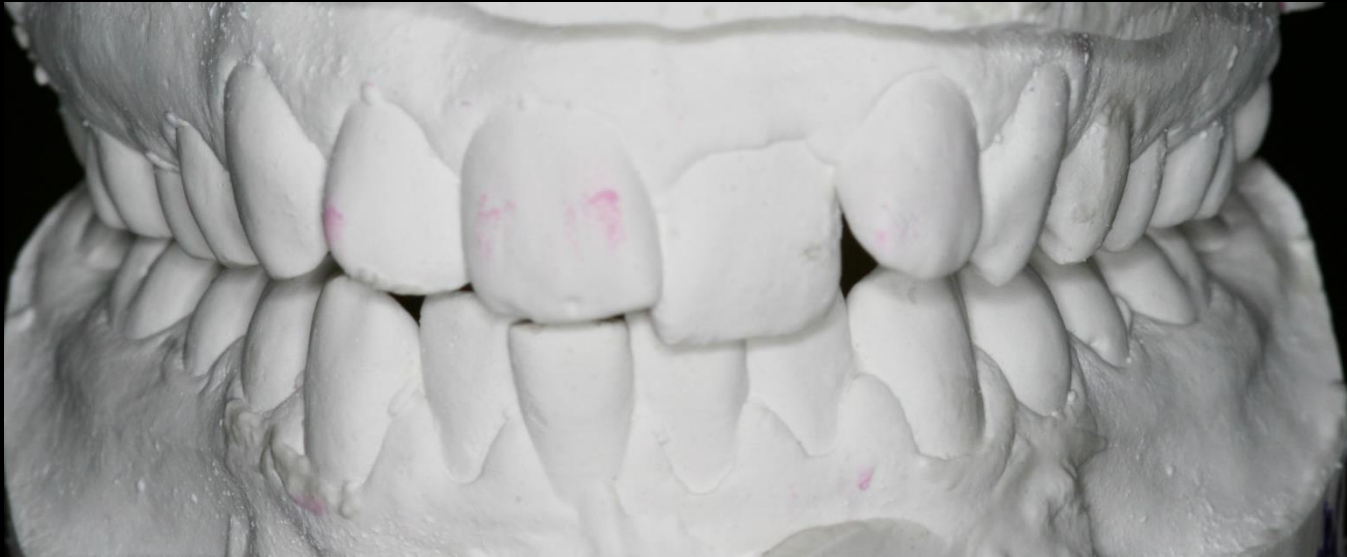Condylus:

j.o.

b.o.

Egyéb:





Modell analízis

	jobb oldal		bal oldal	
Molaris reláció (MR)	CO	CR	CO	CR
Caninus reláció (CR)	CO	CR	CO	CR

Overjet (mm):	CO	CR	Overbite (mm):	CO	CR
Dentális közép vonal arcközép vonalhoz	Alsó			Felső	
WALA ridge mm *WALA-13,5 mm:	LMcf mm			UMpc mm	
Bolton	3-3			6-6	
Inercaninus távolság (mm)					
Helyhiány (mm)	Alsó			Felső	
Egyes fogak eltérései					

Problem list

	Szkeletális	Dentális
Transzverzális		
Vertikális		
Szagittális		
Egyéb		

Kezelési terv