

# PARODONTÁLIS SEBÉSZET ALAPJAI, KLINIKAI DÖNTÉSHOZATALI FOLYAMATOK



**dr. Forgó Kristóf**

parodontológus

SE Parodontológiai Klinika

**0**

## **AKUT FÁZIS**

**AKUT ÁLLAPOTOK ELLÁTÁSA**

**1**

## **OKI TERÁPIA**

**A BETEGSÉGET KIVÁLTÓ  
TÉNYEZŐK ELIMINÁLÁSA**

**2**

## **KORREKTÍV FÁZIS**

**SEBÉSZI TERÁPIA  
PROTETIKAI, ORTHODONCIAI,  
IMPLANTOLÓGIAI ELLÁTÁS**

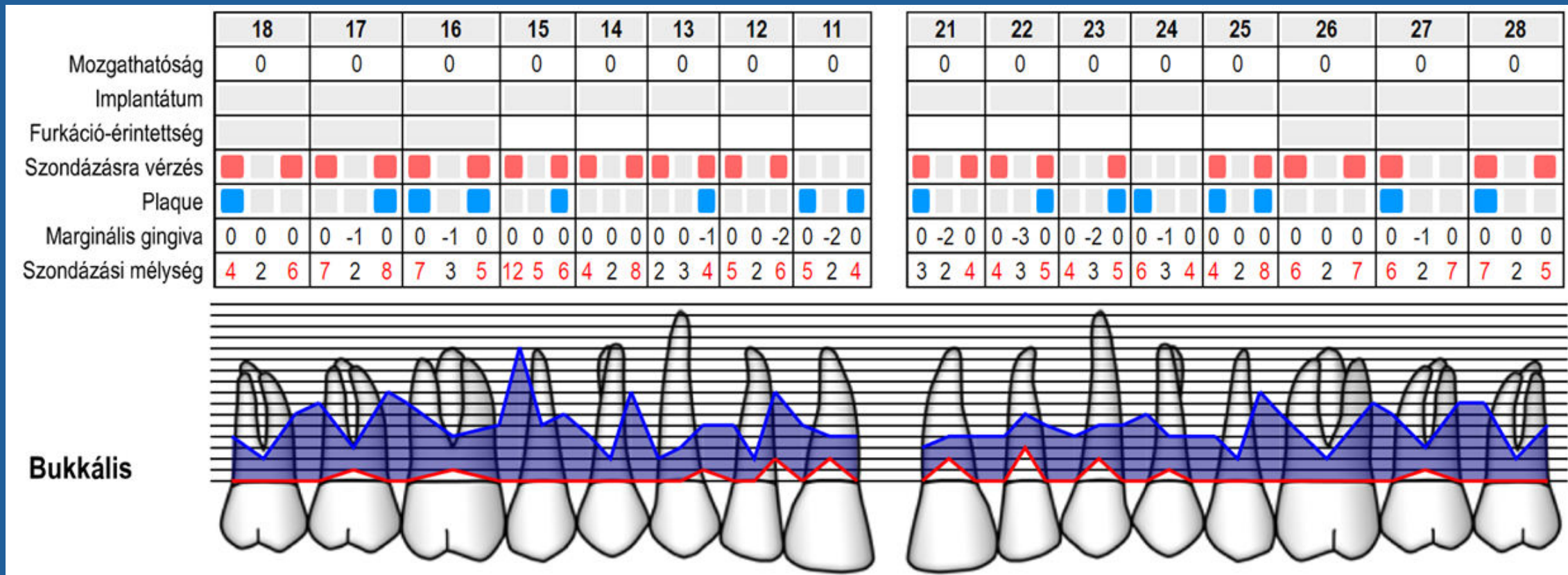
**3**

## **FENNTARTÓ FÁZIS**

**A KIALAKULT  
GYULLADÁSMENTES ÁLLAPOT  
FENNTARTÁSA  
(RENDSZERES KONTROLL)**

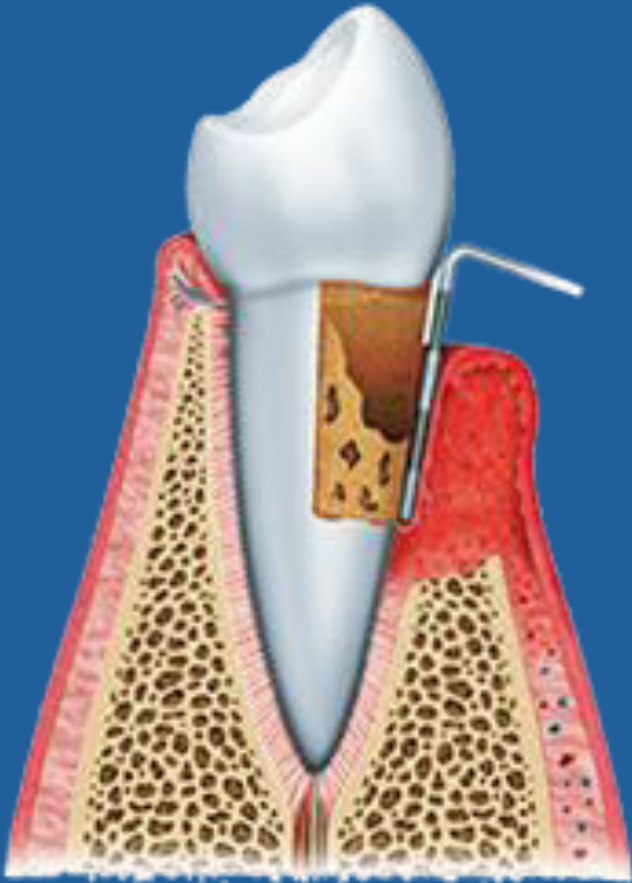# OKI TERÁPIA

## 1. ÁLLAPOT FELMÉRÉSE



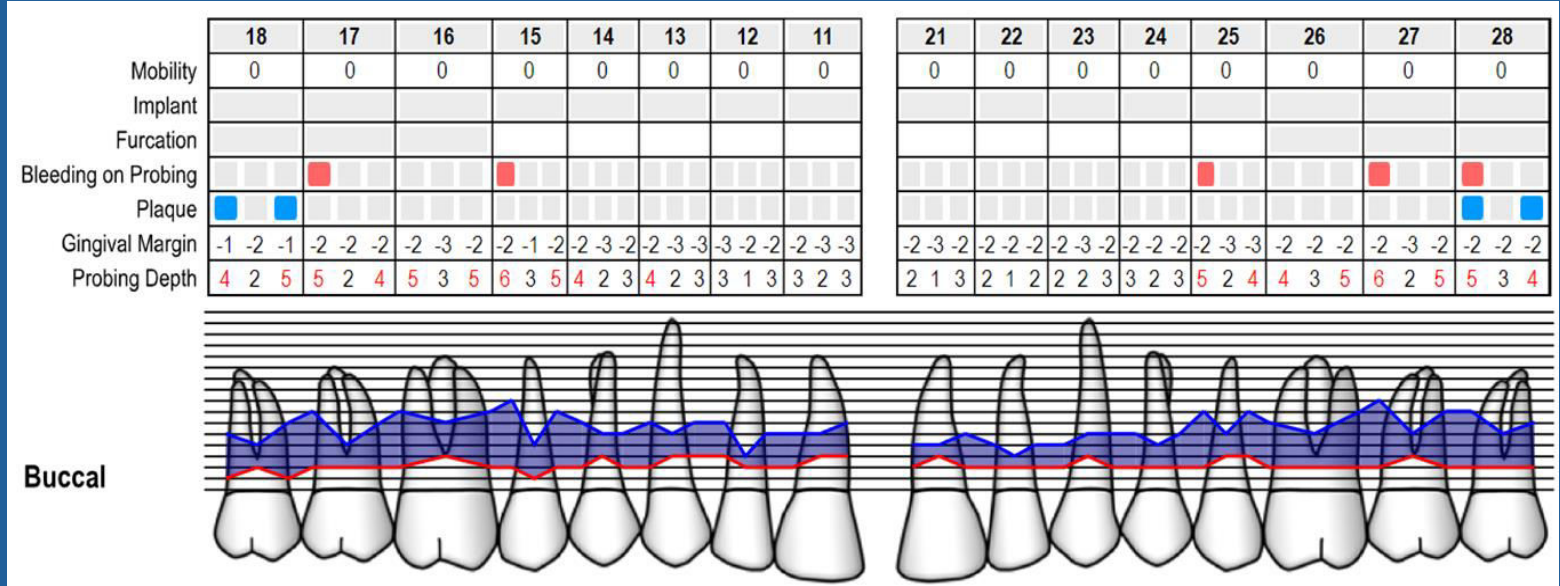
# OKI TERÁPIA

## 2. KÜRETTÁLÁS, GYÖKÉRFELSZÍN SIMÍTÁS

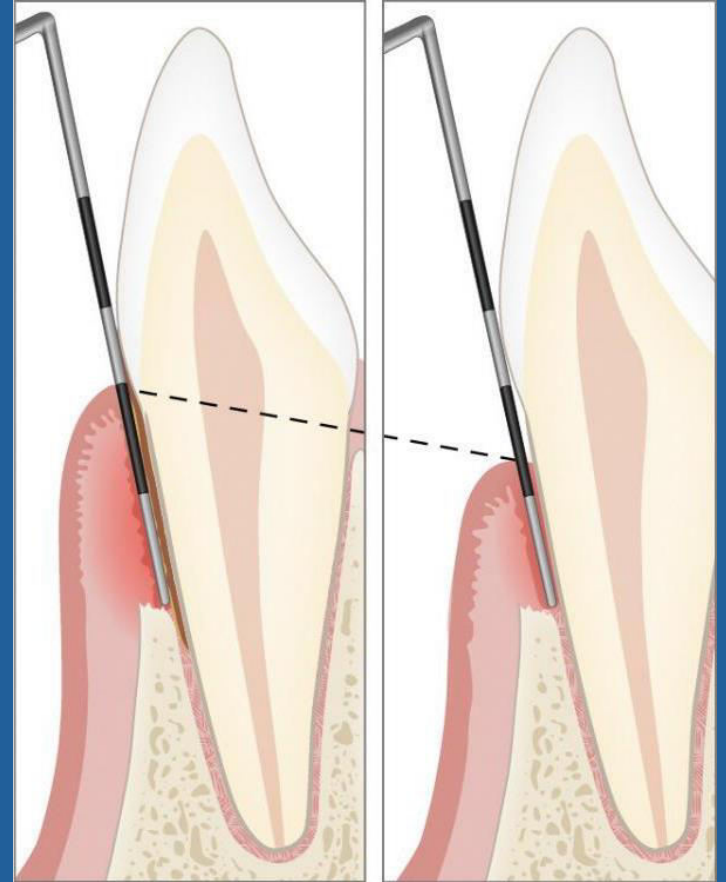


# OKI TERÁPIA

## 3. ÚJRAÉRTÉKELÉS

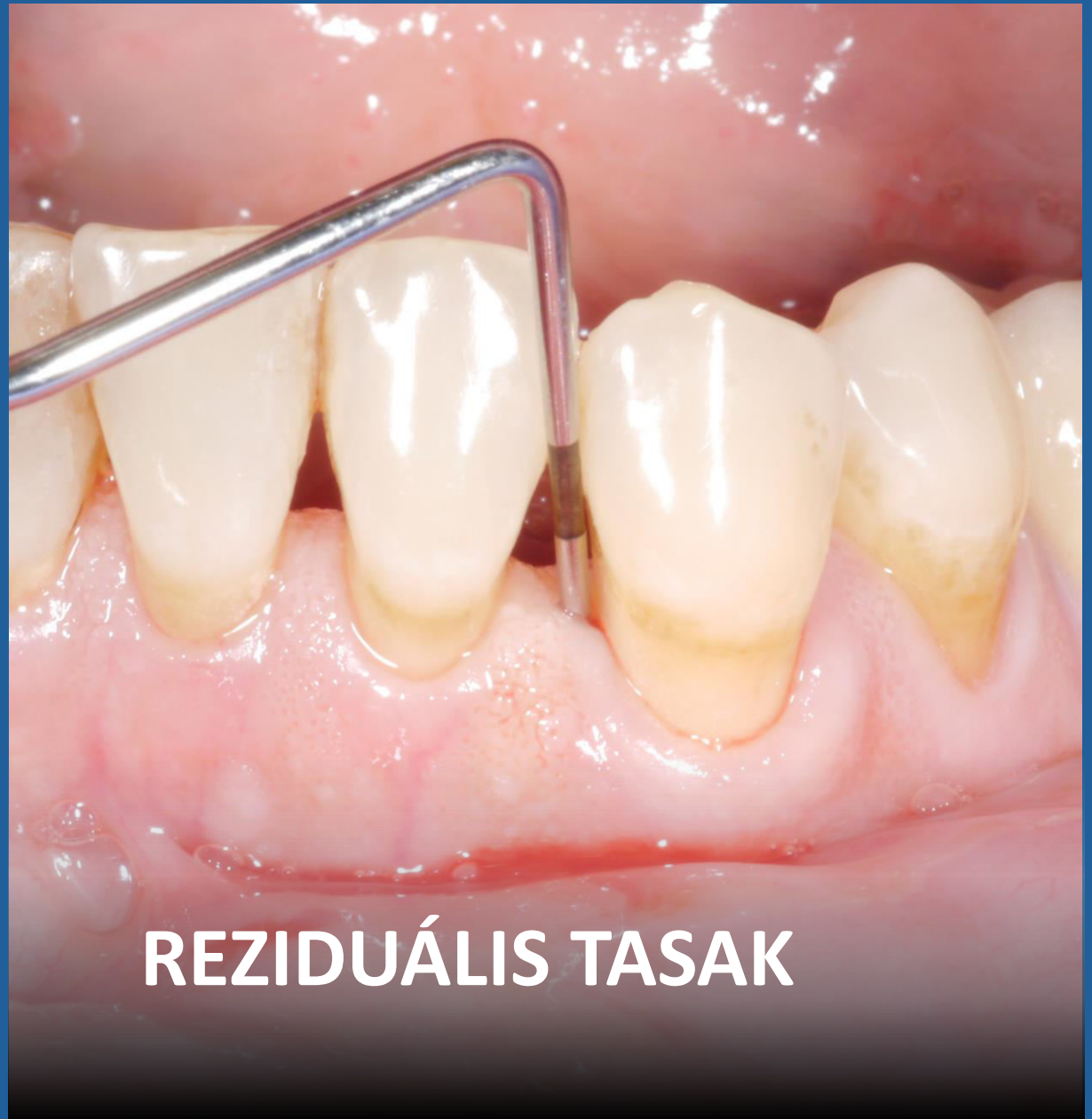

GYÓGYULÁS:



# OKI TERÁPIA

## 3. ÚJRAÉRTÉKELÉS



**0**

## **AKUT FÁZIS**

**AKUT ÁLLAPOTOK ELLÁTÁSA**

**1**

## **OKI TERÁPIA**

**A BETEGSÉGET KIVÁLTÓ  
TÉNYEZŐK ELIMINÁLÁSA**

**2**

## **KORREKTÍV FÁZIS**

**SEBÉSZI TERÁPIA  
PROTETIKAI, ORTHODONCIAI,  
IMPLANTOLÓGIAI ELLÁTÁS**

**3**

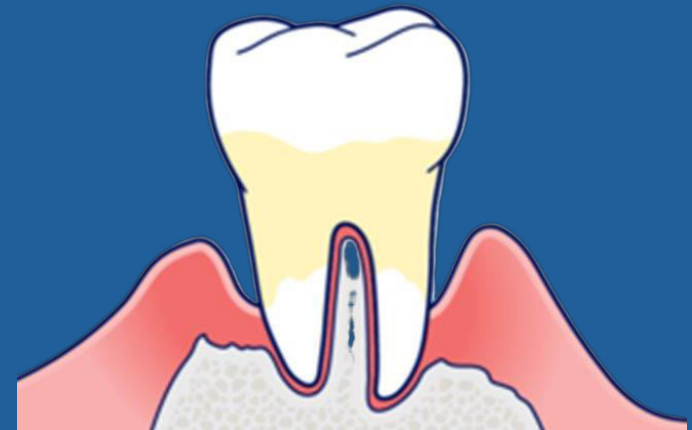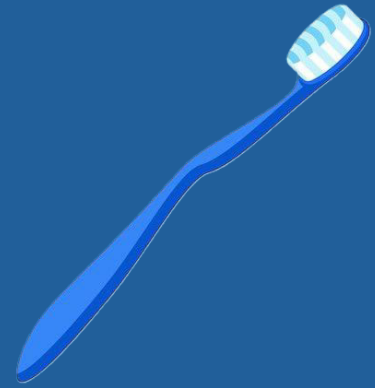## **FENNTARTÓ FÁZIS**

**A KIALAKULT  
GYULLADÁSMENTES ÁLLAPOT  
FENNTARTÁSA  
(RENDSZERES KONTROLL)**

# KORREKTÍV FÁZIS

## A SEBÉSZI TERÁPIA ELŐFELTÉTELEI

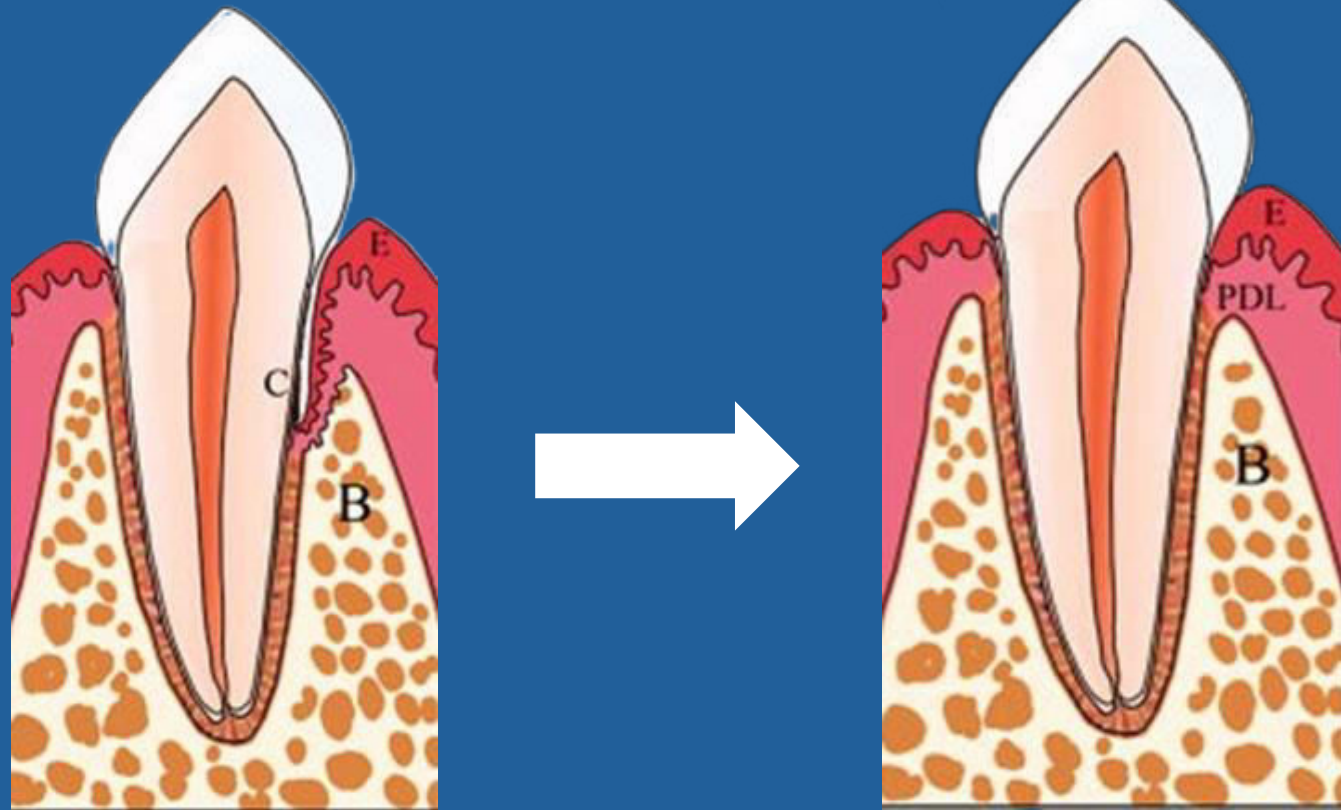
1. A GYULLADÁS FOKA CSÖKKENT AZ OKI TERÁPIA UTÁN  
(KEVESEBB VÉRZŐ TASAK)
2. MEGFELELŐ SZÁJHIGIÉNE
3. NINCSEN ÁLTALÁNOS EGÉSZSÉGÜGYI KONTRAINDIKÁCIÓ
4. A TECHNIKASZENZITÍV MŰTÉTEKNÉL AZ ERŐS  
DOHÁNYZÁS KONTRAINDIKÁCIÓ
5. NEM REMÉNYTELEN A FOG PROGNÓZISA  
(<75%-OS CSONTPUSZTULÁS,  
VERTIKÁLIS MOZGATHATÓSÁG)





# KORREKTÍV FÁZIS

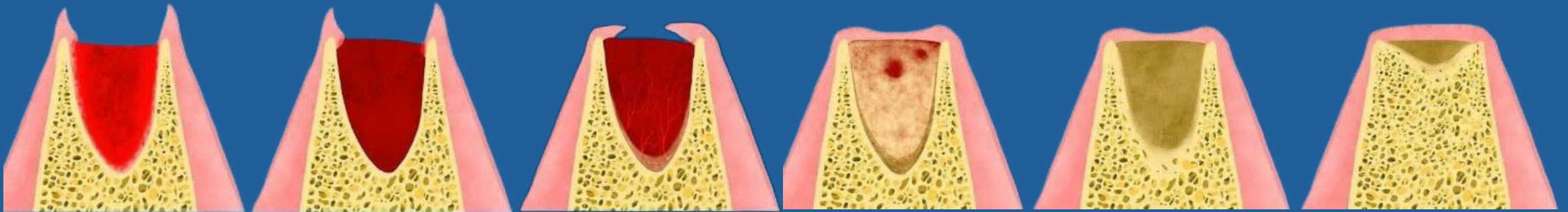
MI LEHET AZ IDEÁLIS CÉLUNK A PARODONTÁLIS SEBÉSZI MÓDSZEREKKEL?

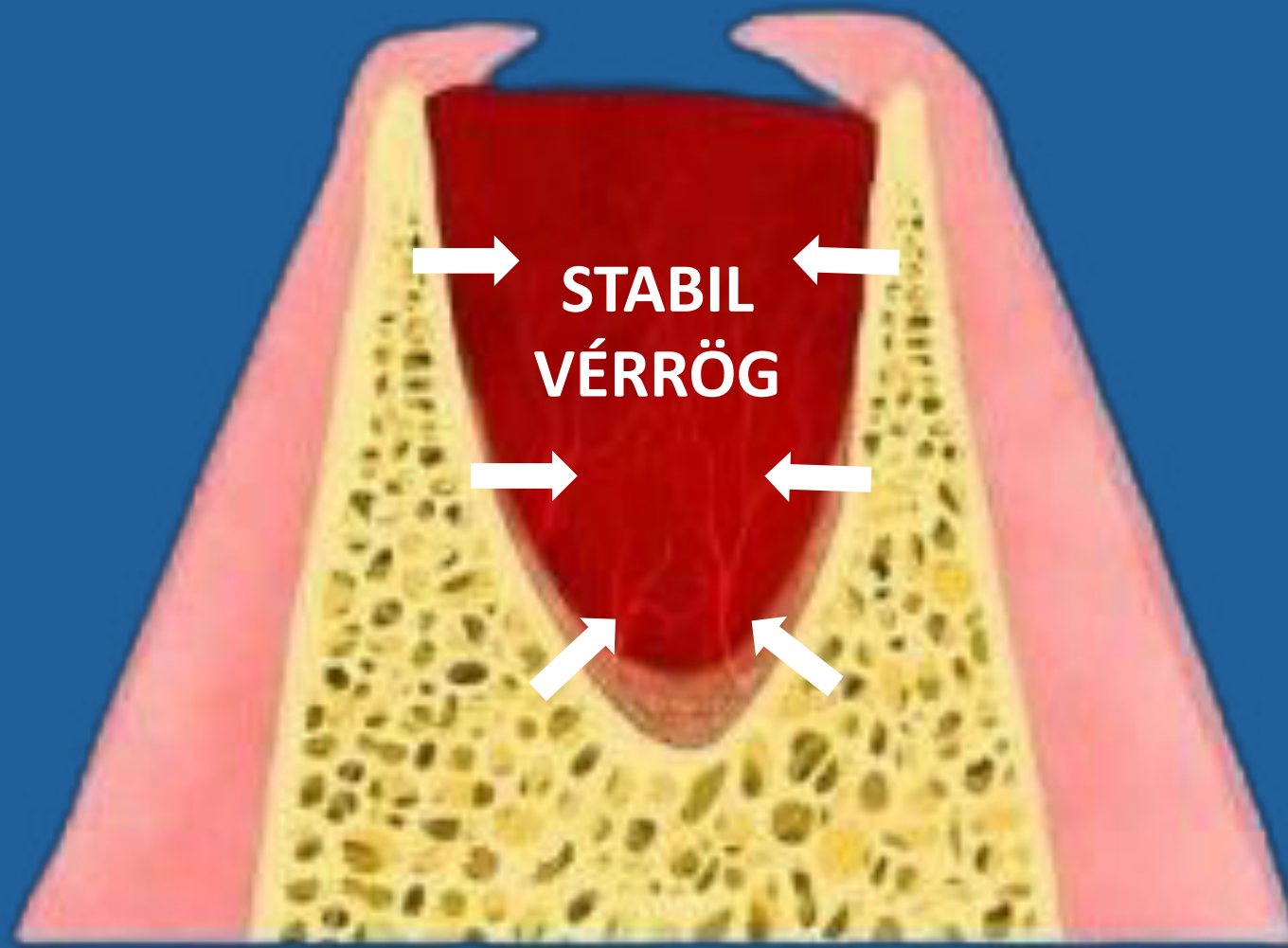


## REGENRÁCIÓ

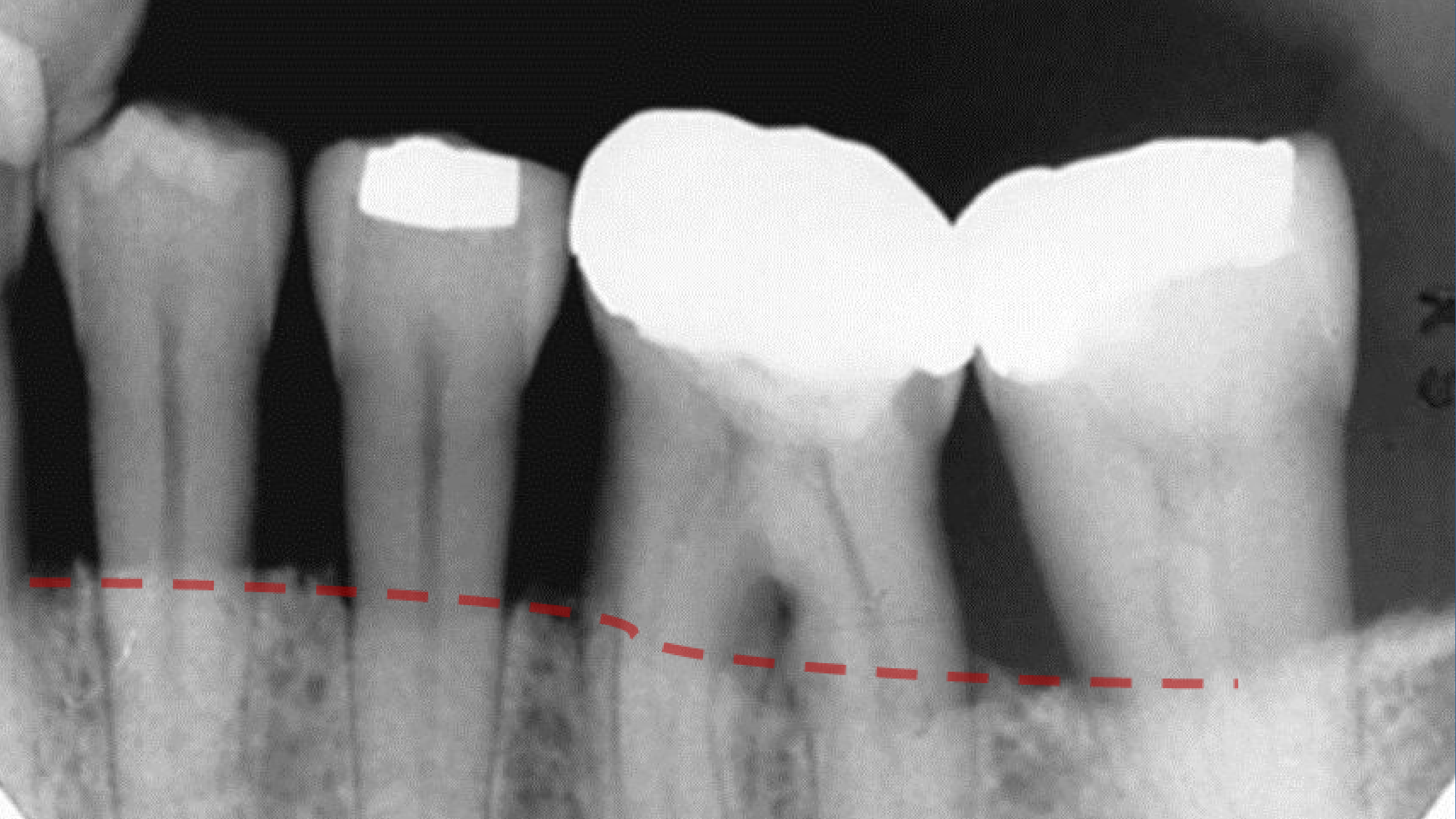
A FOG TARTÓSZERKEZETÉNEK ÚJRAKÉPZŐDÉSE ÚJ **CSONT**, ÚJ **CEMENT** ÉS EZEKBE ÁGYAZOTT **PARODONTÁLIS LIGAMENTUMOK** SEGÍTSÉGÉVEL

# GYÓGYULÁS FOGELTÁVOLÍTÁS UTÁN





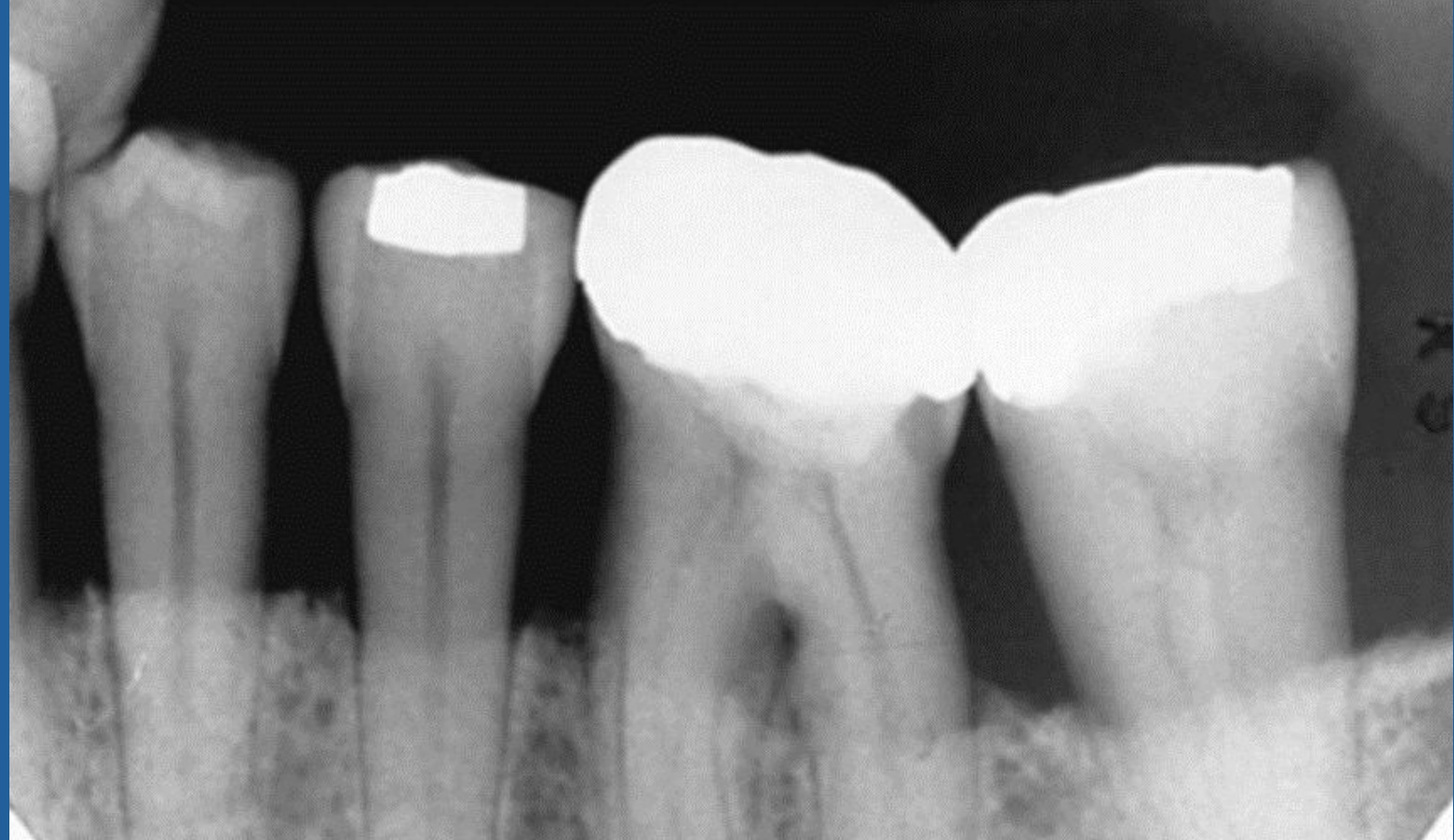STABIL  
VÉRRÖG



HORIZONTÁLIS  
CSONTPUSZTULÁS



**NINCS** STABIL VÉRRÖG  
ÉS CSONTOS FALAK



REGENERÁCIÓ **NEM**  
LEHETSÉGES



CÉL A TASAK  
MEGSZÜNTETÉSE

# REZEKTÍV MŰTÉTI TERÁPIA

## INDIKÁCIÓ

HORIZONTÁLIS  
CSONTPUSZTULÁS

5MM-NÉL MÉLYEBB  
REZIDUÁLIS TASAKOK

## CÉL

ALVEOLÁRIS CSONT  
FELETTI PARODONTÁLIS  
TASAK MEGSZÜNTETÉSE

TISZTÍTHATÓ  
FOGFELSZÍNEK  
KIALAKÍTÁSA

IDÁLIS CSONTLEFUTÁS  
KIALAKÍTÁSA

## MÓDSZER

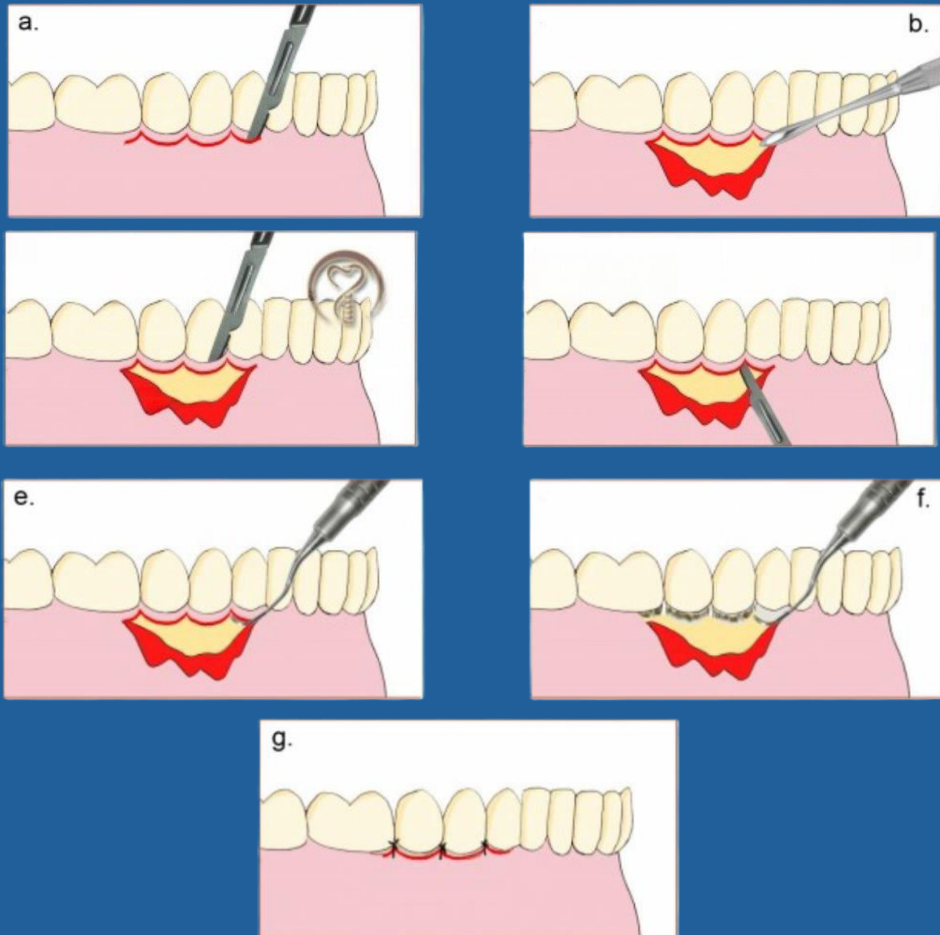
TASAKFAL,  
CSONTPEREMEK  
REDUKCIÓJA

GYULLADÁSOS SZÖVET  
ELTÁVOLÍTÁSA

FURKÁCIÓÉRINTETTSÉG  
ESETÉN GYÖKÉR  
ELTÁVOLÍTÁSA

# REZEKTÍV MŰTÉTI TERÁPIA

## 1. MÓDOSÍTOTT WIDMAN LEBENYES MŰTÉT (NYITOTT KÜRETT)



1. METSZÉS

2. LEBENYKÉPZÉS

3. TASAKFAL ÉS GYULLADÁSOS SZÖVET ELTÁVOLÍTÁSA

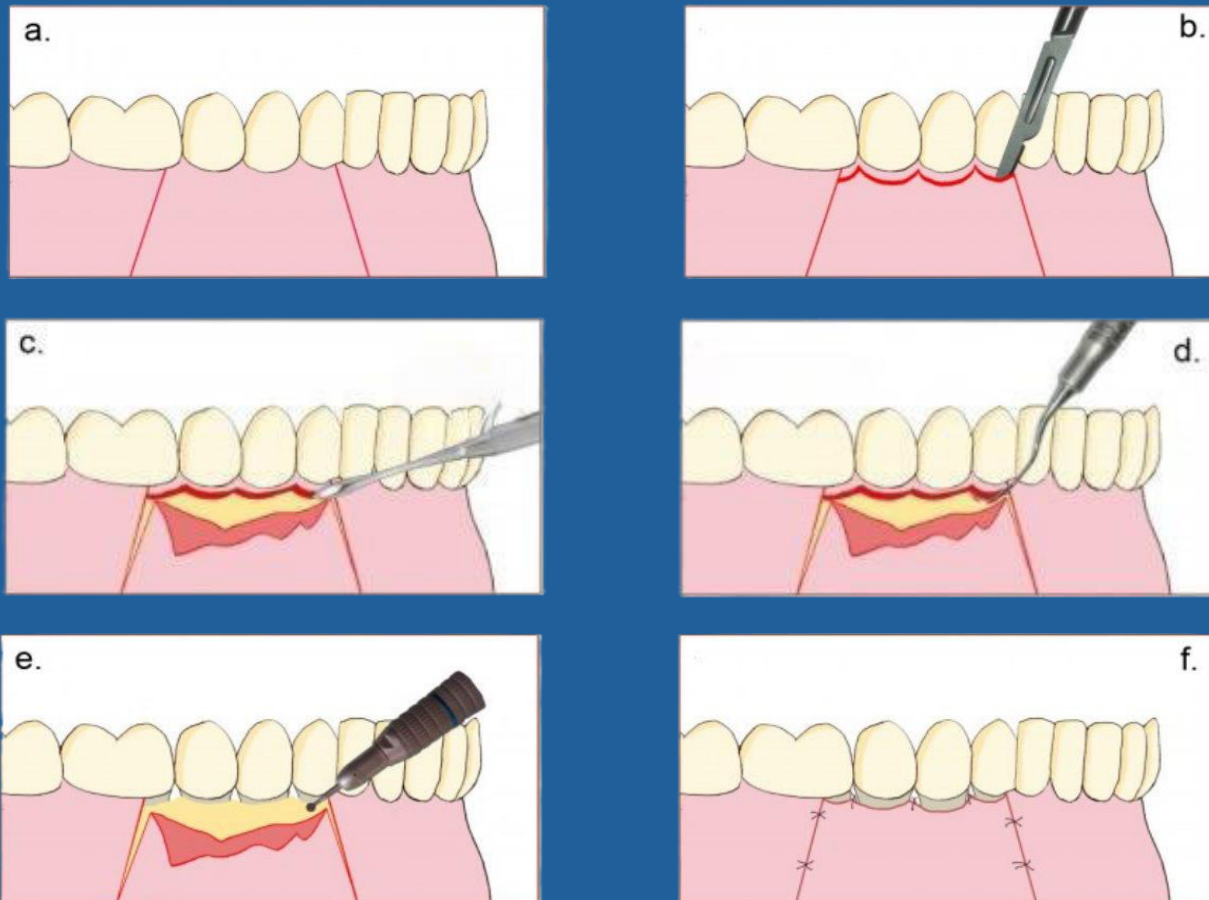
4. GYÖKÉRFELSZÍN TISZTÍTÁSA

5. (MEGFELELŐ CSONTNÍVÓ KIALAKÍTÁSA)

6. VARRATOK BEHELYEZÉSE

# REZEKTÍV MŰTÉTI TERÁPIA

## 2. APIKÁLISAN ELCSÚSZTATOTT LEBENY



A KÉPZETT LEBENYT NEM VISSZAFEKTETÉSRE KERÜL A MŰTÉT VÉGÉN, HANEM VERTIKÁLIS SEGÉDMETSZÉSEK SEGÍTSÉGÉVEL APIKÁLISABB POZÍCIÓBAN RÖGZÍTJÜK

MÉLYEBB TASAKOK ESETÉN INDIKÁLT, ILLETVE, HA NINCS ELEGENDŐ MENNYISÉGŰ FESZESÍNY, AMINEK KIMETSZÉSÉVEL REDUKÁLNI TUDNÁNK A TASAKOT



# REZEKTÍV MŰTÉTI TERÁPIA



- KISZÁMÍTHATÓ GYÓGYULÁS
- KEVÉSSÉ TECHNIKASZENZITÍV
- KIS KOMPLIKÁCIÓS KOCKÁZAT




- NAGYOBB ÍNYRECESSZIÓT EREDMÉNYEZ
- AZ ÍNYVISSZAHÚZÓDÁS ESZTÉTIKAI PROBLÉMÁT ÉS HYPERSZENZITIVITÁST OKOZHAT



VERTIKÁLIS DEFEKTUS

CSONTOS FALAK VESZIK KÖRBE

STABIL VÉRRÖG KÉPES KIALAKULNI



LEHETSÉGES A REGENERÁCIÓ

a

# REGENERATÍV MŰTÉTI TERÁPIA

VERTIKÁLIS  
DEFEKTUS



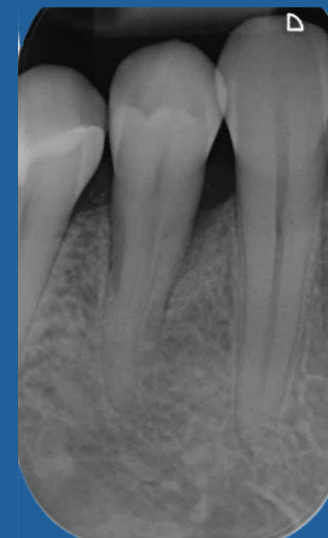
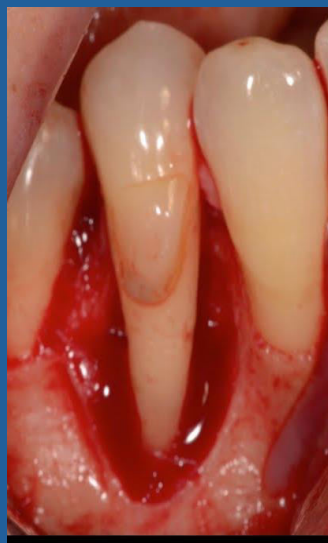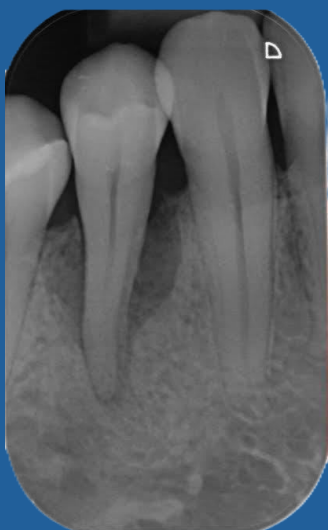SPECIÁLIS  
LEBENYTECHNIKÁK

REGENERATÍV  
ANYAGOK




REGENERÁCIÓ

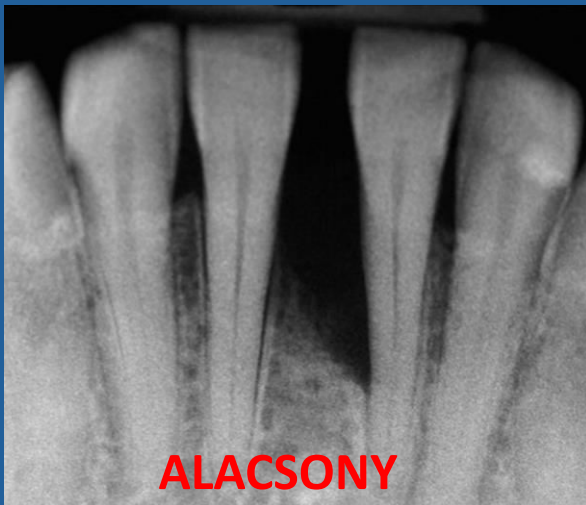
AZ ELPUSZTULT PARODONTÁLIS SZÖVETEK  
ÚJRAKÉPZŐDÉSE  
(CSONT, PARODONTÁLIS ROSTOK, CEMENT)



# VERTIKÁLIS DEFEKTUS



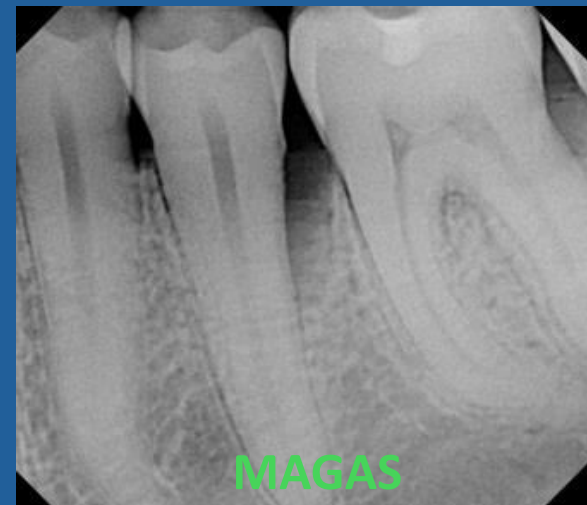- KEVÉS CSONTOS FAL
- SEKÉLY
- SZÉLES



# REGENERATÍV POTENCIÁLJA



- MINÉL TÖBB CSONTOS FAL
- MÉLY
- SZŰK



# REGENERATÍV MŰTÉTI TERÁPIA

VERTIKÁLIS  
DEFEKTUS



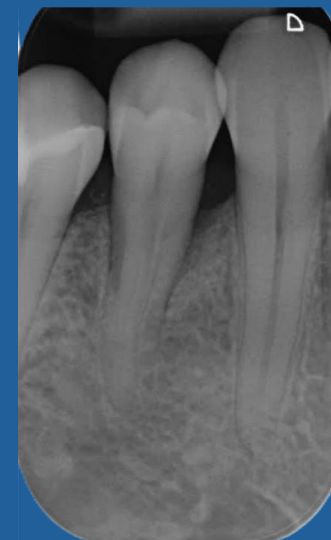
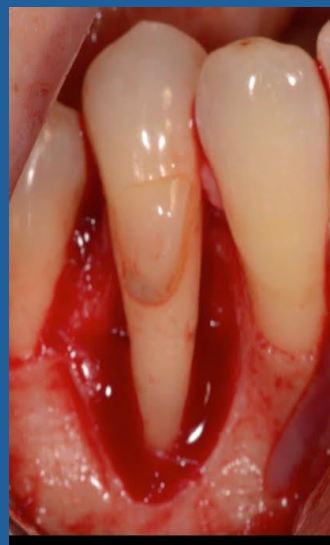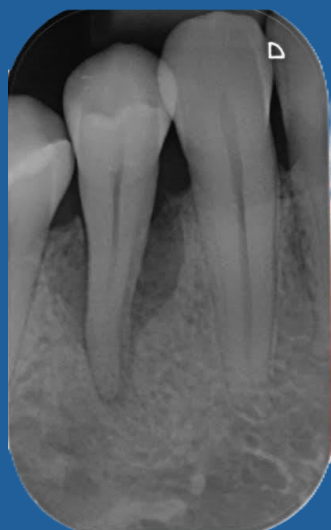SPECIÁLIS  
LEBENYTECHNIKÁK

REGENERATÍV  
ANYAGOK



REGENERÁCIÓ

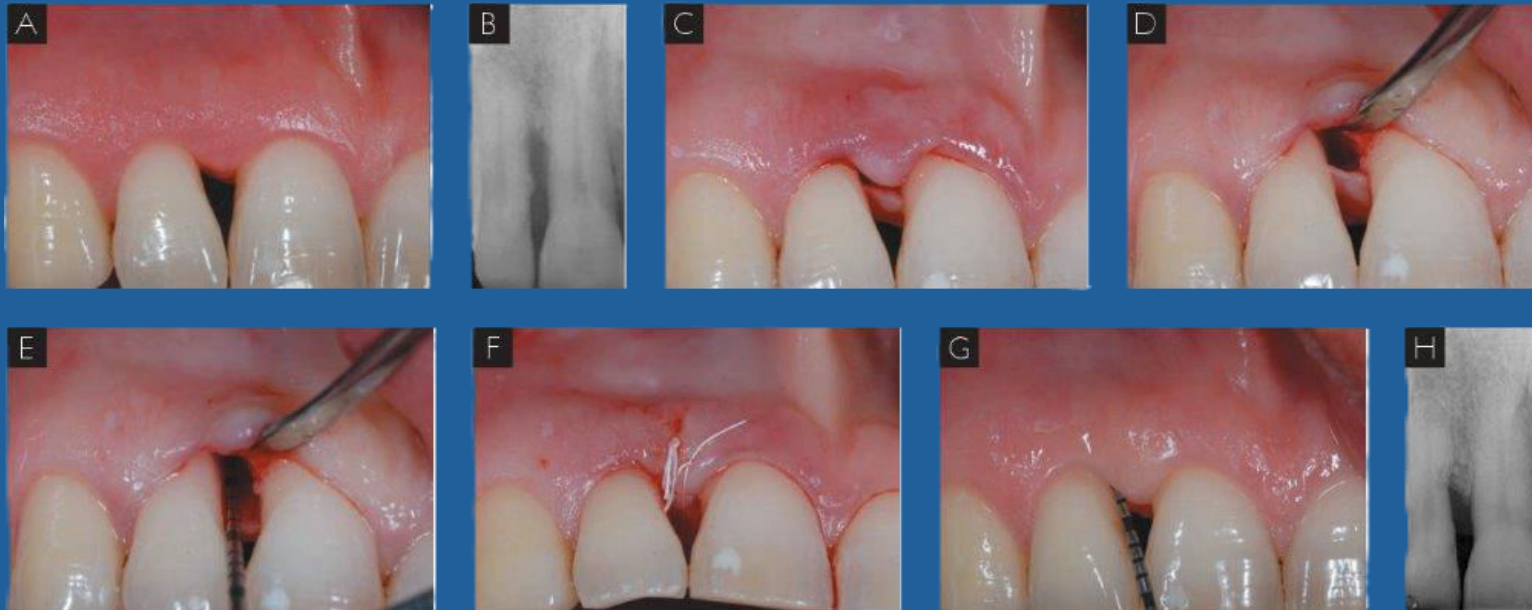AZ ELPUSZTULT PARODONTÁLIS SZÖVETEK  
ÚJRAKÉPZŐDÉSE  
(CSONT, PARODONTÁLIS ROSTOK, CEMENT)



# SPECIÁLIS LEBENYTECHNIKÁK

## MINIMÁLINVAZÍV LEBENYTECHNIKÁK

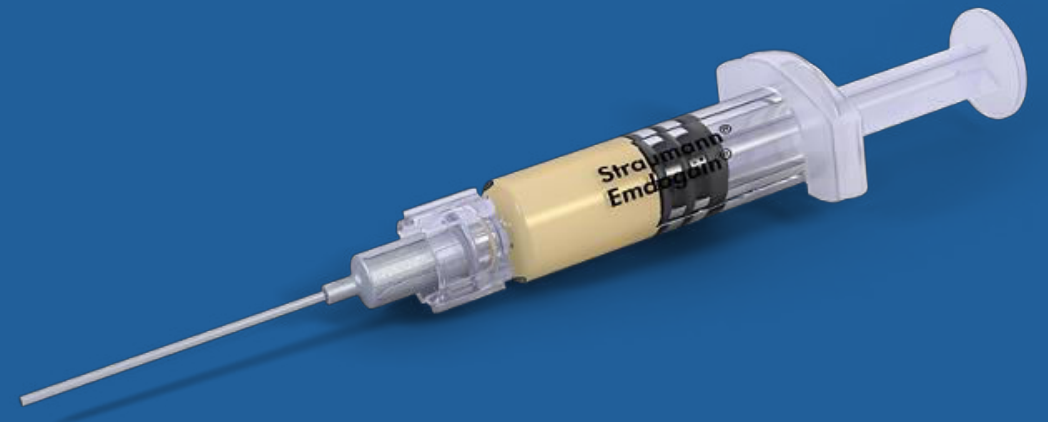- MINÉL KISEBB FELTÁRÁS
- JOBB VÉRELLÁTÁS ÉRHETŐ EL
- A VÉRRÖG STABILITÁSA FOKOZÓDIK
- TECHNIKASZENZITÍV



# REGENERATÍV ANYAGOK BIOLÓGIAI MEDIÁTOROK

## ZOMÁNC-MÁTRIX PROTEINEK (EMDOGAIN)

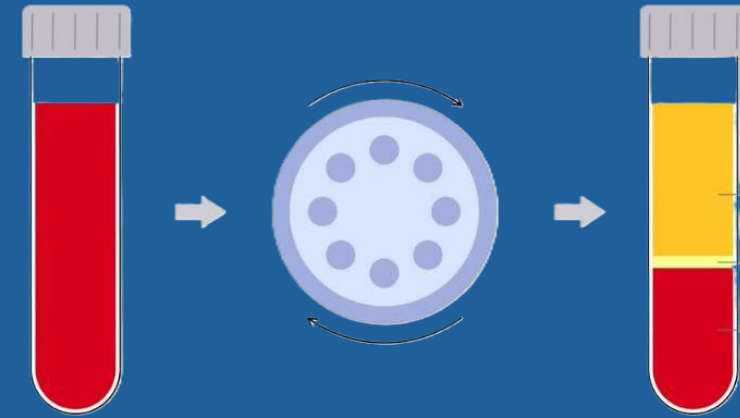
- EZEN FEHÉRJÉKNEK NAGY SZEREPÜK VAN EMBIRONÁLIS KORBAN A FOGAK ÉS A PARODONTIUM FEJLŐDÉSÉBEN
- ELŐSEGÍTI A CSONT, CEMENT ÉS PARODONTÁLIS LIGAMENTUMOK ÚJRAKÉPZŐDÉSÉT
- GOLD STANDARDNAK SZÁMÍT A PARODONTÁLIS REGENERATÍV SEBÉSZETBEN
- SERTÉSEMBIÓKBÓL SZÁRMAZTATOTT ZOMÁNC-MÁTRIX FEHÉRJÉKET EMDOGAIN NÉVEN HOZZÁK FORGALOMBA



# REGENERATÍV ANYAGOK BIOLÓGIAI MEDIÁTOROK

## VÉRLEMEZKE KONCENTRÁTUMOK (PRF)

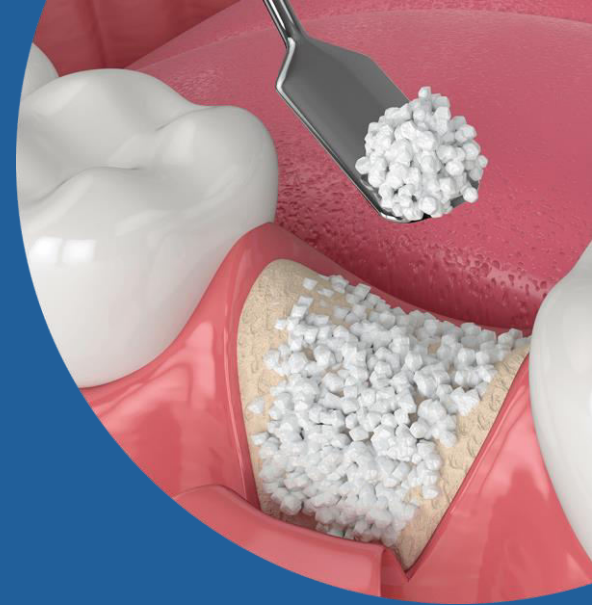
- A PÁCIENS VÉRÉT EGY CENTRIFUGÁBA TESSZÜK, MELYNEK SEGÍTSÉGÉVEL KÜLÖNVÁLNAK A VÉR ALAKOS ELEMEI
- A KÉPZŐDÖTT VÉRLEMEZKÉKBEN GAZDAG FRAGMENTUM KONCENTRÁLTAN TARTALMAZ A SEBGYÓGYULÁSBAN RÉSZT VEVŐ NÖVEKEDÉSI FAKTOROKAT
- EZEN NÖVEKEDÉSI FAKTOROK ELŐSEGÍTIK A PARODONTÁLIS SZÖVETEK REGENERÁCIÓJÁT





# REGENERATÍV ANYAGOK

## CSONTGRAFTOK



### AUTOLÓG CSONTGART

- A PÁCIENS SAJÁT CSONTJA
- GOLD STANDARD

### XENOGÉN CSONTGART

- ÁLLATI EREDETŰ CSONT
- ALACSONYABB REGENERATÍV POTENCIÁL

### ALLOPLASZTIKUS CSONTGART

- SZINTETIKUS CSONTGRAFT

### ALLOGÉN CSONTGART

- NEM SAJÁT, HUMÁN EREDETŰ GRAFT

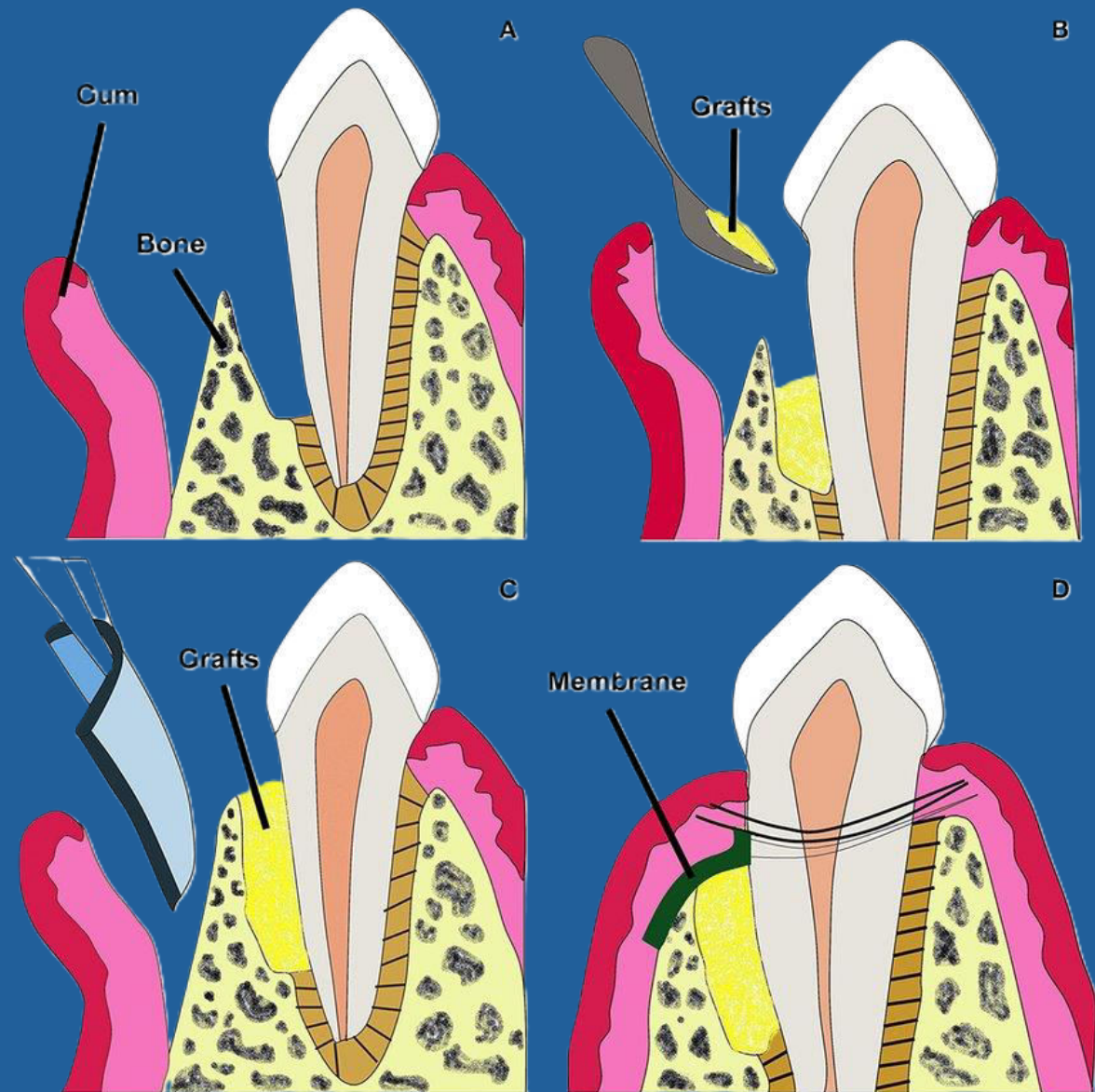
### AUTOLÓG DENTINGART

- A PÁCIENS SAJÁT ELTÁVOLÍTOTT FOGÁBÓL KÉPZETT GRAFT

# REGENERATÍV ANYAGOK

## MEMBRÁNOK

- A DEFEKTUSOK FELSZÍVÓDÓ MEMBRÁNNAL TÖRTÉNŐ LEFEDÉSE NÖVELI A REGENERÁCIÓ ESÉLYÉT
- MEGGÁTOLJA A GINGIVA HÁMJÁNAK BEBURJÁNZÁSÁT A DEFEKTUSBA, AMI A REGENERÁCIÓ LEGGYAKORIBB KORLÁTOZÓ TÉNYEZŐJE
- AZ ELJÁRÁS NEVE "GUIDED TISSUE REGENERATION" (GTR)
- NEM KEDVEZŐ MORFOLÓGIÁJÚ DEFEKTUSOK ESETÉN INDIKÁLT



# REGENERATÍV MŰTÉTEK TERVEZÉSE

ÖNMAGÁBAN MINIMÁLINVAZÍV  
LEBENY ALKALMAZÁSA



BIOLÓGIAI MEDIÁTOR



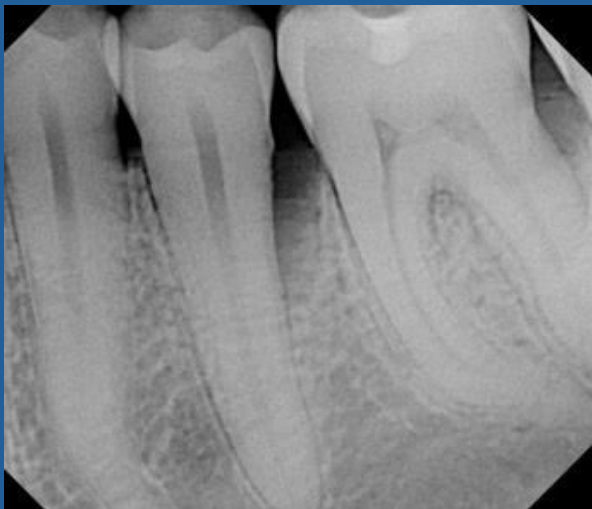CSONTGRAFT



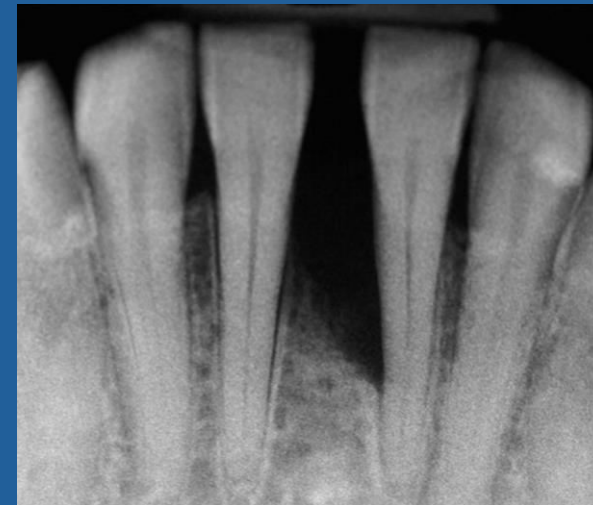MEMBRÁN



KEDVEZŐ MORFOLÓGIÁJÚ DEFEKTUS



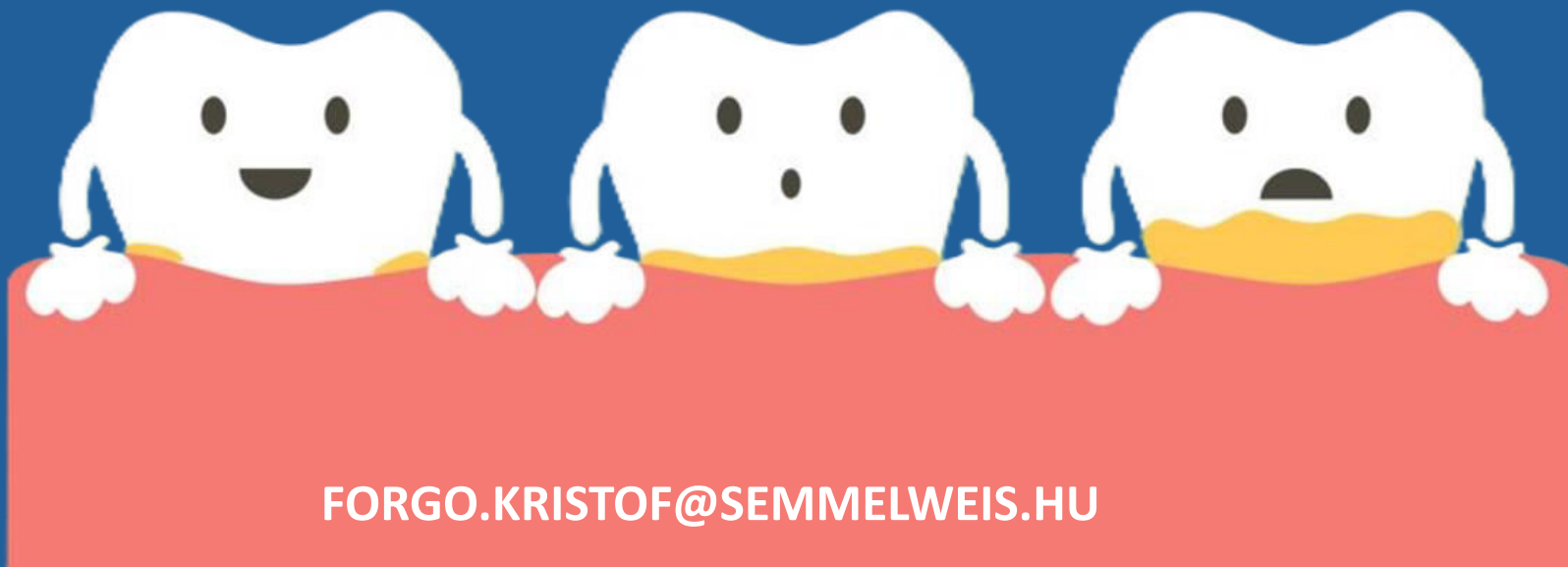KEDVEZŐTLEN MORFOLÓGIÁJÚ DEFEKTUS



# ÖSSZEGZÉS

- **AZ OKI TERÁPIÁT KÖVETŐEN MEGMARADT REZIDUÁLIS TASAKOK SEBÉSZI MÓDSZEREKKEL KEZELHETŐEK ELSŐDLEGESEN**
- **A CSONTPUSZTULÁS MORFOLÓGIÁJA HATÁROZZA MEG A KEZELÉSI TERVET**
- **HORIZONTÁLIS CSONTPUSZTULÁS ESETÉN REGENERÁCIÓ NEM LEHETSÉGES, ÍGY A CÉL CSAK A TASAK MEGSZÜNTETÉSE (REZEKTÍV SEBÉSZI ELJÁRÁSOK)**
- **VERTIKÁLIS DEFEKTUS ESETÉN REGENERATÍV CÉLZATÚ MŰTÉT INDIKÁLT**
- **A REGENERATÍV MŰTÉTEK SORÁN ELSŐDLEGESEN BIOLÓGIAI MEDIÁTOROKAT HASZNÁLUNK, MELYEKET KEDVEZŐTLEN MORFOLÓGIÁJÚ DEFEKTUSOK ESETÉN KIEGÉSZÍTHETÜNK CSONTPÓTLÓ GRAFTOKKAL VAGY MEMBRÁNOKKAL**

# KÖSZÖNÖM A FIGYELMET!



FORGO.KRISTOF@SEMMELWEIS.HU