



FOGPÓTLÁSTANI
KLINIKA
Digitális Fogászati Munkacsoport

Fogászati fotódokumentációs protokollok és tárgyfotózás

Dr. Saláta József

Semmelweis Egyetem, Fogorvostudományi Kar, Fogpótlástani Klinika

Igazgató: Prof. Dr. Hermann Péter



SEMMELWEIS
EGYETEM 1769

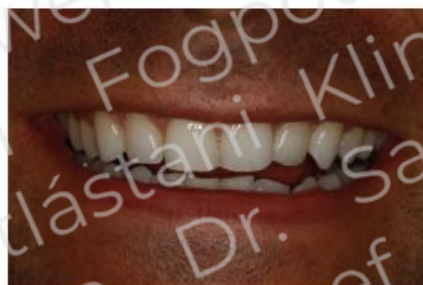Fotóprotokollok célja

- dokumentáció
- reprodukálható, egymással összehasonlítható fényképek
- kiemelten fontos a kompozíció
 - portré- és tárgyfotózás: semleges, homogén háttér
 - intraorális fotózás: száraz, nyálmentes felszínek
- célszerű a kiindulási és végállapotot szabályszerűen, protokollt követve fotózni a hiánytalan dokumentációhoz

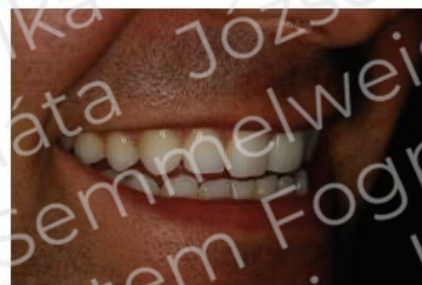AACD (American Academy of Cosmetic Dentistry)



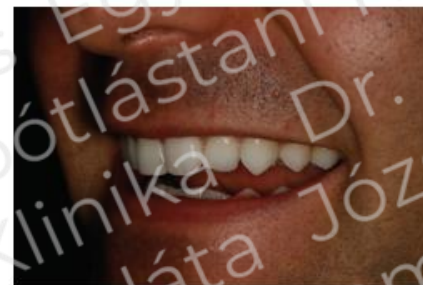Full face
(close to infinity on most macro lenses)



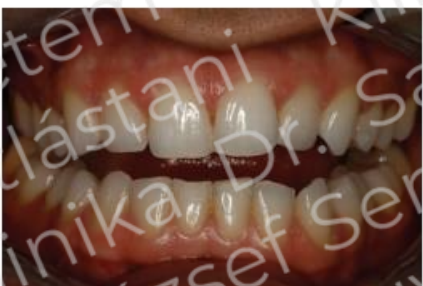Anterior smile view
(1:3 on most digital cameras)



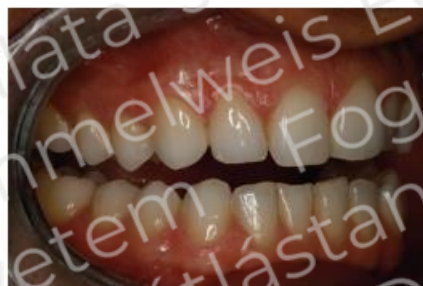Right smile view
(1:3 on most digital cameras)



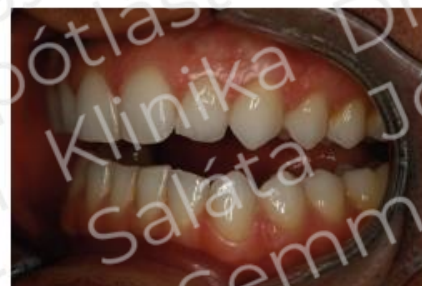Left smile view
(1:3 on most digital cameras)



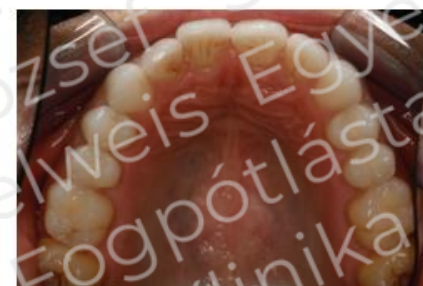Anterior retracted view, teeth parted
(1:3 on most digital cameras)



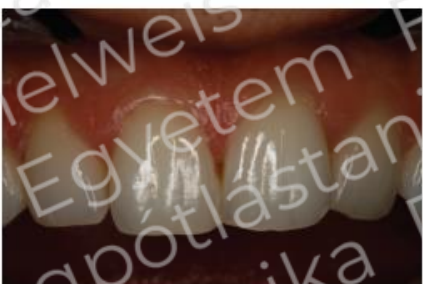Right retracted view, teeth parted
(1:3 on most digital cameras)



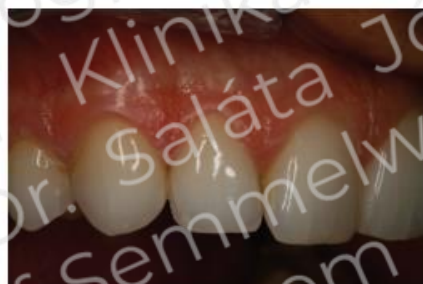Left retracted view, teeth parted
(1:3 on most digital cameras)



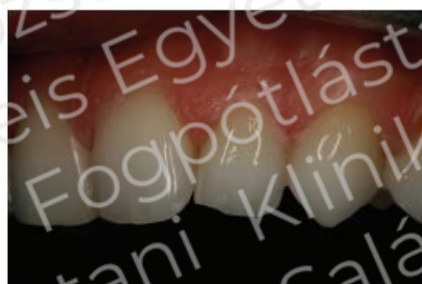
Upper occlusal view
(1:3 on most digital cameras)



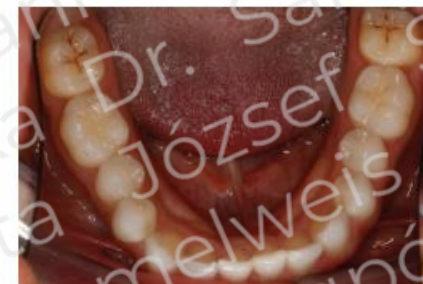Anterior closeup view
(1:1.5 on most digital cameras)



Right closeup view
(1:1.5 on most digital cameras)

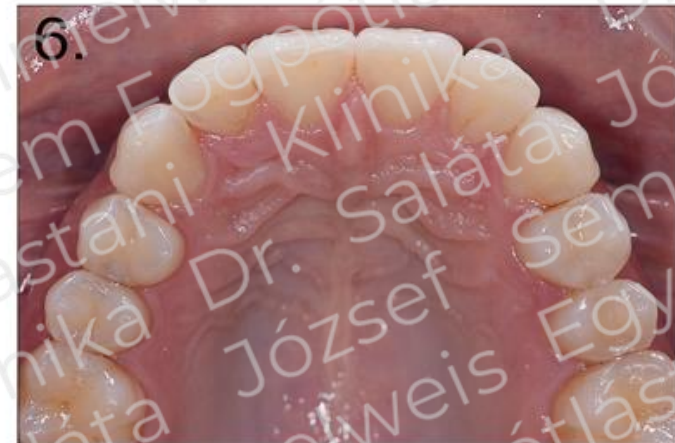


Left closeup view
(1:1.5 on most digital cameras)

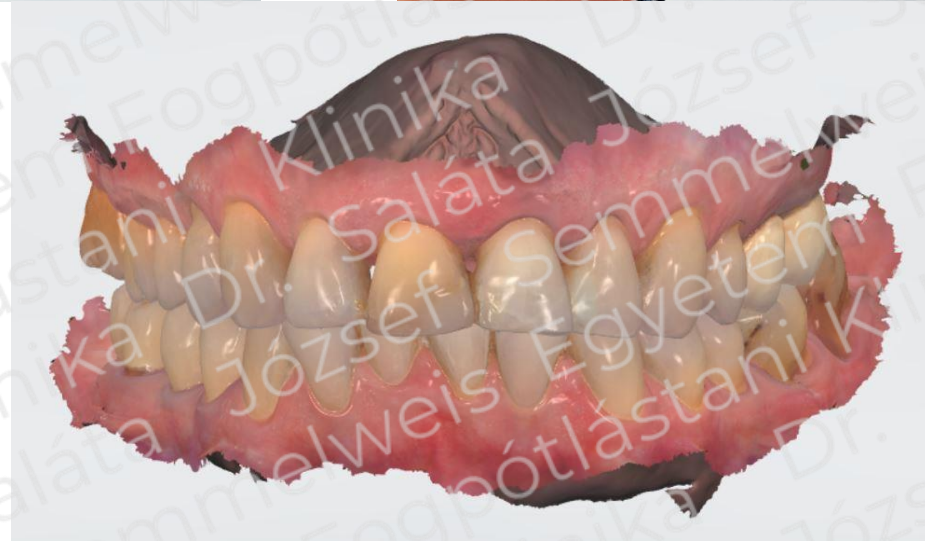
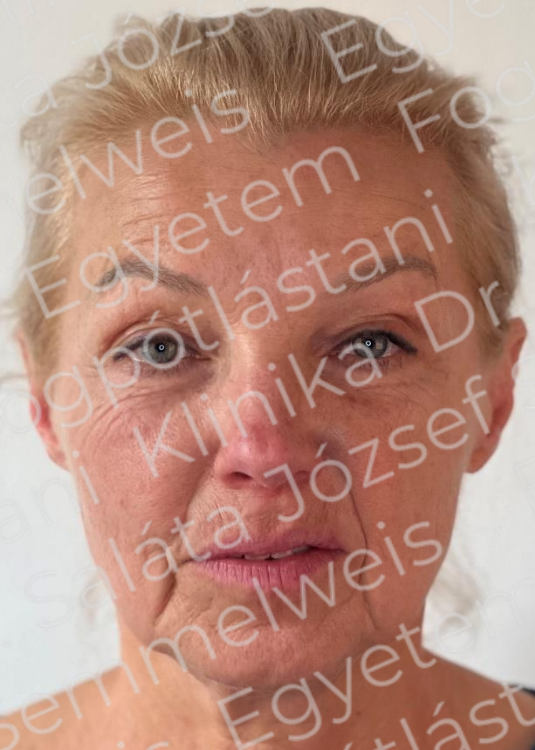

Lower occlusal view
(1:3 on most digital cameras)

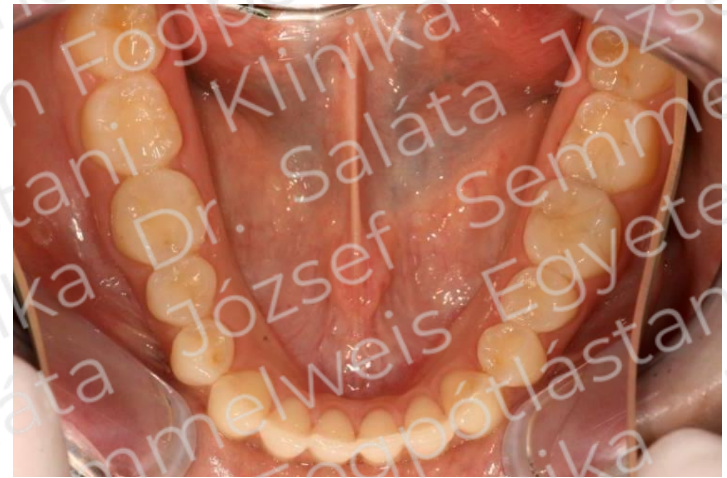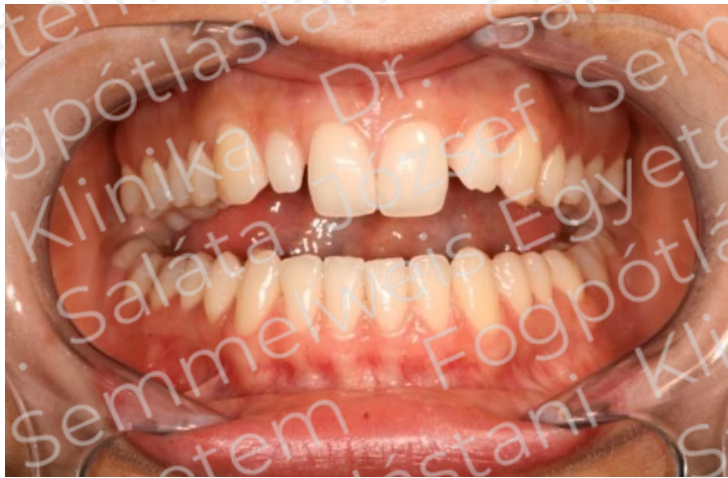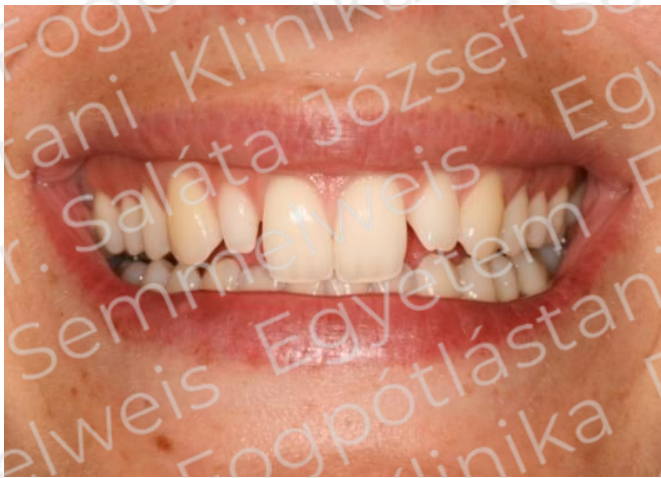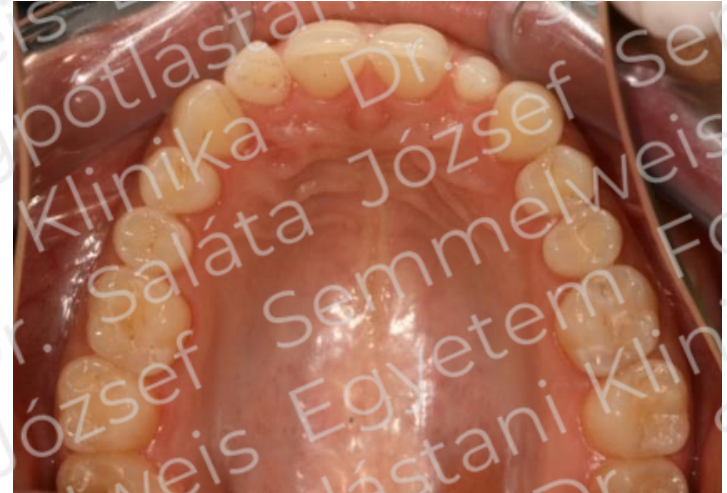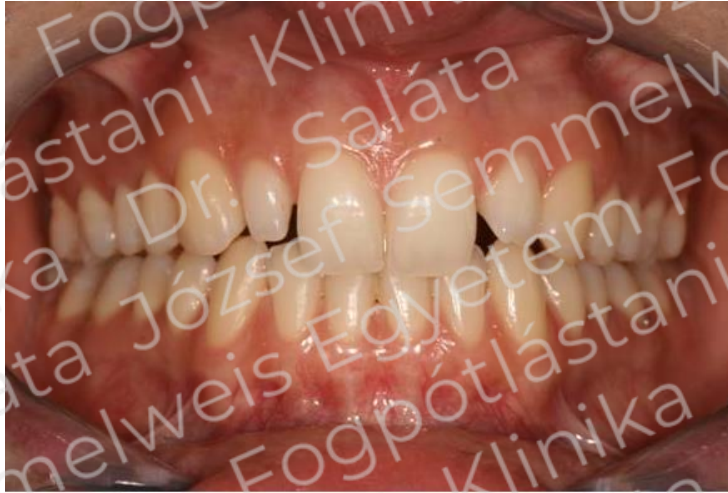DSD (Digital Smile Design)



<https://www.dentalphotomaster.com/wp-content/uploads/2016/12/DSD-1.jpg>



Fogpótlástani Klinika



Tárgyfotózás

- lenyomatok, minták, fogpótlások
- tiszta, homogén háttér
- kreatív fotózáshoz tükör, különböző irányú fények





Felhasznált irodalom

- Mikola É: 1.2.6.2. Fogászati fotódokumentáció. In: Hermann P, Kispélyi B (szerk.): Fogpótlástan. Budapest, Semmelweis Kiadó, 2022, 80-95.

Köszönöm a figyelmet!



SEMMELWEIS
EGYETEM 1769