A TÜDŐ ULTRAHANG VIZSGÁLATÁNAK PROTOKOLLJA COVID-19 MEGBETEGEDÉS ESETÉN

Készítette: Dr. Orosz Gábor, Dr. Szabó Marcell, Dr. Kállai András, Dr. Kesztyűs Viktor,

2020. október 26.

Ellenőrizte: Iványi Zsolt

Protokollfelelős: Dr. Orosz Gábor

orosz.gabor@med.semmelweis-univ.hu

Érvényes: 2020. október 30.-tól visszavonásig

A protokoll belső használatra készült, dinamikusan változó helyzetben érvényessége gyorsan elavulhat. Módosítási javaslat esetén lépjen kapcsolatba a protokollfelelőssel!

Cím: 1085 Budapest, Üllői út. 26.
Postacím: 1085 Budapest, Üllői út. 26.; 1428 Budapest, Pf. 2.
E-mail: titkarsag.aitk@med.semmelweis-univ.hu
Tel.: (06-1) 355-6565
Web: http://semmelweis.hu/aneszteziologia

Bevezetés

A jelenleg világjárványként számon tartott COVID-19 megbetegedések kapcsán az eddig ismertté vált és leközölt esetek mellkas CT-morfológiája a tüdő elváltozásai tekintetében közös jellegzetességeket mutat. A megjelenő infiltrátumok jellegzetesen kétoldaliak, eloszlásuk gyakran perifériás, a tejüveg-homály (GGO - ground glass opacity) típusos eltérés.

Az intenzív osztályra felvett betegek ellátása során a CT- vizsgálatok ismételhetősége korlátozott, a betegek szállítása kritikus állapotuk miatt, illetve a jelen spektrumban jelentkező fokozott fertőzésveszély miatt lehetőség szerint kerülendő, illetve az ellátó személyzetre várhatóan hatalmas extra terhelést ró. Az ágy melletti (POCUS - point-of-care ultrahang) diagnosztika a tüdőt érintő patológiák tekintetében is egyre inkább eltolódik az ultrahang (UH) alkalmazása felé (LUCI - lung ultrasound in the critically ill).

Figyelembe véve a fertőző kritikus állapotú betegek ágy melletti diagnosztikájának fentebb vázolt nehézségeit, a szükséges nem intenzív terápiás személyzet (pl. radiológiai munkatársak) elkerülhető ágy melletti megjelenésének megkívánható korlátozását, valamint az eddig ismert morfológiai eltérések ultrahang számára kedvező (döntően perifériás) fizikai eloszlását, az ágy melletti mellkasi ultrahang vizsgálatok diagnosztikus értéke ígéretesnek tűnik a COVID-19 betegcsoportban is.

Általános rendelkezések

A dolgozókra vonatkozó, a Semmelweis Egyetem Aneszteziológiai- és Intenzív Terápiás Klinikáján aktuálisan érvényes legfrissebb munka- és betegbiztonsági, valamint egészségvédelmi szabályozók betartása minden esetben kötelező!

Az aktuális protokollban előírt egyéni védőeszközök megfelelő használata minden esetben kötelező!

Tartózkodni kell a felesleges ellátó-beteg kontaktustól, a vizsgálat indokolt esetben, protokoll szerint, a lehető legrövidebb idő alatt végzendő el!

Szükséges eszközök

Kifejezetten jelen betegpopuláció ellátásának céljára dedikált POCUS ultrahang készülék alkalmazandó, az eszköz sterilitására vonatkozó szabályok betartásával.

A vizsgálatra a rendelkezésre álló transzducerek közül az alábbi prioritási sorrendet javasoljuk:

- **kardiális transzducer („phased array”) – hozzáférhetőség esetén ez legyen a standard**
- konvex transzducer („hasi”)
- lineáris transzducer („véna”)

Cím: 1085 Budapest, Üllői út. 26.
Postacím: 1085 Budapest, Üllői út. 26.; 1428 Budapest, Pf. 2.
E-mail: titkarsag.aitk@med.semmelweis-univ.hu
Tel.: (06-1) 355-6565
Web: http://semmelweis.hu/aneszteziologia

Alkalmazandó beállítások az ultrahang készüléken

A lehetőségek közül a „LUNG” preset kiválasztása.

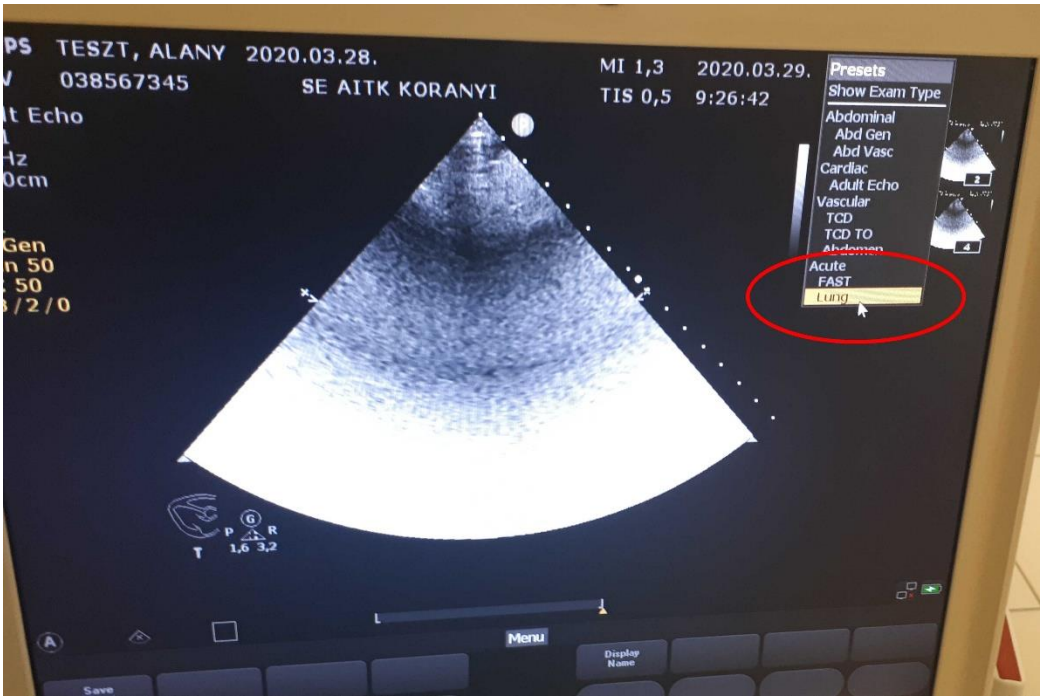

Ennek hiányában az intelligens szűrők kikapcsolásával (THI) érhetünk el megfelelő beállítást.

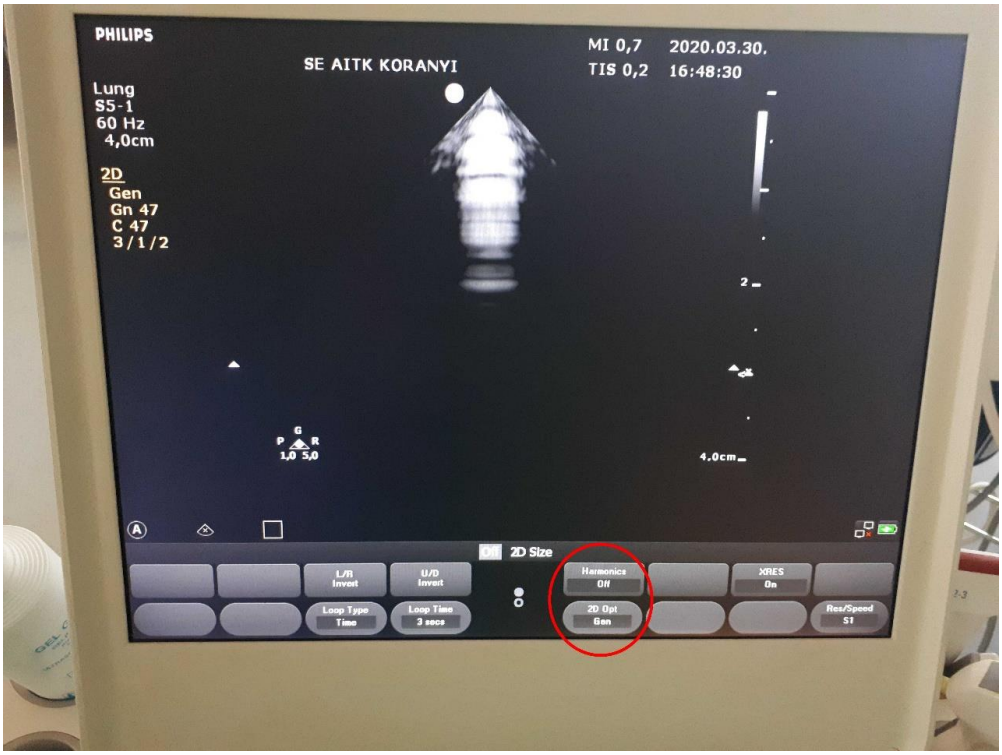

Cím: 1085 Budapest, Üllői út. 26.
Postacím: 1085 Budapest, Üllői út. 26.; 1428 Budapest, Pf. 2.
E-mail: titkarsag.aitk@med.semmelweis-univ.hu
Tel.: (06-1) 355-6565
Web: http://semmelweis.hu/aneszteziologia

Emellett a „GAIN” valamint a „DEPTH” gombokkal hozzuk létre a kívánt képet, alapvetően „2D” módban, szükség esetén „M” módban végzünk vizsgálatot.

Képrögzítési szabályok

Minden beteg vizsgálatát megelőzően a megfelelő betegazonosítóval (TAJ szám, monogram) profilt hozunk létre, ezen belül végezzük a vizsgálatot.

A protokollban alább részletezett sorrendben és helyen értékelésre alkalmas képet hozunk létre, majd azt mentjük. A mentés meglétét ellenőrizzük, ezáltal minimalizálva az adatvesztés esélyét.

Mivel ez a vizsgálat gyakorlatilag a mellkasi rtg kiváltására hivatott, az adatok beteghez köthető rögzítése, így a lehető leghamarabb az Impax rendszerbe való feltöltése szükséges. A vizsgálatot szövegesen is rögzíteni kell a medsolban, ennek megfelelő helyen (ennek módja még folyamatban van.)

(Az adatrögzítéshez segédlet képanyaggal a Tájékozódó szív ultrahang vizsgálat COVID-19 megbetegedés esetén c. protokollban található).

Anatómiai tájékozódási pontok, a vizsgálat pontos helye

A beteg tüdejét mellkasfelenként vizsgáljuk meg. Mellkasfelenként 6-6 vizsgálati területet jelölünk ki, melyet a standard BLUE-pontokat és a PLAPS (hátsó hónaljvonal mögötti, alul fekvő tüdőterületek pontja) pontokat egyaránt tartalmazzák.

Adott mellkasfélen a következő tájékozódási pontokat, vonalakat azonosítjuk (ábra „A”):

- elülső hónaljvonal (AAL – anterior axillary line)
- hátulsó hónaljvonal (PAL – posterior axillary line)
- cranio-caudalis felezővonal (FV)

Ezek alapján az azonosított régiók (ábra „A” és „B”):

- anterior superior (1)
- anterior inferior (2)
- lateralis superior (3)
- lateralis inferior (4)
- posterior superior (5)
- posterior inferior (6)

Cím: 1085 Budapest, Üllői út. 26.
Postacím: 1085 Budapest, Üllői út. 26.; 1428 Budapest, Pf. 2.
E-mail: titkarsag.aitk@med.semmelweis-univ.hu
Tel.: (06-1) 355-6565
Web: http://semmelweis.hu/aneszteziologia

Segítségül ábraként:

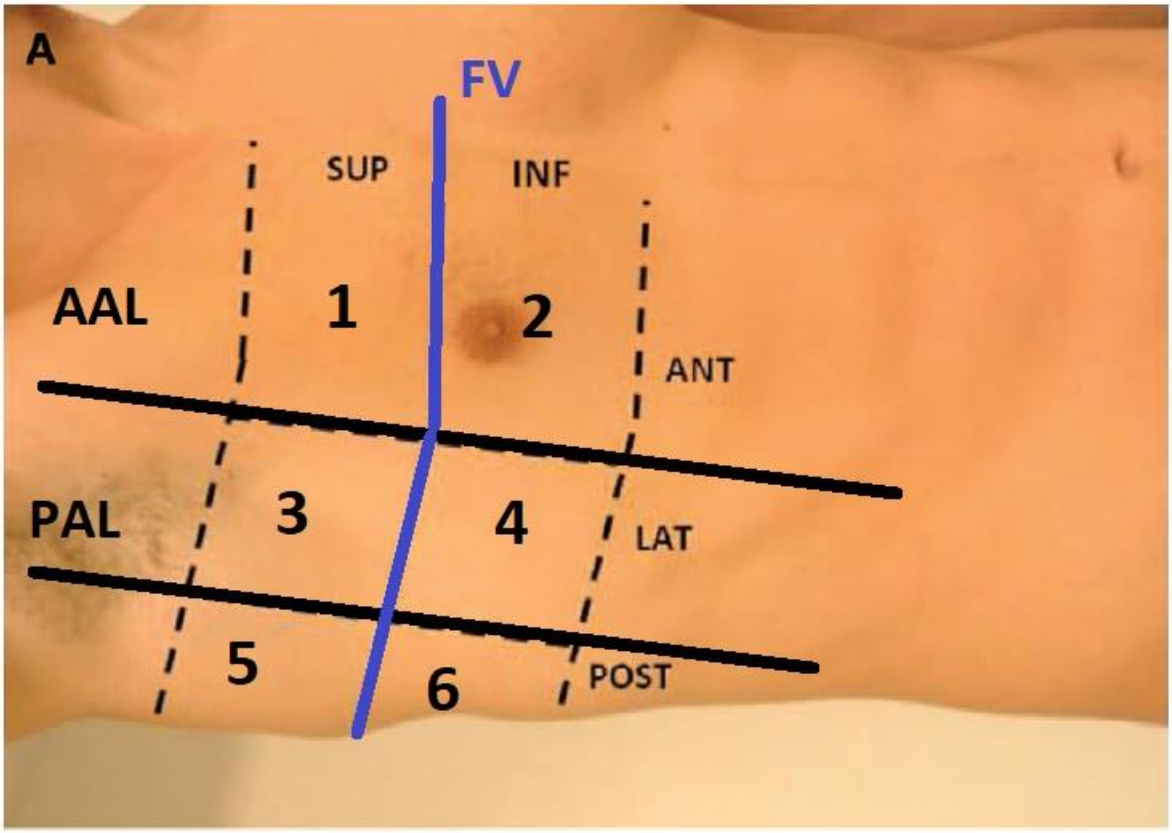

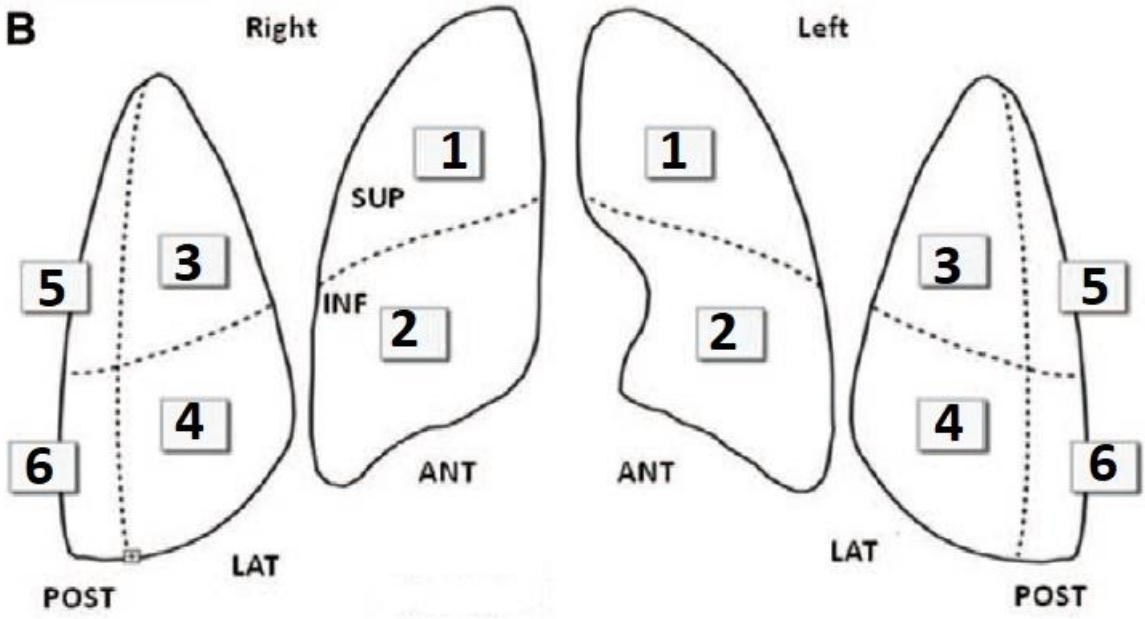

Cím: 1085 Budapest, Üllői út. 26.
Postacím: 1085 Budapest, Üllői út. 26.; 1428 Budapest, Pf. 2.
E-mail: titkarsag.aitk@med.semmelweis-univ.hu
Tel.: (06-1) 355-6565
Web: http://semmelweis.hu/aneszteziologia

A vizsgálat gyakorisága

A fenti tüdő POCUS vizsgálatot a beteg felvételekor, majd tervezetten 2 naponta végezzük el.

Ez alól az etikai engedéllyel rendelkező vizsgálati protokollok kivételek, ahol a vizsgálatba bevont betegek vizsgálata a vizsgáló által, a protokoll szerint történik.

A beteg-kontaktidő minimalizálását szem előtt tartva, az UH-os vizsgálatra 5 perces időkeret az irányadó.

Természetesen akut esetben, az egyéni készségeknek és képességeknek megfelelően a vizsgálat ismételhető jelen formájában, illetve kifejezetten BLUE-protokollként is! Erről a mindenkori aktuális vezető szakorvos hoz döntést a klinikai kép függvényében!

Pontos vizsgálati protokoll lépésenként

1. A beteg azonosítóival rekord létrehozása
    a. Egyéni védőeszközök felvétele az idevonatkozó protokollnak megfelelően
    b. A készülék előkészítése, ellenőrzése, bekapcsolása

2. Anatómiai tájékozódási pontok felkeresése, régiók identifikálása
3. A transzducer az egyszerűség kedvéért a „standard” longitudinális állásban (a bordákra merőleges) áll a bordaközben („bat sign”, Merlin-térben történő vizsgálat)
4. A fókuszt (ha nem autofókuszos a készülék), a „pleura-line” alá 1cm-rel helyezzük
5. Vizsgálat sorrendje
    a. JOBB oldalon kezdünk
    b. 1→6 régiók sorrendjében haladunk
    c. BAL oldalon folytatjuk
    d. 1→6 régiók sorrendjében haladunk
6. Minden régiónál legalább 1db „2D” módú képet, 1db „2D” klipet és szükség esetén (elsősorban PTX klinikai gyanúja esetén) 1db „M” klipet mentünk el
7. Mentéshez az adott régiót a Philips CX 50-es készüléken számmal jelöljük a képen/videón 1→12-ig számozva a régiókat (tehát mindig a jobb 1-es zóna lesz az 1, és a bal 1-es zóna a 7-es szám, stb.).
   A GE UH készüléken az adott régiót a tüdőábra identikus mezőjében mentsük le – *lásd: GE használati útmutató*.
8. Vizsgálat befejezése, a talált mintázatok referálása a vezető szakorvos felé
9. Amint lehet, a teljes rekord (képek és klipek) mentése, feltöltése Impax rendszerbe. (Amennyiben ez nem lehetséges, akkor felmerül dedikált USB adathordozóra történő kimentése, de ez csak vészmegoldás.)

Cím: 1085 Budapest, Üllői út. 26.
Postacím: 1085 Budapest, Üllői út. 26.; 1428 Budapest, Pf. 2.
E-mail: titkarsag.aitk@med.semmelweis-univ.hu
Tel.: (06-1) 355-6565
Web: http://semmelweis.hu/aneszteziologia

Módosítások „PRONE”-pozícióba fektetett beteg esetén

Adott mellkasfélen a következő tájékozódási pontokat, vonalakat azonosítjuk:

- elülső hónaljvonal (AAL – anterior axillary line)
- középső hónaljvonal (MAL – medial axillary line)
- hátulsó hónaljvonal (PAL – posterior axillary line)
- cranio-caudalis felezővonal (FV)
- paravertebrális vonal (PVL - paravertebral line)

Ezek alapján az azonosított régiók:

- paravertebralis superior (1)
- paravertebralis inferior (2)
- posterior superior (3)
- posterior inferior (4)
- lateralis superior (5)
- lateralis inferior (6)

Segítségül ábraként:

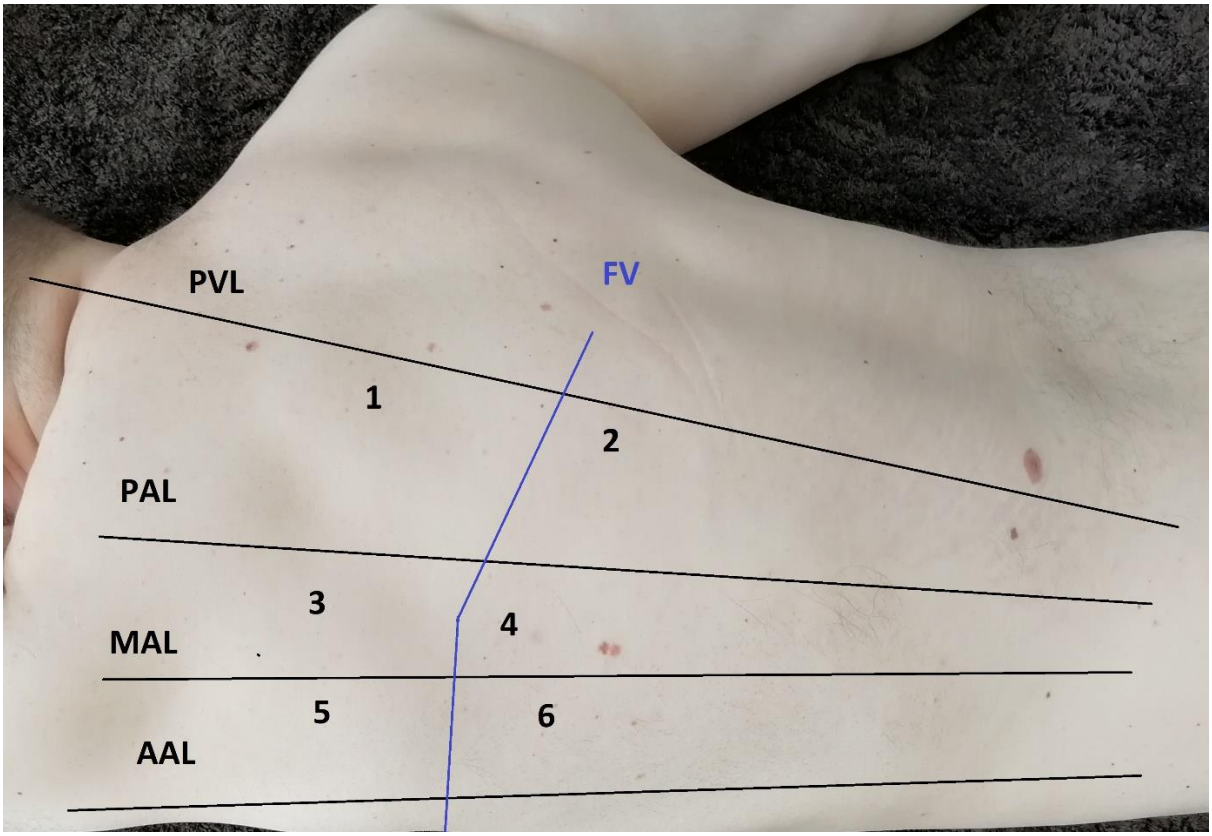

Cím: 1085 Budapest, Üllői út. 26.
Postacím: 1085 Budapest, Üllői út. 26.; 1428 Budapest, Pf. 2.
E-mail: titkarsag.aitk@med.semmelweis-univ.hu
Tel.: (06-1) 355-6565
Web: http://semmelweis.hu/aneszteziologia

Vizsgálathoz kulcspontok (amire figyeljünk)

- Minden régióban hozzuk be a klasszikus „denevér” képet (vagyis két bordaköz közötti tüdőterület), majd a transzducer csúsztatásával több bordaközben is, valamint oldal irányban is tájékozódjunk adott régióról.

  A klasszikus kép, amire törekedni kell:

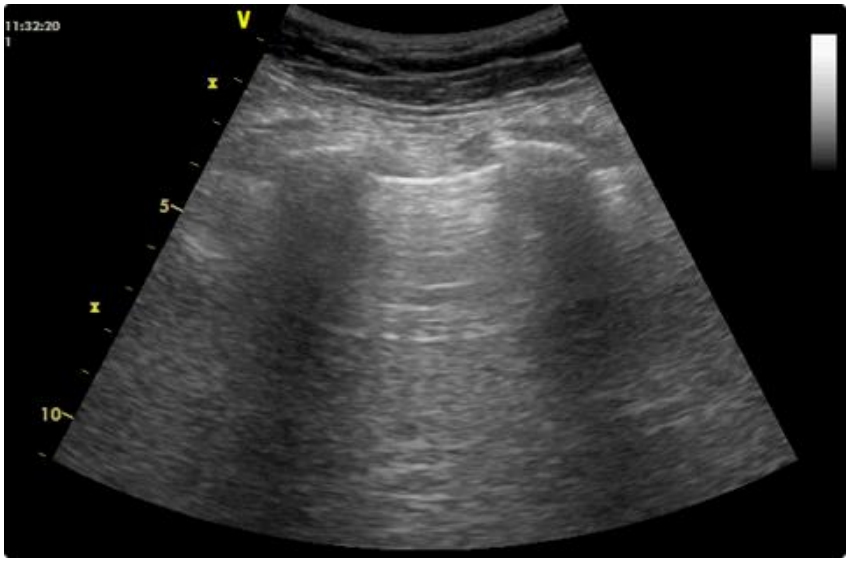

- Minden esetben keressük a **pleura vonalát**, valamint az **A** vonalakat.
- A **pleura csúszásának** jeleit figyeljük, a jobb megítéléshez ilyenkor csökkentsük le a mélységet, hogy szinte csak a pleura szintjéig lásson be az UH.
- Légzésszünetben a **pleura pulzációját** (lung pulsation) figyeljük.
- Figyeljük a pleura esetleges egyenetlenségeit, ezek mozgása még szembetűnőbb lehet.
- Keressük a **B vonalakat** – 1-1 B vonal, főleg az alsó tüdőterületeken lehet normál lelet része. Amennyiben látóterenként **>3 B vonal** ábrázolódik akkor tekinthető kórosnak =interlobularis tér kiszélesedése, oedemája
- Keressünk **atelectasiás/consolidált tüdőterületeket**, ha találunk, az UH-on a mélységet növeljük, hogy megítélhessük a kóros tüdőterület kiterjedését, mélységét is.
- Keressünk **pleurális folyadékot** – klasszikusan ezt is elsősorban az „alul fekvő” területeken várjuk, kivéve körülírt folyadékgyülem esetében. A mélység változtatásával itt is nézzük, mérjük le a kiterjedését (mellkas faltól a tüdőig terjedő távolság különösen informatív lehet foly. lebocsátásakor). Ökölszabályként alkalmazható, hogy ha legalább 3 cm, és 2, vagy több bordaközben látható, akkor javasolt, és biztonsággal lebocsátható a folyadék.

Cím: 1085 Budapest, Üllői út. 26.
Postacím: 1085 Budapest, Üllői út. 26.; 1428 Budapest, Pf. 2.
E-mail: titkarsag.aitk@med.semmelweis-univ.hu
Tel.: (06-1) 355-6565
Web: http://semmelweis.hu/aneszteziologia

Az egyes műtermékekhez, valamint azok értékeléséhez segítség gyanánt javasoljuk a szintén megosztott irodalmat: **Daniel A. Lichtenstein: Lung ultrasound in the critically ill, Springer 2016 DOI 10.1007/978-3-319-15371-1**

Értékeléshez a BLUE protokoll algoritmusa:

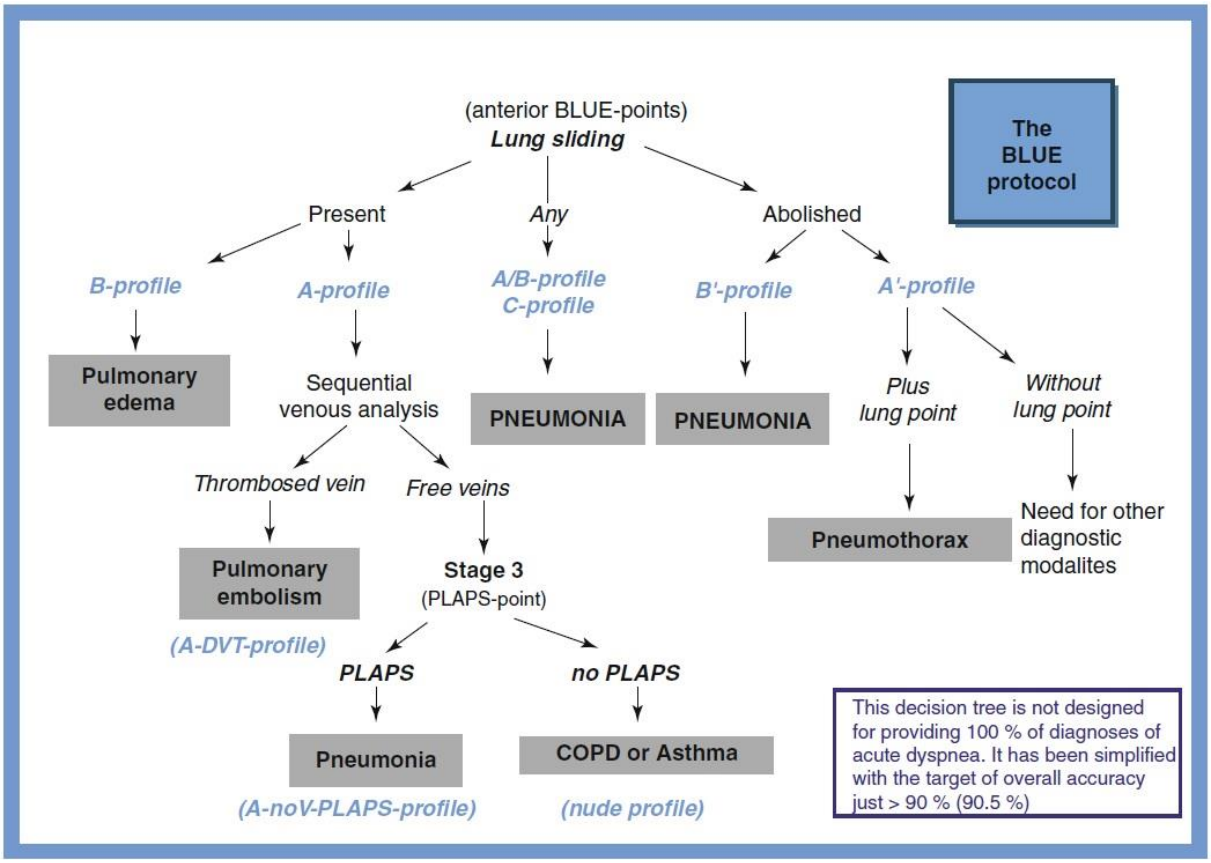

- Az elmúlt hónapok COVID-pozitív betegeinél végzett POCUS LUS vizsgálatok alapján "újabb" mintázatként az irregularis subpleuralis regioknak megfelelő "**light beam**" megjelenésére érdemes még figyelni (Volpicelli and Gargani Ultrasound J (2020) 12:22 https://doi.org/10.1186/s13089-020-00171-w)

Cím: 1085 Budapest, Üllői út. 26.
Postacím: 1085 Budapest, Üllői út. 26.; 1428 Budapest, Pf. 2.
E-mail: titkarsag.aitk@med.semmelweis-univ.hu
Tel.: (06-1) 355-6565
Web: http://semmelweis.hu/aneszteziologia

Oktatási segédletek

Egy rövid összefoglaló, mellkasi UH-ról képekkel:

http://viewer.zmags.com/publication/00084022#/00084022/3

Ugyanez hosszabban:

http://viewer.zmags.com/publication/1f3688e9#/1f3688e9/18

Sonographic signs and patterns of COVID-19 pneumonia. Volpicelli and Gargani, *Ultrasound J* (2020) 12:22, https://doi.org/10.1186/s13089-020-00171-w (a közleményben a videók megtekinthetők)

Cím: 1085 Budapest, Üllői út. 26.
Postacím: 1085 Budapest, Üllői út. 26.; 1428 Budapest, Pf. 2.
E-mail: titkarsag.aitk@med.semmelweis-univ.hu
Tel.: (06-1) 355-6565
Web: http://semmelweis.hu/aneszteziologia

Különleges esetek

Amennyiben a napi státuszvizsgálat során vagy akut esetben történt BLUE-protokoll szerinti vizsgálat esetén a PTX klinikai gyanúja merül fel, úgy haladéktalanul értesítésre kerül a vezető szakorvos!

BLUE-pontok feltalálása (vö. a fenti képekkel!)

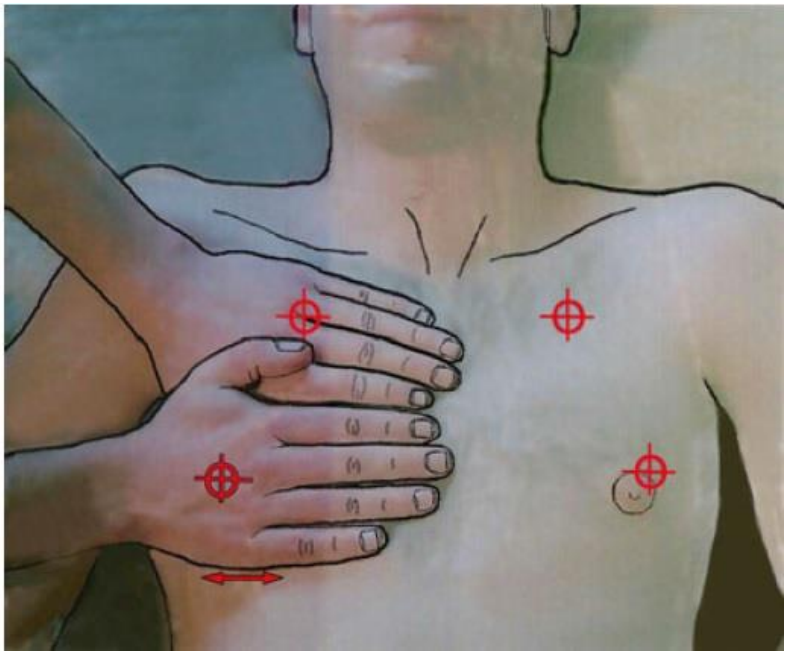

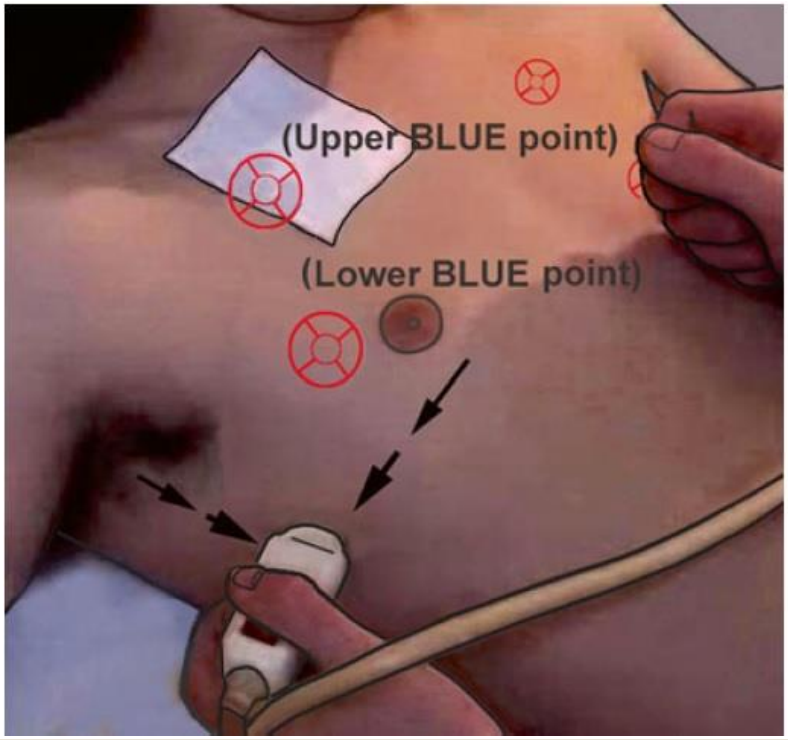

Cím: 1085 Budapest, Üllői út. 26.
Postacím: 1085 Budapest, Üllői út. 26.; 1428 Budapest, Pf. 2.
E-mail: titkarsag.aitk@med.semmelweis-univ.hu
Tel.: (06-1) 355-6565
Web: http://semmelweis.hu/aneszteziologia

PLAPS pont feltalálása (vö. a fenti képekkel!)

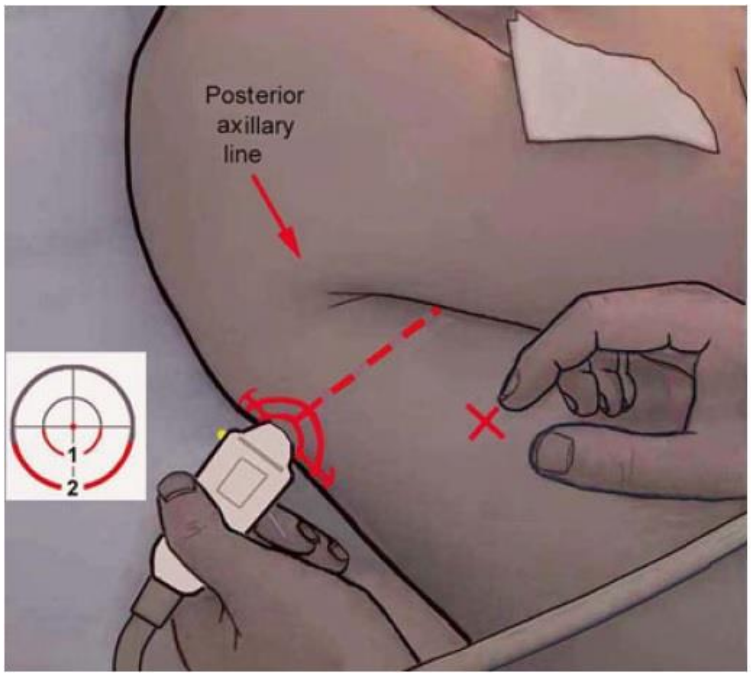

BLUE-pontok a PRONE betegen (vö fenti képekkel!)

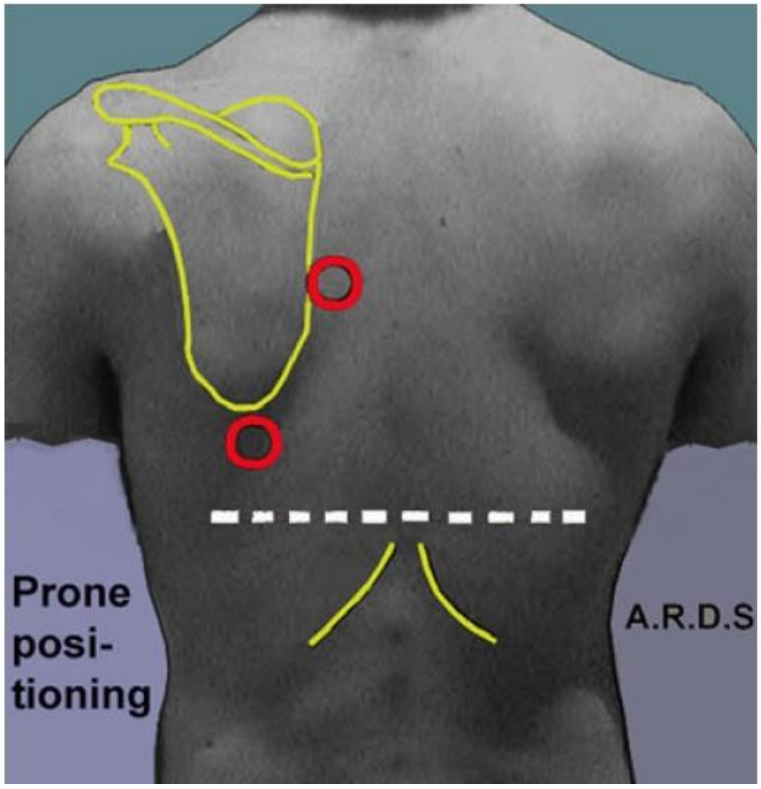

BLUE-protokoll frissített változata (D. Lichtenstein, G. Meziére)

Cím: 1085 Budapest, Üllői út. 26.
Postacím: 1085 Budapest, Üllői út. 26.; 1428 Budapest, Pf. 2.
E-mail: titkarsag.aitk@med.semmelweis-univ.hu
Tel.: (06-1) 355-6565
Web: http://semmelweis.hu/aneszteziologia