



Here, hereburkok

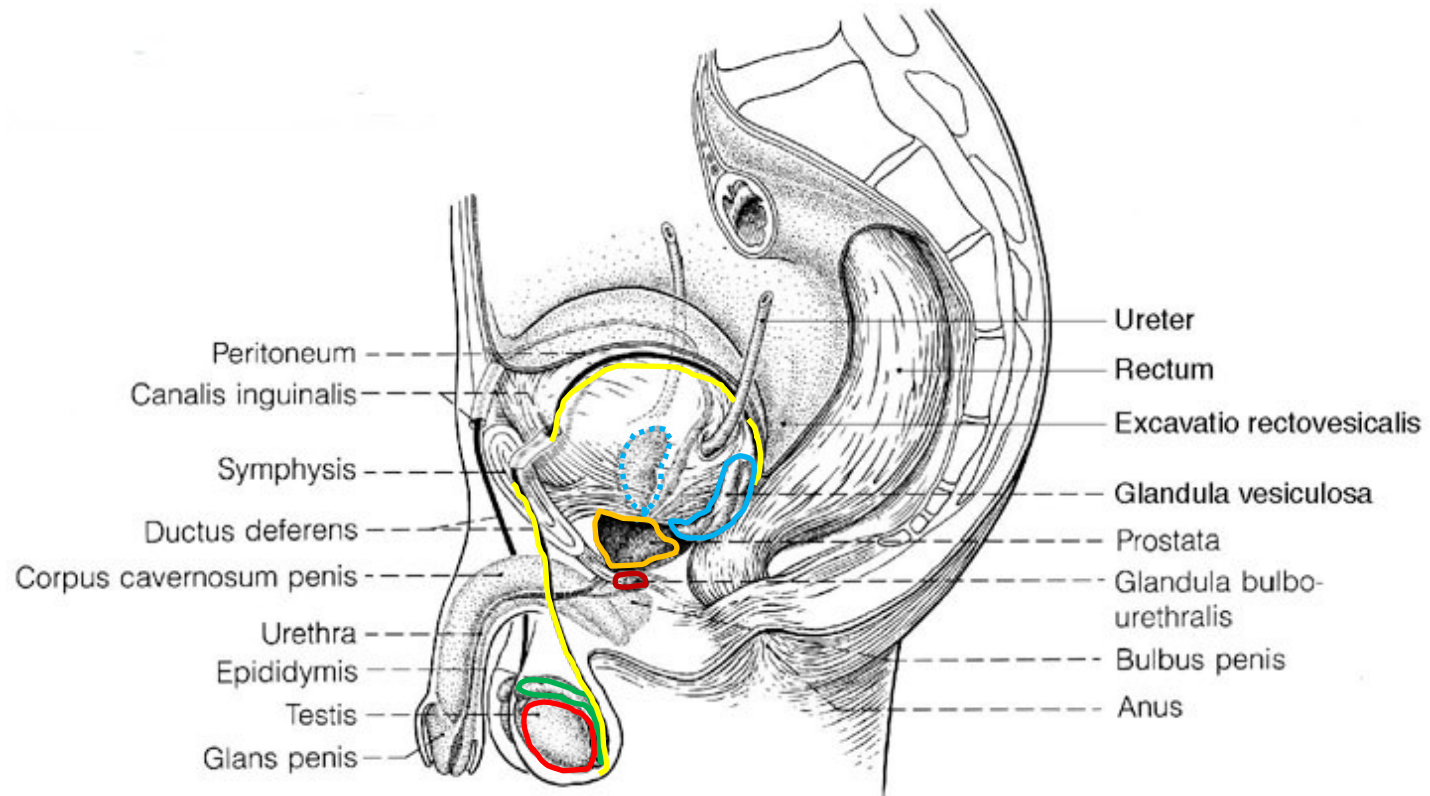
Dr. Pálfi Emese

Dr. Baksa Gábor

Semmelweis Egyetem

Anatómiai, Szövet- és Fejlődéstani Intézet

Férfi reprodukzív szervek - összefoglaló



1. Férfi ivarmirigy= Testis

- Spermiumprodukción
- Hormonprodukción

2. Ivarcsatornák:

- Mellékhere (Epididymis)
- Ondóvezeték (Ductus deferens)
- Ductus ejaculatorius
- Spermiumtranszport
- Szekréció

3. Járolékos nemi mirigyek:

- Ondóhólyag (Vesicula seminalis)
- Dülmirigy (Prostata)
- Cowper-mirigy (Gl. bulbourethralis)
- Szekréció

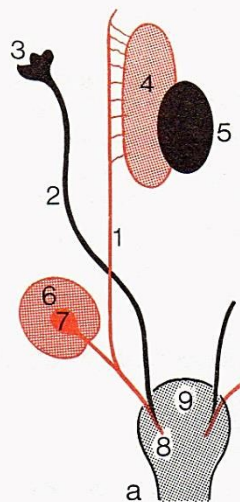
4. Penis

Here - funkciók

- spermiumtermelés (*tubuli seminiferi contorti*):
 - Spermiogenezis
 - Spermiohistogenezis
- tesztoszteronprodukción (*Leydig-sejtek*):
 - férfi irányba fejlődés
 - spermiogenezis
 - szexuális aktivitás (libidó, potencia)
 - anabolikus hatás
 - férfias viselkedés

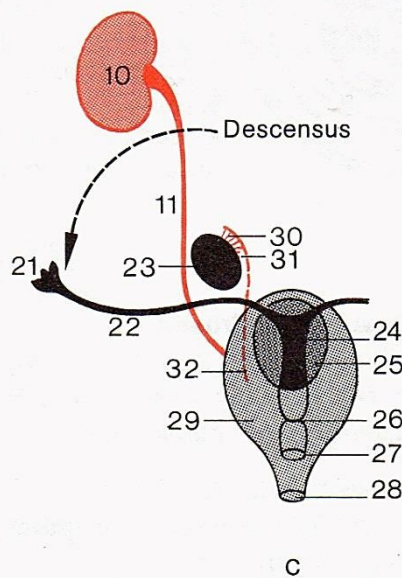
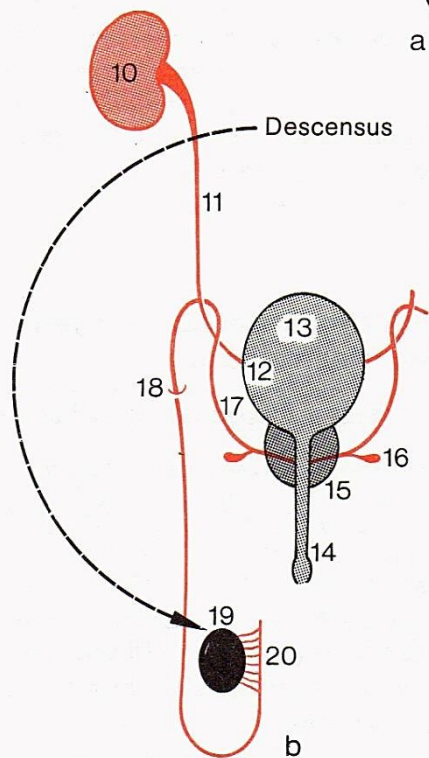


indifferens gonád:



férfi:

nő:



A leszállás (descensus) a férfiaknál distalisabban folytatódik a canalis inguinalison keresztül:

→ scrotum

→ gubernaculum

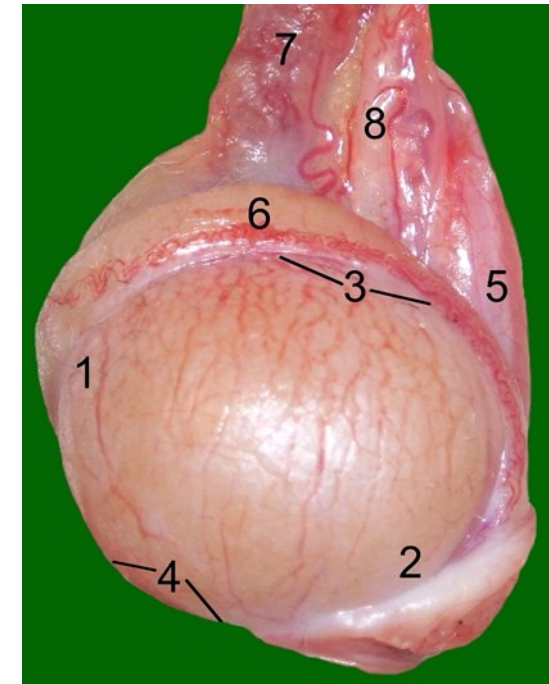
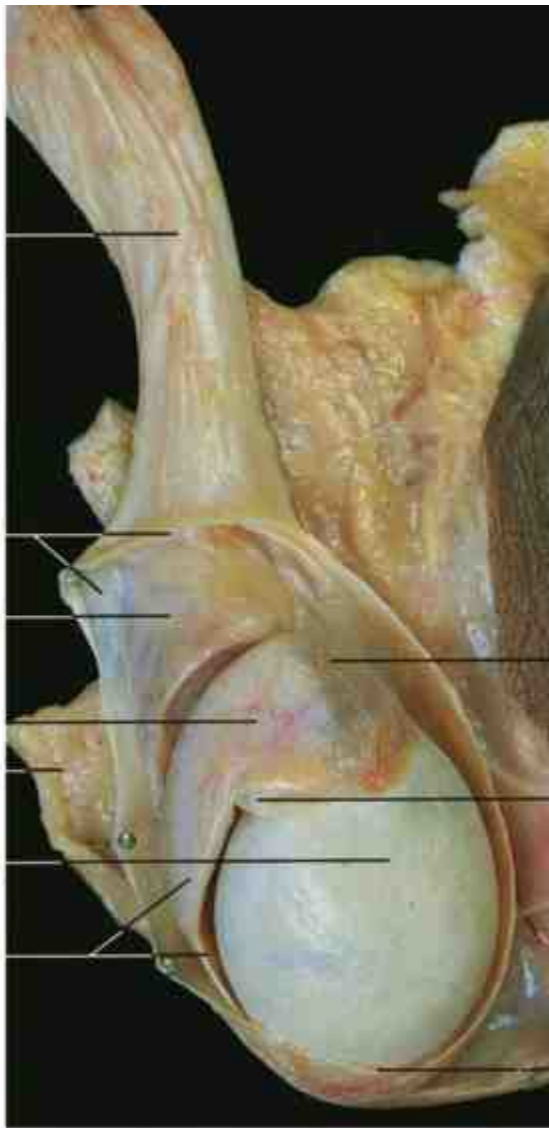
Here (testis/orchis)

4-5 x 2,5-3,5 cm

20-30 gramm

a bal here ált. nagyobb, mint a jobb és lejjebb van

- Extremitas superior et inferior
- Facies medialis et lateralis
- Margo anterior et posterior
- Tunica albuginea
- Appendix testis (Morgagni hydatid; Müller-cső)

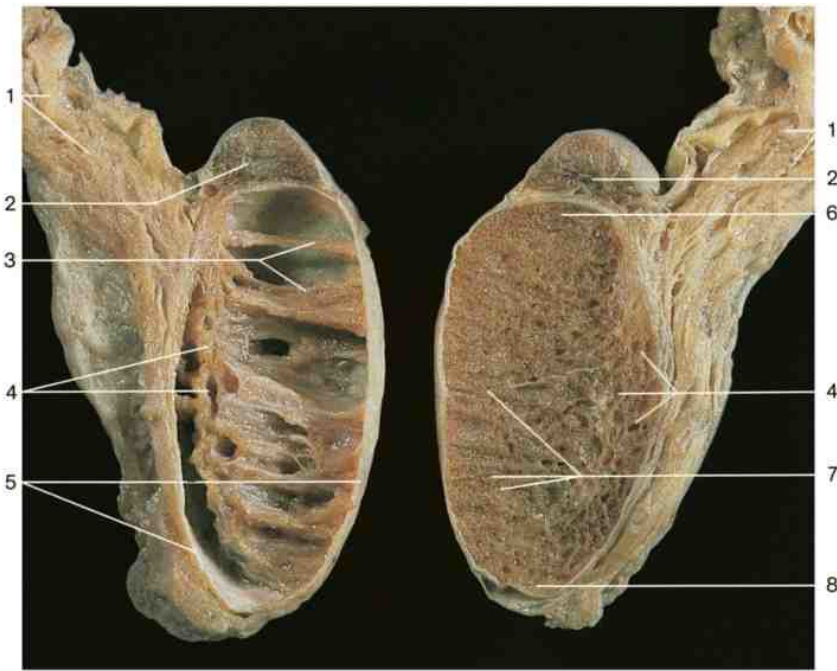
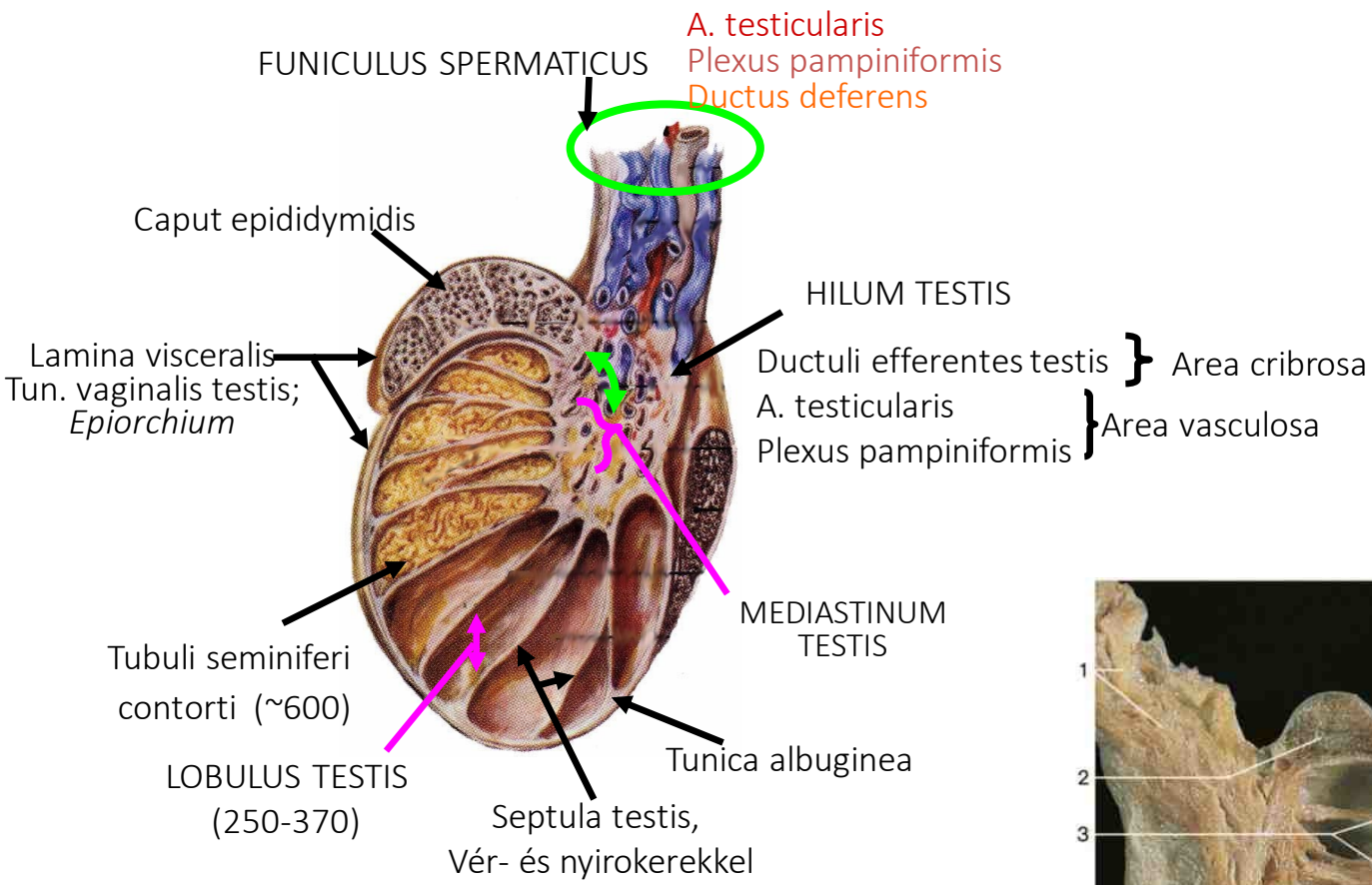


1. Funiculus spermaticus
6. Fascia spermatica interna
7. Caput epididymidis
8. Tunica albuginea
9. Corpus epididymidis

13. Bőr
19. Lamina parietalis tunica vaginalis testis
20. Appendix epididymidis
21. Appendix testis
22. Gubernaculum testis

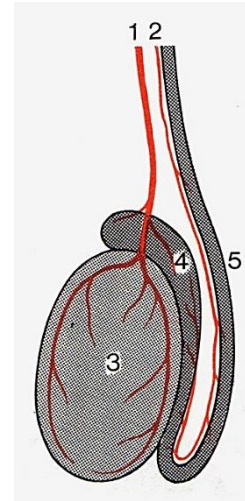
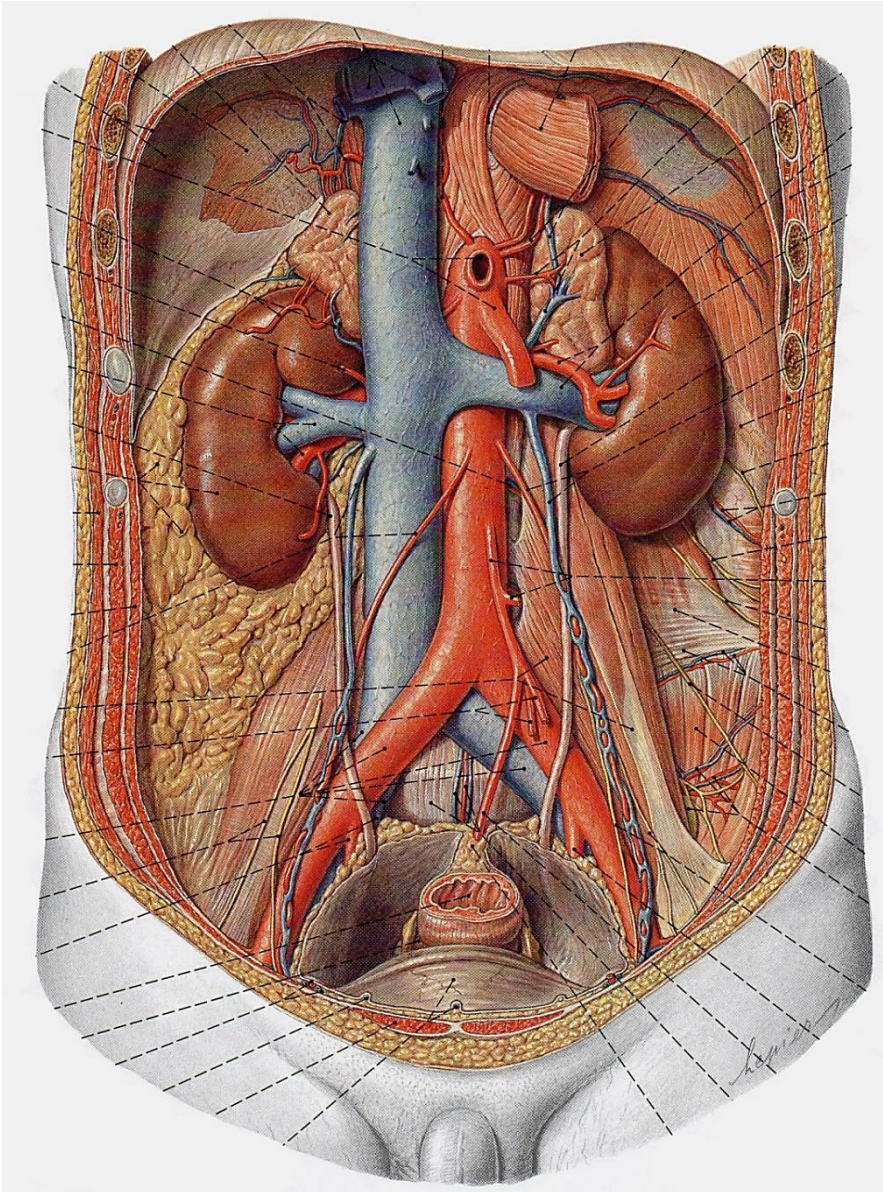
1 Extremitas sup.
2 Extremitas inf.
3 Margo post.
4 Margo ant.
5 Mesorchium

6 Epididymis
7 A. testicularis, plexus pampiniformis
8 Ductus deferens

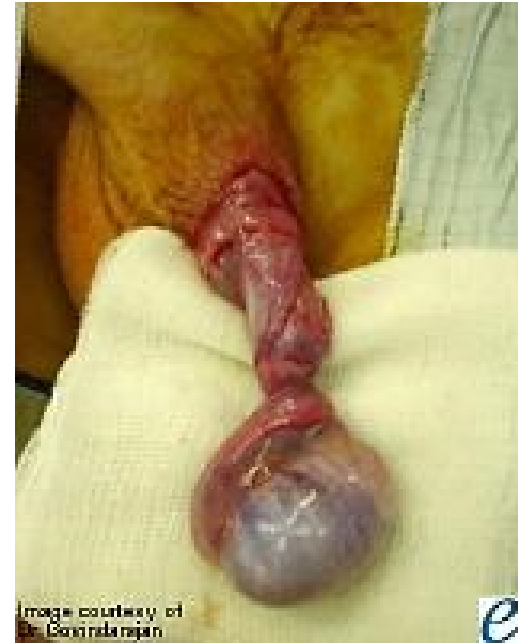

- | | |
|--------------------------|-------------------------------|
| 1. Funiculus spermaticus | 5. Tunica albuginea |
| 2. Epididymis | 6. Extremitas superior |
| 3. Septula testis | 7. Tubuli seminiferi contorti |
| 4. Mediastinum testis | 8. Extremitas inferior |

Vérellátás

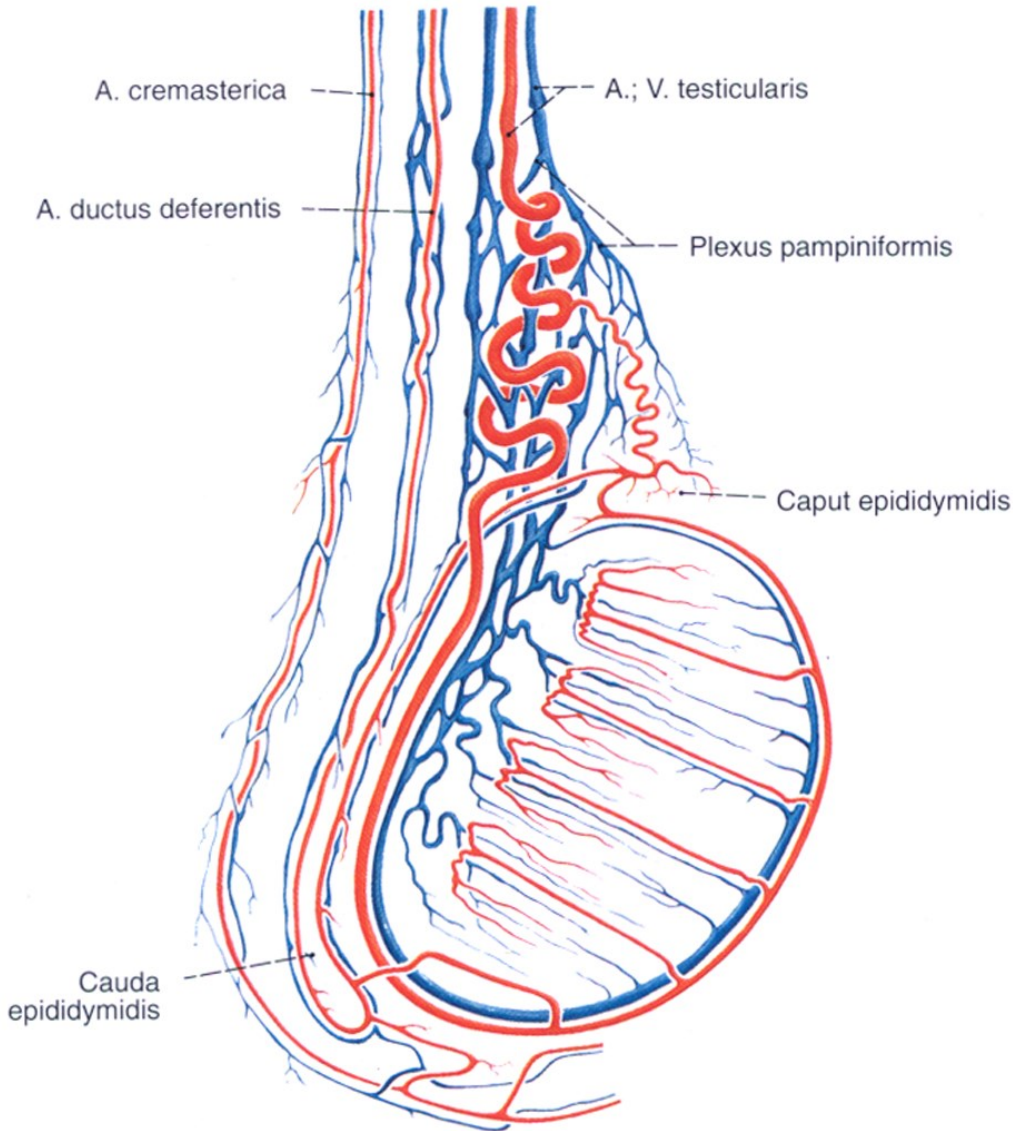


1. A. Testicularis
2. A. Ductus deferentis
3. Testis
4. Epididymis
5. Ductus deferens



A. testicularis

- L2
- kereszteződés az ureterrel (ér elöl)
- funiculus spermaticus szállítja a canalis inguinalison keresztül



A. testicularis:

Aortából (L1-2)

Anasztomizál:

A. ductus deferentis

A. cremasterica

A. epigastrica inf.

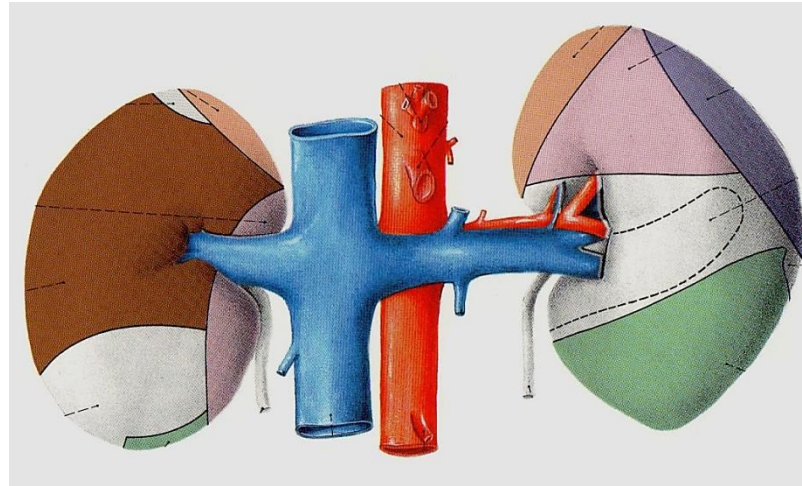
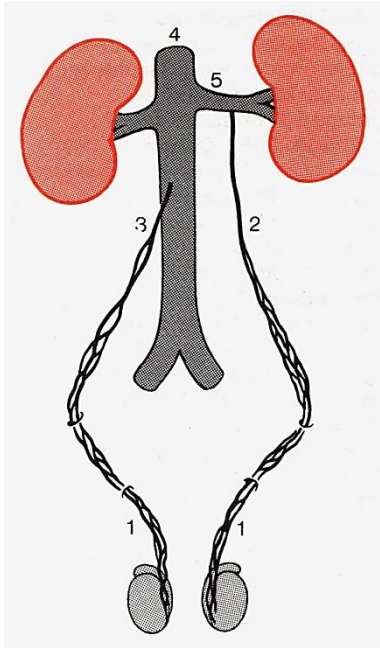
Vénák:

Plexus pampiniformis → V. testicularis

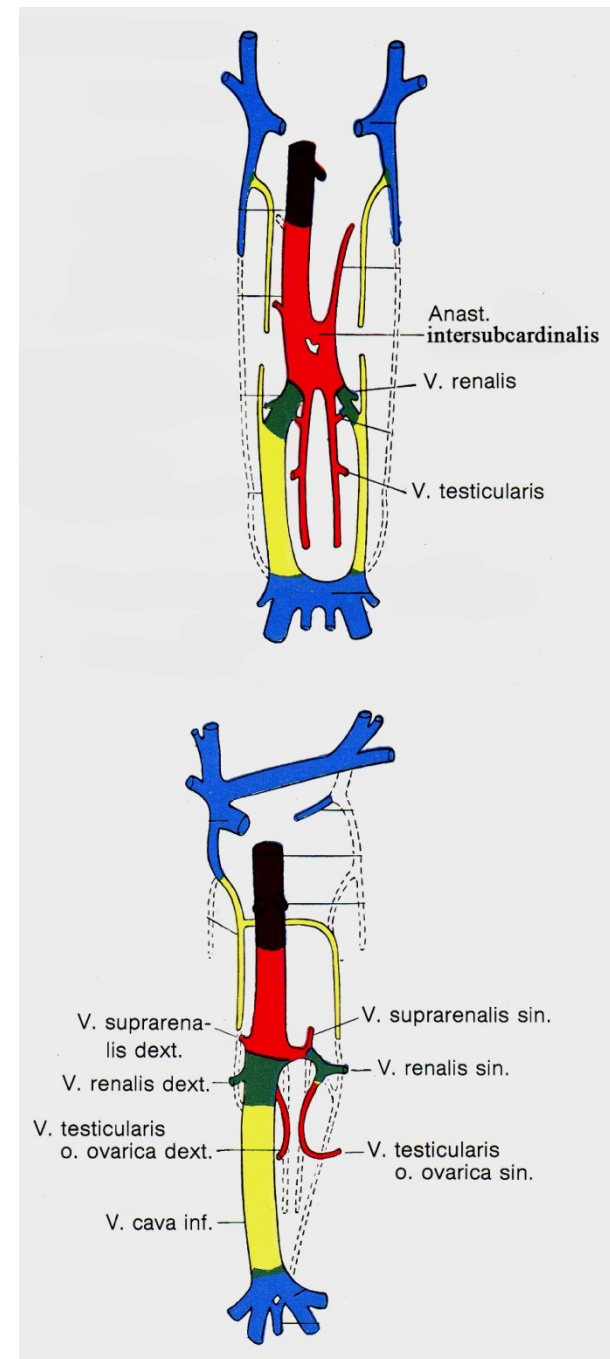
bal: V. renalis

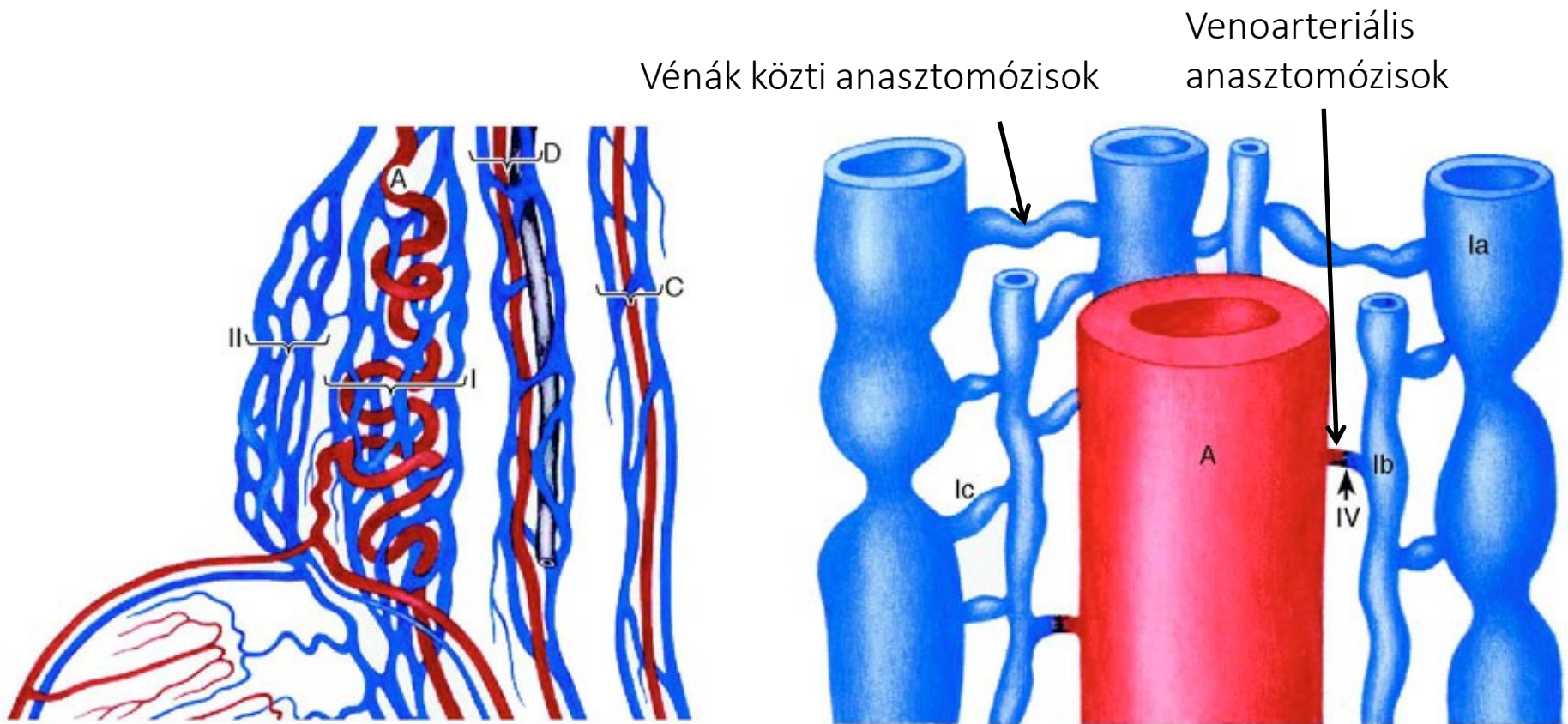
jobb: V. cava inf.

Vérelvezetés



- bal oldalon a v. renalisba (!), jobb oldalon a VCI-ba
- bal oldalon a vér hosszabb utat tesz meg, mert nem közvetlenül a VCI-ba ömlik





Vénás fonat az
 a. testicularis
 a. ductus deferentis
 a. cremasterica körül

Különálló vénás fonatok

Izompárnák a vénákban → befűződések, áramlás szabályozása

Venoarteriális anasztomózisok:

Tesztoszterongazdag vér visszajut a herébe →

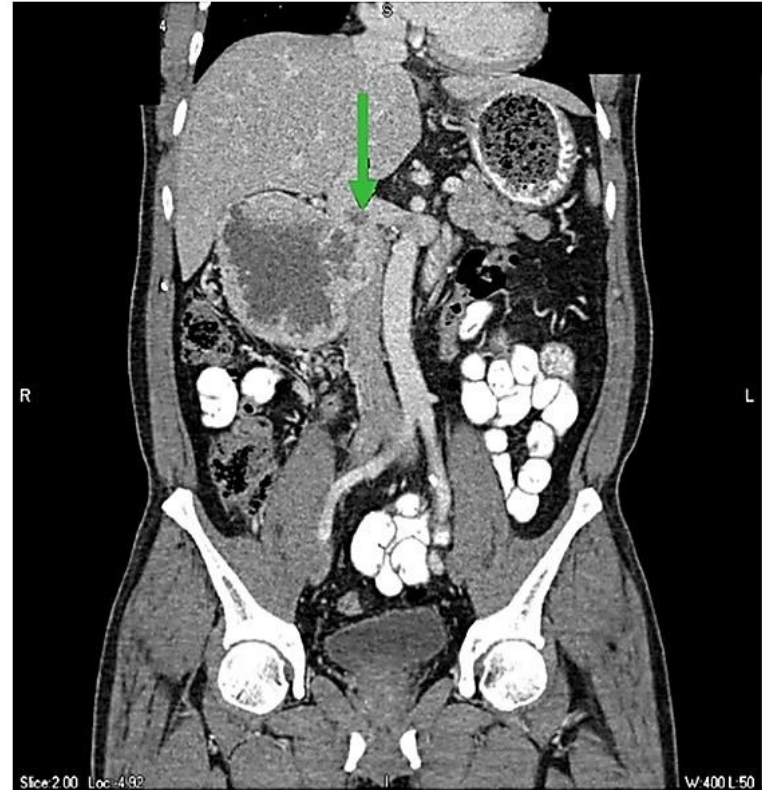
Magasabb tesztoszteronszint >>

Here közeli tesztoszteronkeringés

Varikokele



www.urologo.mex.tl



www.hindawi.com

- a bal oldalon gyakori
- izolált jobb oldali varikokele mindig gyanús hypernephromára!!!

Here idegei

Plexus testicularis:

Szimpatikus rostok

Pl. coeliacus

Pl. intermesentericus

Pl. renalis

Beidegzi:

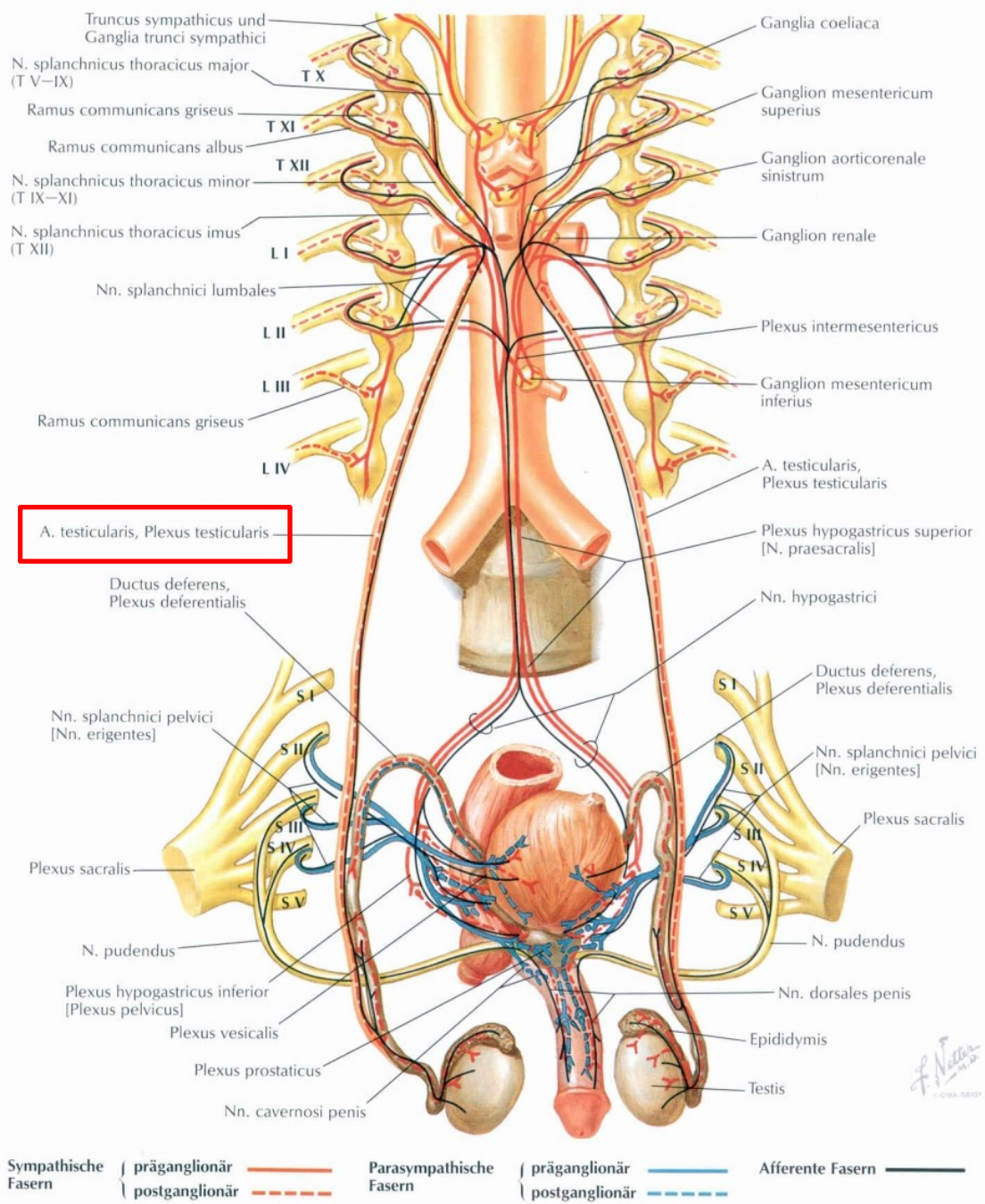
erek

Leydig-sejtek

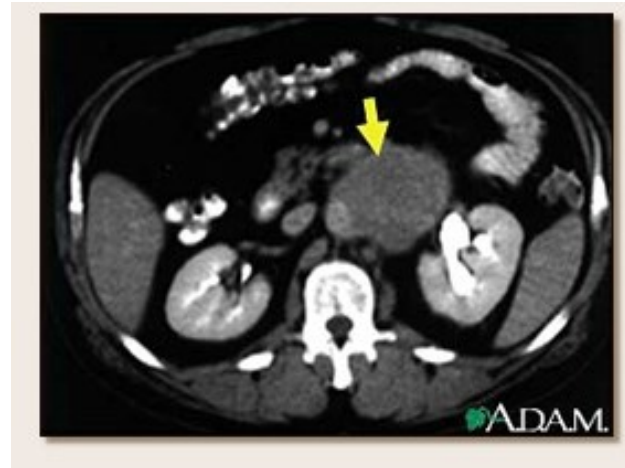
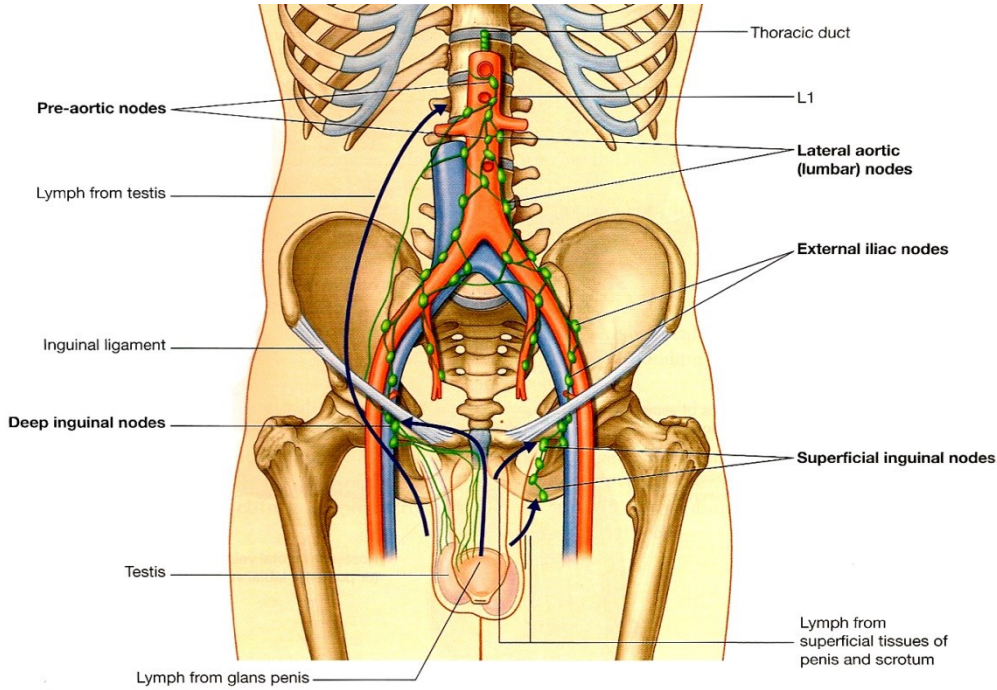
simaizomzat

Paraszimpatikus rostok: vagus?

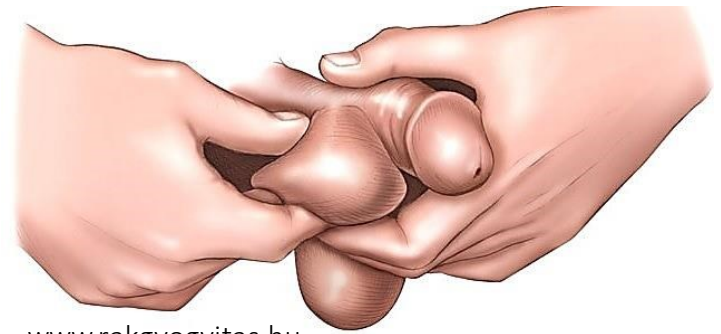
Afferens rostok: nagyjából Th10-11-be



Nyirokelvezetés



www.tc-cancer.com



www.rakgyogytas.hu

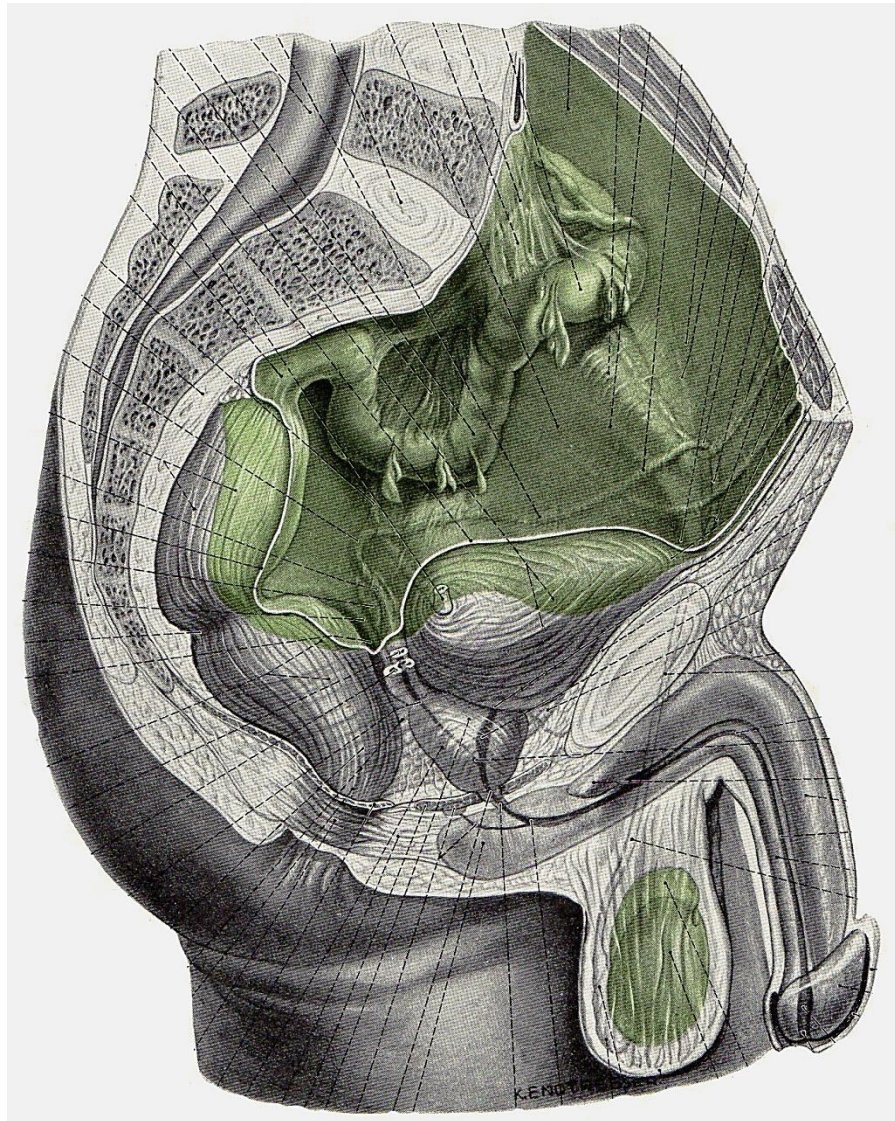
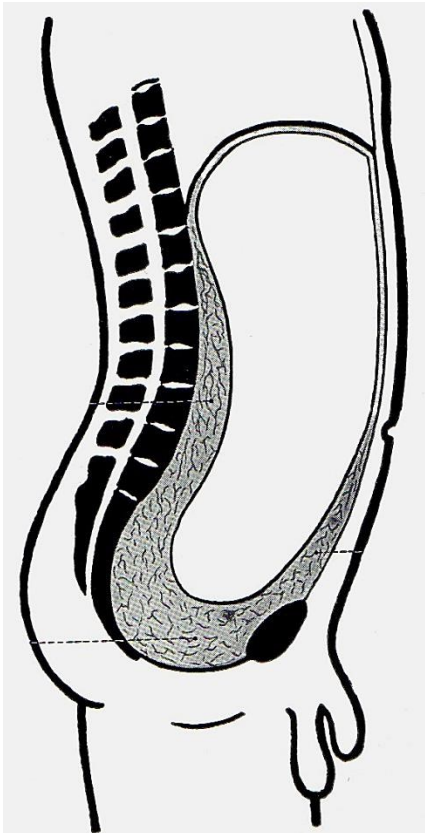
Nyirokerek:

here: **Nll. paraortici**

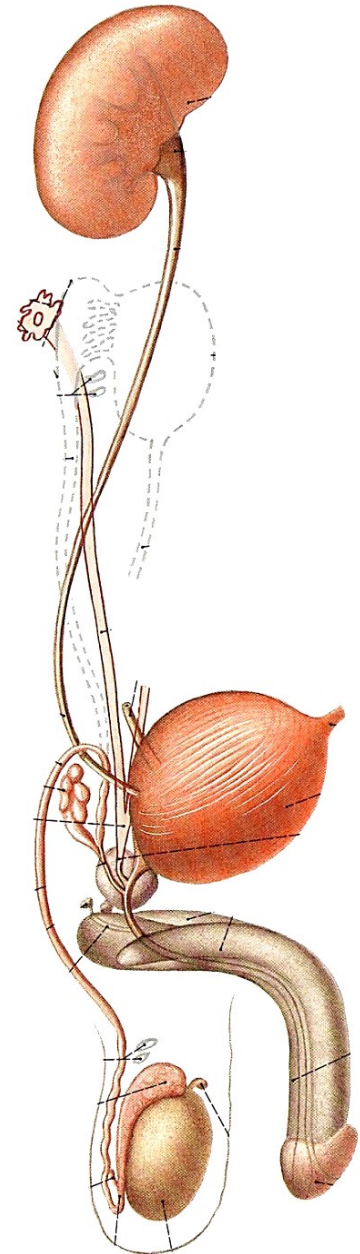
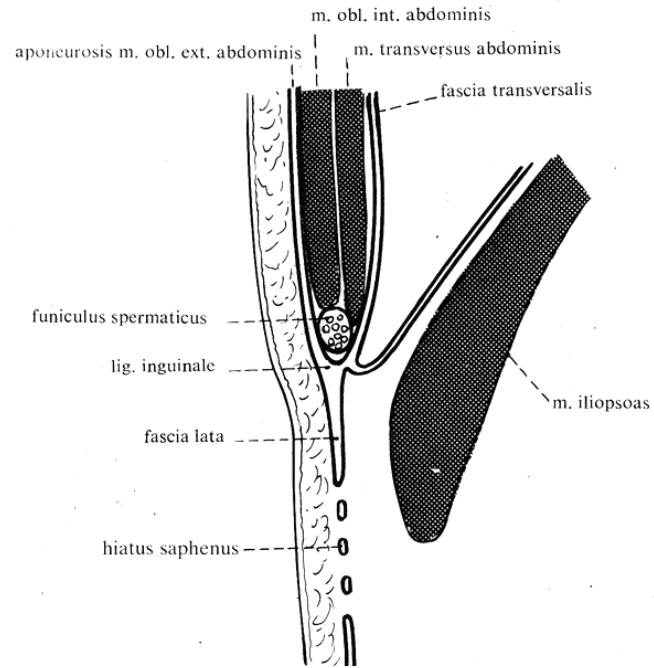
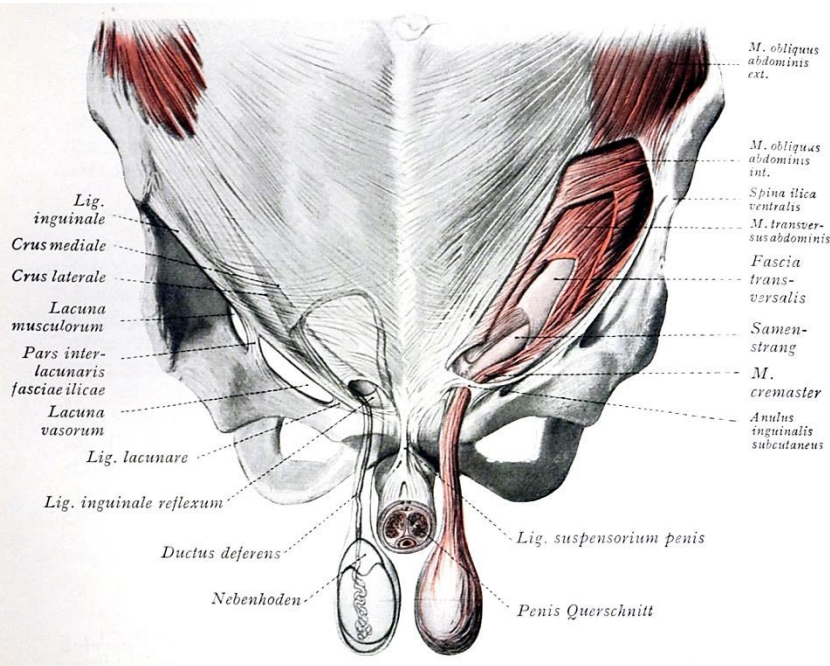
scrotum, hereburkok: **Nll. inguinales**

Heredaganat áttéte is adott esetben itt lép fel először (ahol nem tapintható!!)

Hashártyai viszonyok



Descensus testis



Descensus során a herék áthaladnak a canalis inguinalison, és maguk előtt türemítik a hasfal rétegeit:

- a bőrt
- a bőr alatti külső fasciát
- a hasizmokat/aponeurosisukat
- a fascia transversalist
- a peritoneumot

Canalis inguinalis:

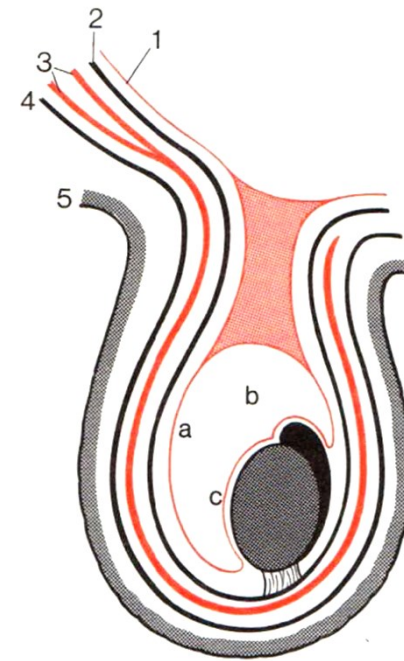
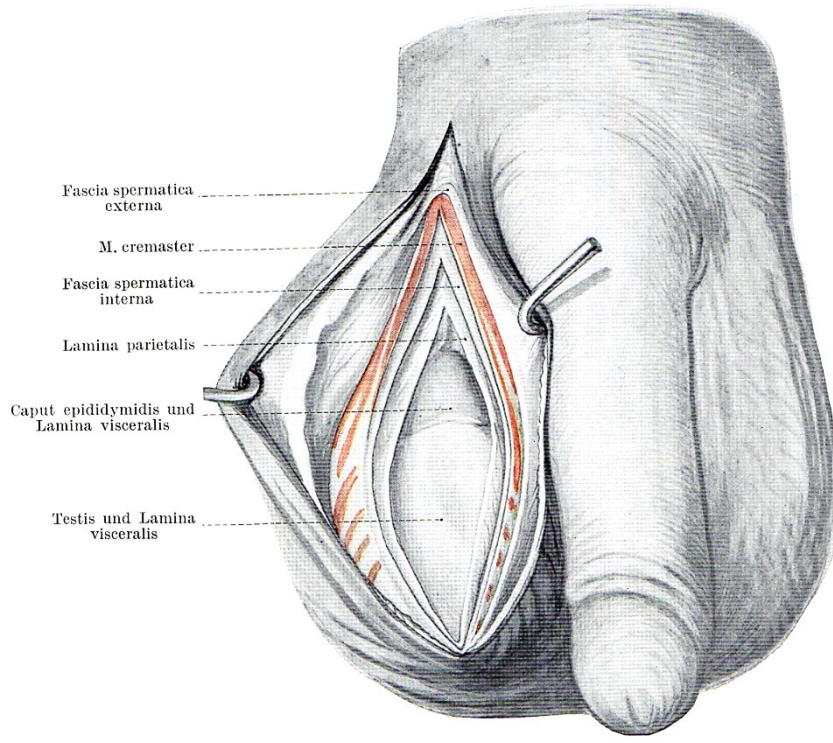
elöl: a fascia abdominalis superficialis és a m. obl. abdom. ext. aponeurosis

felül: a m. obl. abdom. int. és a m. transversus abdominis

hátsó: a m. transversus abdominis, a fascia transversalis és a peritoneum

alul: a ligamentum inguinale

Hereburkok



1. Peritoneum

2. Fascia transversalis

3. Izmok és azok aponeurózisai

4. Bőr alatti külső fascia

5. Bőr

Bőr

Subcutan simaizomréteg és ktsz.

Musc. obl. abd. ext. aponeurózisa

Musc. obl. abd. int. + Musc. tr. abd.

Fascia transversalis

Peritoneum

→ Scrotum bőre

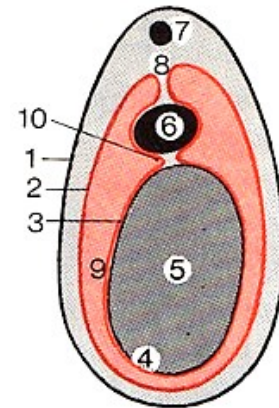
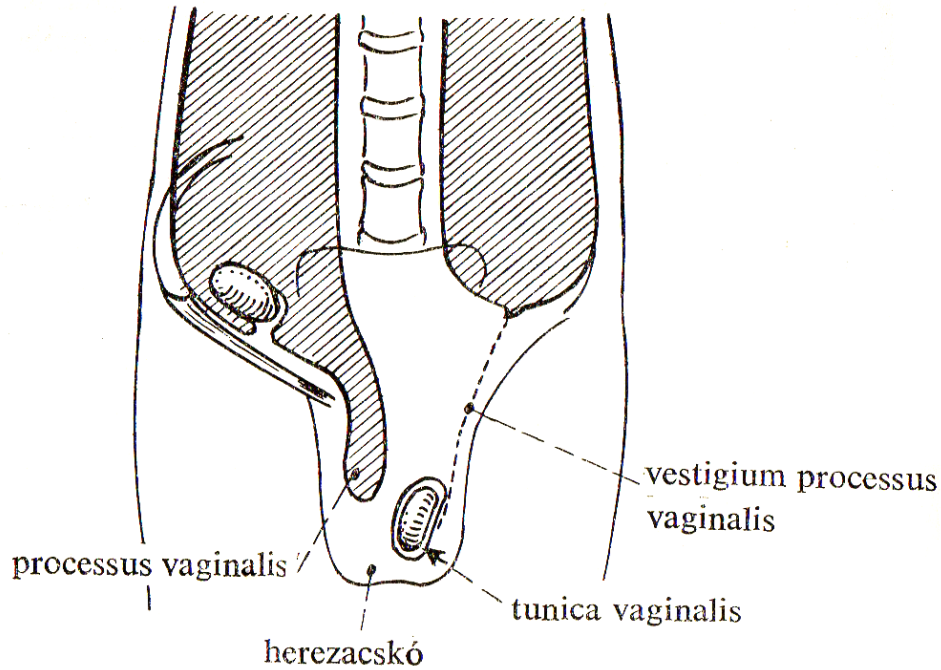
→ Tunica dartos

→ Fascia spermatica externa/Fascia cremasterica

→ Musc. cremaster

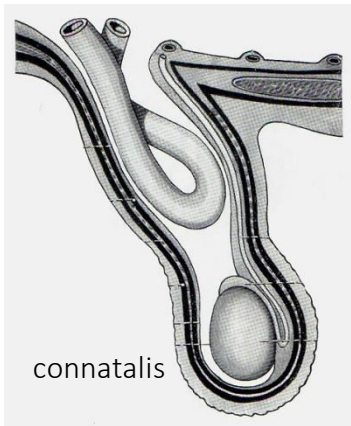
→ Fascia spermatica interna

→ Tunica vaginalis testis (Epiorchium + Periorchium)

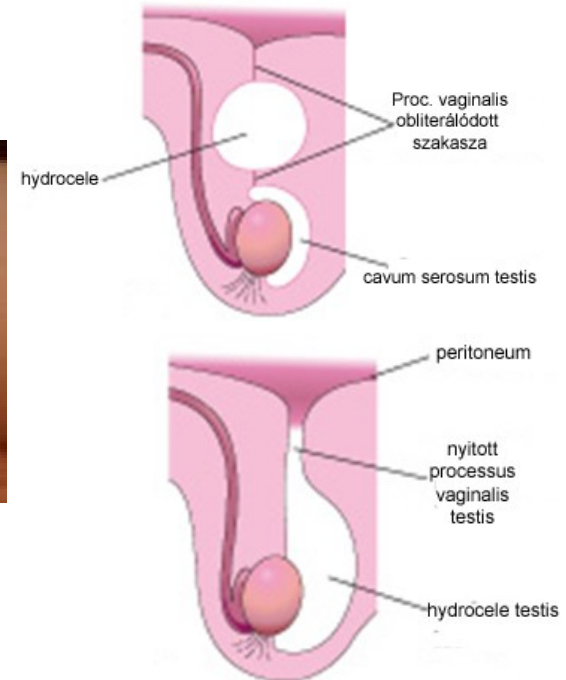


- 2. l. parietalis testis (tunica vaginalis)
- 3. l. visceralis testis (tunica vaginalis)
- 8. mesorchium
- 9. cavum serosum
- 10. sinus epididymidis

Sérvek

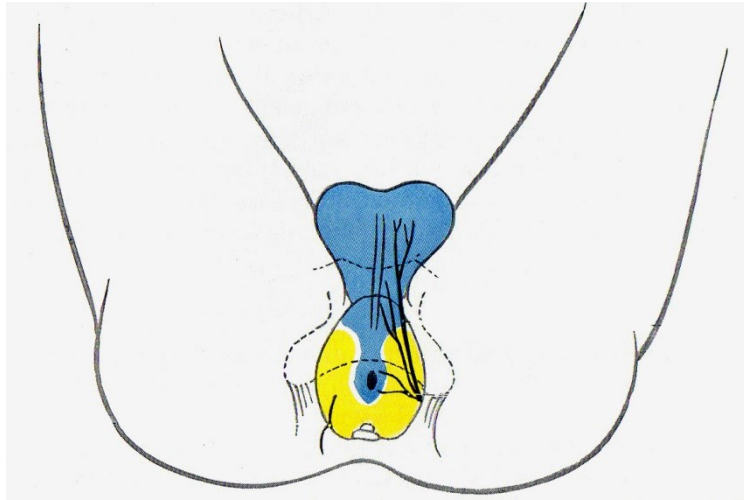


Hydrokele

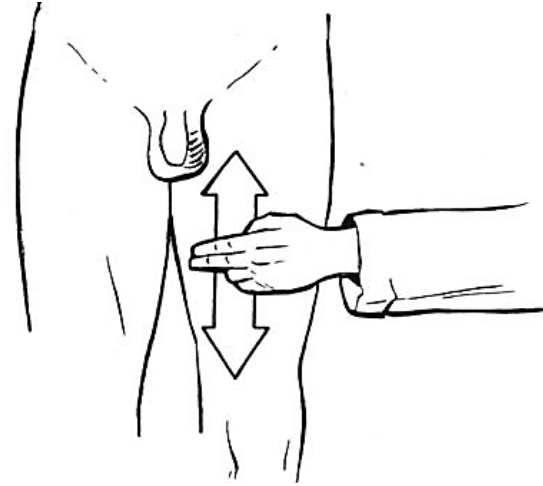


Rejtettheréjűség

Beidegzés



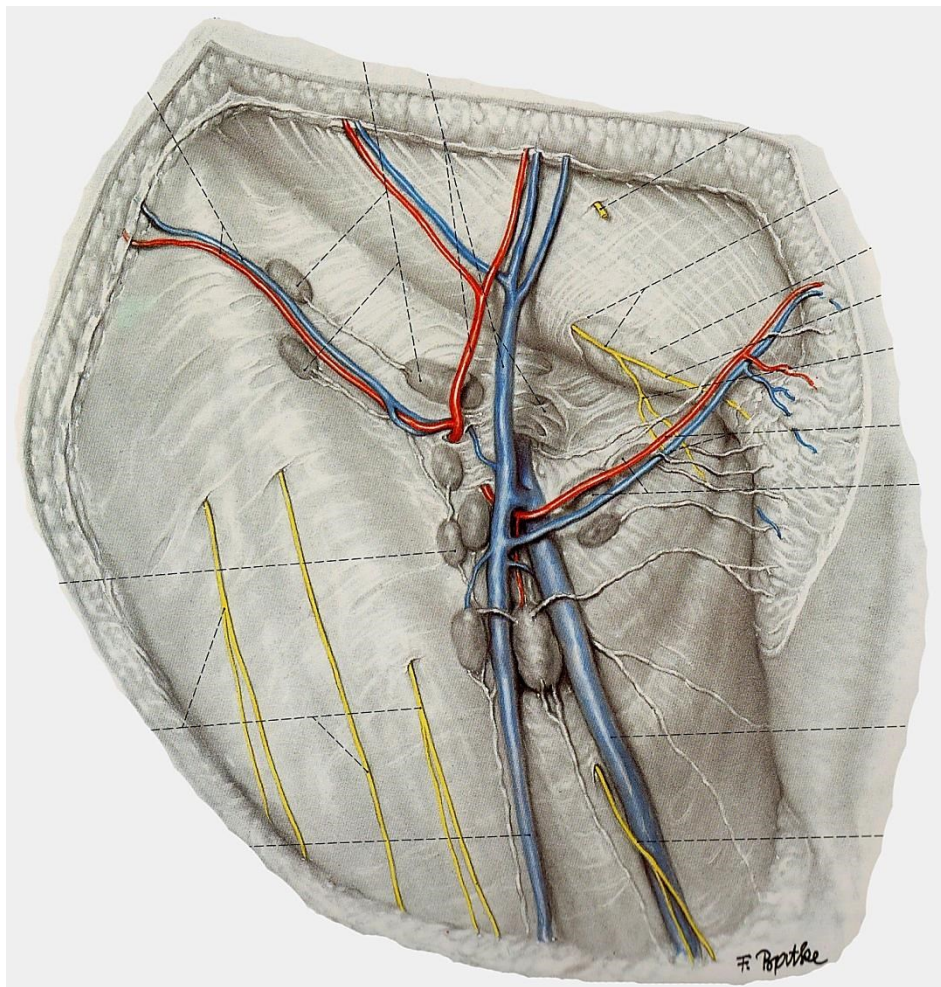
Hafferl



sexual-communication.wikispaces.com

- N. genitofemoralis (R. genitalis – érzőágak a bőrhöz; mozgatók a m. cremasterhez: cremasterreflex)
- N. ilioinguinalis (Nn. scrotales anteriores)
- Nn. perinei (Nn. scrotales posteriores)

Nyirokelvezetés



Nodi lymphatici inguinales superficiales (superomediales)

Irodalom:

Dr. Dobolyi: Testis, spermiogenezis

Dr. Kántor: A here anatómiája és szövettana. A here burkai

Szentágothai-Réthy: Funkcionális anatómia, Semmelweis Kiadó, 6. kiadás