

A paraszimpatikus idegrendszer



Dr. Tóth Zsuzsanna
Semmelweis Egyetem
Anatómiai, Szövet- és Fejlődéstani Intézet

Az autonóm idegrendszer szerepe

Claude Bernard

- milieu intérieur fogalma; az élőlények valójában belső környezetükben élnek, ami állandó és a külső környezettől független

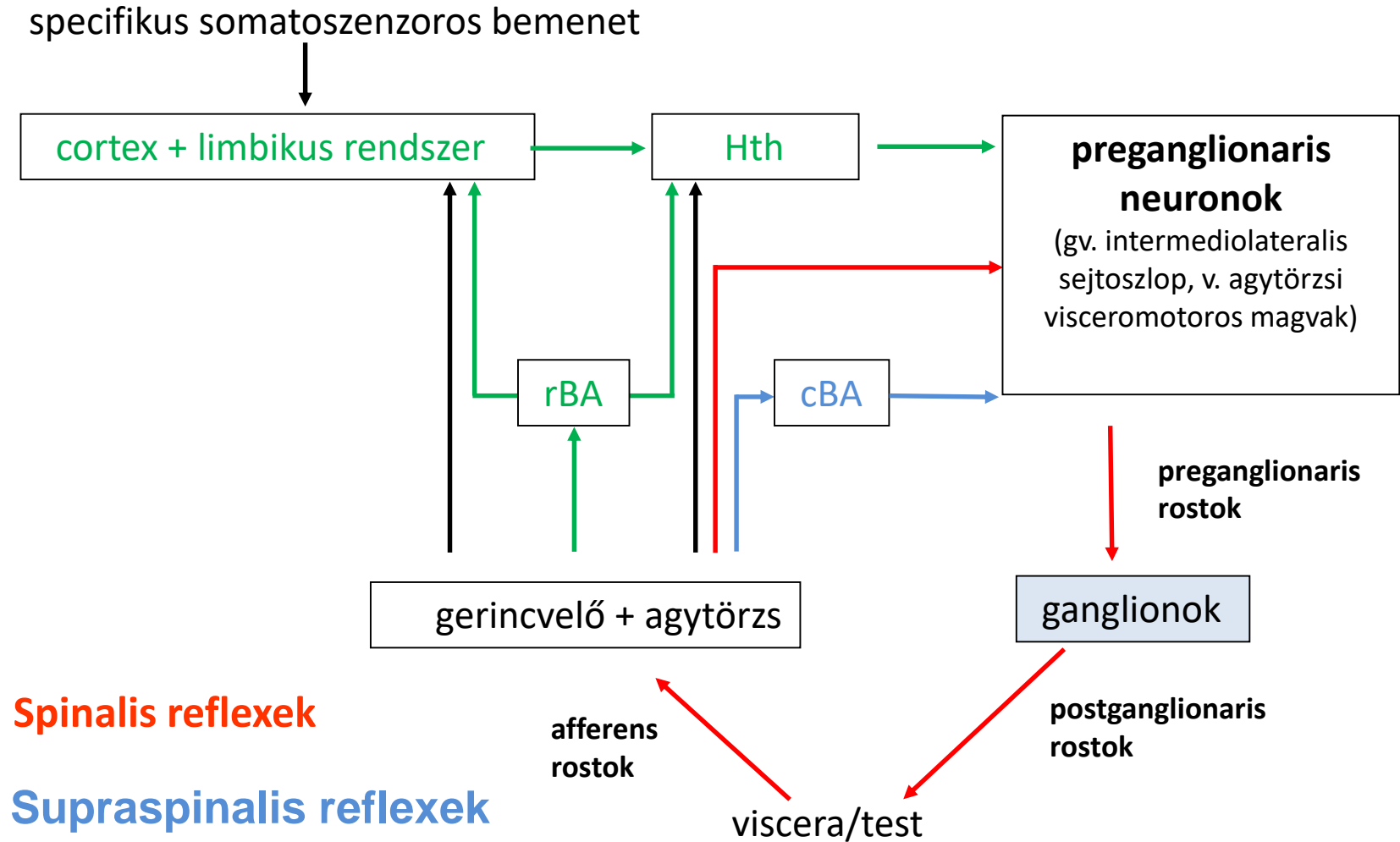
Walter Bradford Cannon

homeostasis fogalma;

- a milieu interieur fogalmának pontosítása
- a nyílt rendszer állandóságát csak megfelelő mechanizmusokkal lehet fenntartani
- steady-state állapot: bizonyos irányba történő elmozdulásra a rendszerben az változás ellen ható erők lépnek fel
- *szabályozó rendszerek tartják fenn:*
 - *vegetatív idegrendszer (szimpatikus, paraszimpatikus, enteralis)*
 - *endokrin rendszer*

- A vegetatív idegek, simaizmokat, ereket, mirigyeket, és a szívmot idegzik be.
- Átmeneti idegek a garat, nyelőcső harántcsíkolt izmait beidegzők.
- Nem tartoznak a vegetatív idegrendszerhez a légzőizmok beidegzéséért felelős idegek.

Az autonóm idegrendszer szerveződése



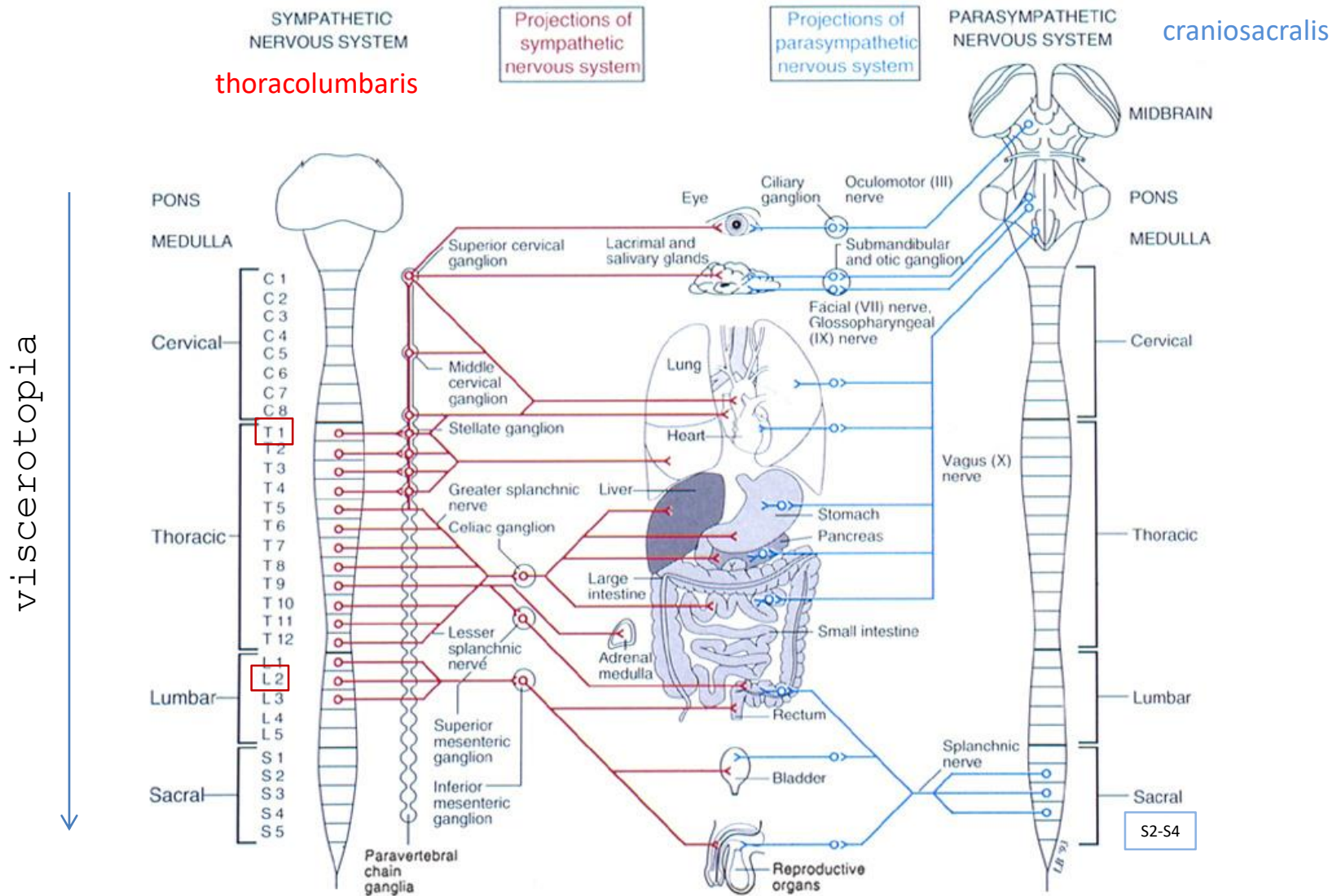
Spinalis reflexek

Supraspinalis reflexek

Centralis autonóm szabályozás

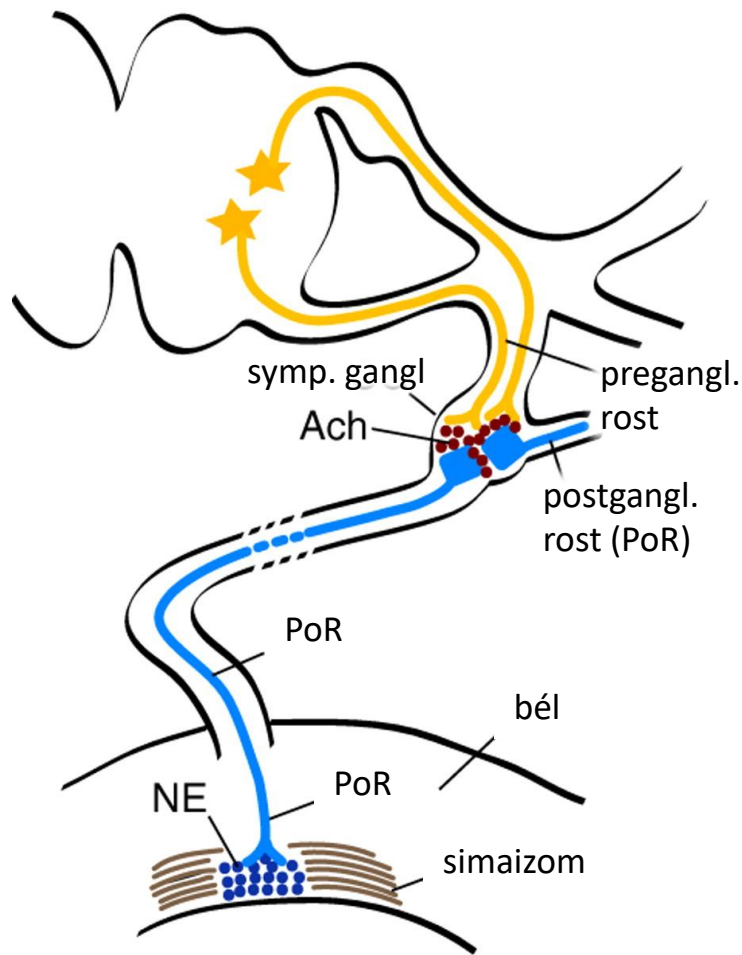
BA – biogén amin tartalmú agytörzsi sejtcsoportok

A vegetatív idegrendszer felépítése

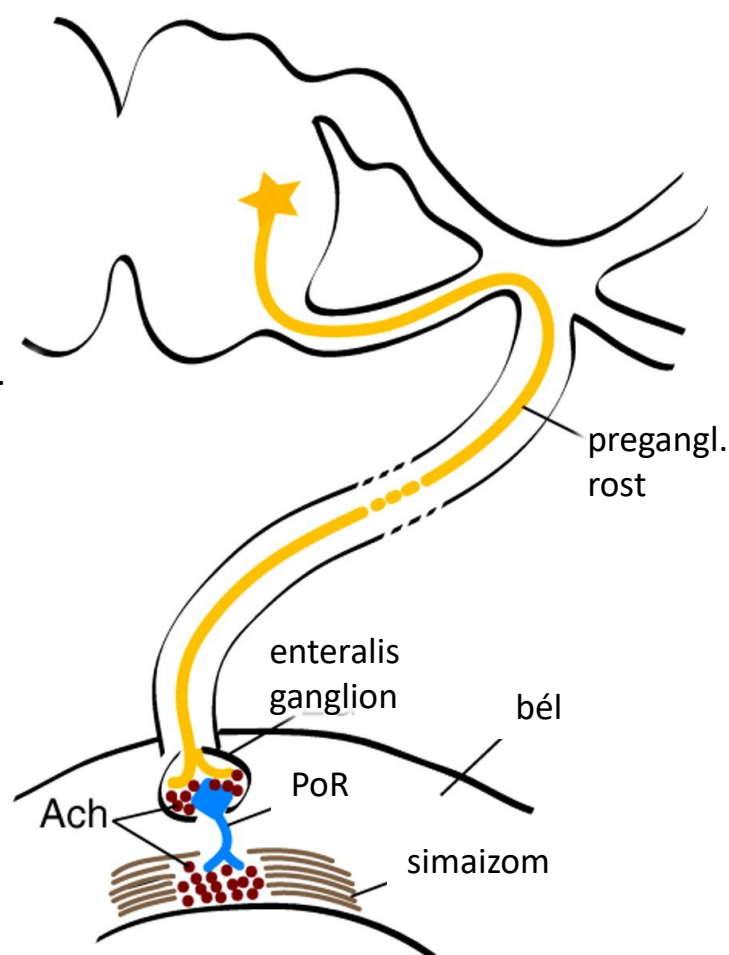


Neurotranszmitterek

A Sympathetic system



B Parasympathetic system

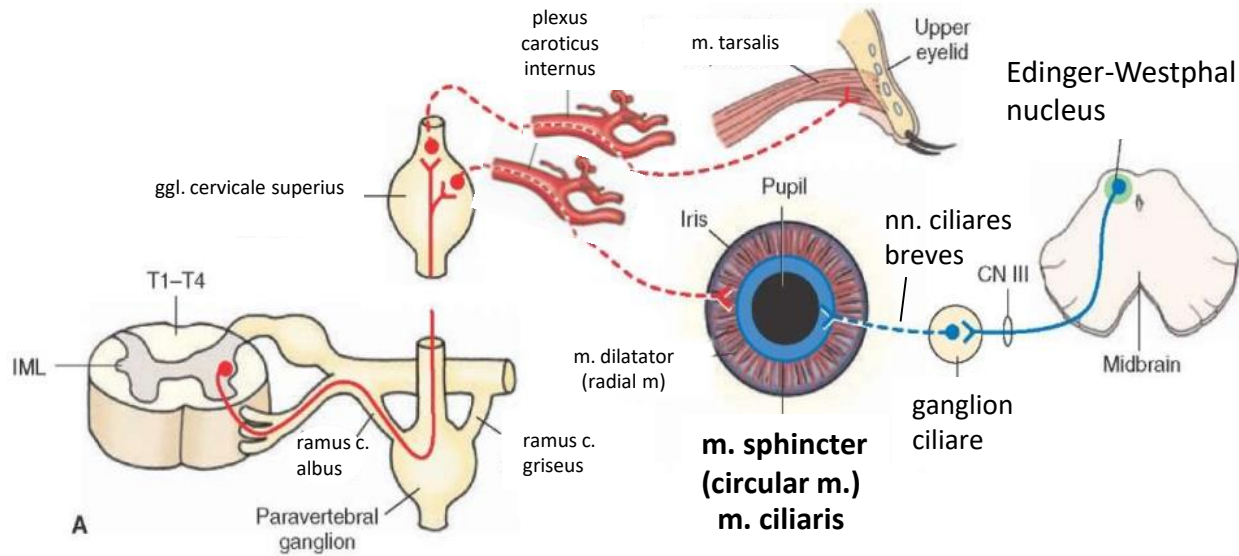


Kuratani S Development 2009;136:1585-1589

A szimpatikus és paraszimpatikus idegrendszer anatómiai, és élettani jellemzőinek összehasonlítása

	szimpatikus	paraszimpatikus
fő hatás	vészhelyzetre felkészítés	energia konzerválás
idegi kirajzás	T1-L2,3	agyidegek: III, VII., IX., és X. és S2-4
preganglionáris rostok	mielinizált, B rost	mielinizált, B rost
neurotranszmitter a preganglionaris végződéseken	acetilkolin	acetilkolin
ganglionok	paravertebralis (truncus sympathicus), prevertebralis (ggl. celiacus, ggl. mesentericum, plexus hypogastricus kis dúcok),	kis ganglionok a zsigereknél (pl. gangl. ciliare), vagy a plexusokban (pl. pulmonaris)
postganglionáris rostok	hosszú, nem mielinizált, Schwann-hüvelyes (Remak féle rost)	rövid, nem mielinizált
neurotranszmitter a postganglionaris végződéseken	elsősorban noradrenalin, néhány helyen acetilkolin (pl. izzadságmirigy, erek kis része a harántcsikolt izmokban)	acetilkolin (nem- cholinerg, nem-adrenerg beidegzés is lehet)
a hatás jellemzői	széleskörű, szisztematikus, főleg a mellékveséből kiáramló adrenalin és noradrenalin kiáramlása miatt	disztkrét, néhány postganglionáris rost vesz részt egy-egy hatásban
magasabb kontroll	hypothalamus	hypothalamus

A szem paraszimpatikus beidegzése



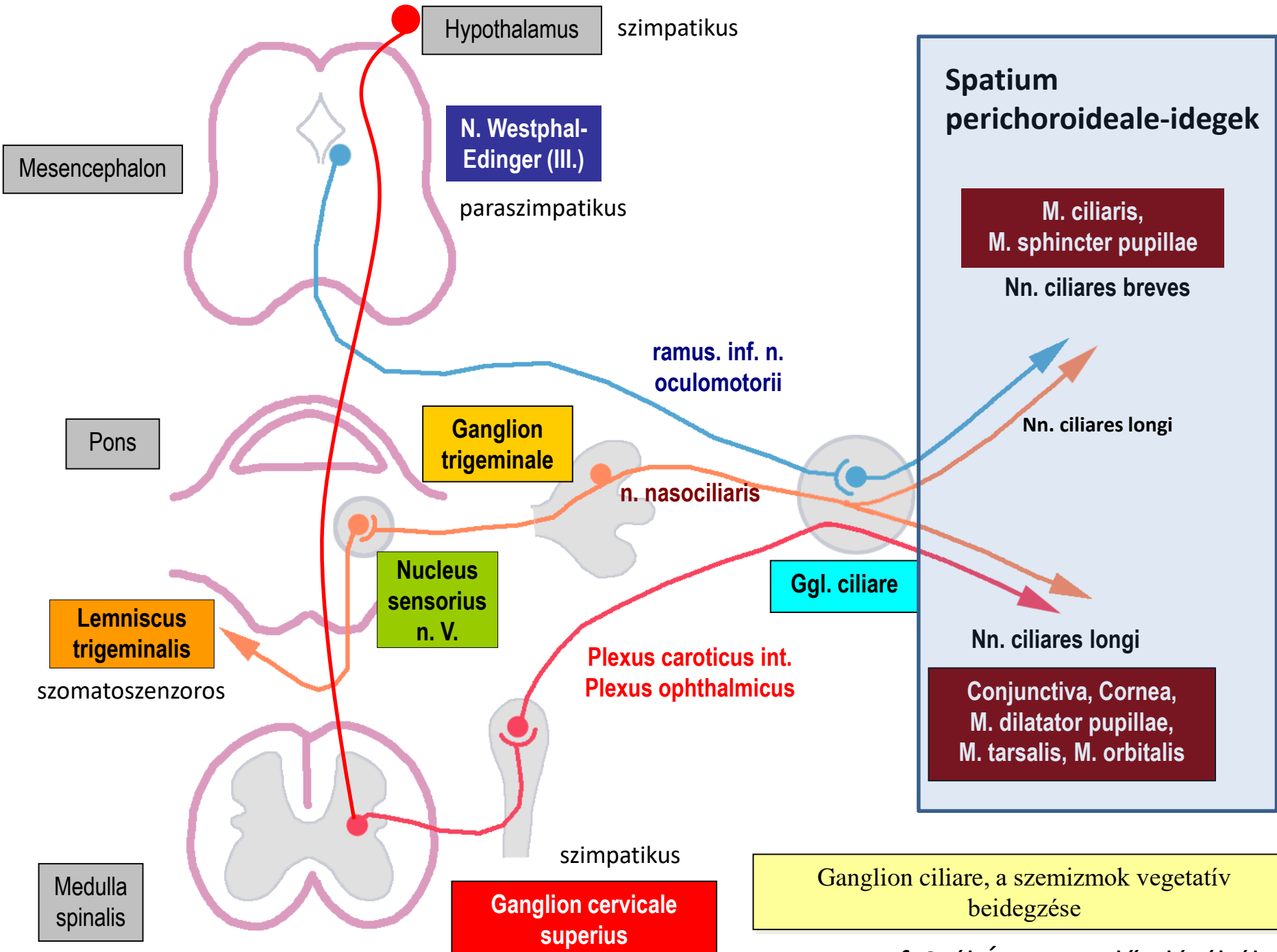
központ: Edinger-Westphal nucleus

preganglionaris rostok: nervus oculomotorius (CN III)

átkapcsolás: ganglion ciliare

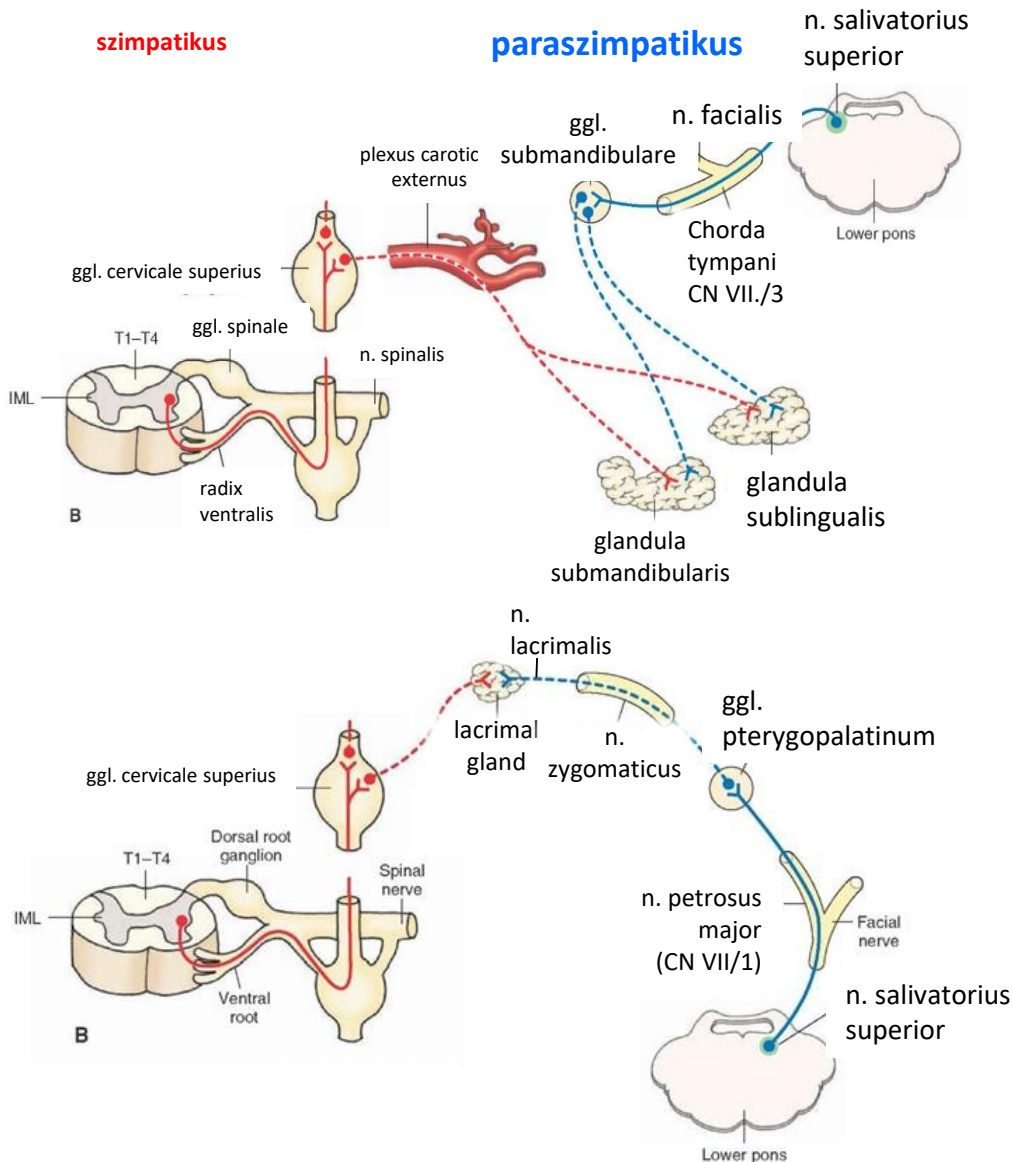
postganglionaris rostok: nn. ciliares breves

funkció: a pupilla szűkítése a sugárizom összehúzódása (accomodatio)



Prof. Szél Ágoston előadásából.

A könny- és nyálmirigyek paraszimpatikus beidegzése



Gl. submandibularis és sublingualis

központ: n. salivatorius superior

preganglionaris rostok:

- n. facialis-chorda tympani (CN VII./3)

átkapcsolás: ganglion submandibulare

funkció: híg nyál termelődése, myoepithel

sejtek kontrakciója

Gl. lacrimalis

központ: n. salivatorius superior

preganglionaris rostok :

- n. facialis-n. petrosus major (CN VII./1)

átkapcsolás : ganglion pterygopalatinum

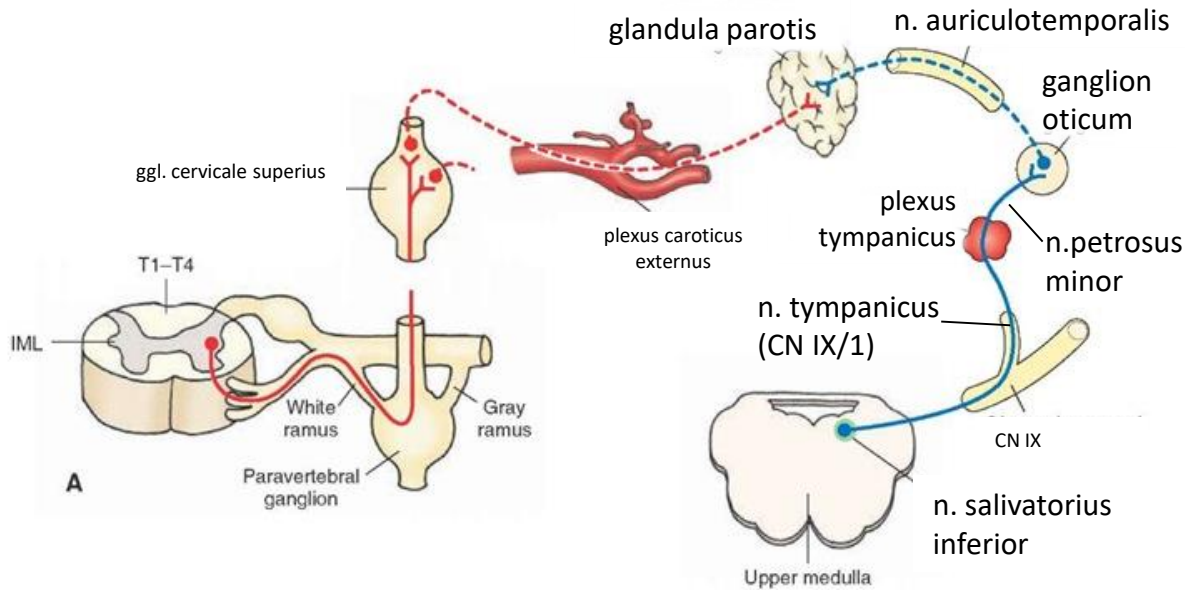
postganglionaris rostok : n. zygomaticus,

ramus communicans cum n. lacrimali, n.

lacrimalis

funkció : könnyezés

A glandula parotis autonom beidegzése



központ: n. salivatorius inferior

preganglionaris rostok : n. glossopharyngealis (CN IX),

n. tympanicus(CN IX/1), plexus tympanicus, n. petrosus minor

átkapcsolás: ganglion oticum

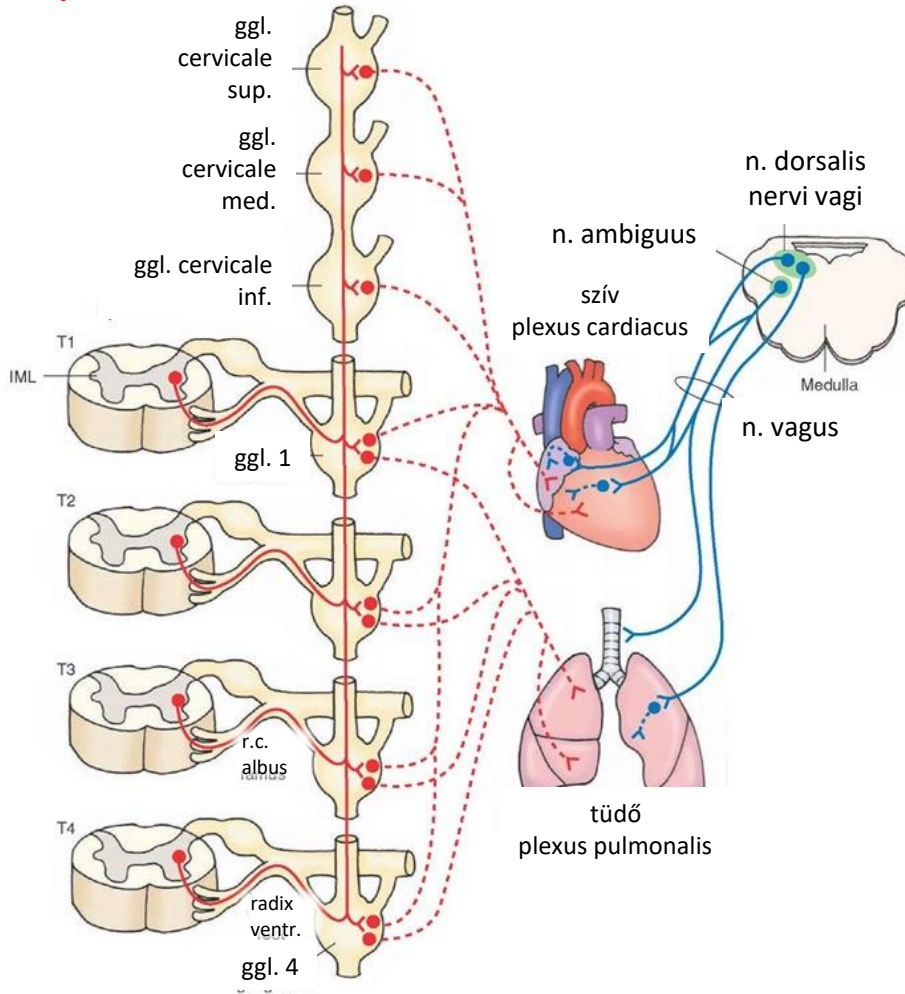
postganglionaris rostok: n. auriculotemporalis (V/3 ága)

funkció: híg nyál termelődése, myoepithel sejtek kontrakciója

A szív és a tüdő paraszimpatikus beidegzése

szimpatikus

paraszimpatikus



szív:

- **preganglionaris rostok:** n. ambiguus (n.dors) , n. vagus
- **postganglionaris rostok:** plexus cardiacus
- **funkció:** SA és AV csomók beidegzése, - szívfrekvencia csökken, összehúzódás ereje nem változik

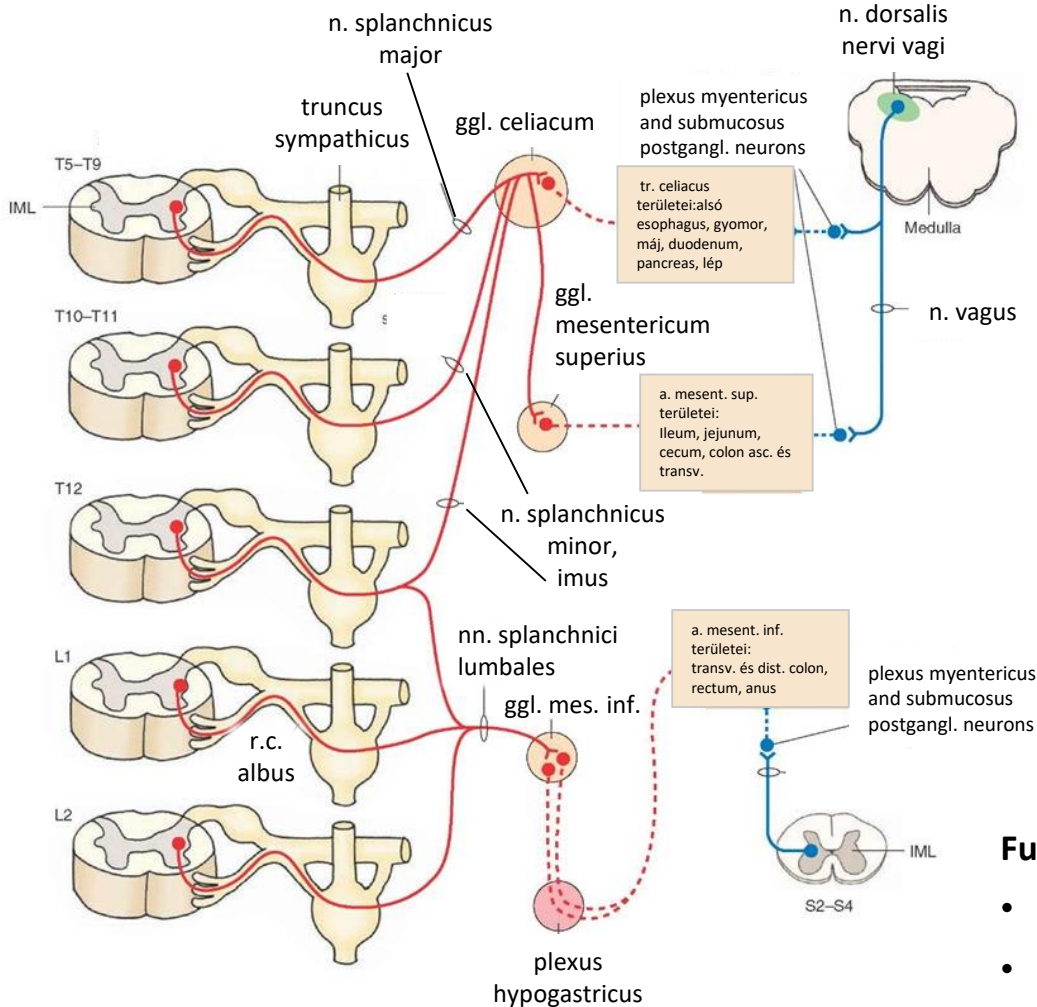
tüdő:

- **preganglionaris rostok:** n. dorsalis nervi vagi- n. vagus
- **postganglionaris rostok:** plexus pulmonalis
- **funkció:**-bronchoconstrictio, bronchialis mirigyek szekréciója nő
- **egyéb:**
- pharynx, larynx –vagus – izmok beidegzése
- *pia mater erek vazodilatáció!*
- corpus pineale - nincs funkcionális relevancia

A GI rendszer paraszimpatikus beidegzése

szimpatikus

paraszimpatikus



Nyelőcsőtől a Cannon-Böhm pontig

Nyelőcső, gyomor, máj, lép, hasnyálmirigy, vékonybél, cecum, colon asc. és and transversum 2/3-a:

- **Preganglionaris rostok:** n. dorsalis nervi vagii, nervus vagus
- **ganglionok:** plexuses submucosus és myentericus

A Cannon-Böhm ponttól caudalisan

Colon transversum utolsó 1/3-a, colon descendens és sigmoid, rectum, anus:

- **Preganglionaris rostok:** IML S2-S4, ventralis gyökér, nn pelvici
- **ganglionok:** plexuses submucosus és myentericus

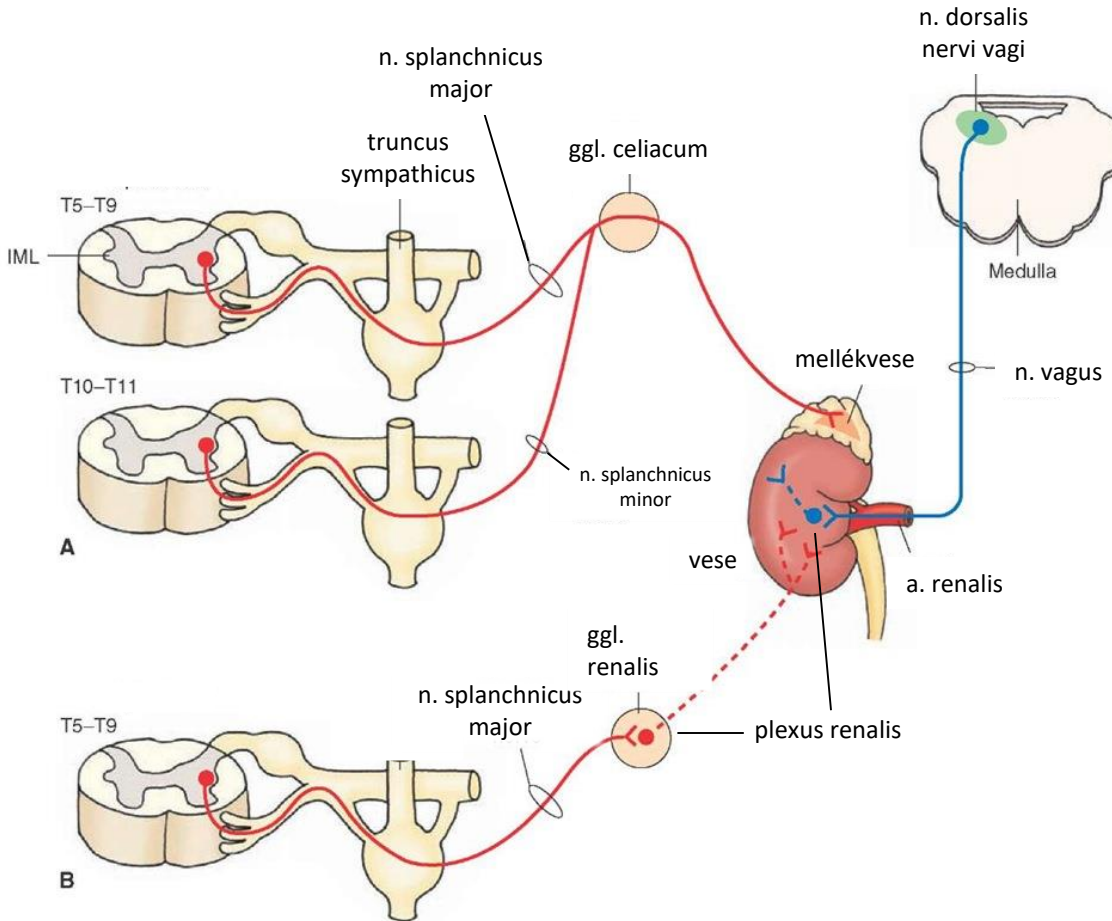
Funkció:

- Perisztaltika és szekréciós aktivitás fokozása
- Szfinkterek relaxáció
- Erekre nincs közvetlen hatás

A vese paraszimpatikus beidegzése

szimpatikus

paraszimpatikus



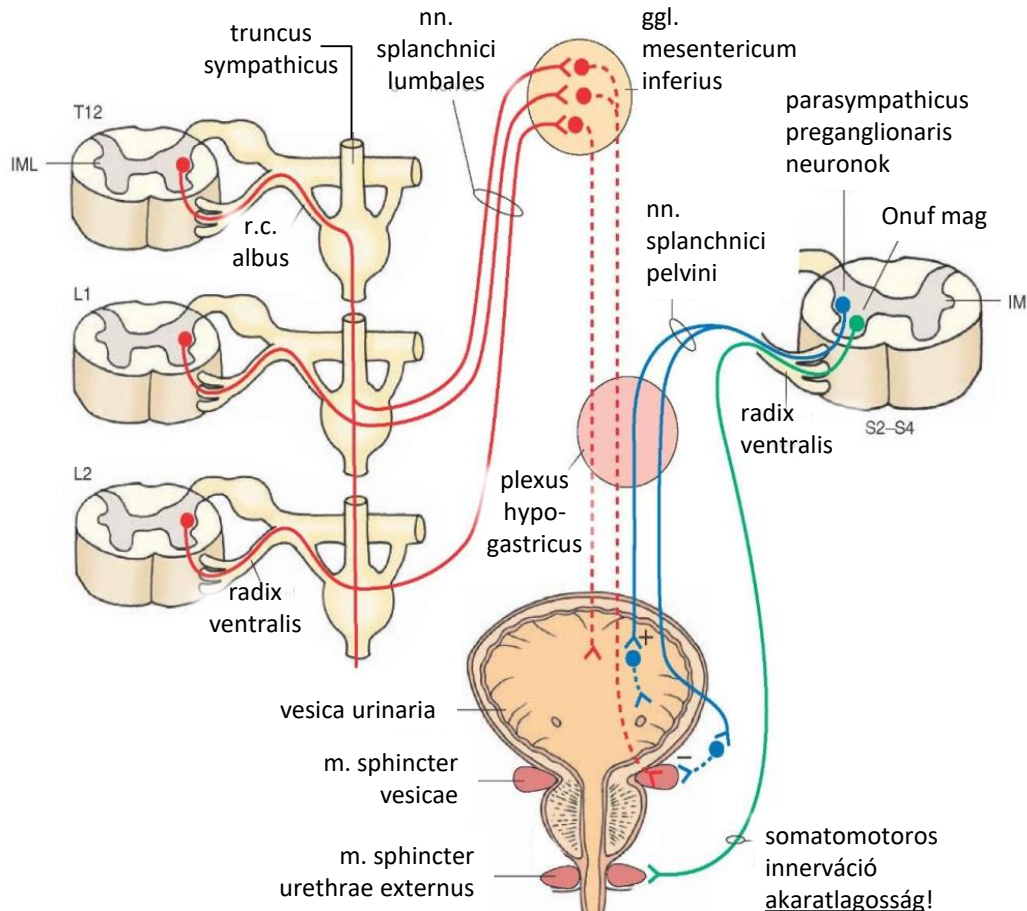
- **Preganglionaris rostok:** n. dorsalis nervi vagi, n. vagus
- **Ganglionok:** plexus renalis

Ismeretlen funkció.

A húgyhólyag paraszimpatikus beidegzése

szimpatikus

paraszimpatikus



- **Preganglionaris rostok:** IML S2–S4, radix ventralis, nn. splanchnici pelvini, plexus hypogastricuson át
- **Ganglionok:** postganglionaris neuronok a hólyag falában

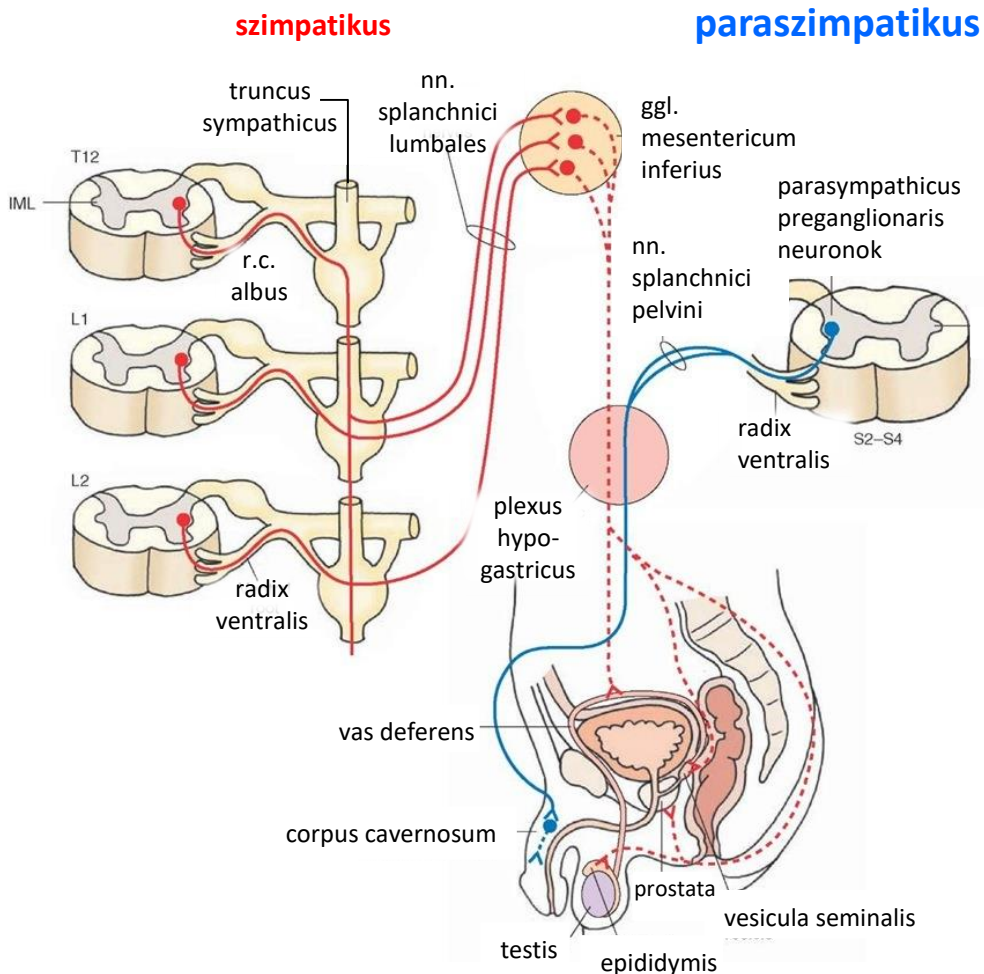
Funkció: hólyagfal izomösszehúzódás
Szfinkter relaxáció -vizeletürítés

Kooperatív működés a szimpatikus irrel és az akaratlagos szabályozással

Onuf mag:

- alpha motoneuronok a mellső sarvban (S2-4)
- tónusos aktivitás
- akaratlagosság

A nemi szervek paraszimpatikus beidegzése



- **Preganglionaris rostok:** IML S2–S4, radix ventralis, nn. splanchnici pelvini, plexus hypogastricuson át
- **Ganglionok:** postganglionaris neuronok a corpora cavernosában ill. a clitorisban

Funkció:

- Erekcio- arteriák vasodilatatio, sinus cavernosus simaizom relaxáció (NO, cGMP)
- Mirigyek-Szekréció fokozódás

Kooperatív működés a szimpatikus ir-rel és az akaratlagos szabályozással

Köszönöm a figyelmet!