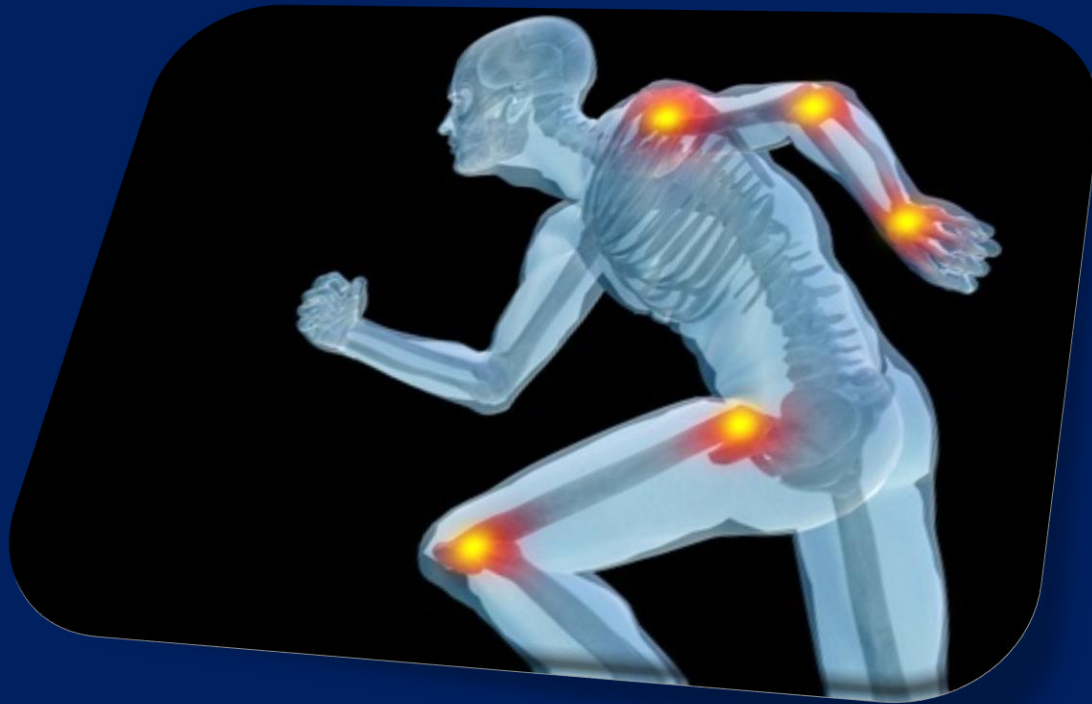

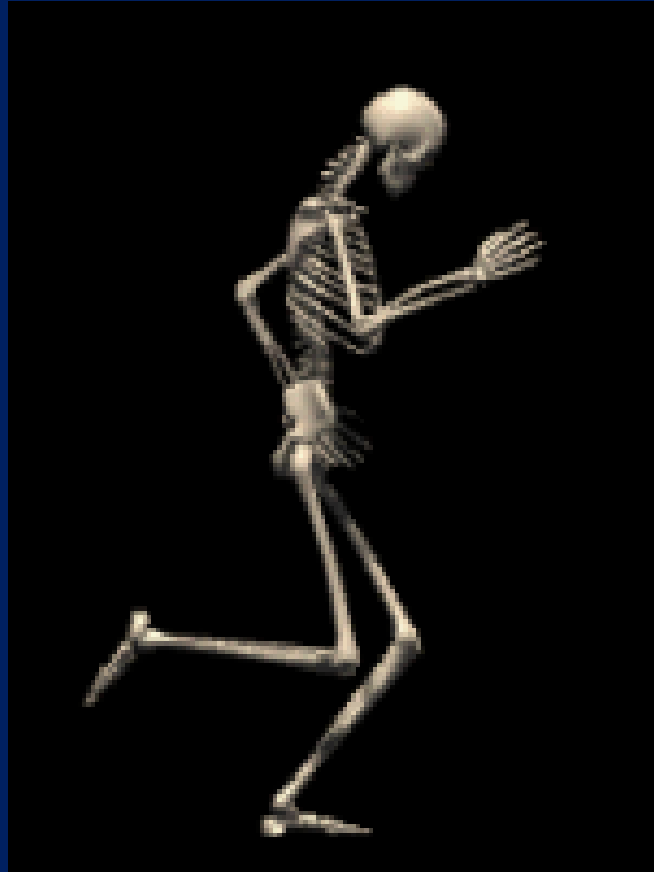
# Általános ízülettan és izomtan

dr. Gerber Gábor



# Általános ízülettan és izomtan

dr. Gerber Gábor



# Csontok közötti összeköttetések: **SYNDESMOLOGIA**

(ízület- és szalagtan)



Folyamatos:  
**synarthrosis**

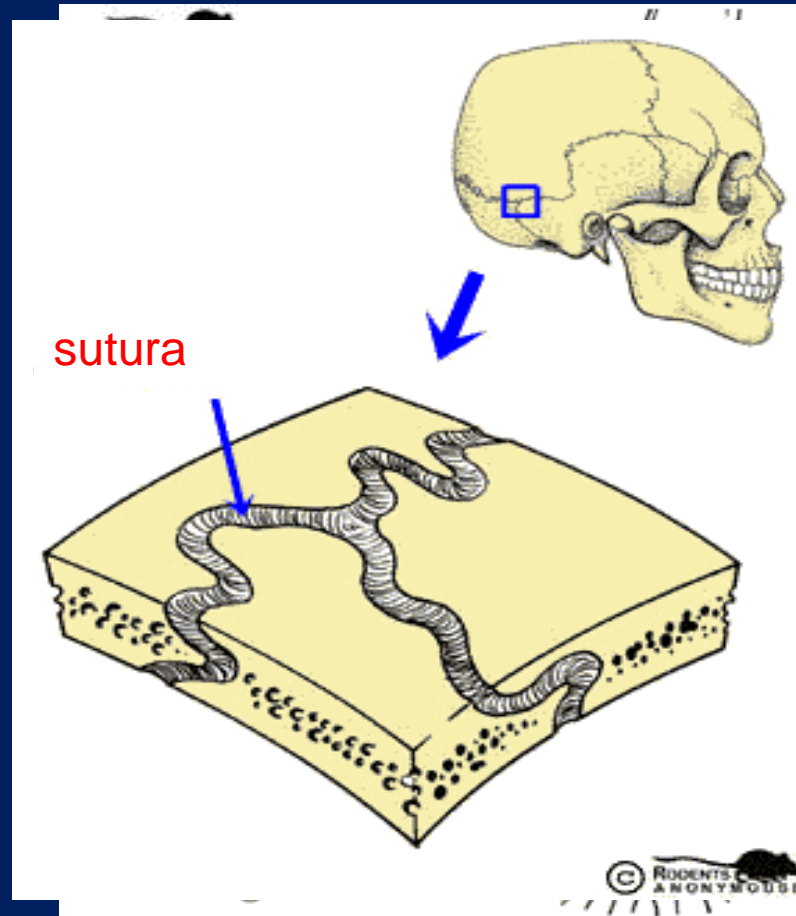
Megszakított:  
**Diarthrosis**

*seu*

**articulatio**

# Synarthrosis

1.szalagos: **syndesmosis**



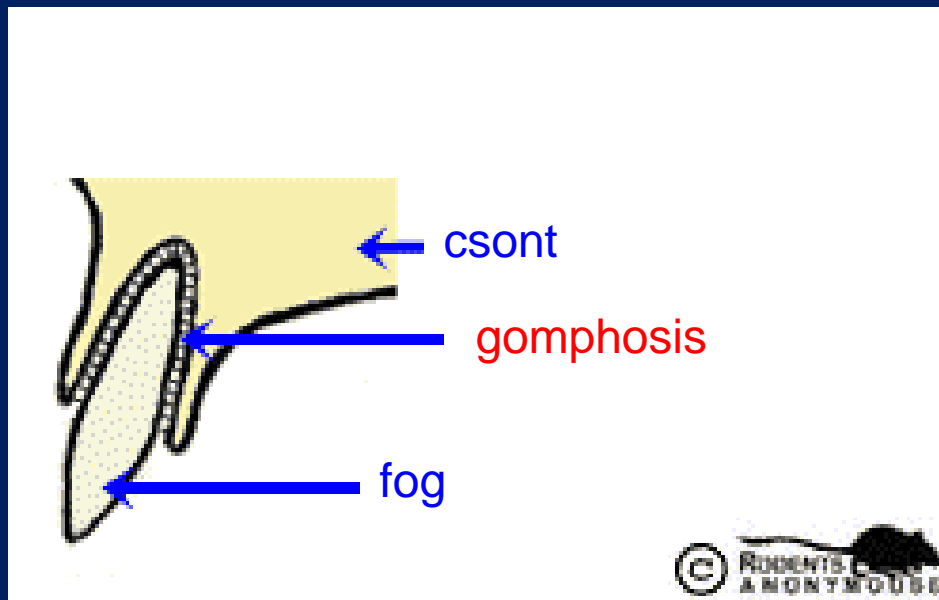
Sutura serrata

Sutura plana

Sutura squamosa

# Synarthrosis

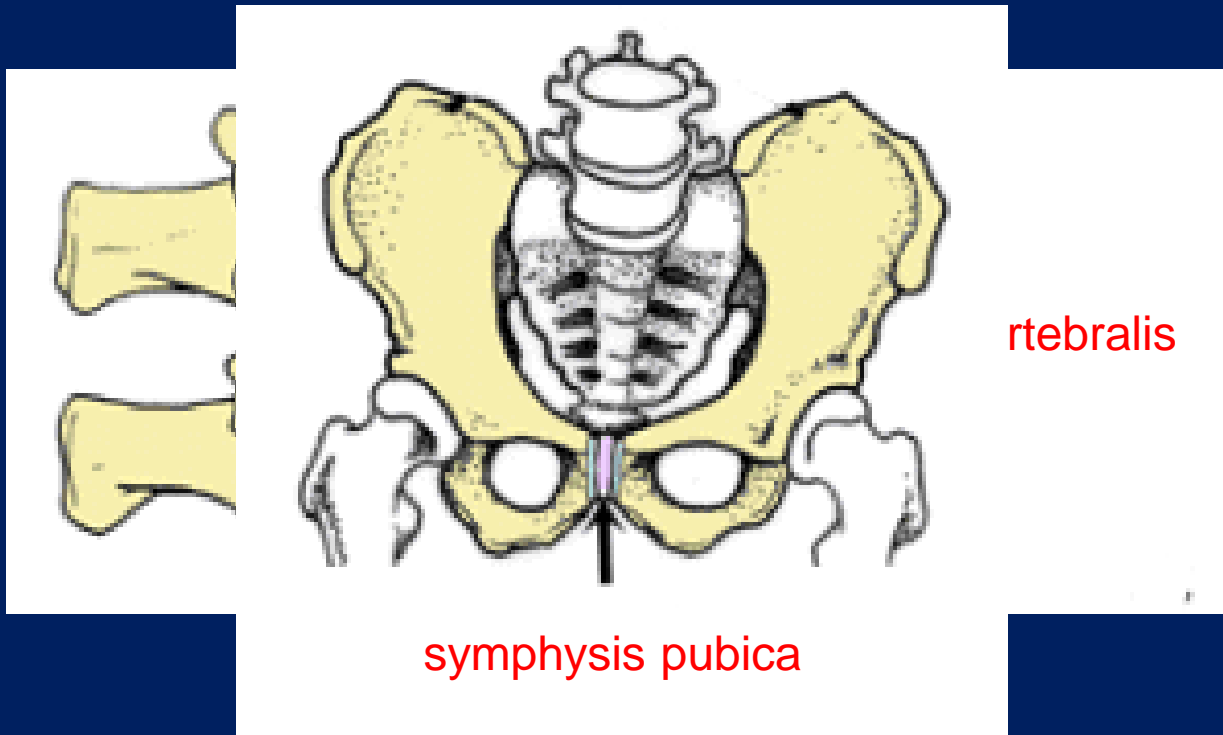
1.szalagos: **syndesmosis**



# Synarthrosis

2.porcos:

**synchondrosis**



symphysis pubica

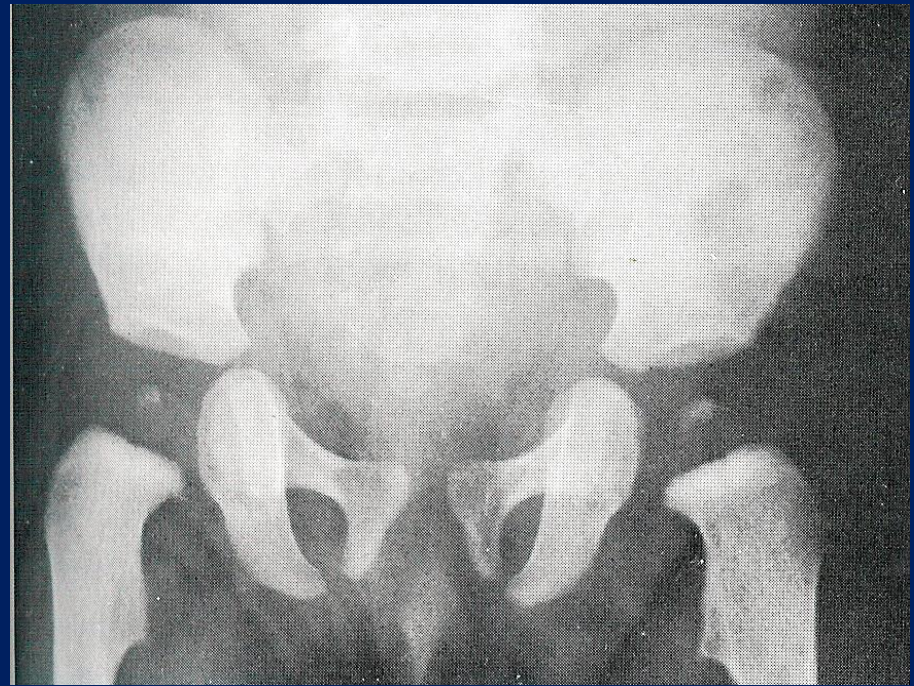
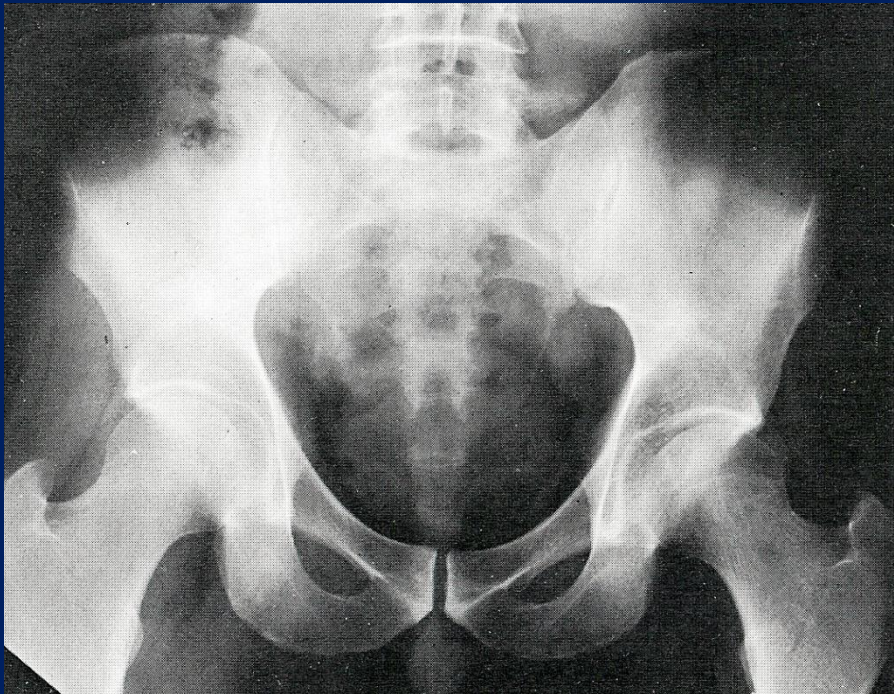
vertebralis

hemidiarthrosis



# Synarthrosis

**3.csonotos:            synostosis**



# Csontok közötti összeköttetések: **SYNDESMOLOGIA**

(ízület- és szalagtan)



Folyamatos:  
**synarthrosis**

Megszakított:  
**Diarthrosis**

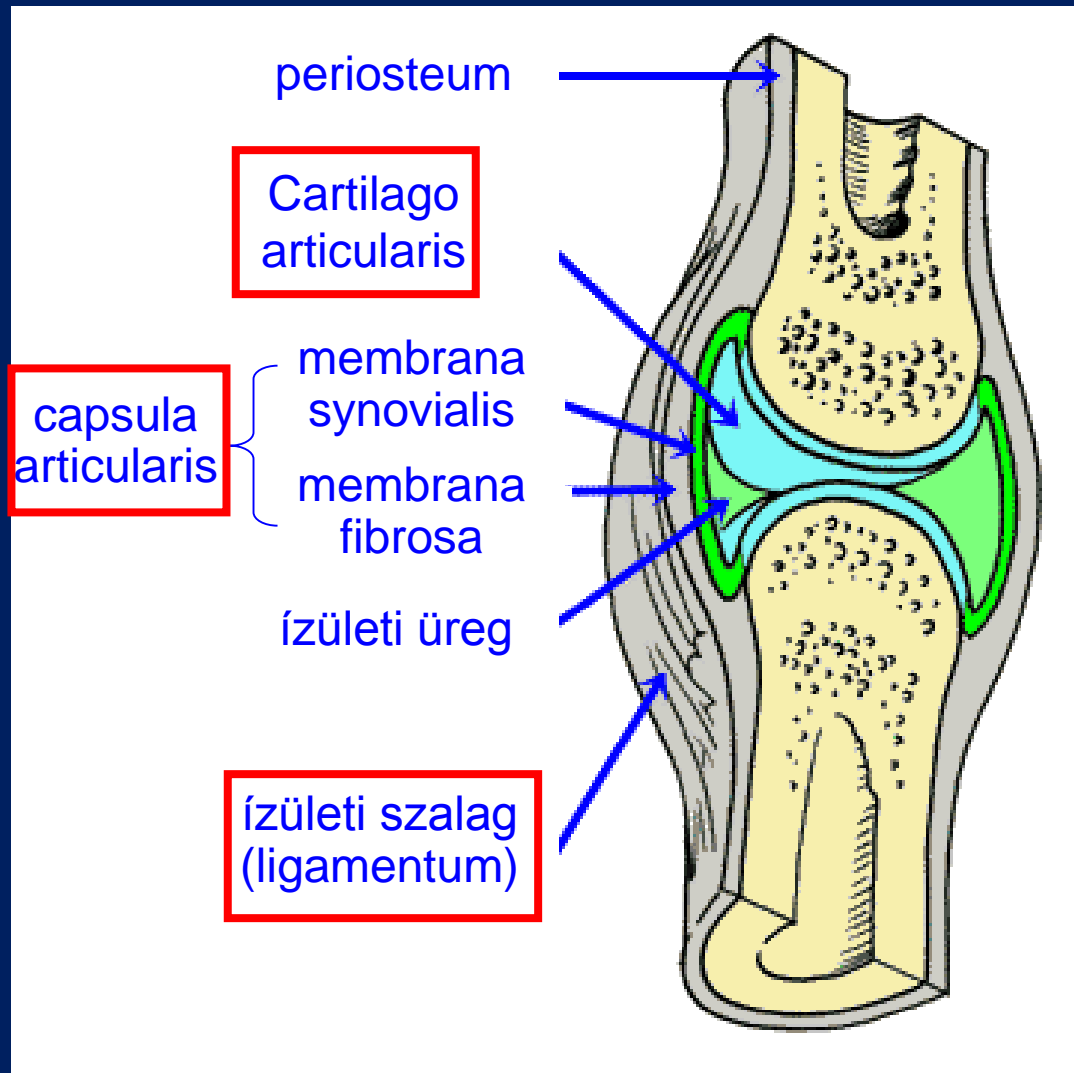
*seu*

**articulatio**



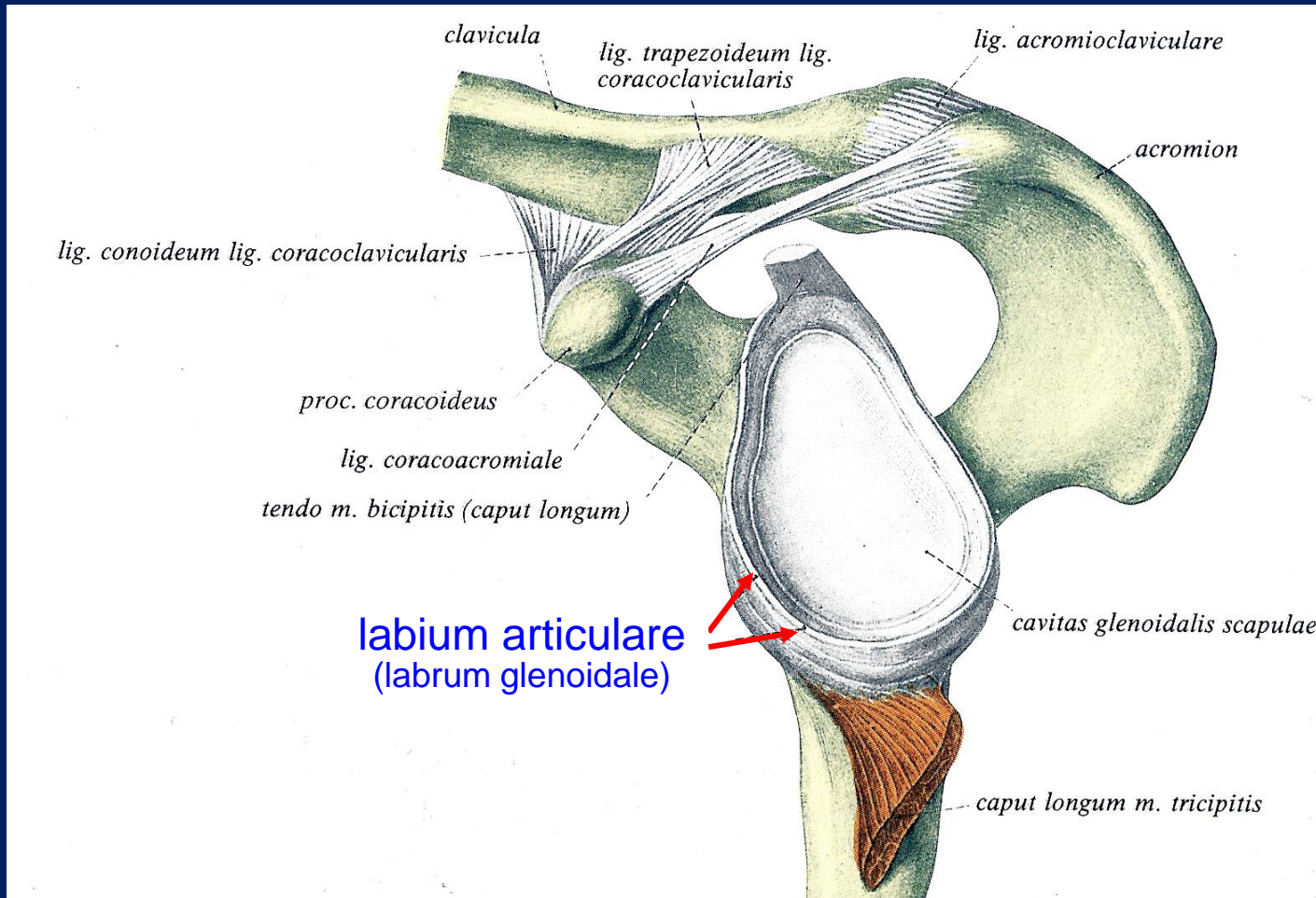
# Articulatio

(obligát alkotórészei)



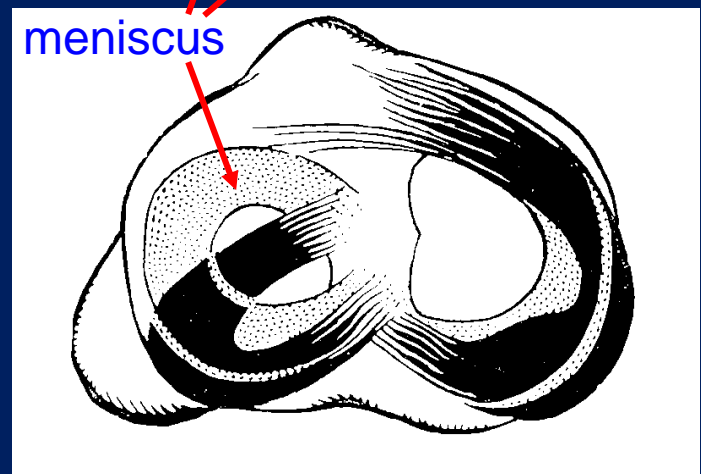
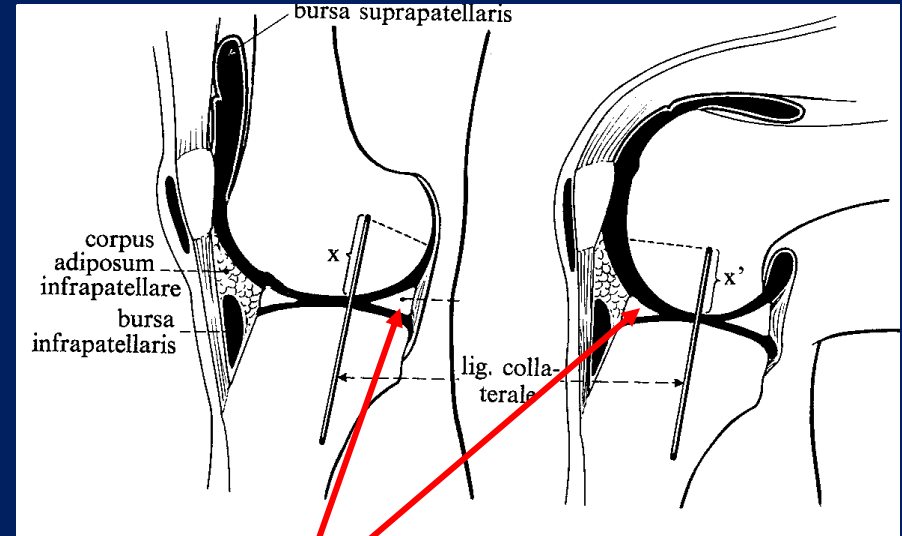
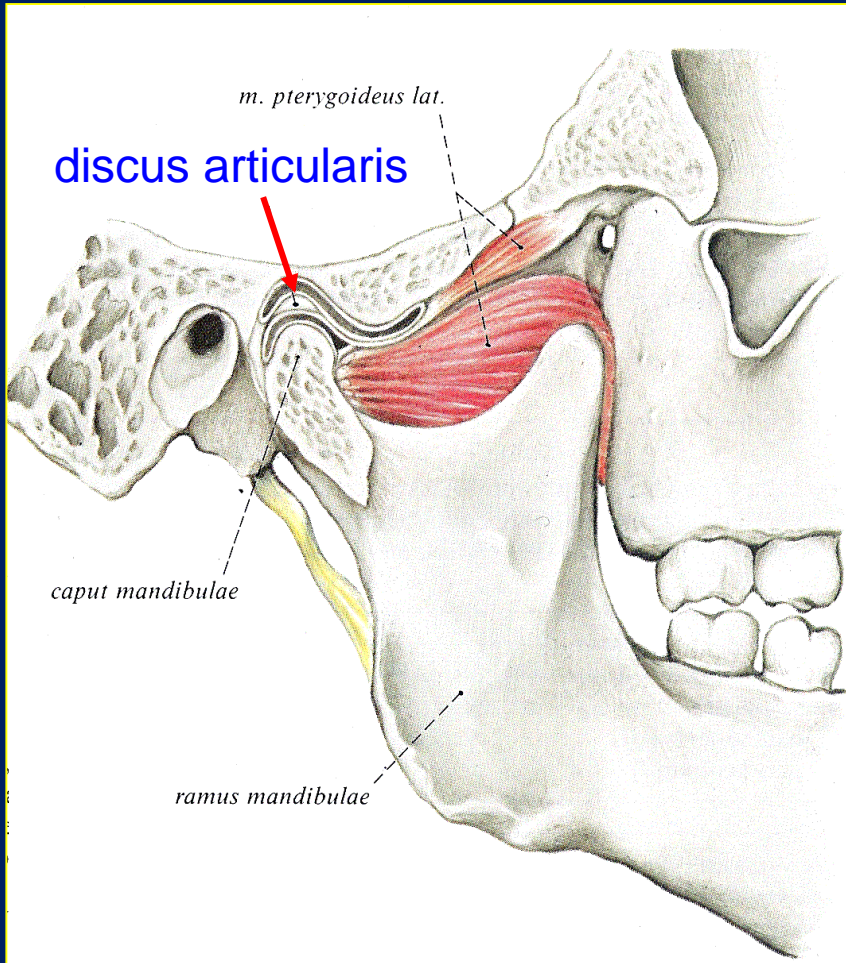
# Articulatio

(járulékos alkotórészei)



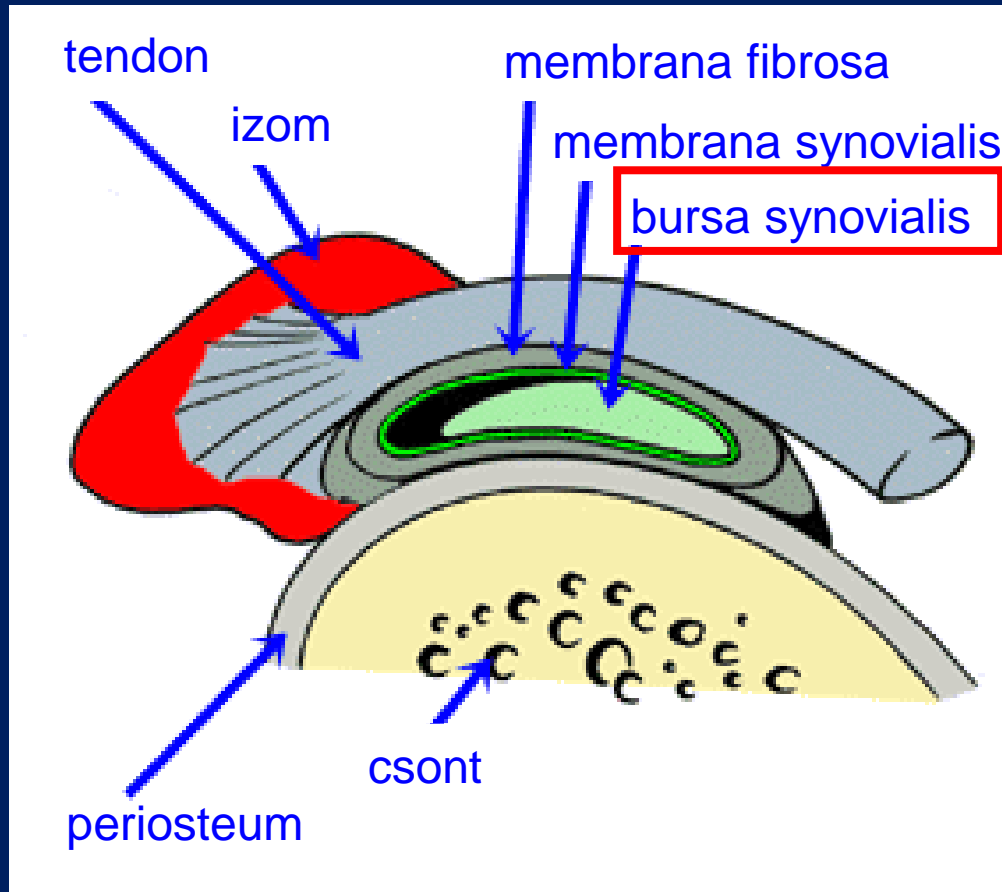
# Articulatio

(járulékos alkotórészei)

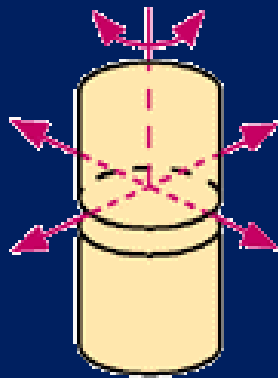


# Articulatio

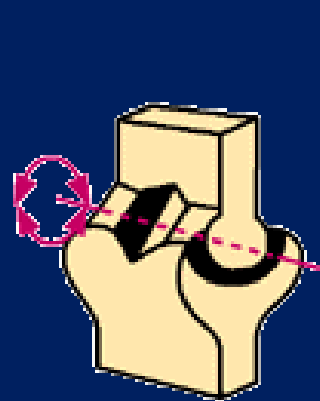
(járulékos alkotórészei)



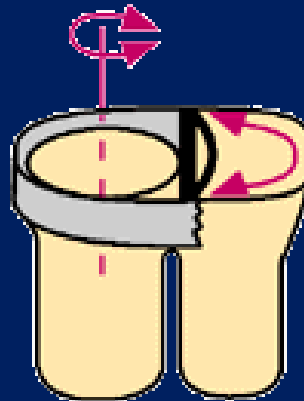
# Ízületek osztályozása



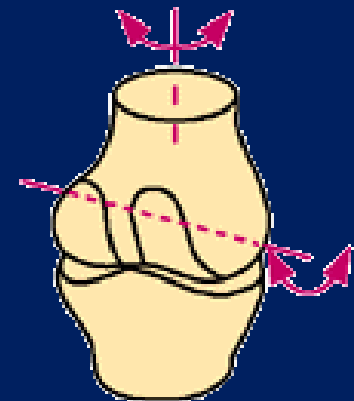
**amphiarthrosis**  
(feszés,  
korlátolt szabad ízület)



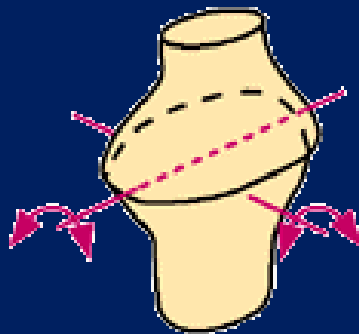
**ginglymus**  
(csapó-, csuklóízület)



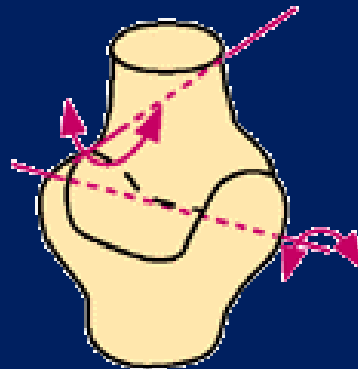
**art. trochoidea**  
(forgóízület)



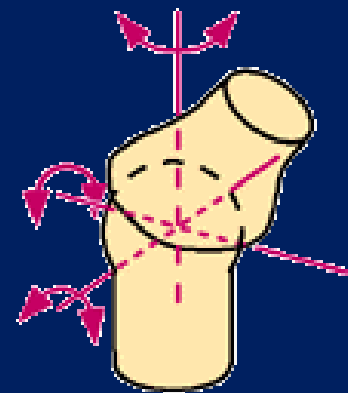
**art. trochoginglymus**



**art. elipsoidea**  
(tojásízület)

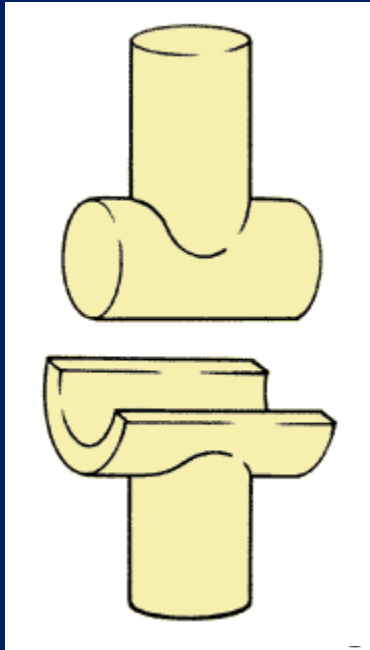


**art. sellaris**  
(nyeregízület)



**art. sphaeroidea**  
(gömbízület)

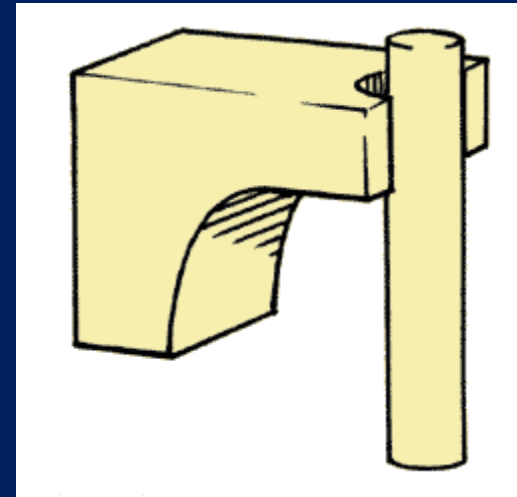
# Ízületek mozgásai



flexio

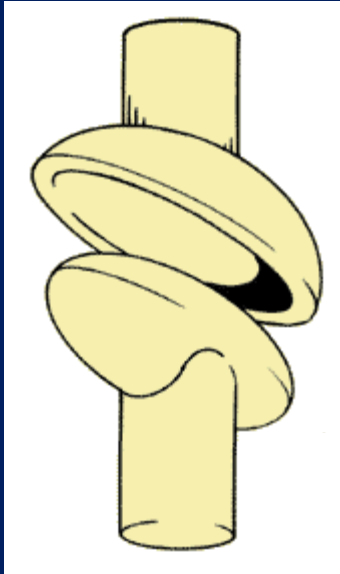


extensio

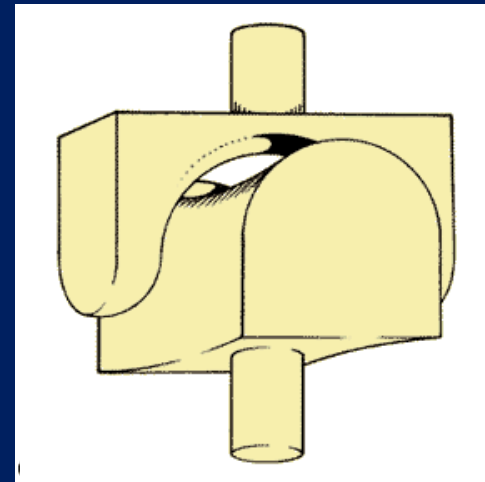


rotatio

# Ízületek mozgásai



flexio  
↕  
extensio

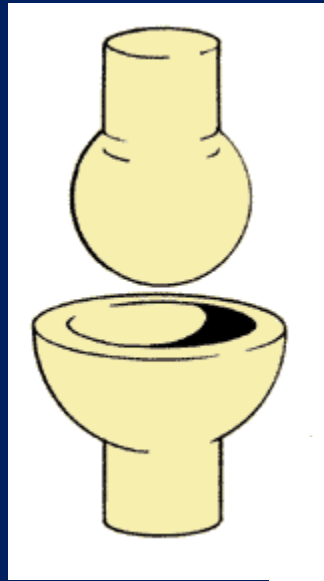


adductio  
↕  
abductio

oppositio  
↕  
repositio

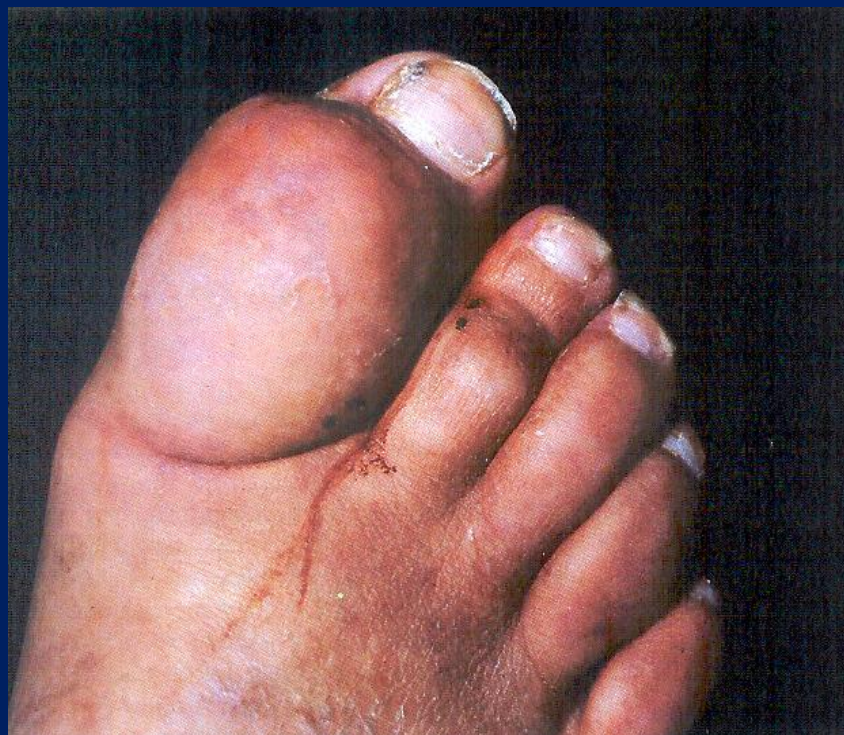

# Ízületek mozgásai

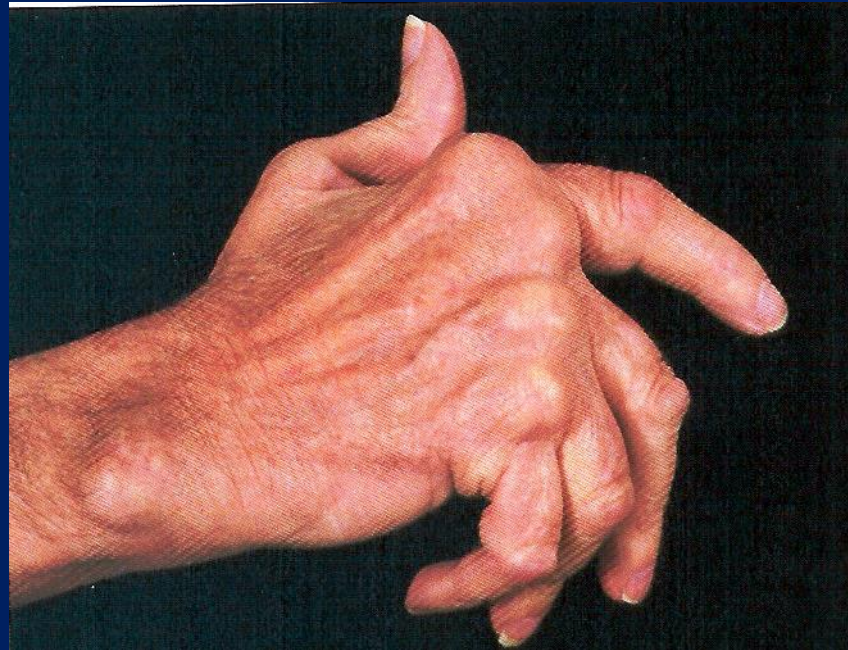

circumductio

# Köszvény

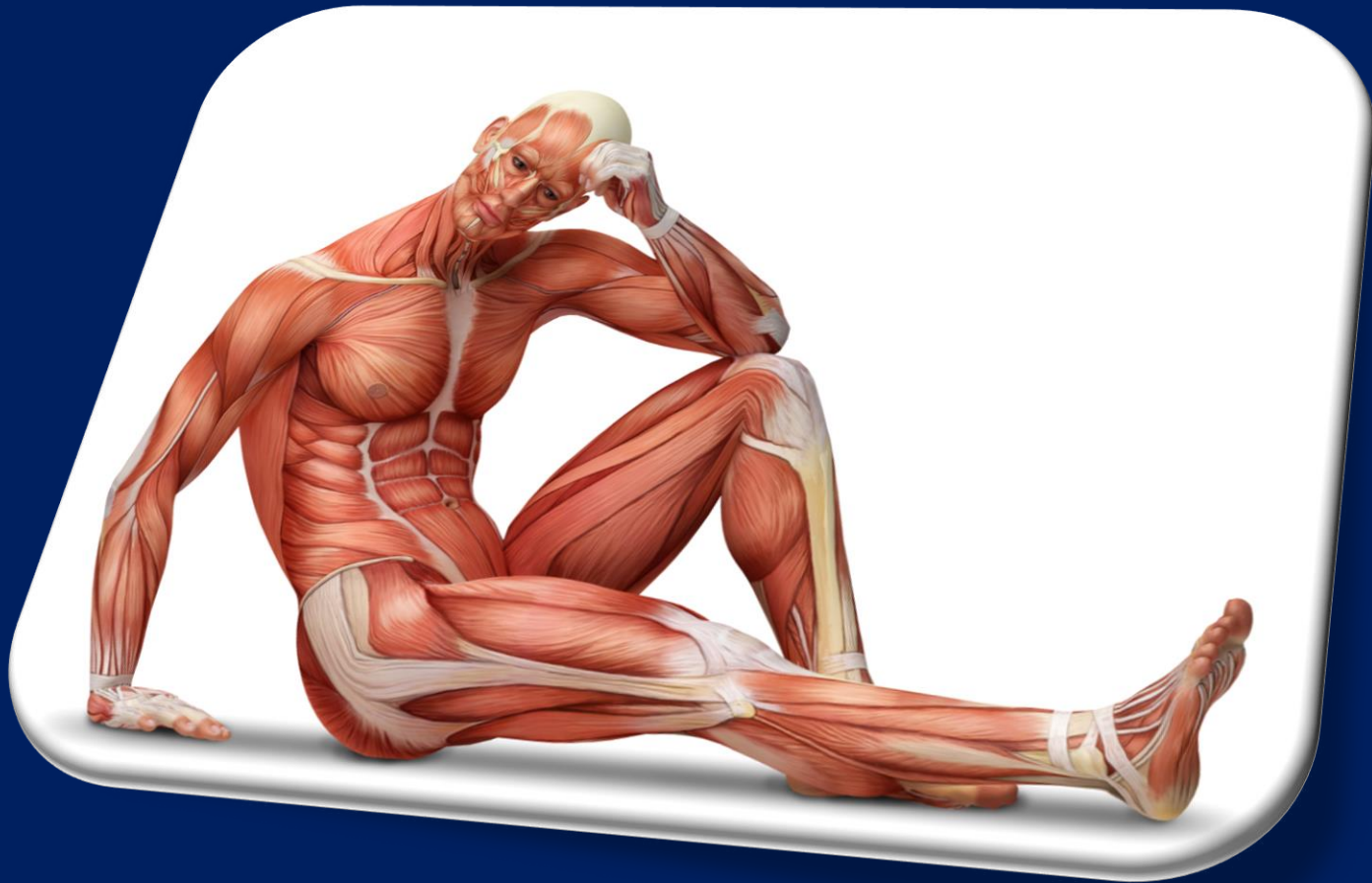

# Rheumatoid arthritis





# Myologia





# Myologia

izom(has) -

izomfasciculus -

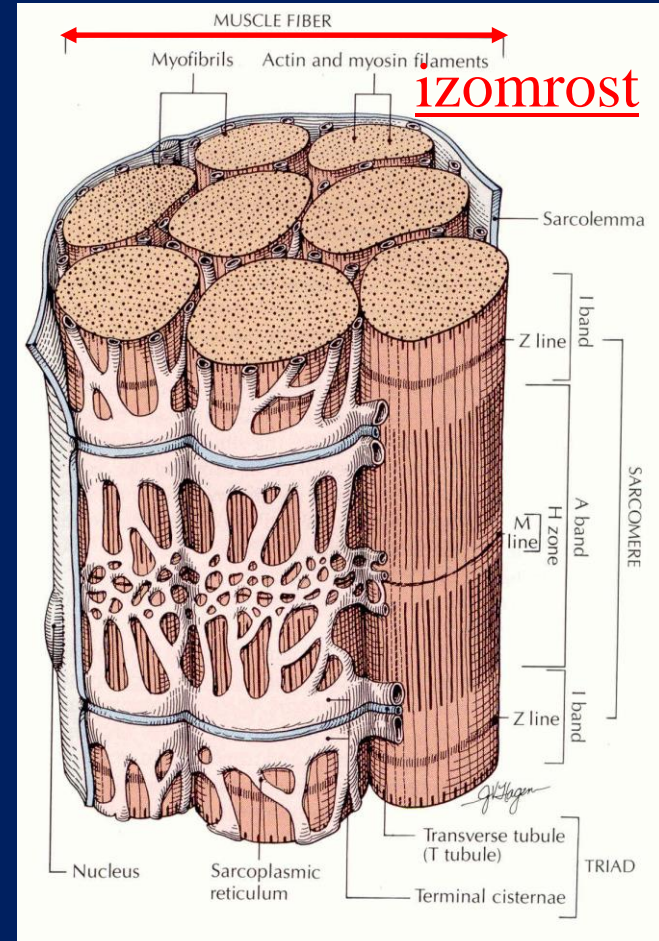
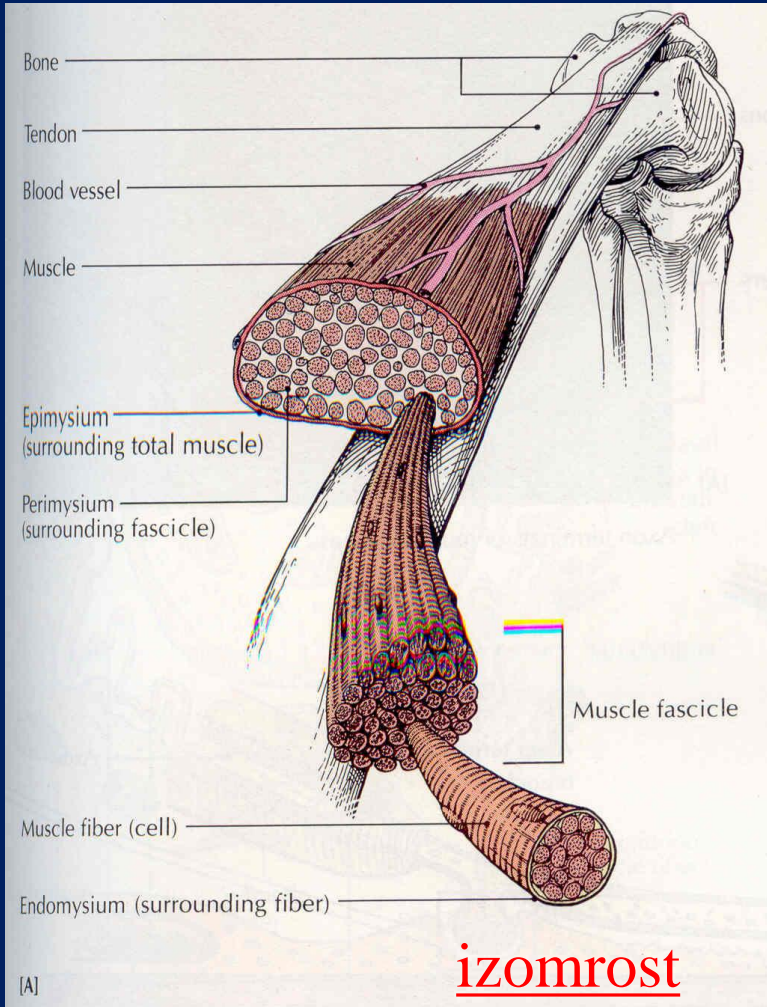
izomrost („sejt”) -

myofibrillum

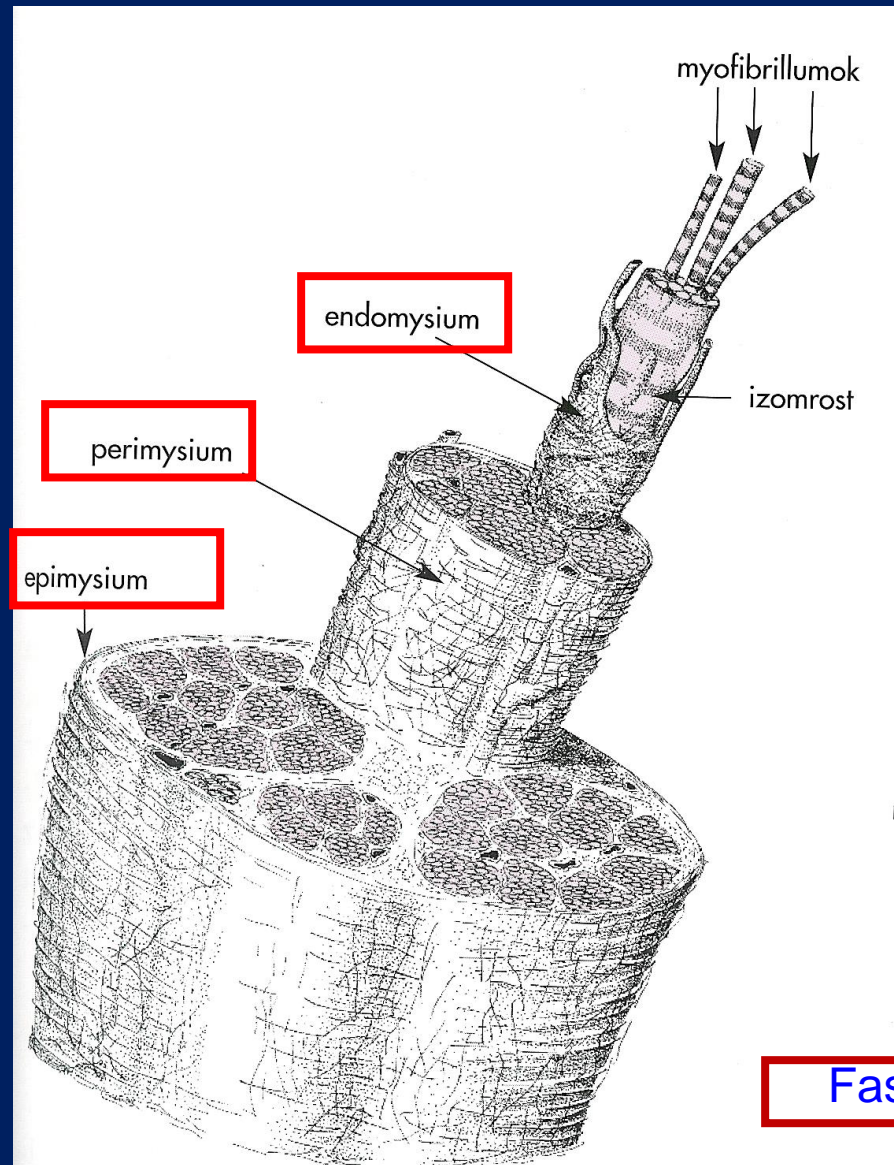
myofibrillum -

myofilamentum

(aktin, miozin)

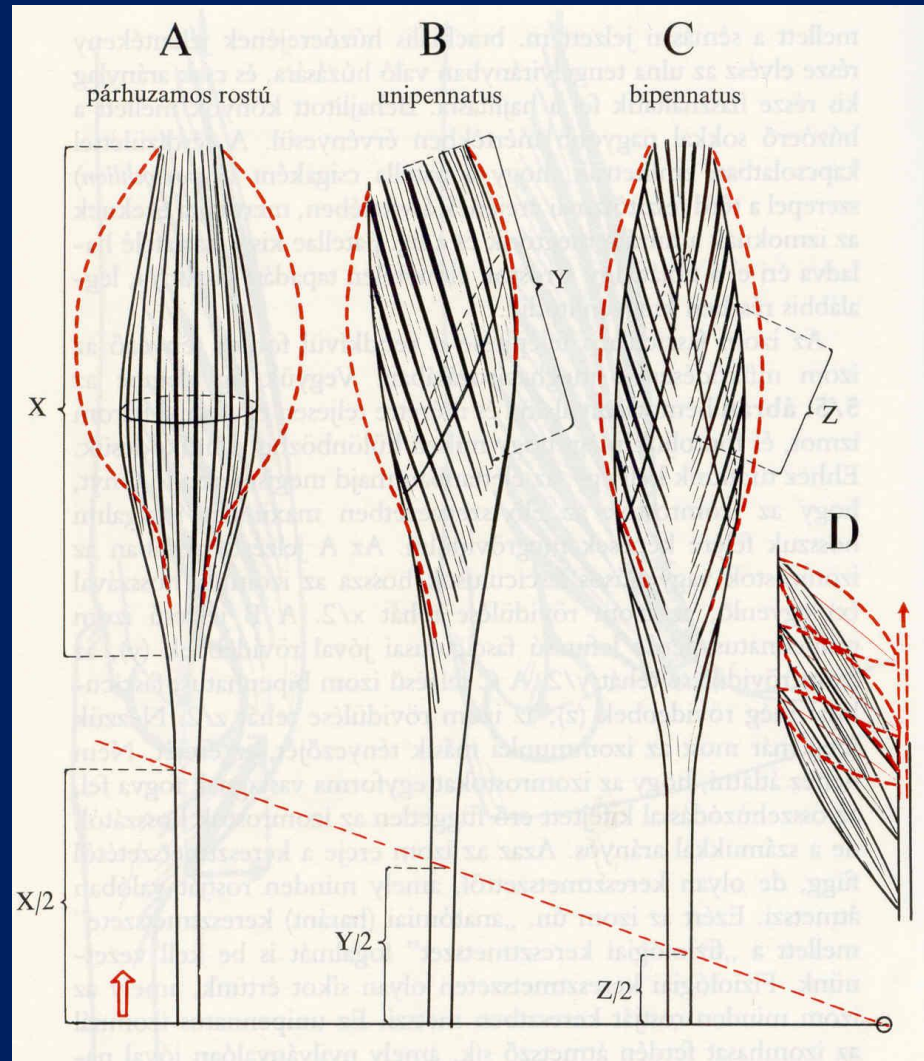


# Myologia





# Fascicularis felépítés



Caput  
Venter



Musculus fusiformis



b Musculus biceps



c Musculus biventer



d Musculus planus



Musculus intersectus)



f Musculus unipennatus



g Musculus bipennatus

24. ábra a—g Izomalakzatok.

a egyhasú, orsó alakú izom  
párhuzamos  
rostelrendeződéssel

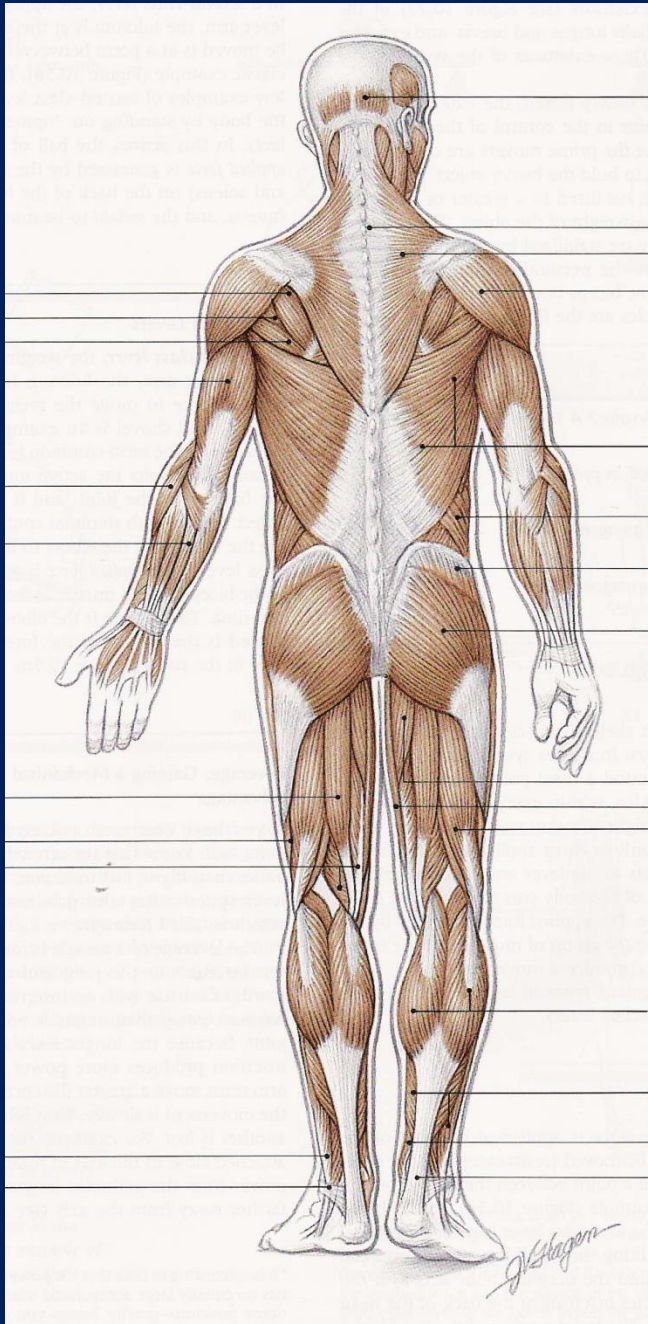
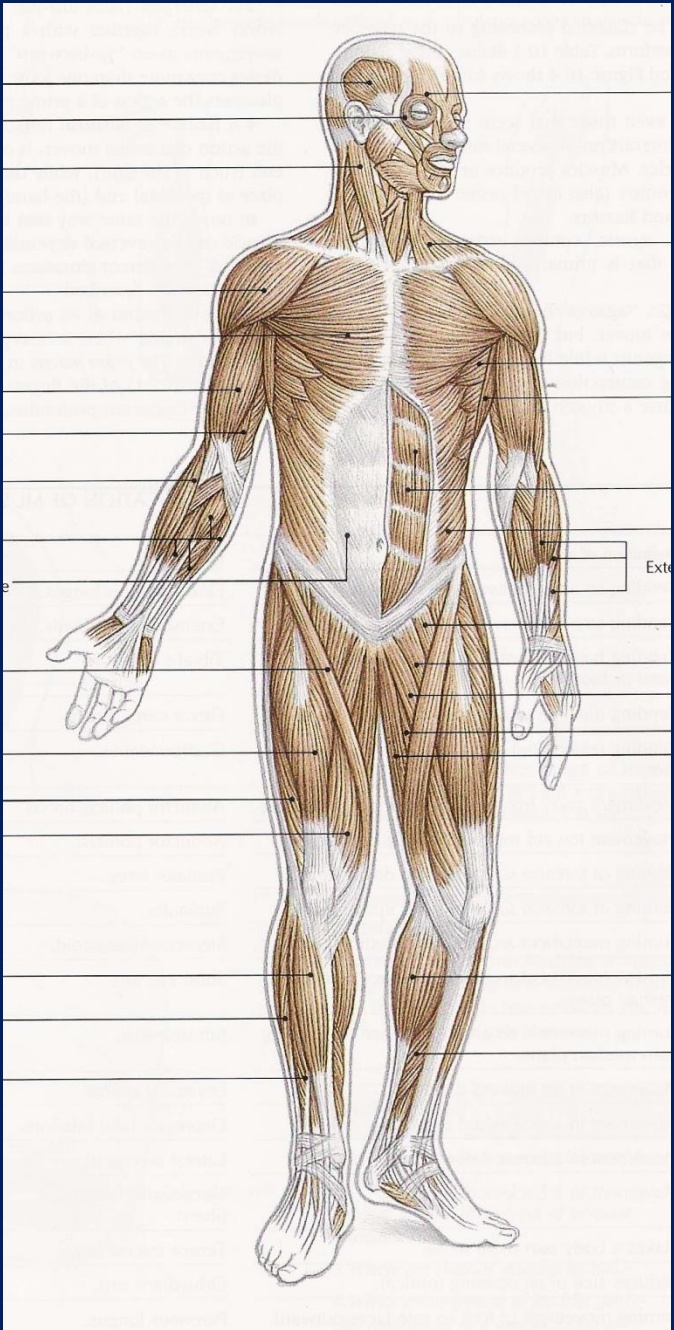
b kétfejű párhuzamos  
rostelrendeződésű izom

c kéthasú párhuzamos  
rostelrendeződésű izom

d többfejű, lapos izom  
e közbeiktatott ín által  
megosztott, többhasú izom

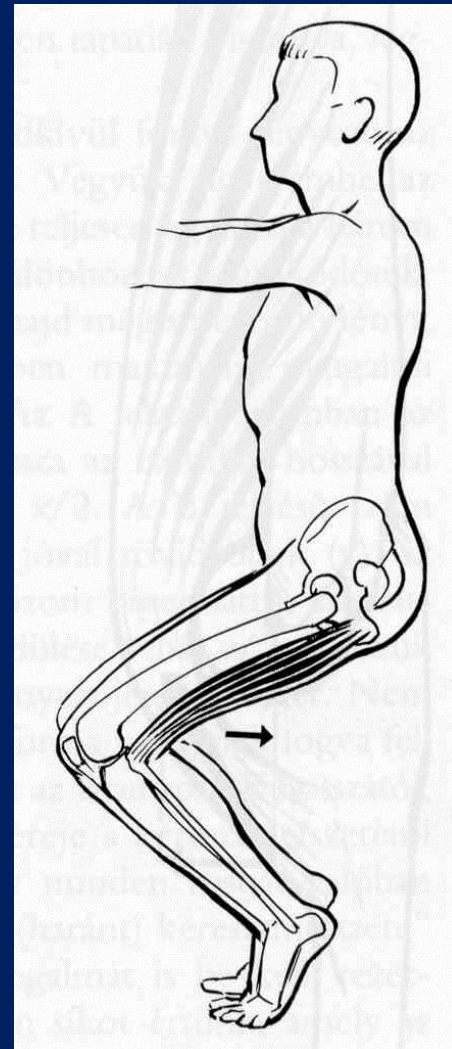
f egyszer tollazott izom

g kétszer tollazott izom

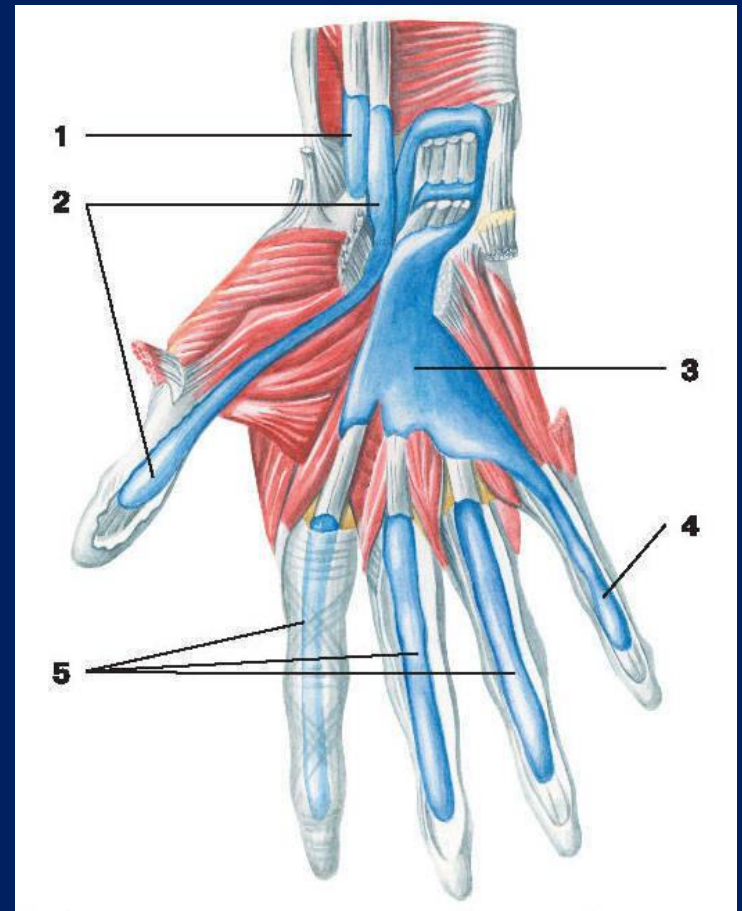
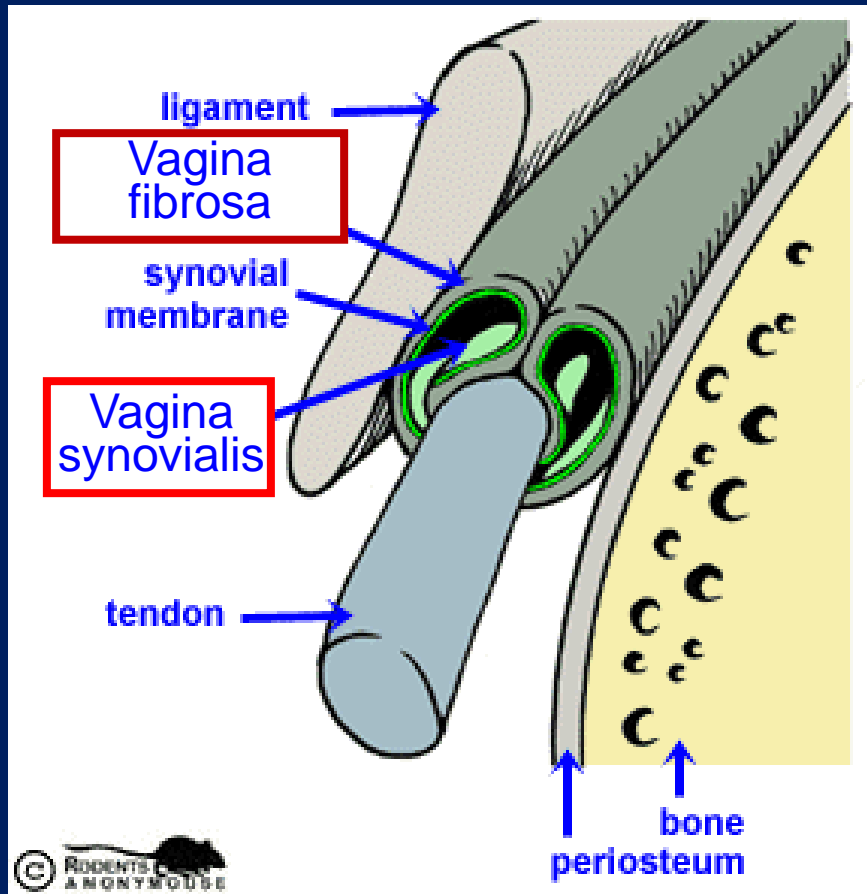




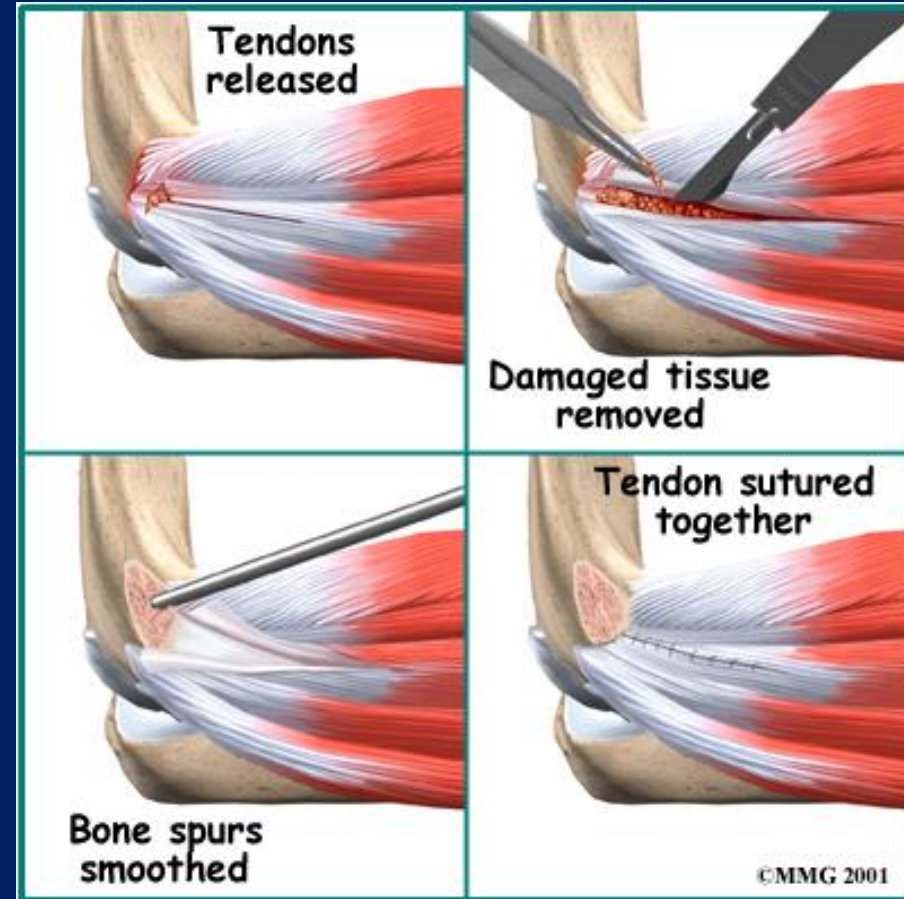
synergizmus - antagonizmus



# Vaginae tendinum



# Teniszkönyök

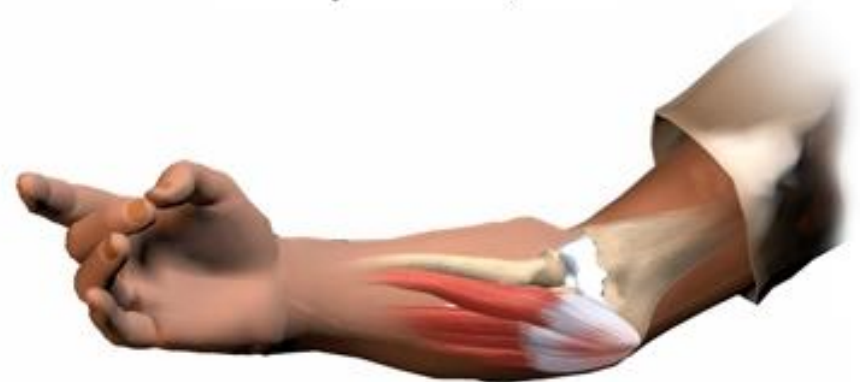

# Golfkönyök



Area of pain  
in medial  
epicondylitis

**Medial Epicondylitis**





Köszönöm a  
figyelmet!

