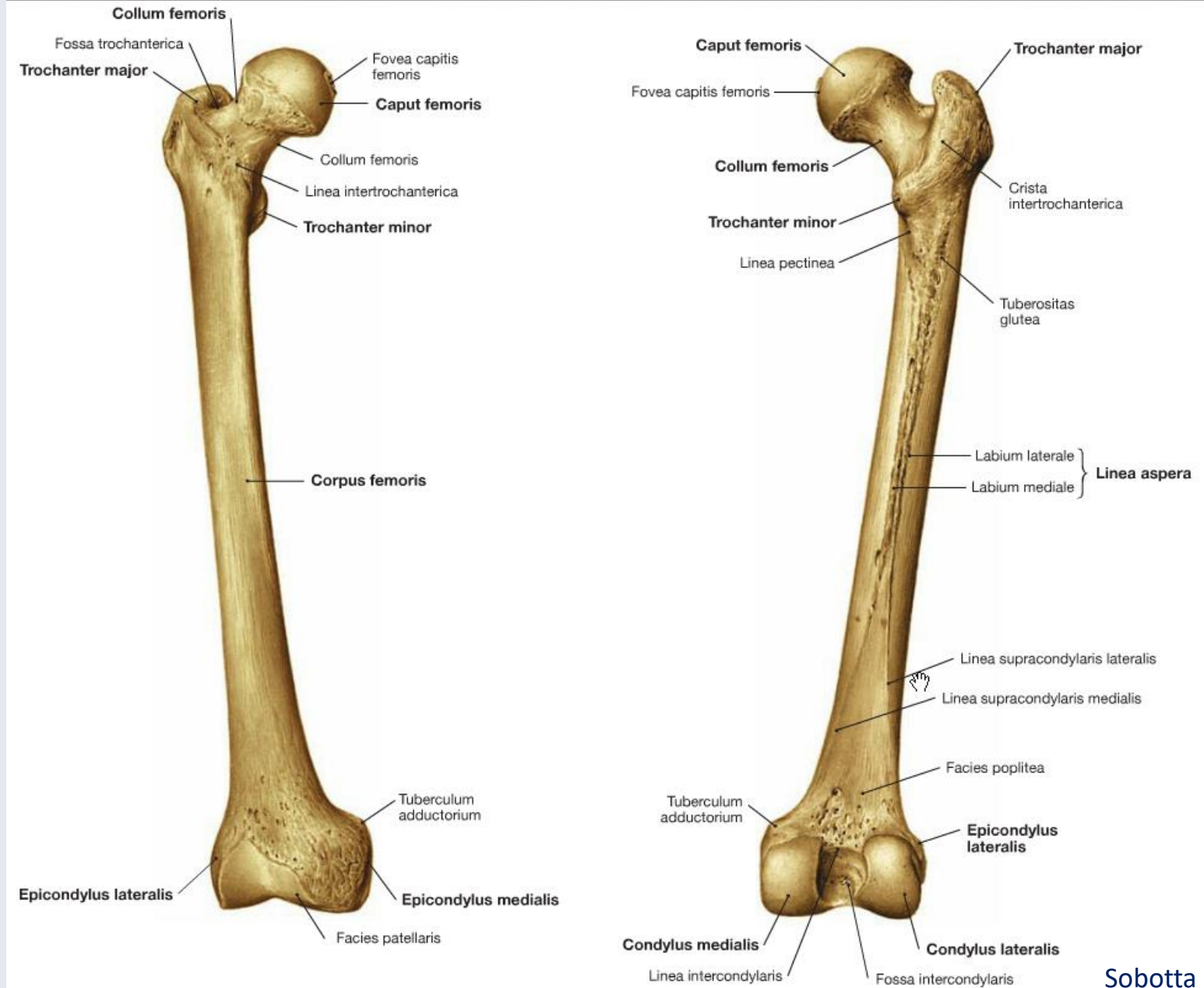


Das Kniegelenk und die darauf wirkenden Muskeln.

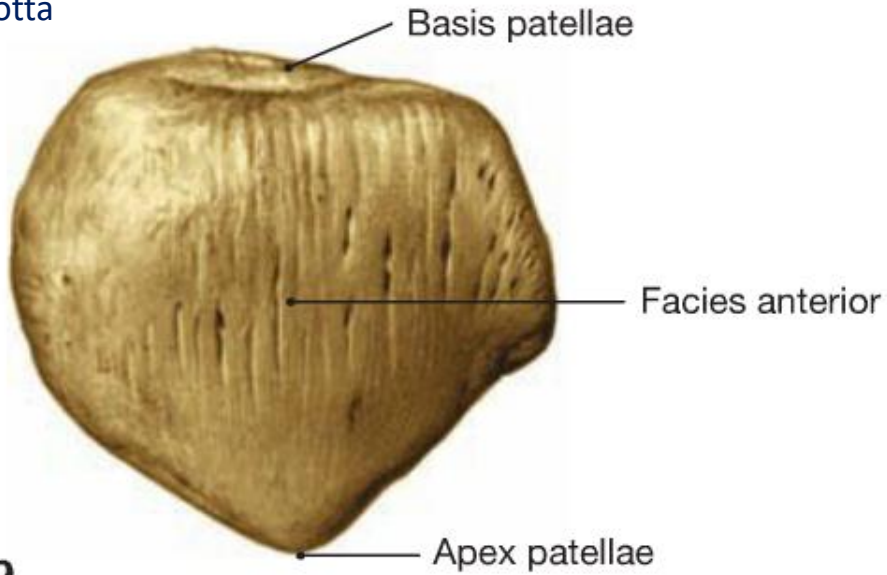
Dr. Tamás Ruttkay

Anatomisches, Histologisches- und Embryologisches Institut
2018.

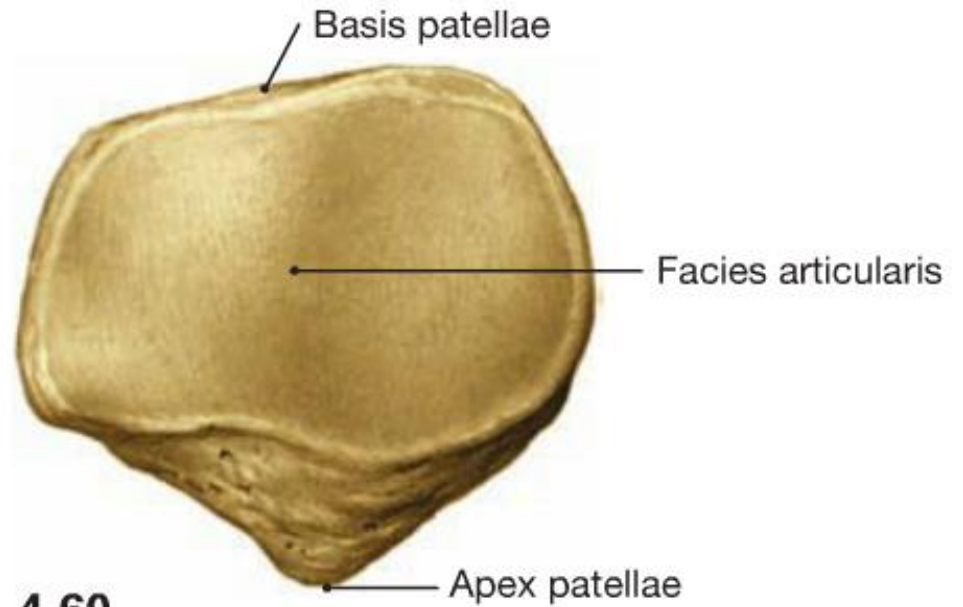
Femur



Sobotta

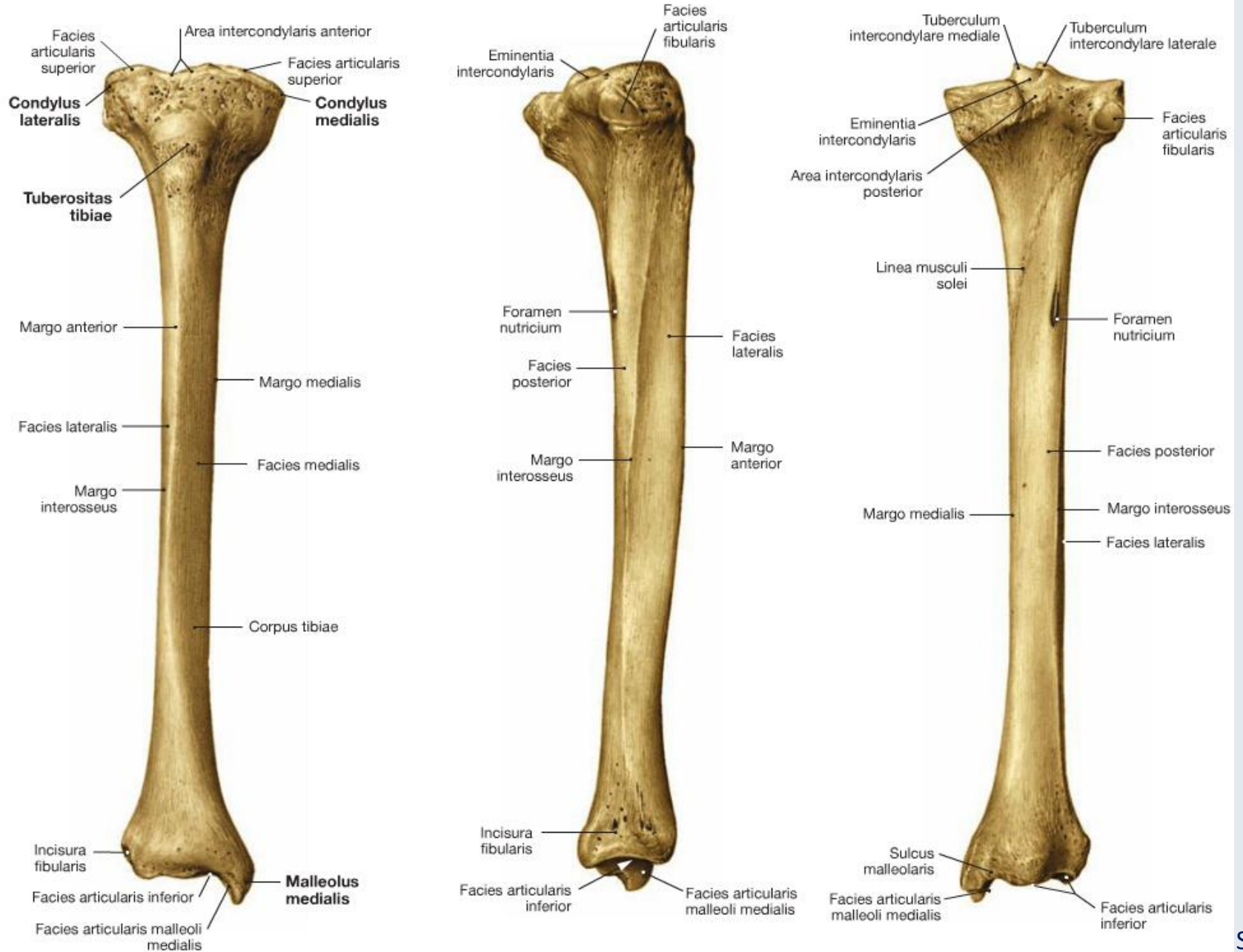


Patella


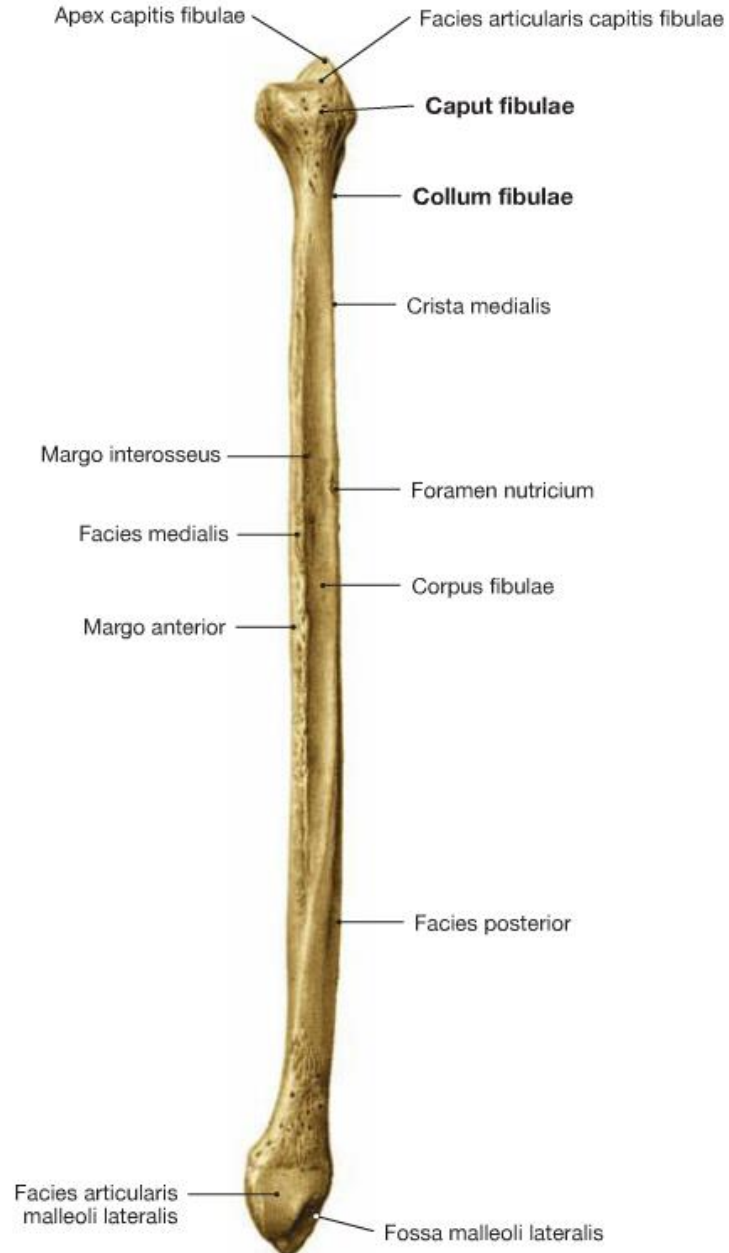


Sobotta

Tibia



Fibula



Kniegelenk (Articulatio genus)

Articulatio femorotibialis

Obligatorische Komponente:

- Gelenkkopf: Condylus femoris medialis
Condylus femoris lateralis
- Gelenkpfanne: Facies articularis superior tibiae
- Gelenkknorpel
- Gelenkkapsel: Capsula articularis
- Bänder: Ligamenta ...

Zusätzliche Komponente:

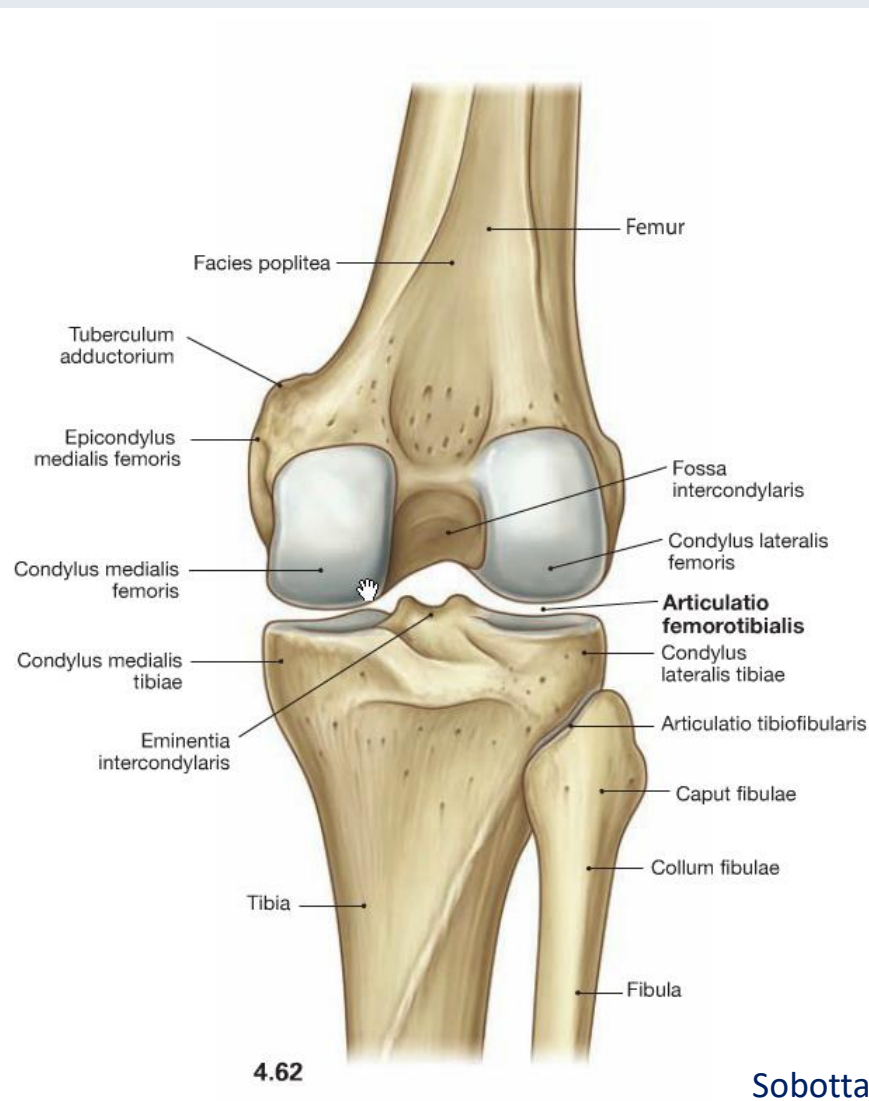
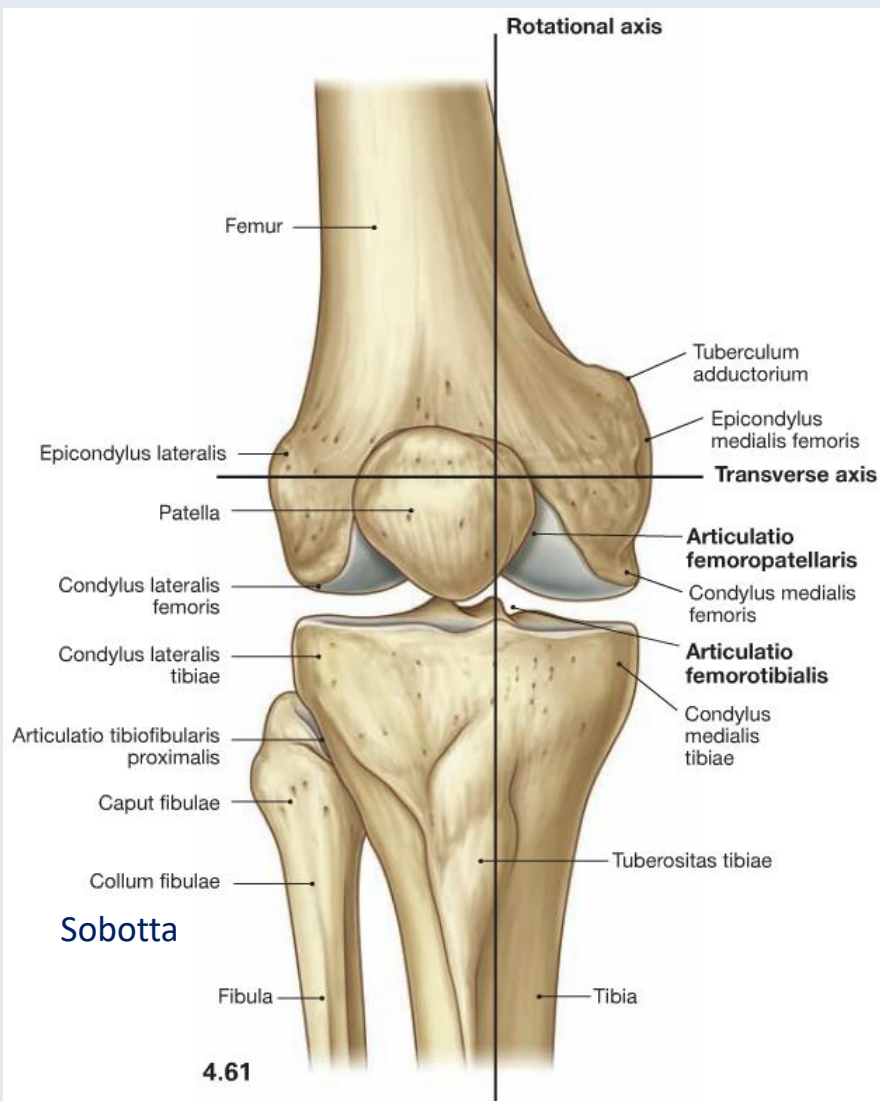
- Meniscus medialis
Meniscus lateralis
- Schleimbeutel: Bursae

Articulatio femoropatellaris

- Gelenkkopf: Facies patellaris des Femur
- Gelenkpfanne: Facies articularis der Patella

(Articulatio tibiofibularis)

Knöcherner Komponente des Kniegelenks



Sobotta

Facies patellaris

Epicondylus
lateralis

Condylus
lateralis

Fossa intercondylaris

Epicondylus
medialis

Condylus
medialis

Gelenkflächen des Femur und der Tibia

→ Inkongruenz

Area intercondylaris anterior

Condylus medialis*

Tuberculum intercondylare mediale

Tuberositas tibiae

Tuberculum intercondylare laterale

Condylus lateralis*

Caput fibulae

Articulatio tibiofibularis

Area intercondylaris posterior

Sobotta

Gelenkpfanne

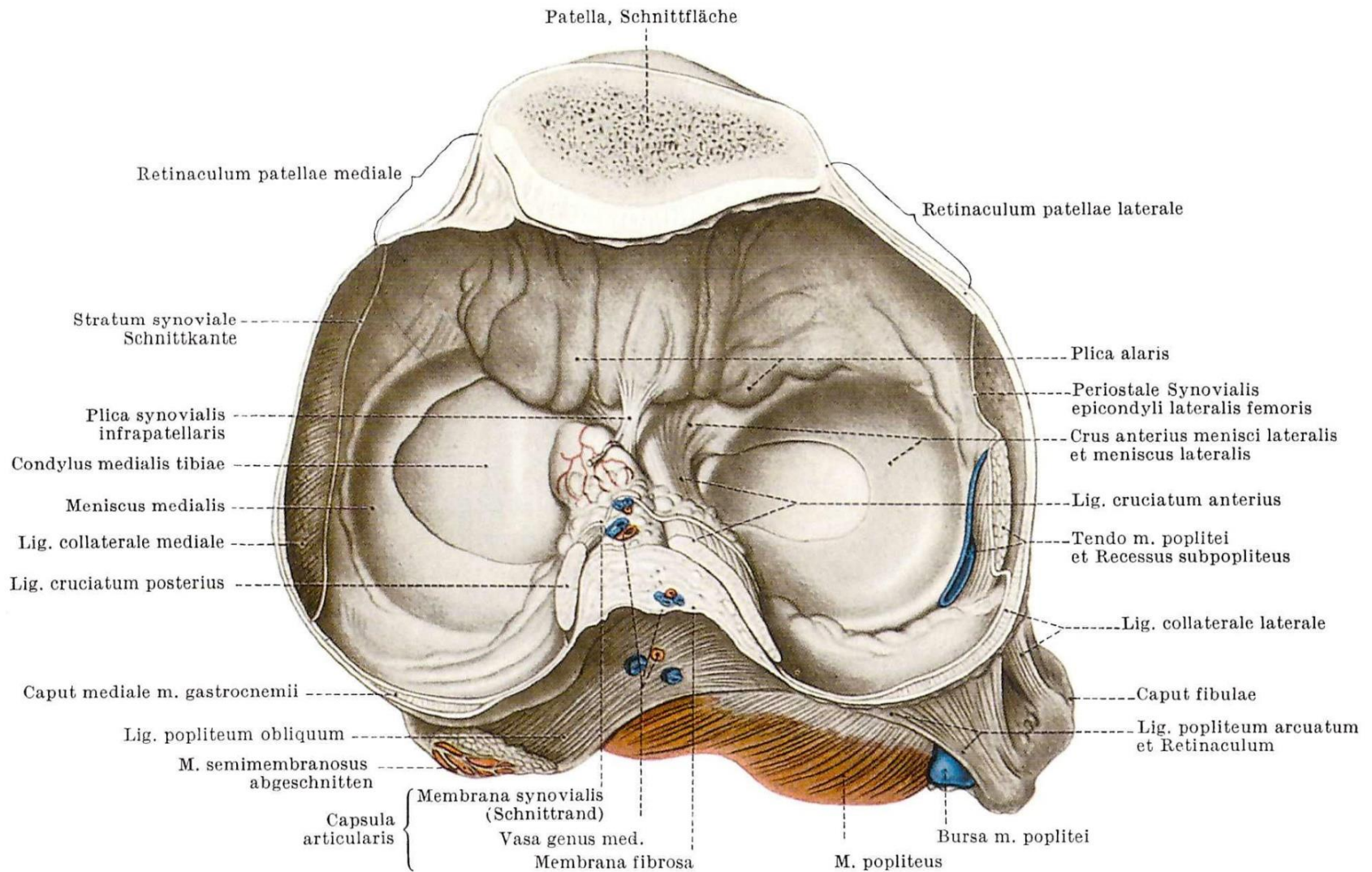
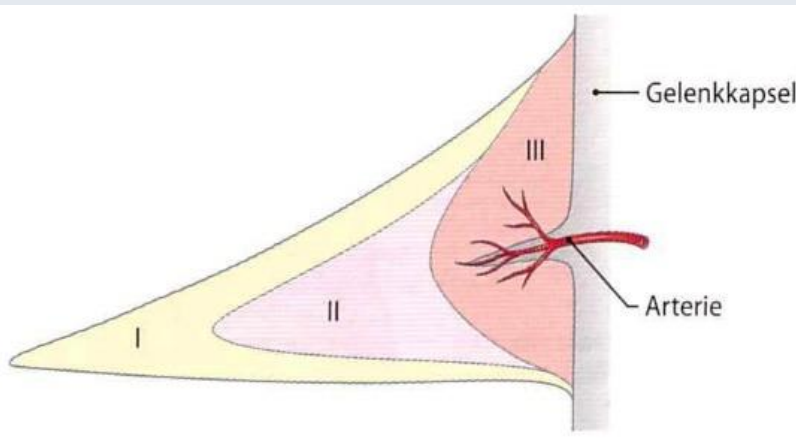
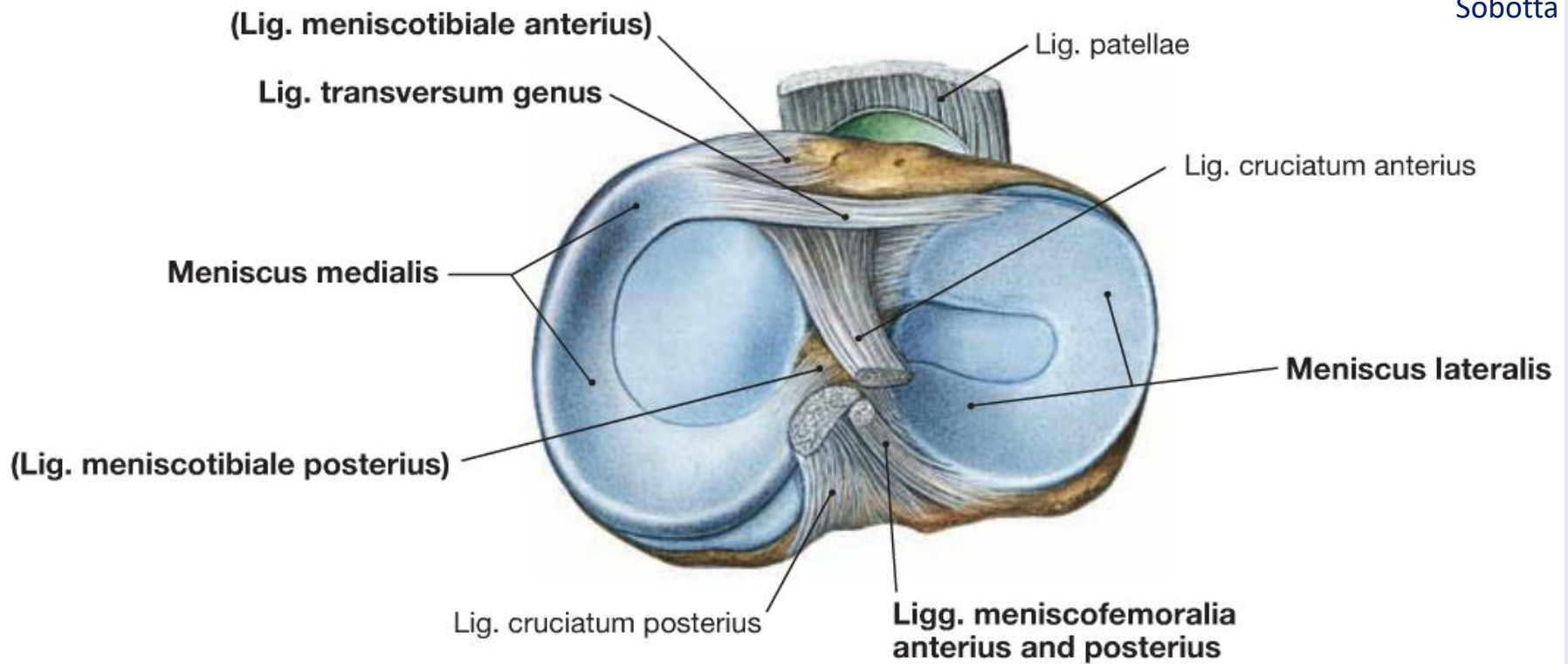


Abb. 200. Pfanne des Kniegelenkes mit Weichteilen, in der Mitte der Kniescheibe quer durchgeschnitten

Menisken

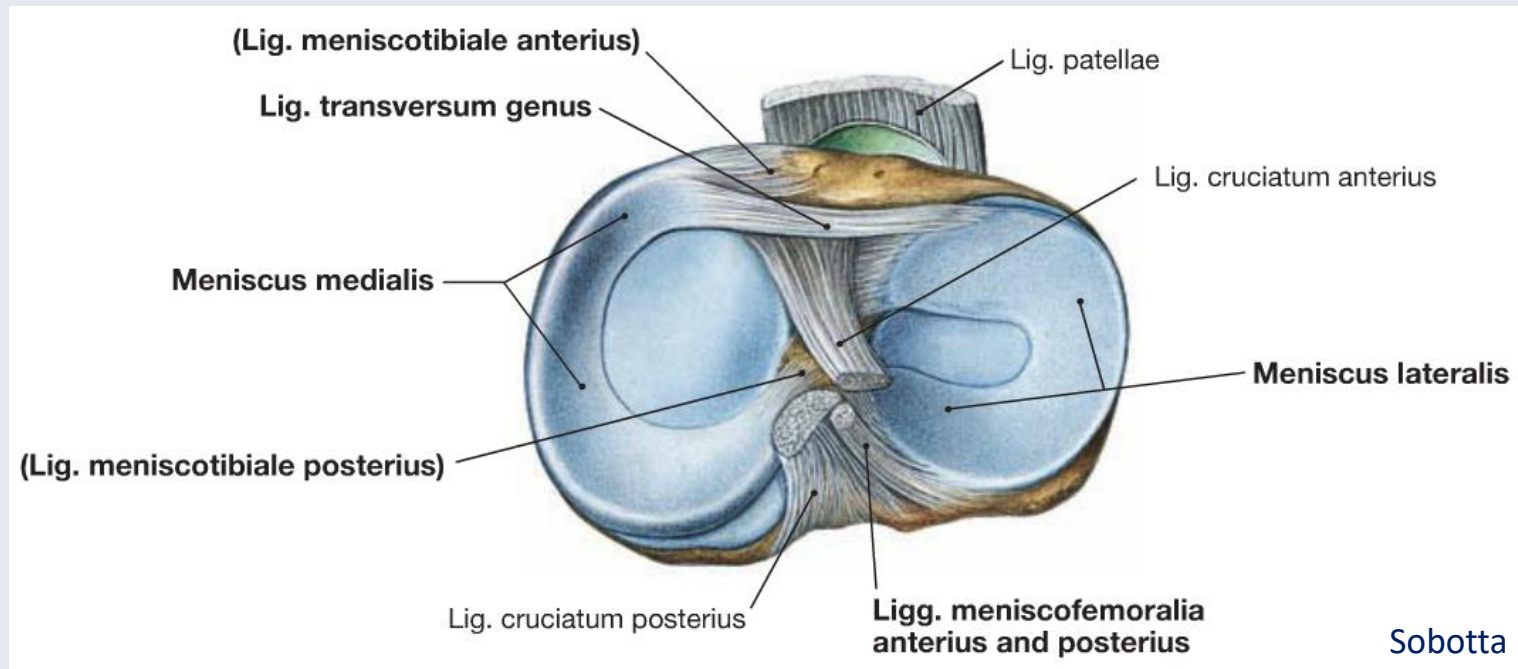
Sobotta



Zilles-Tillmann

- Transportable Gelenkflächen
- Gleichmäßige Verteilung des Gelenkdruckes
- Stabilisatoren des Kniegelenks

Menisken



Meniscus lateralis (Außenmeniskus)

- C-förmig, nahezu kreisförmig
- vom hinteren Bereich: *Ligamentum meniscomemorale anterius* (Humphry-Band)
Ligamentum meniscomemorale posterius (Robert-Band)

Meniscus medialis (Innenmeniskus)

- C-förmig, größer als der laterale
- Bänder: *Ligamentum meniscotibiale anterius und posterius*

Verbindung zwischen den Vorderhörner beider Menisken: *Ligamentum transversum genus*

Blutversorgung der Menisken

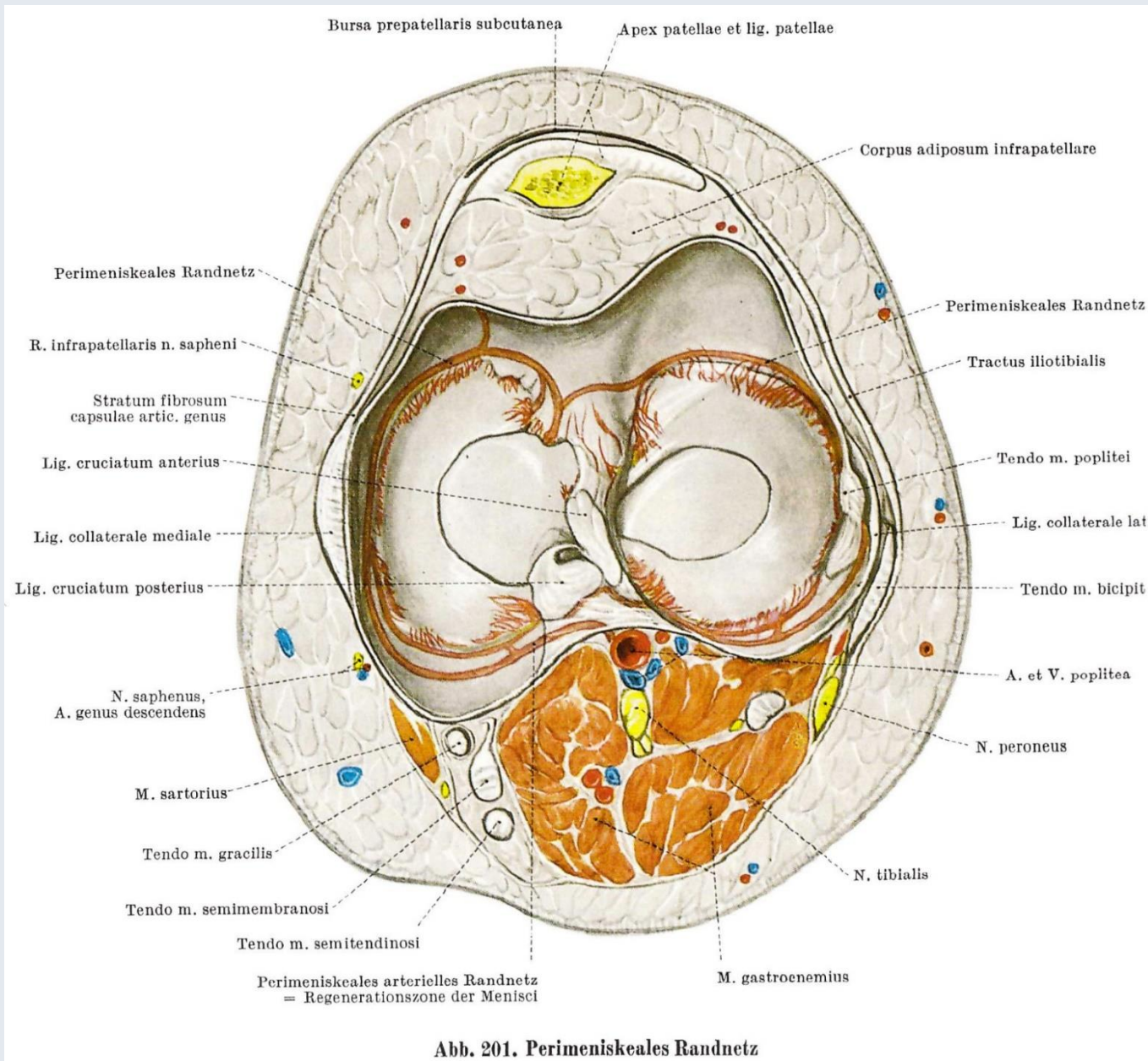
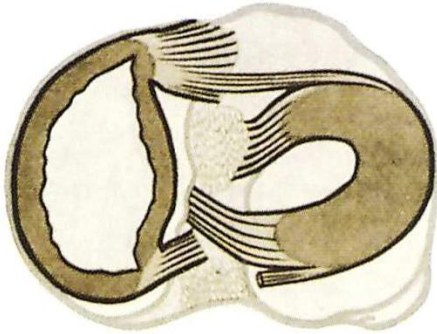


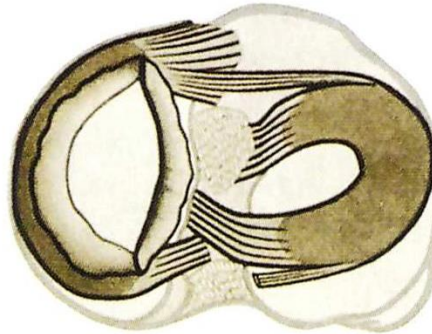
Abb. 201. Perimeniskeales Randnetz

Meniskusverletzungen

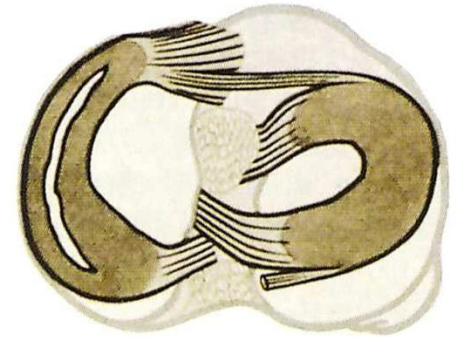
Meniscusrisse



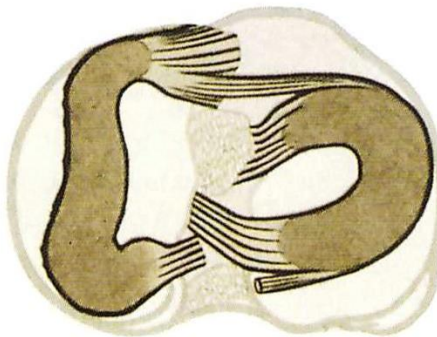
a) Längsriß (mit Verlagerung ins Gelenk)



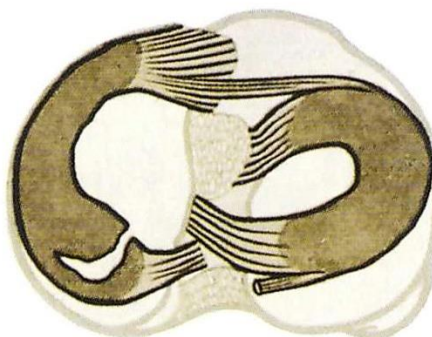
b) Längsriß (tangential)




e) Längsriß (ohne Verlagerung ins Gelenk)



d) Seitlicher Abriß (mit Verlagerung ins Gelenk)



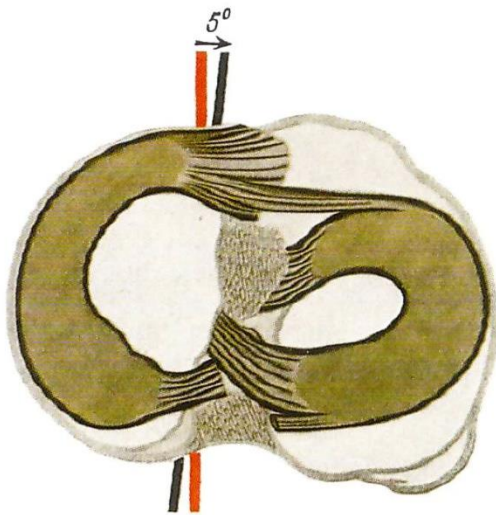
e) Abriß eines „Hinterhornes“



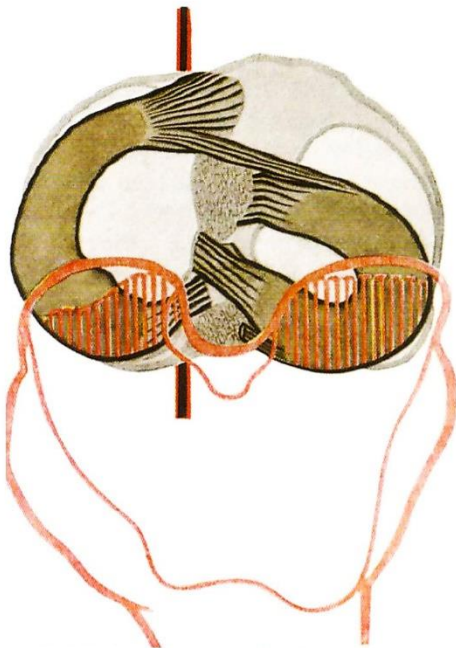f) Abriß eines „Vorderhornes“

Abb. 203 a—f. Meniscusverletzungen

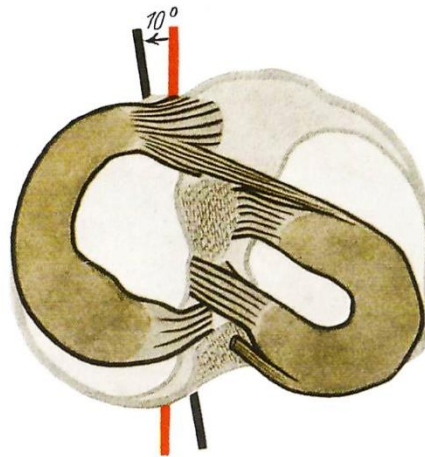
Lageveränderung der Menisken



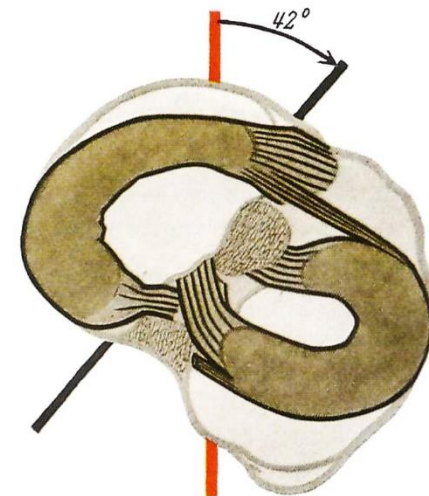
a) Streckung, Schlußkreislung, 5°



b) Stärkste Beugung, Druckfläche der Schenkelrollen geschrafft



c) Rechtwinklige Beugung und Innenkreislung
 10°



d) Rechtwinklige Beugung und Außenkreislung 42°

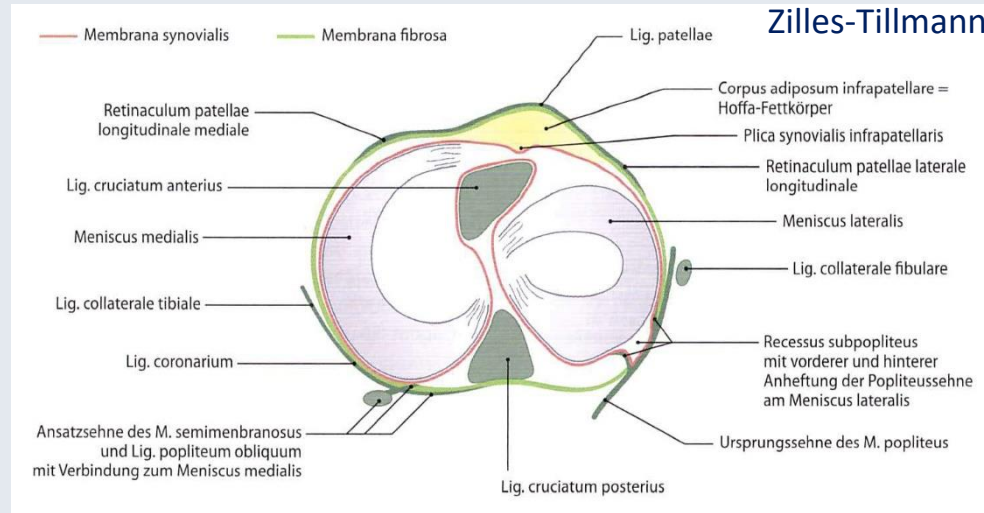
Abb. 202 a—d. Verschiebungen der Menisci bei Bewegungen im Kniegelenk

Rote Achse = Pfeilrichtung des Oberschenkels;
schwarze Achse = Pfeilrichtung des Schienbeines

Gelenkkapsel

Zilles-Tillmann

- durch Bänder verstärkt
- im vorderen Bereich ist die Patella in den Kapsel-Band-Apparat eingelagert
- mit der Basis der Menisken verwachsen (meniskofemoraler und meniskotibialer Teil)



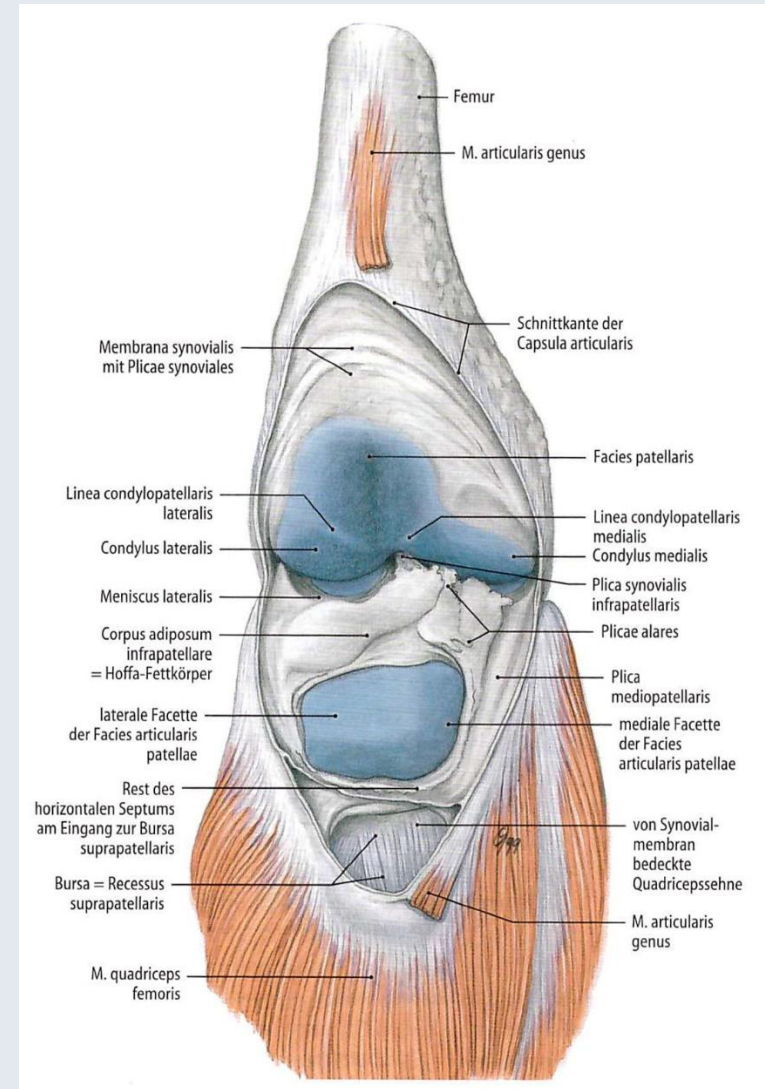
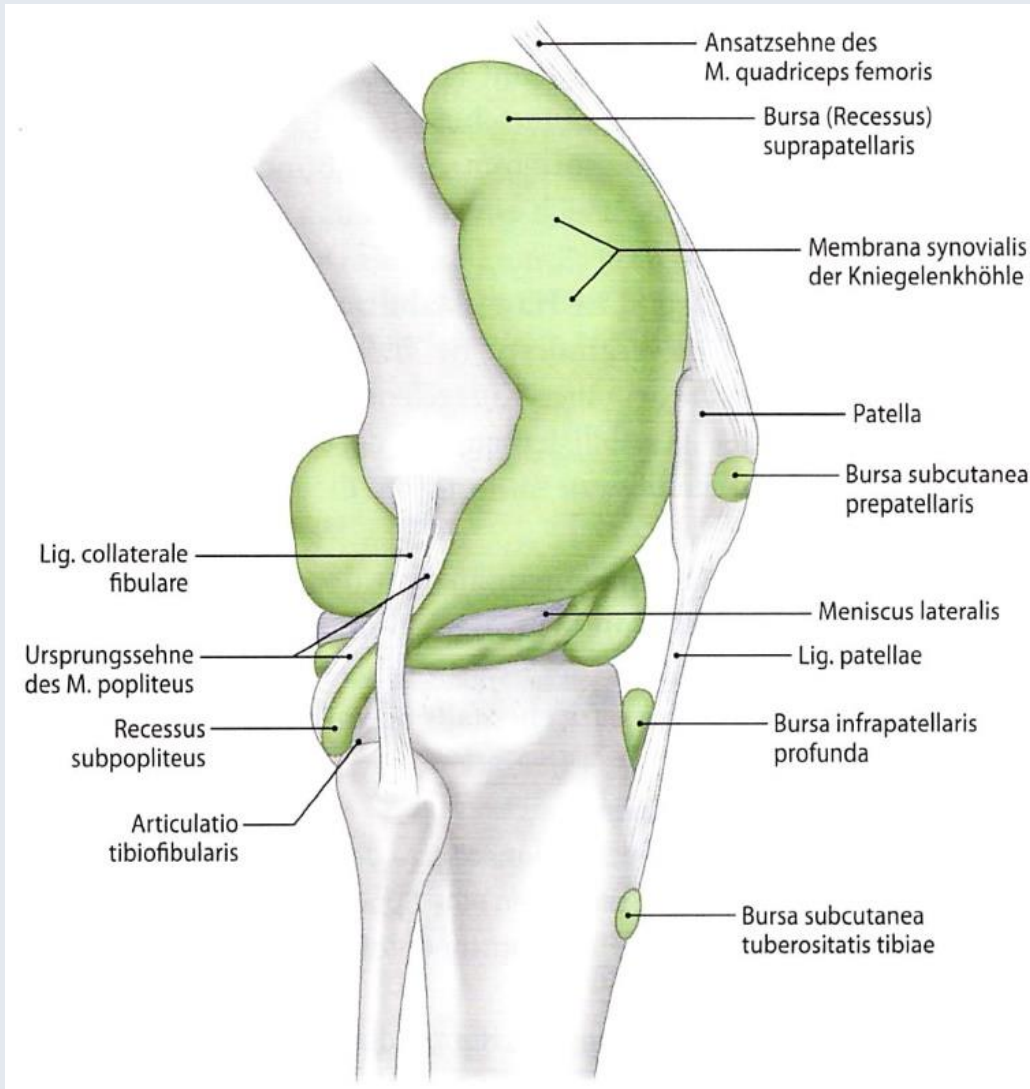
Membrana fibrosa

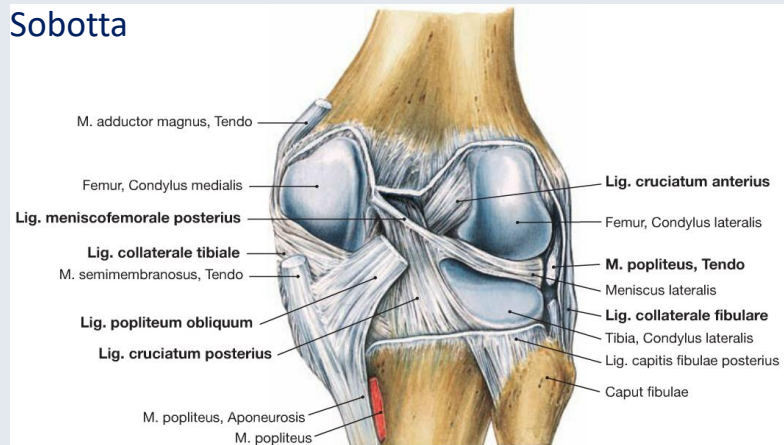
- an den Kondylen von Femur und Tibia angeheftet

Membrana synovialis

- von der äußeren Knorpel-Knochen-Grenze des Tibiaplateaus zum Unterrand der Meniskusbasis
- vom Oberrand der Meniskusbasis zur äußeren Knorpel-Knochen-Grenze der Femurkondylen sowie der *Facies patellaris* des Femur
- vorne bedeckt den *Corpus adiposum infrapatellare* (Hoffa-Fettkörper)
- von den inneren Rändern der Gelenkflächen des Tibiaplateaus zur Knorpel-Knochen-Grenze der Femurkondylen bei der *Fossa intercondylaris*

Gelenkhöhle und Schleimbeutel des Kniegelenks





Bänder

- Lig. cruciatum anterius (vorderes Kreuzband)

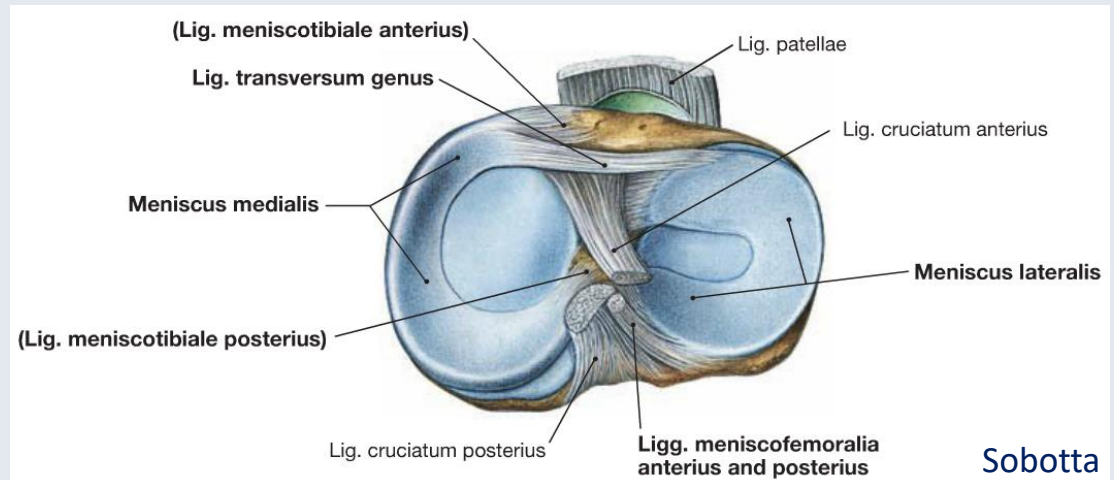
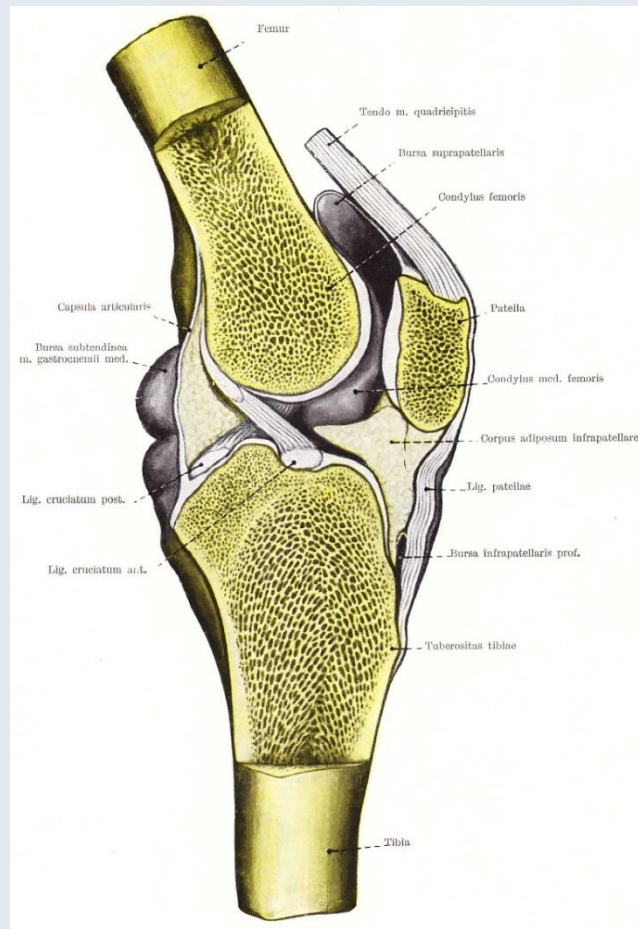
Ursprung: hinterer Abschnitt der Innenseite des lateralen Femurkondylus

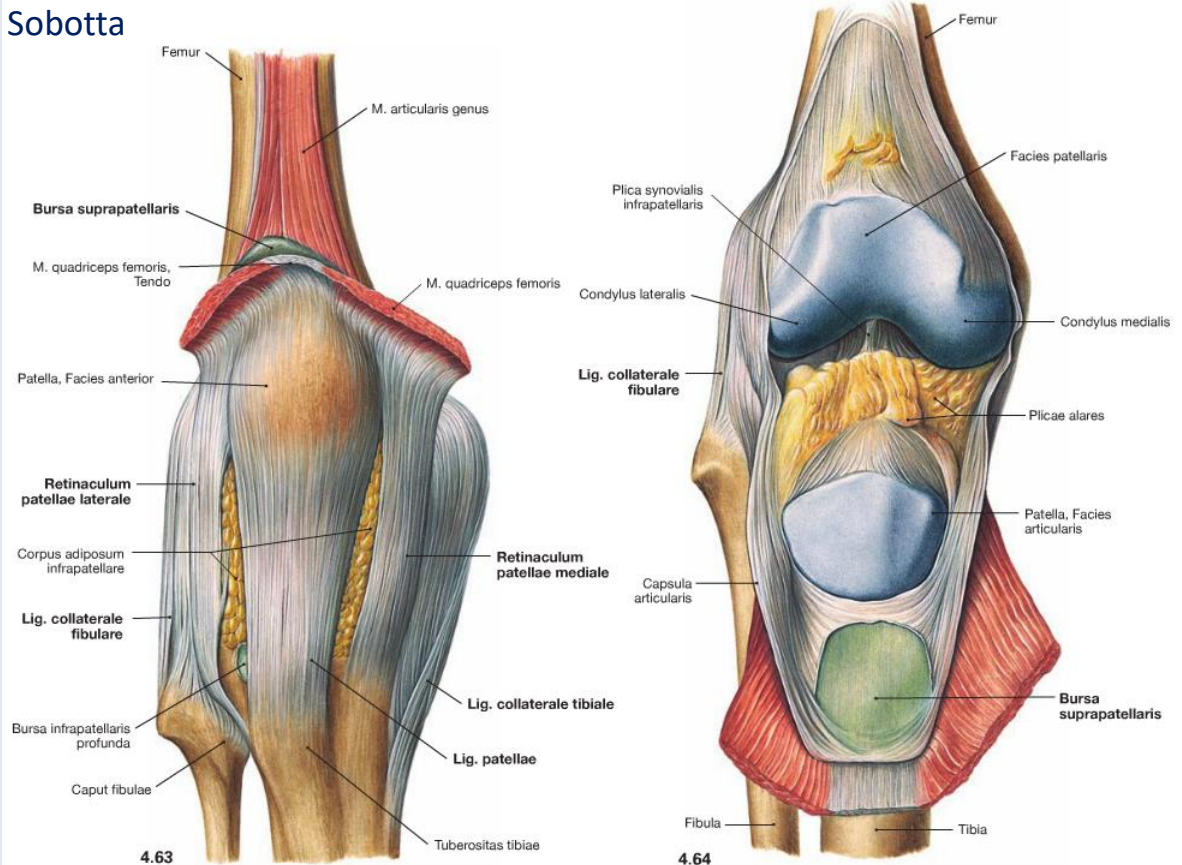
Ansatz: mittlerer Bereich der Area intercondylaris zw. den Trabecula intercondylaria medialis und lateralis

- Lig. cruciatum posterius (hinteres Kreuzband)

Ursprung: vorderer Bereich der Fossa intercondylaris an der Innenfläche des medialen Femurkondylus

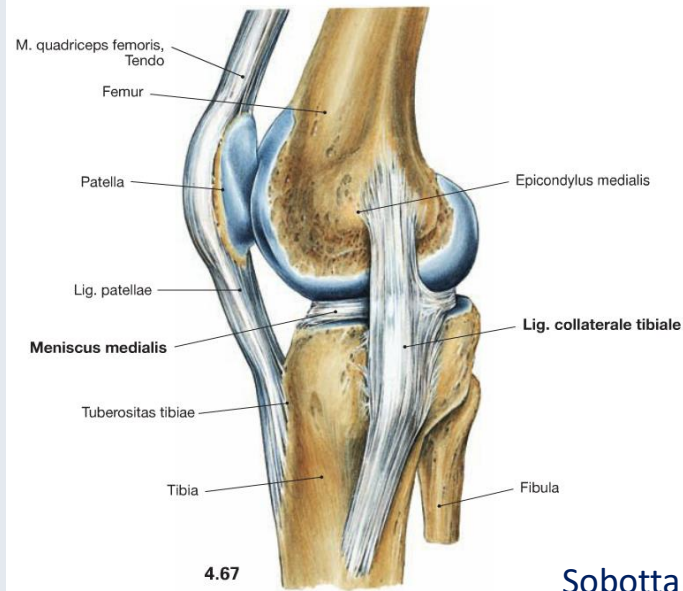
Ansatz: Area intercondylaris posterior

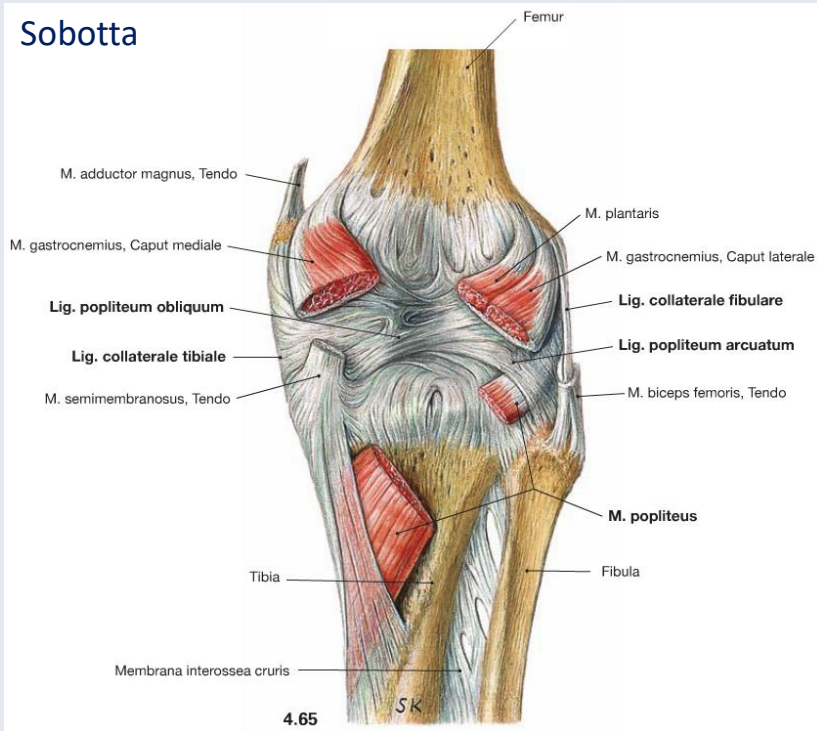




Bänder

- Lig. patellae
- Retinaculum patellae longitudinale mediale und laterale
- Retinaculum patellae transversale mediale und laterale
- Meniscopatellare Bänder





Bänder

- Lig. collaterale tibiale (Innenband)

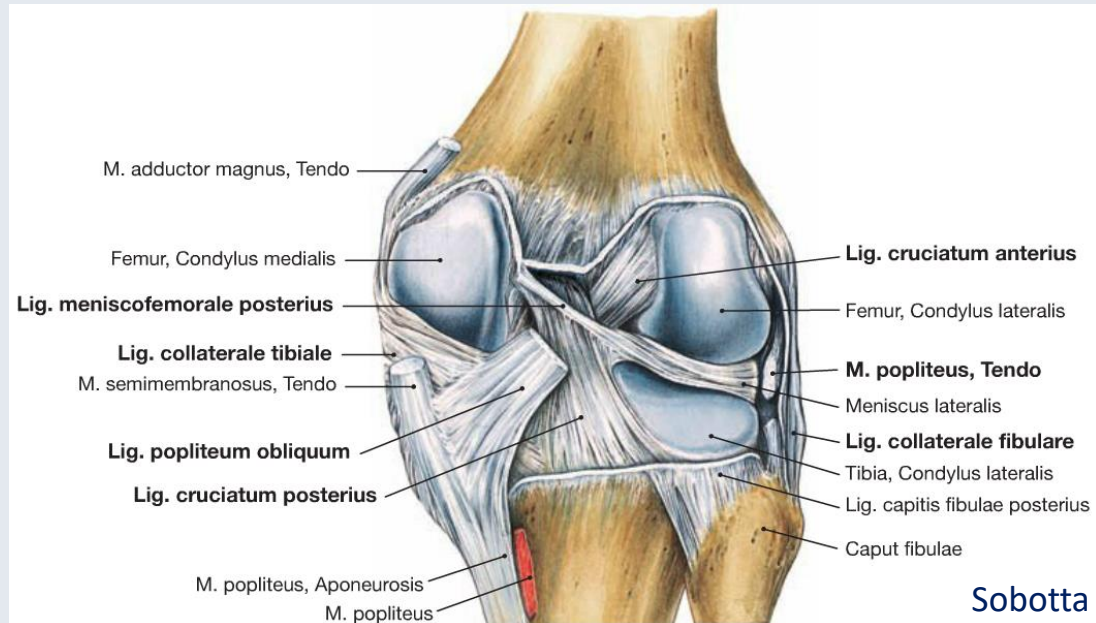
Ursprung: Epicondylus medialis des Femur
Ansatz: 7-8 cm unterhalb des Tibiaplateaus an der medialen Fläche der Tibia

- Lig. collaterale fibulare (Außenband)

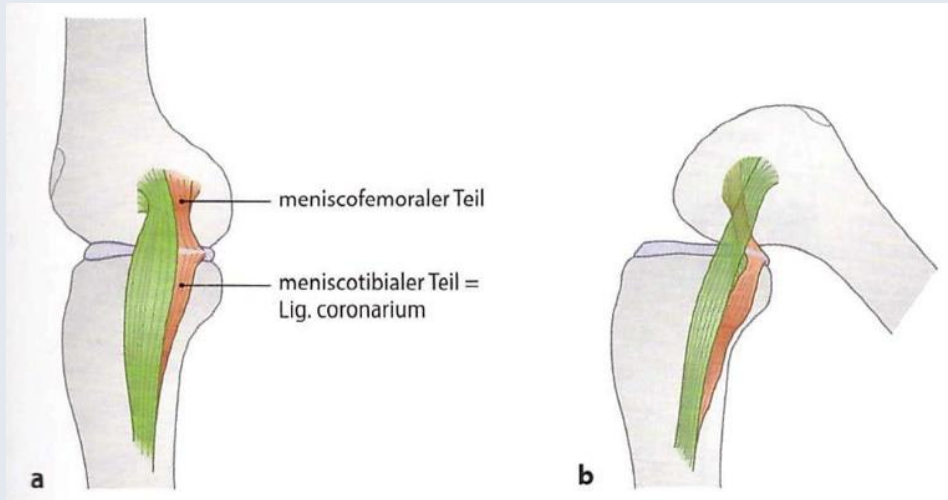
Ursprung: Epicondylus lateralis des Femur
Ansatz: Seiten- und Vorderfläche des Fibulakopfes

- Lig. popliteum obliquum

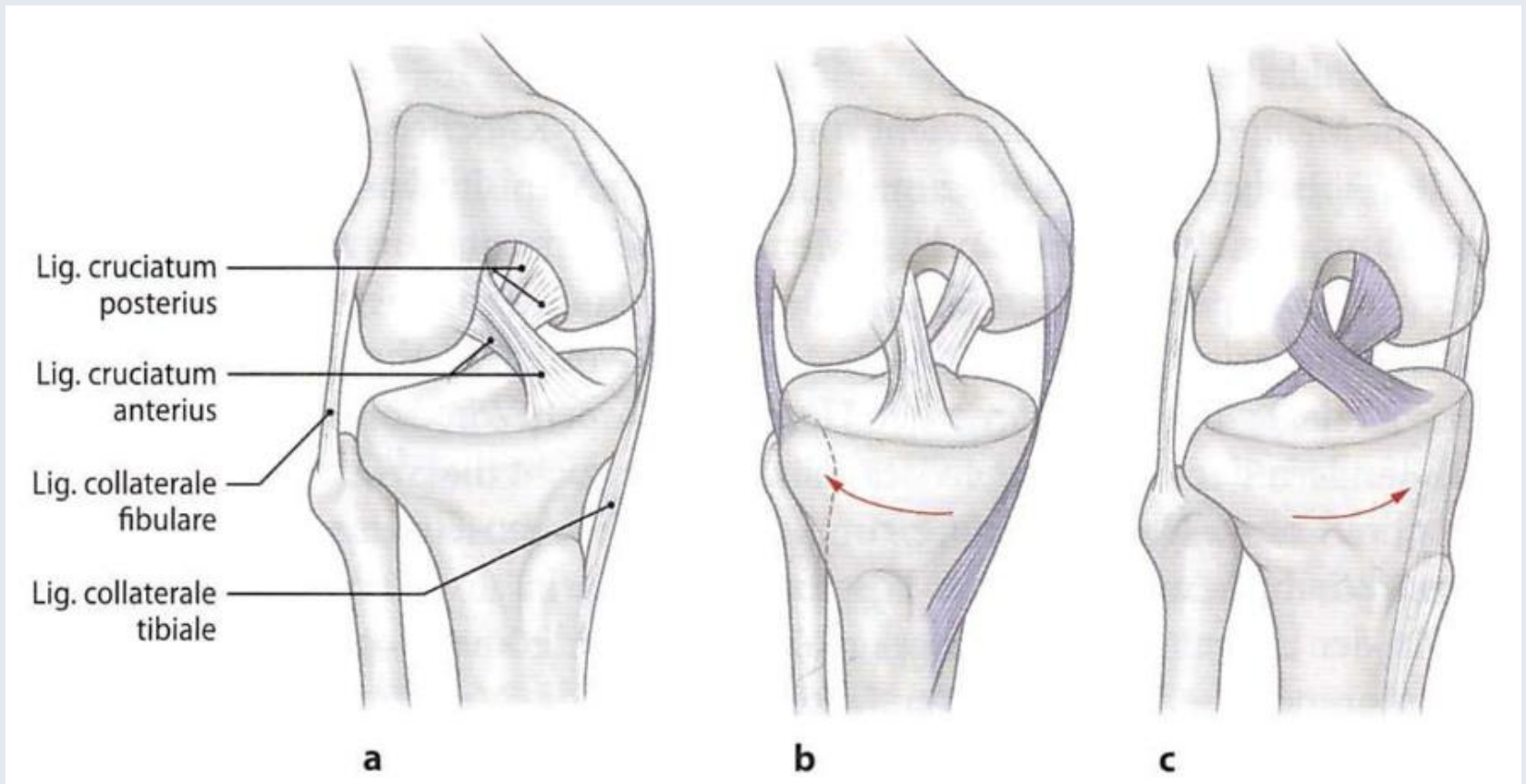
- Lig. popliteum arcuatum



Stellungsabhängiges Spannungsverhalten



Zilles-Tillmann



Stabilisierung des Kniegelenks

- *Lig. cruciatum anterius*

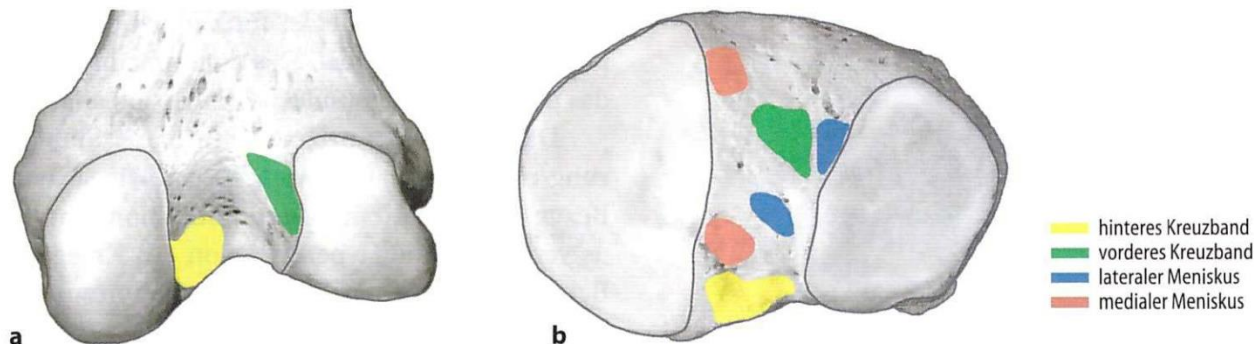
- Primärer Stabilisator zur Verhinderung einer Translation der Tibia nach vorn
- Sekundärer Stabilisator in Bezug auf Innendrehung und Abduktion
- Verhinderung einer Hyperextension

- *Lig. cruciatum posterius*

- Hauptstabilisator des Kniegelenkes in der Sagittalebene: verhindert eine Translation der Tibia nach hinten
- Sekundärer Stabilisator in Bezug auf die Außendrehung

- *Lig. collaterale tibiale und fibulare*

- Stabilisierung des Kniegelenks in der Frontalebene



Zilles-Tillmann

■ **Abb. 4.173.** Insertionsareale des vorderen (grün) und des hinteren (gelb) Kreuzbandes sowie des medialen (rot) und des lateralen (blau) Meniskus. **a** Fossa intercondylaris, **b** Tibiaplateau, rechte Seite [7]

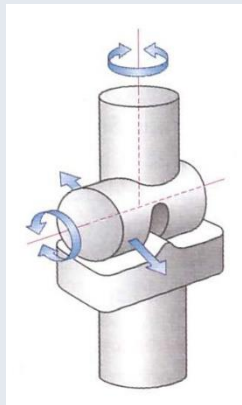
Articulatio genus

Funktionell Trochogynglimus

(Morphologisch eher nur
Scharniergelenk – Gynglimus)

Kondylengelenk

(Articulatio bicondylaris)



Zilles-Tillmann

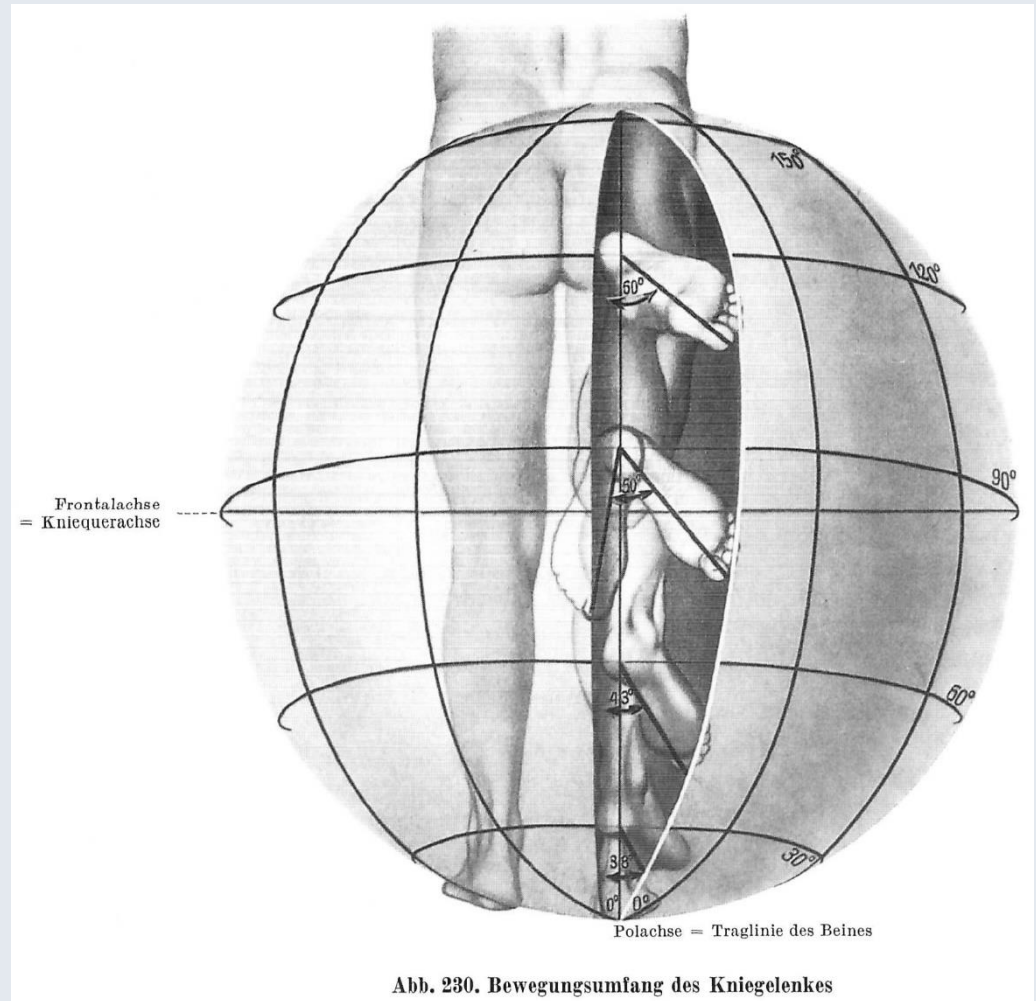


Abb. 230. Bewegungsumfang des Kniegelenkes

Lanz-Wachsmuth

Mechanik

2 Hauptachsen:

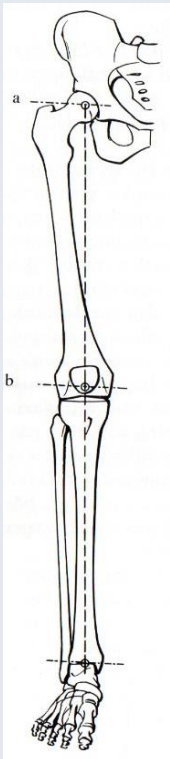
Transversale Achse: Flexion – Extension

Achse: Linie zwischen Epicondylus medialis und lateralis des Femur,
jedoch gibt es keinen feststehenden Drehpunkt

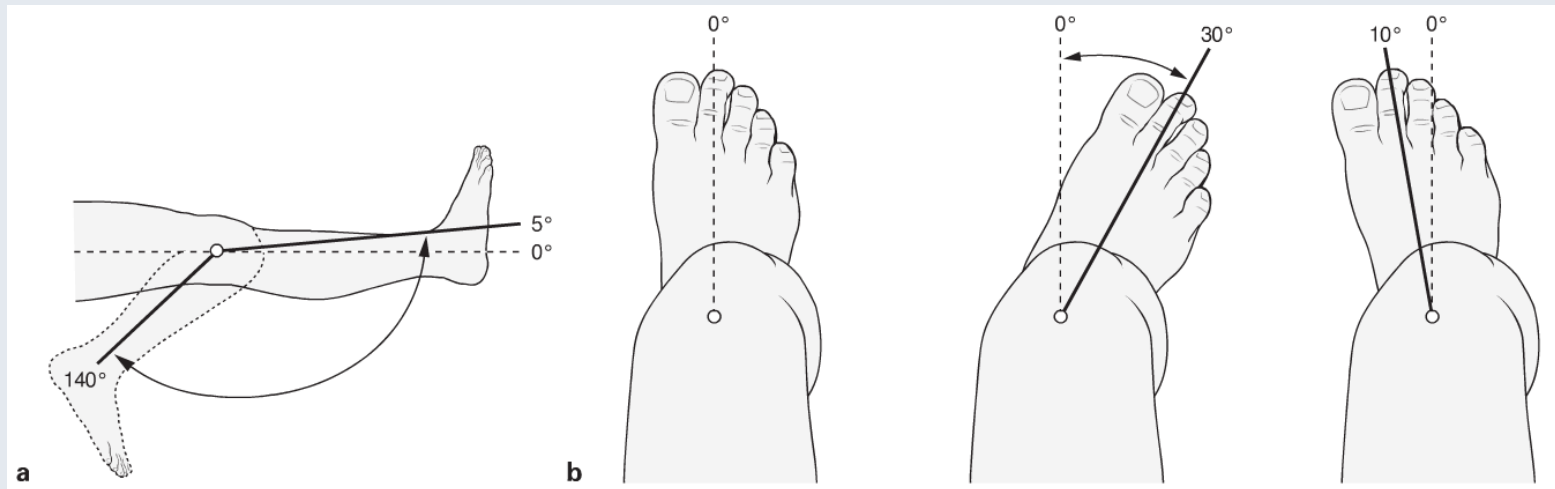
Vertikale Achse: Außenrotation – Innenrotation bei gebeugtem Kniegelenk

Achse: vertikale Linie durch den inneren Teil der medialen Gelenkfläche des Tibiaplateaus

→ **Schlussrotation** (vorderes Kreuzband)



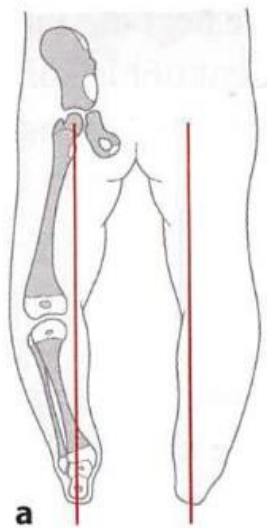
Szentágothai



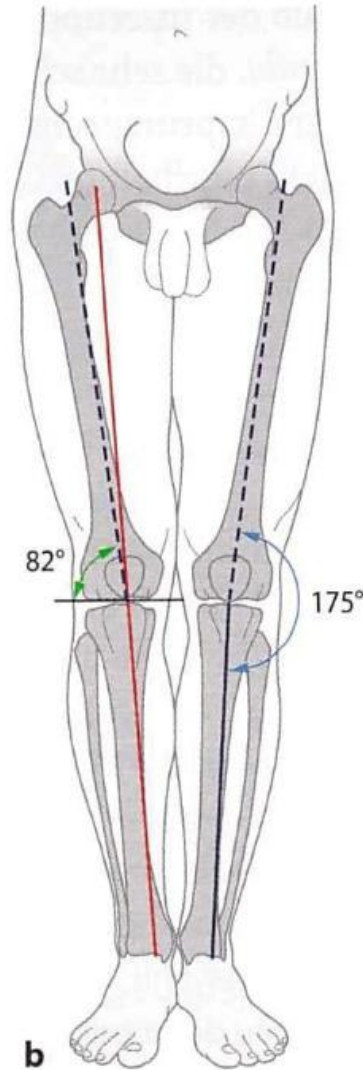
Sobotta

Traglinie

Zilles-Tillmann

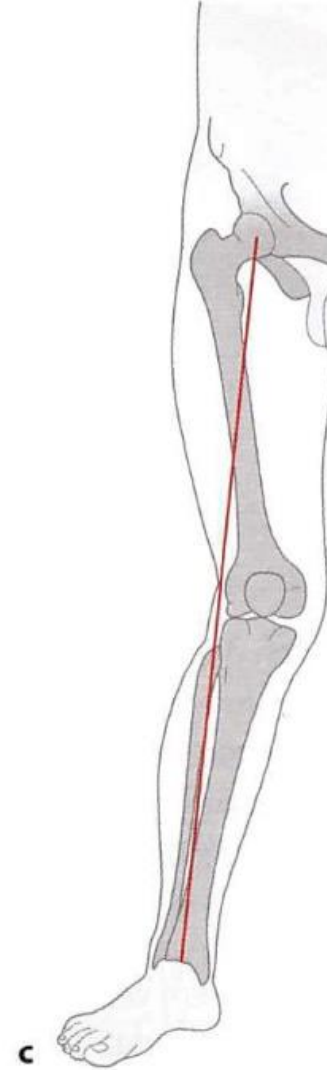


a

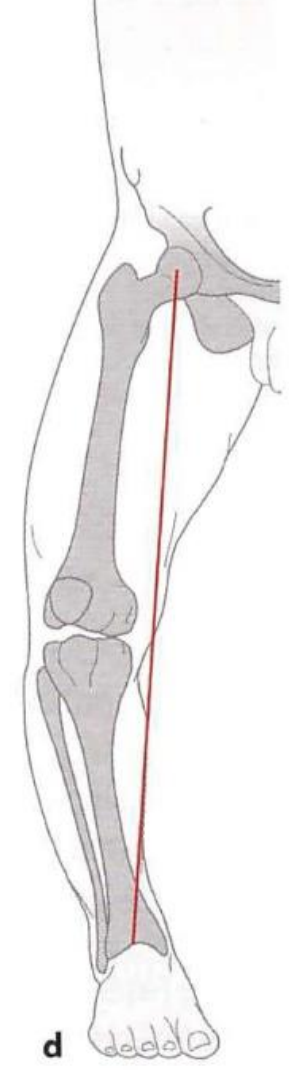


b

- Tibiaschaftachse
- - - Femurschaftachse
- mechanische Achse –
Traglinie (Mikulicz-Linie)



c



d

Normal

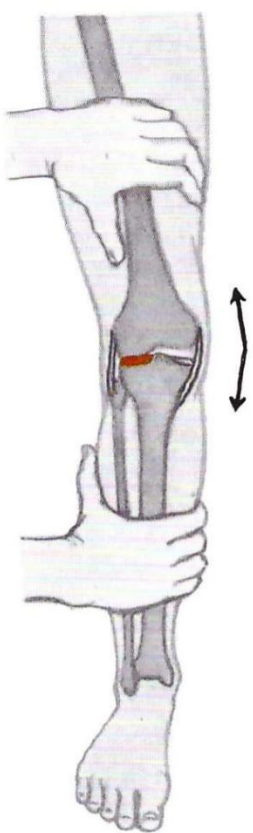
Genu valgum

Genu varum

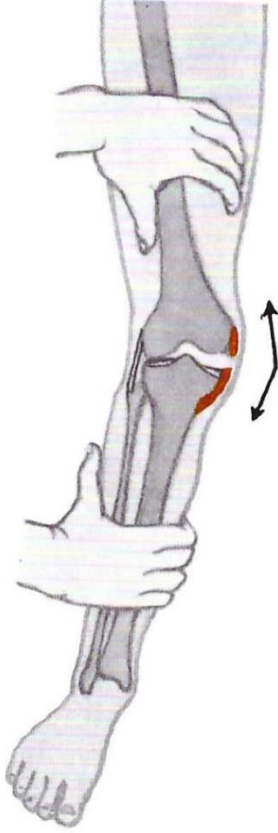
Physikalische Untersuchung des Kniegelenks

Der Schmerzpunkt liegt:
beim Versuch, den Unterschenkel **nach außen** zu knicken

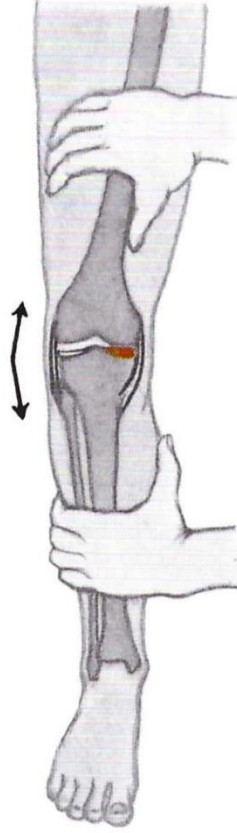
Der Schmerzpunkt liegt:
beim Versuch, den Unterschenkel **nach innen** zu knicken



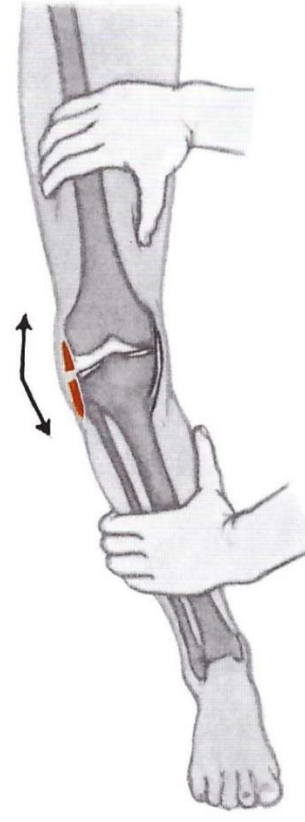
a) lateralseitig
bei verletztem
Meniscus lateralis



b) mediallyseitig
bei verletztem
Lig. collaterale mediale

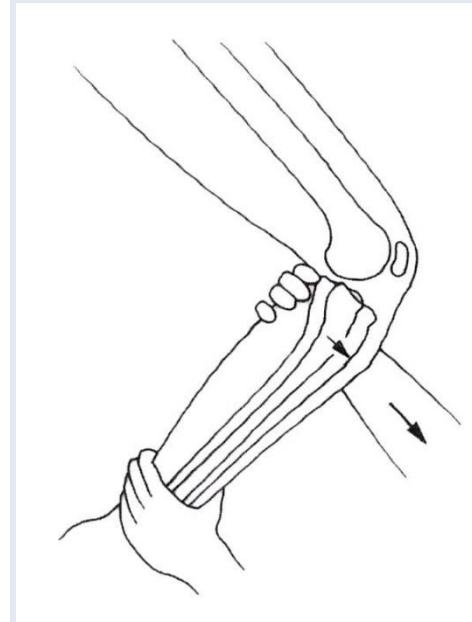


c) mediallyseitig
bei verletztem
Meniscus medialis



d) lateralseitig
bei verletztem
Lig. collaterale laterale

Abb. 232 a—d. Funktionsprüfung der Ligamenta collateralia und der Menisci



Flautner-Sárváry

Auf das Kniegelenk wirkende Muskeln

Mehrere Einteilungsmöglichkeiten:

1.

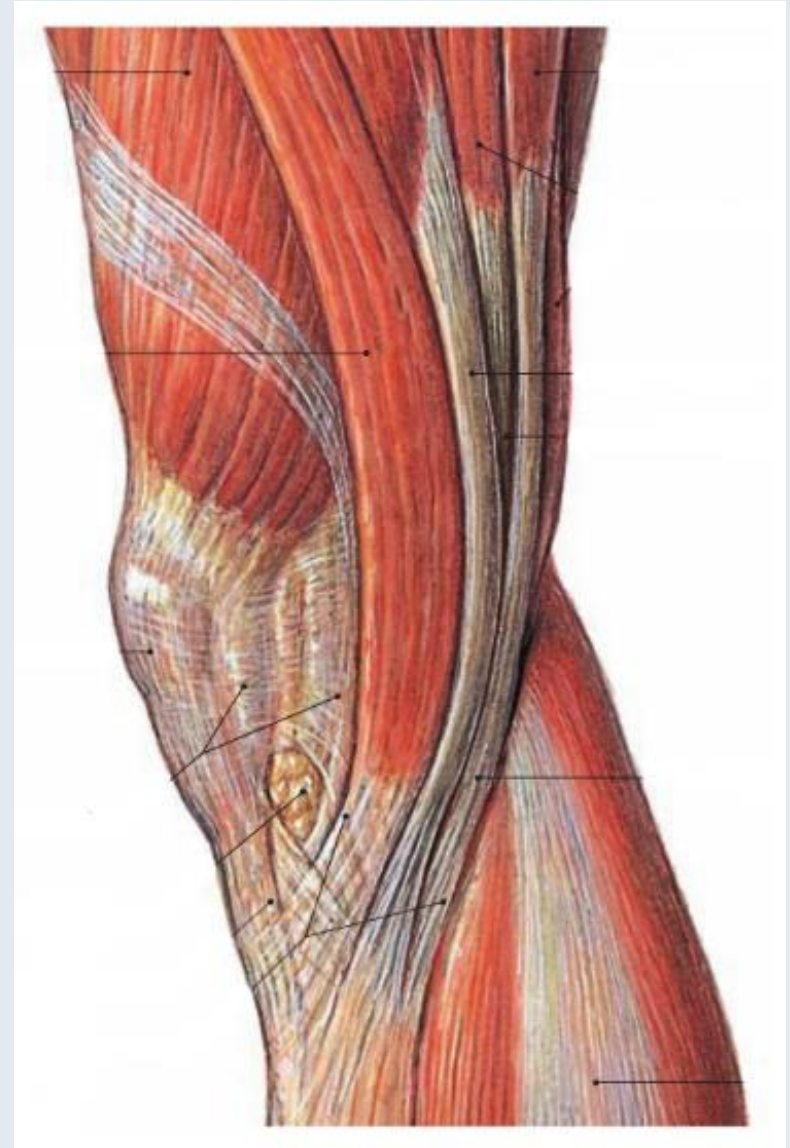
- Hintere Gruppe der dorsalen Hüftmuskeln
- Ventrale Hüftmuskeln
- Vordere Oberschenkelmuskeln
- Hintere Oberschenkelmuskeln
- Oberflächliche Flexoren der hinteren Unterschenkelmuskeln

2.

- Äußere Hüftmuskeln
- Adductoren des Oberschenkels
- Extensoren des Oberschenkels
- Flexoren des Oberschenkels
- Oberflächliche Flexoren des Unterschenkels
- Tiefe Flexoren des Unterschenkels

3.

- Nach Funktion (Flexion-Extension, Rotation)



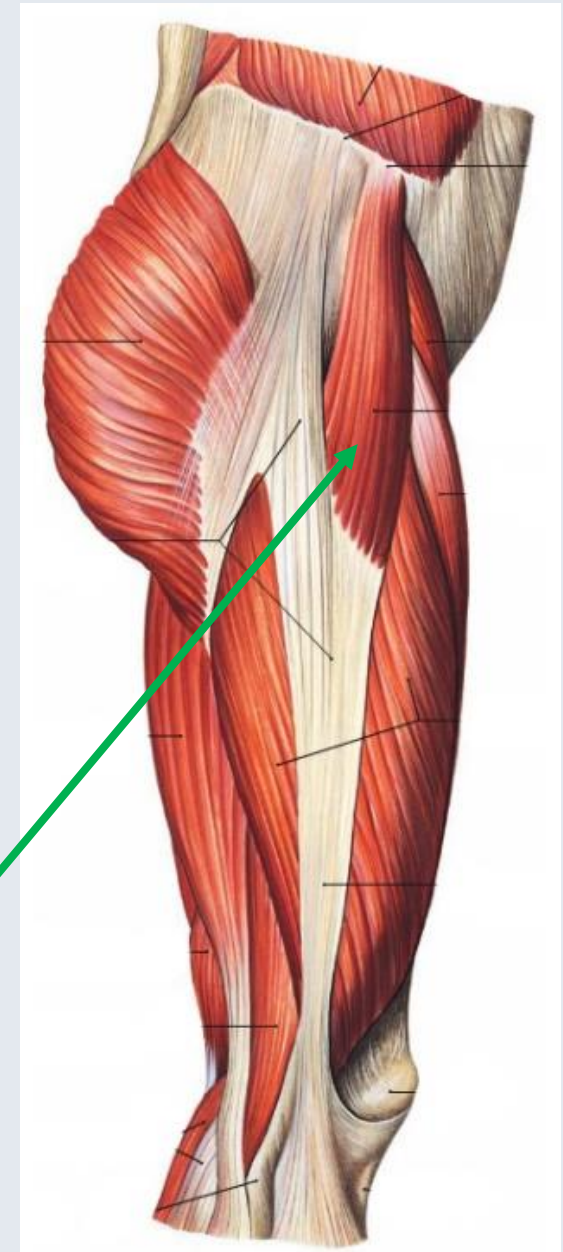
1.

Hintere Gruppe der dorsalen Hüftmuskeln

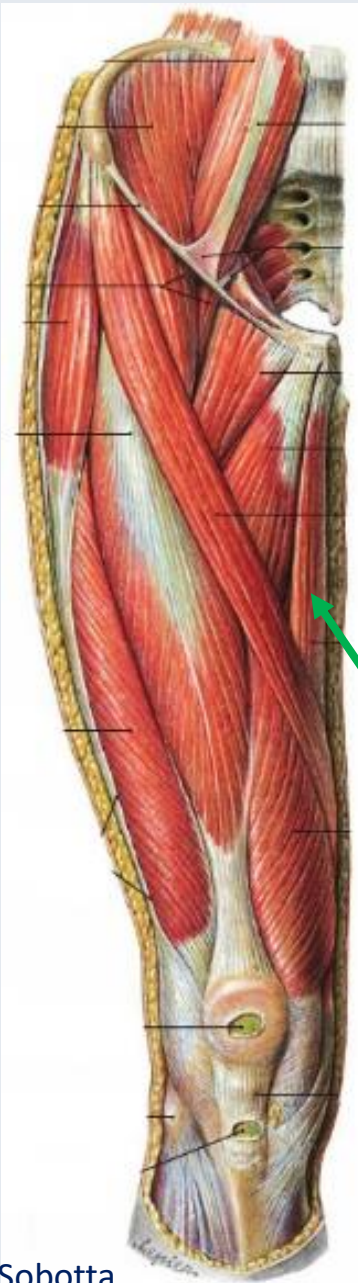
Zilles-Tillmann

Tab. 4.36. Hintere Gruppe der dorsalen Hüftmuskeln

Muskeln	Ursprung (U) Ansatz (A)	Innervation (I) Blutversorgung (V)	Funktion Schleimbeutel
M. gluteus maximus	Ursprung Außenfläche des Darmbeines hinter der Linea glutea posterior (Seitenrand des Kreuzbeines und des Steißbeines (Fascia thoracolumbalis, Lig. sacrotuberale) Ansatz Tuberositas glutea und Labium laterale der Linea aspera (Septum intermusculare femoris laterale, Fascia lata, Tractus iliotibialis)	Innervation N. gluteus inferior (L4) L5-S2 Blutversorgung R. superficialis der A. glutea superior A. glutea inferior	— Streckung und Außendrehung im Hüftgelenk — Abduktion bei gebeugtem Hüftgelenk (oberer Teil) — Adduktion im Hüftgelenk (unterer Teil) Der M. gluteus maximus wirkt als Strecker bei der Fortbewegung auf unebenem Untergrund (z.B. Aufwärtsgehen, Treppensteigen, Klettern). Der Muskel stabilisiert das Hüftgelenk in der Sagittalebene bei sog. strammer Haltung (Verlagerung des Schwerpunktes nach ventral). Liegt das Punctum fixum am Femur, beteiligt sich der Muskel als kräftigster Strecker im Hüftgelenk an der Aufrichtung des Rumpfes aus sitzender Position oder aus der Hocke. Schleimbeutel: Bursa trochanterica m. glutei maximi — Bursa subcutanea trochanterica — Bursa ischiadica m. glutei maximi — Bursae intermusculares musculorum gluteorum
M. gluteus medius	Ursprung Außenfläche des Darmbeines zwischen Linea glutea anterior und Linea glutea posterior, Labium externum des Darmbeinkammes (von der ihn bedeckenden Faszie) Ansatz seitliche und obere Fläche des Trochantermajor	Innervation N. gluteus superior L4-S1 (S2) Blutversorgung A. glutea superior A. circumflexa femoris lateralis	— Abduktion im Hüftgelenk — Innendrehung und Beugung (vorderer Teil) — Außendrehung und Streckung (hinterer Teil) Der M. gluteus medius stabilisiert gemeinsam mit dem M. gluteus minimus das Becken auf der Standbeinseite in der Frontalebene . Die kleinen Gluteen verhindern in der Standbeinphase des Ganges ein Abkippen des Beckens auf die Schwingbeinseite (siehe Trendelenburg-Zeichen, Abb. 4.191 c und 4.130). Schleimbeutel: Bursa trochanterica m. glutei medii (superficialis und profunda)
M. gluteus minimus	Ursprung Außenfläche des Darmbeines zwischen Linea glutea anterior und Linea glutea inferior (von der ihn bedeckenden Faszie) Ansatz vordere, obere Fläche des Trochantermajor	Innervation wie M. gluteus medius Blutversorgung wie M. gluteus medius	Funktionen wie M. gluteus medius Schleimbeutel: Bursa trochanterica m. glutei minimi
M. tensor fasciae latae	Ursprung Darmbeinkamm hinter der Spina iliaca anterior superior (von der ihn bedeckenden Faszie) Ansatz über den Tractus iliotibialis (Maissiat-Streifen) am Tuberculum tractus iliotibialis der Tibia (Tuberculum Gerdy)	Innervation N. gluteus superior L4-S1 Blutversorgung R. superior des R. profundus der A. glutea superior	Beugung, Abduktion und Innendrehung im Hüftgelenk. Der M. tensor fasciae latae bewirkt eine schnelle und kräftige Beugung des Hüftgelenks beim Laufen, »Sprinter-muskel«.
M. piriformis	Ursprung Facies pelvina des Os sacrum im Bereich der Foramina sacralia anteriora II-IV Ansatz Innenseite der Spitze des Trochanter major	Innervation N. m. piriformis des Plexus sacralis (L5) S1-2 Blutversorgung R. superficialis der A. glutea superior A. glutea inferior	Außendrehung, Abduktion und Streckung im Hüftgelenk. Unterteilung des Foramen ischiadicum majus in das Foramen suprapiriforme und in das Foramen infrapiriforme. Schleimbeutel: Bursa m. piriformis



Ventrale Hüftmuskeln



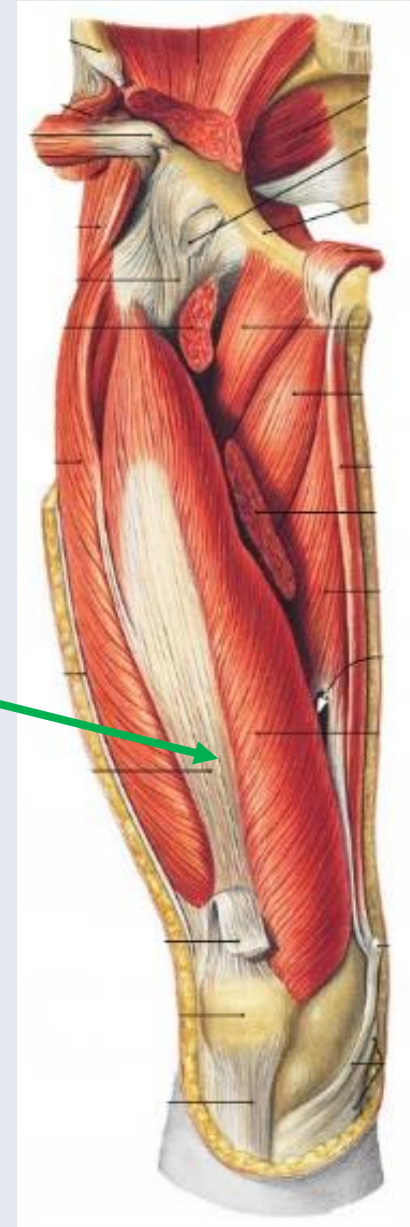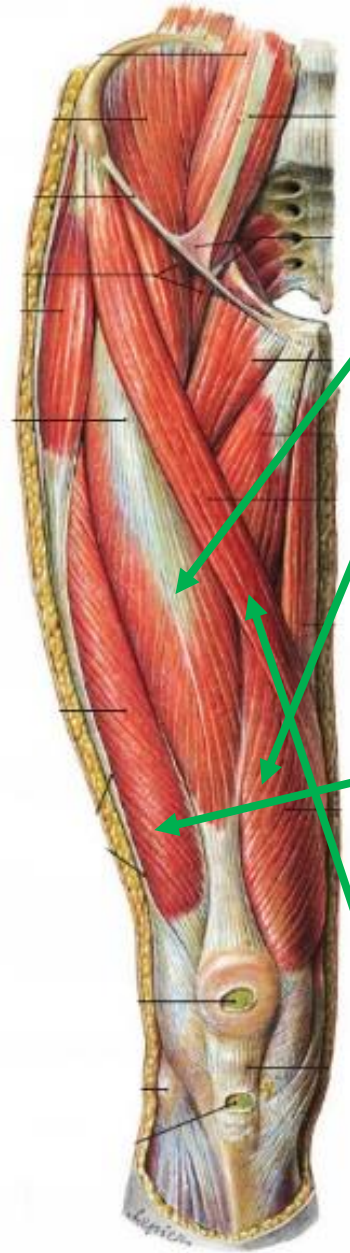
Tab. 4.37. Ventrale Hüftmuskeln			Zilles-Tillmann
Muskel	Ursprung (U) Ansatz (A)	Innervation (I) Blutversorgung (V)	Funktion Schleimbeutel
M. obturatorius internus/ Mm. gemelli	M. obturatorius internus Ursprung — Corpus und Ramus ossis ischii — Ramus inferior ossis pubis (Membrana obturatoria) Ansatz Fossa trochanterica Mm. gemelli Ursprung M. gemellus superior: Spina ischiadica M. gemellus interior: Tuber ischiadicum Ansatz kein direkter Ansatz am Knochen, über die Einstrahlung in die Ansatzsehne des M. obturatorius internus in der Fossa trochanterica	Innervation N. m. obturatorii interni und Rami musculares des Plexus sacralis (und N. pudendus) L5–S2 Blutversorgung — A. glutea inferior — A. obturatoria — A. pudenda interna	Außendrehung, Adduktion und Streckung im Hüftgelenk (Abduktion bei gebeugtem Hüftgelenk) Duplikatur der Fascia obturatoria: Canalis pudendalis (Alcock-Kanal) Der M. obturatorius internus bildet die laterale Wand der Fossa ischio-analis. Schleimbeutel: Bursa ischiadica m. obturatorii interni
M. quadratus femoris	Ursprung Tuber ischiadicum Ansatz distaler Teil des Trochanter major, Crista intertrochanterica	Innervation — N. m. quadrati femoris des Plexus sacralis — N. ischiadicus: N.-tibialis-Anteil (L4) L5–S1 (S2) Blutversorgung — A. glutea inferior — A. circumflexa femoris medialis — A. obturatoria	Außendrehung und Adduktion im Hüftgelenk
M. obturatorius externus	Ursprung Außenfläche des Foramen obturatum (Os ischii und Os pubis) (Membrana obturatoria) Ansatz Fossa trochanterica (Hüftgelenkscapsel)	Innervation R. posterior des N. obturatorius L3–4 Blutversorgung — A. obturatoria — A. circumflexa femoris medialis	Adduktion und Außendrehung im Hüftgelenk
M. adductor magnus (M. adductor minimus)	Ursprung Ramus inferior des Schambeines, Ramus ossis ischii und Tuber ischiadicum Ansatz — tiefer Teil: mediale Lippe der Linea aspera — oberflächlicher Teil: Tuberculum adductorium des Epicondylus medialis femoris (Aponeurose des M. vastus medialis)	Innervation — tiefer Teil: R. posterior des N. obturatorius (L3–4) — oberflächlicher Teil: N. ischiadicus: N.-tibialis-Anteil L4–5 Blutversorgung — A. obturatoria — Aa. perforantes I–III der A. profunda femoris	— Adduktion im Hüftgelenk — Streckung und Innendrehung (hinterer oberflächlicher Teil) Der Muskel bewirkt die Balance des Beckens im ein- und beidbeinigen Stand und bei der Fortbewegung in der Frontal- und Sagittalebene. Adduktorenkanal ▶ Kap. 26
M. adductor brevis	Ursprung Ramus inferior des Schambeines Ansatz oberer Teil der medialen Lippe der Linea aspera	Innervation R. anterior des N. obturatorius L2–4 Blutversorgung — A. obturatoria — A. perforans I der A. profunda femoris	Adduktion, Beugung und Außendrehung im Hüftgelenk
M. adductor longus	Ursprung Schambeinkörper unterhalb des Tuberculum pubicum (Vorderseite der Symphysis pubica) Ansatz mittlerer Teil der medialen Lippe der Linea aspera (Septum intermusculare vastoadductorium)	Innervation R. anterior des N. obturatorius L2–4 Blutversorgung — Aa. perforantes I und II der A. profunda femoris — Aa. pudendae externae — A. obturatoria	Adduktion und Beugung im Hüftgelenk Die Adduktoren wirken im Einbeinstand einem Abkippen des Beckens nach lateral entgegen, sie verhindern ein Auseinanderweichen der Beine nach lateral.
M. gracilis	Ursprung vorderer unterer Rand des Ramus inferior des Os pubis Ansatz mediale Fläche der Tibia medial von der Tuberositas tibiae	Innervation R. anterior des N. obturatorius L2–4 Blutversorgung — Aa. pudendae externae — A. profunda femoris — A. obturatoria	— Adduktion und Beugung im Hüftgelenk — Beugung und Innendrehung im Kniegelenk Pes anserinus superficialis: Ansatzsehnen der Mm. sartorius, gracilis und semitendinosus. Schleimbeutel: Bursa anserina

Vordere Oberschenkelmuskeln

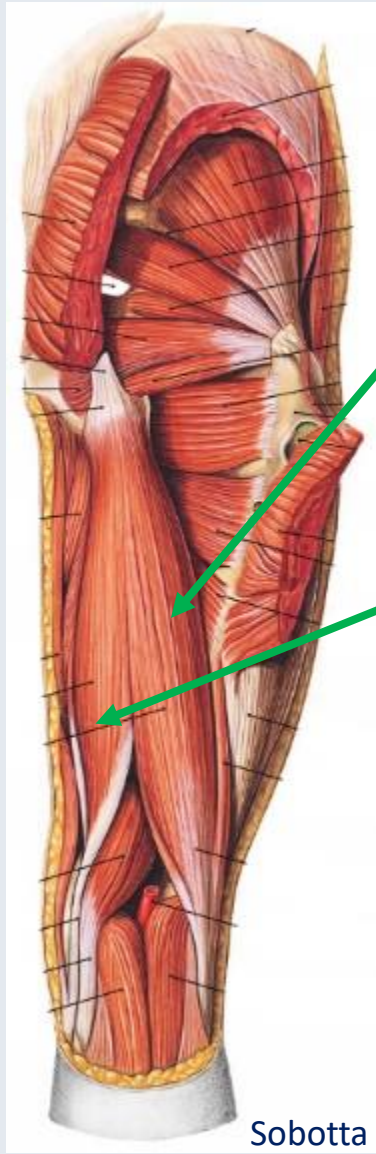
Tab. 4.39. Vordere Oberschenkelmuskeln

Zilles-Tillmann

Muskel	Ursprung (U) Ansatz (A)	Innervation (I) Blutversorgung (V)	Funktion Schleimbeutel
M. quadriceps femoris			
M. rectus femoris	Ursprung Caput rectum: Spina iliaca anterior inferior Caput reflexum: oberhalb des Daches der Hüftgelenkpfanne (Lig. iliofemorale) Ansatz Basis patellae und Vorderfläche der Patella	Innervation N. femoralis L2-4 ☞ Teil des M.-quadriceps-femoris-Kennmuskel für das Rückenmarksegment L4 ☞ Quadriceps-femoris-Reflex (Patellarsehnenreflex)	<ul style="list-style-type: none"> — Streckung im Kniegelenk (gesamter Muskel) — Beugung im Hüftgelenk (nur M. rectus femoris) <p>Das Drehmoment des M. quadriceps femoris wird durch die Einlagerung der Patella in seine Ansatzsehne und der daraus resultierenden Verlängerung des virtuellen Hebelarmes beträchtlich vergrößert. Der M. quadriceps femoris stabilisiert das Kniegelenk in der Sagittalebene und in der Transversalebene (Rotationsstabilität). Der M. vastus medialis unterstützt die Innenrotation im Kniegelenk; er ist Synergist des vorderen Kreuzbandes. Der M. vastus lateralis beteiligt sich an der Außenrotation im Kniegelenk.</p> <p>Schleimbeutel:</p> <ul style="list-style-type: none"> — Bursa (Recessus) suprapatellaris — Bursa subcondinea prepatellaris — Bursa infrapatellaris profunda
M. vastus medialis	Ursprung distaler Teil der Linea intertrochanterica (Septum intermusculare femoris mediale) Ansatz Basis und mediale Seitenfläche der Patella	Blutversorgung — A. circumflexa femoris lateralis — Aa. perforantes der A. profunda femoris — Rr. musculares der A. femoralis	
M. vastus intermedius	Ursprung Vorderfläche des Femurschaftes nach proximal bis zur Linea intertrochanterica Ansatz Basis patellae		
M. vastus lateralis	Ursprung vorderer Teil des Trochanter major an der Linea intertrochanterica (Septum intermusculare femoris laterale, Fascia lata und Tractus iliotibialis) Ansatz Basis und laterale Seitenfläche der Patella Gemeinsame Ansatzsehne des M. quadriceps femoris: über das Lig. patellae an der Tuberositas tibiae		
M. articularis genus	Ursprung Vorderseite des Femurschaftes distal vom M. vastus intermedius Ansatz Bursa suprapatellaris		verhindert ein Einklemmen der Gelenkkapsel im Bereich des Recessus suprapatellaris bei Streckung des Kniegelenkes
M. sartorius	Ursprung Spina iliaca anterior superior Ansatz medial von der Tuberositas tibiae (Fascia cruris und Kniegelenkscapsel)	Innervation N. femoralis (L1)L2-3 Blutversorgung — A. circumflexa femoris medialis — Rr. musculares der A. femoralis — A. descendens genus	<ul style="list-style-type: none"> — Beugung, Abduktion und Außenrotation im Hüftgelenk — Beugung und Innendrehung im Kniegelenk <p>Schleimbeutel: Bursa subtendinea m. sartorii</p>



Hintere Oberschenkelmuskeln

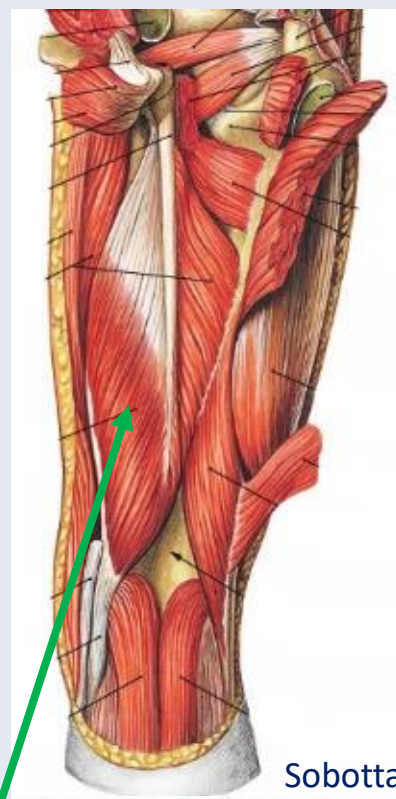


Sobotta

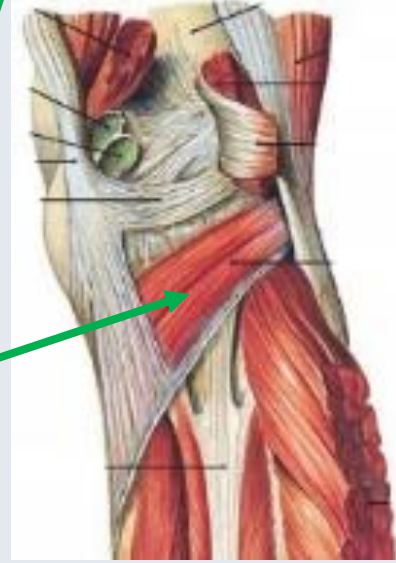Tab. 4.40. Hintere Oberschenkelmuskeln

Zilles-Tillmann

Muskel	Ursprung (U) Ansatz (A)	Innervation (I) Blutversorgung (V)	Funktion Schleimbeutel
M. biceps femoris	Ursprung Caput longum: Tuber ischiadicum des Os ischii hinter dem M. semimembranosus (Lig. sacrotuberale) Caput breve: Labium laterale der Linea aspera (Septum intermusculare femoris laterale) Ansatz Caput fibulae: Condylus lateralis tibiae (Fascia cruris)	Innervation N. ischiadicus: - N.-tibialis-Anteil L5–S2 (Caput longum) - N.-peroneus-Anteil L5–S1 (Caput breve) Blutversorgung - A. circumflexa femoris medialis - Aa. perforantes der A. profunda femoris - Rr. musculares der A. poplitea	- Streckung im Hüftgelenk (Caput longum) - Beugung und Außendrehung im Kniegelenk (bei gebeugtem Kniegelenk) (Caput longum und Caput breve) - Schleimbeutel: - Bursa m. bicipitis femoris superior - Bursa m. bicipitis femoris inferior
M. semitendinosus	Ursprung Tuber ischiadicum des Os ischii; meistens als Caput commune gemeinsam mit dem Caput longum des M. biceps femoris (Lig. sacrotuberale) Ansatz mediale Fläche der Tibia medial von der Tuberositas tibiae	Innervation N. ischiadicus: N.-tibialis-Anteil L4–S1 Blutversorgung Aa. perforantes der A. profunda femoris	- Streckung im Hüftgelenk - Beugung und Innendrehung im Kniegelenk (bei gebeugtem Kniegelenk) Bei gestrecktem Hüftgelenk können die ischio-kruralen Muskeln das Kniegelenk aufgrund aktiver Insuffizienz nicht maximal beugen. Bei gestrecktem Kniegelenk verhindern die ischio-kruralen Muskeln infolge passiver Insuffizienz eine vollständige Beugung im Hüftgelenk.
M. semimembranosus	Ursprung Tuber ischiadicum des Os ischii Ansatz Hinterfläche und Seitenfläche des Condylus medialis tibiae (Lig. popliteum obliquum, Faszie des M. popliteus)	Innervation N. ischiadicus: N.-tibialis-Anteil L4–S1 Blutversorgung - A. circumflexa femoris medialis - Aa. perforantes der A. profunda femoris - Rr. musculares der A. poplitea	- Streckung im Hüftgelenk - Beugung und Innendrehung im Kniegelenk (bei gebeugtem Kniegelenk) Der M. semimembranosus stabilisiert das Kniegelenk im posteromedialen Bereich. Schleimbeutel: Bursa m. semimembranosus (Variante: Bursa gastrocnemiosemimembranosus)
M. popliteus	Ursprung Epicondylus lateralis femoris (über das Lig. arcuatum am Caput fibulae über 2 Sehnenzüge am Meniscus lateralis und am Lig. popliteum obliquum) Ansatz Hinterfläche der Tibia oberhalb der Linea musculi solei	Innervation N. tibialis (L4) L5–S1 (S2) Blutversorgung - Rr. musculares der A. poplitea - Aa. inferior medialis und lateralis genus	Innendrehung (bei gebeugtem Kniegelenk) und Beugung im Kniegelenk . Der M. popliteus ist Synergist des hinteren Kreuzbandes. Schleimbeutel: Recessus subpopliteus



Sobotta

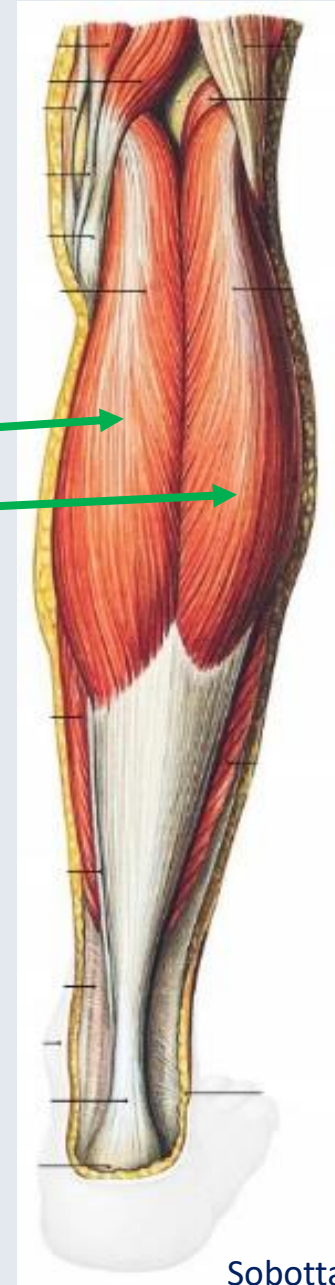

Oberflächliche Flexoren der hinteren Unterschenkelmuskeln

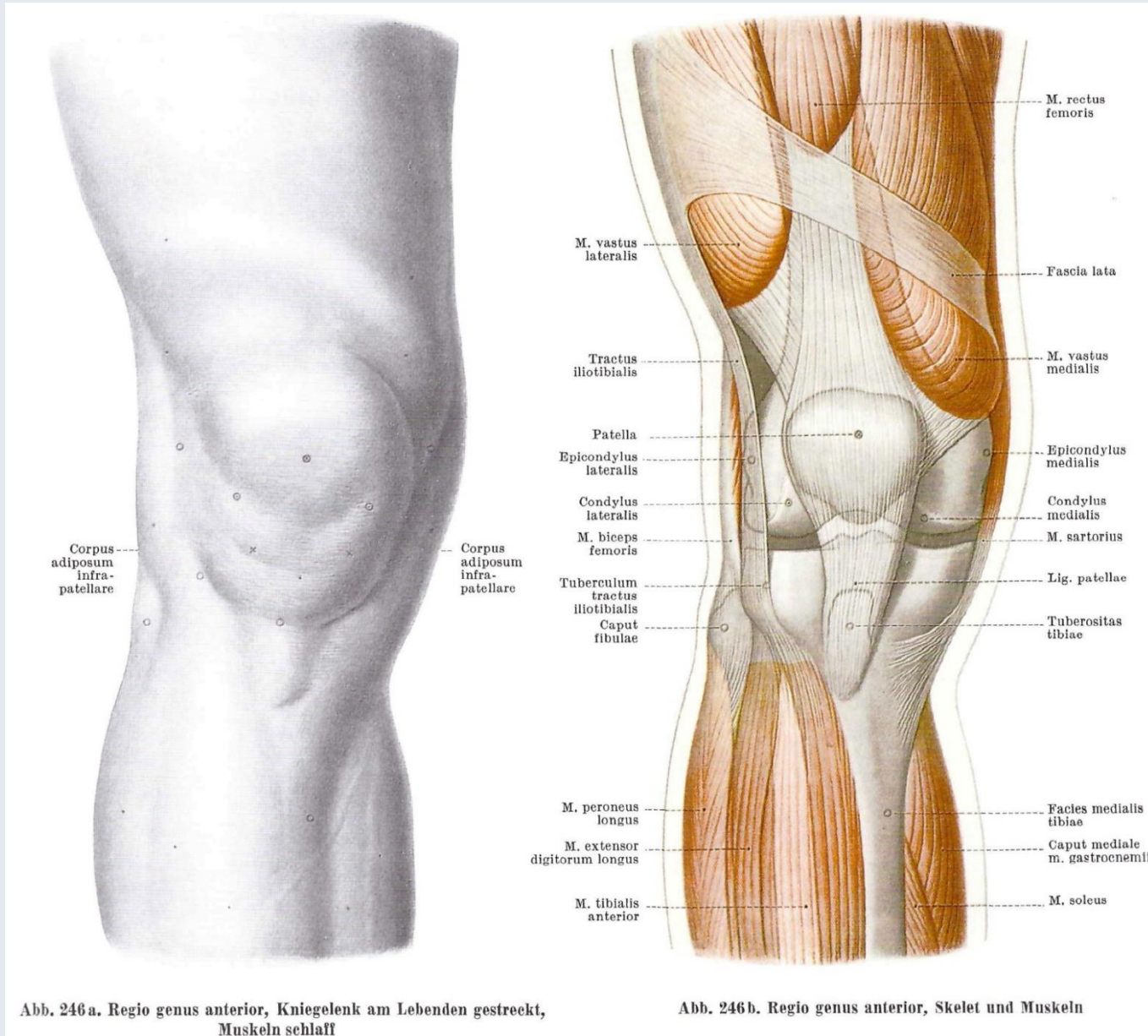
Tab. 4.42. Oberflächliche Flexoren der hinteren Unterschenkelmuskeln (Wadenmuskeln)

Zilles-Tillmann

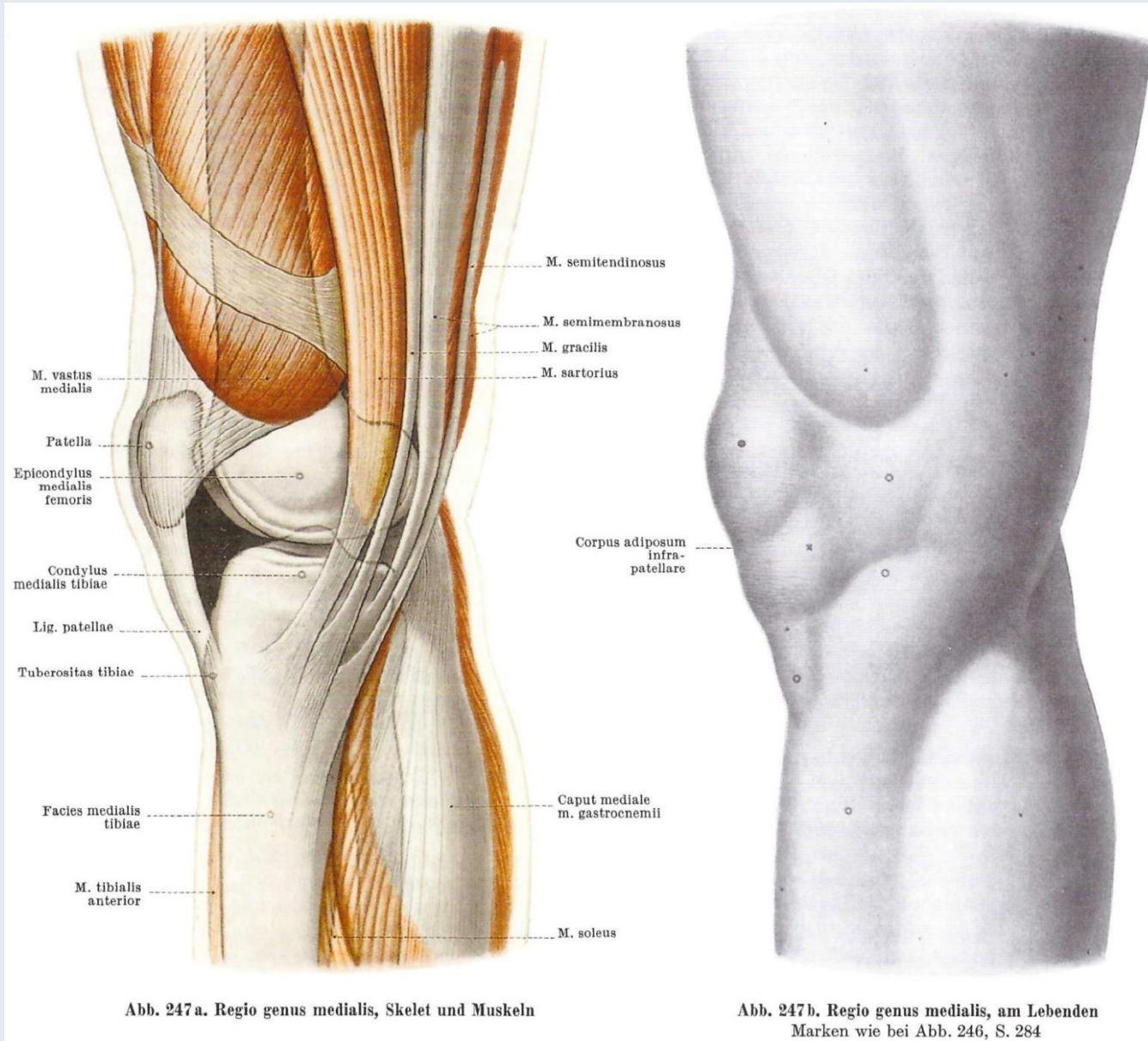
Muskel	Ursprung (U) Ansatz (A)	Innervation (I) Blutversorgung (V)	Funktion Schleimbeutel
M. triceps surae	<p>Ursprung</p> <p>M. gastrocnemius Caput mediale: oberhalb des Condylus medialis femoris Caput laterale: oberhalb des Condylus lateralis femoris</p> <p>M. soleus Caput fibulae: <ul style="list-style-type: none"> — Facies posterior fibulae — Linea m. solei der Facies posterior tibiae (Sehnenbogen zwischen Fibulakopf und Tibiahinterfläche = Arcus tendineus m. solei) </p> <p>Ansatz mittlerer Teil der Rückfläche des Tubercalcanei</p>	<p>Innervation N. tibialis (L5) S1–2</p> <ul style="list-style-type: none"> ☞ Triceps-surae-Reflex (Achillessehnenreflex) ☞ Kennmuskeln für das Rückenmarksegment S1 <p>Blutversorgung</p> <ul style="list-style-type: none"> — Aa. surales — A. tibialis posterior — A. peronea 	<p>Flexion im Kniegelenk (nur M. gastrocnemius)</p> <p>Plantarflexion im oberen Sprunggelenk (gesamter Muskel)</p> <p>Supination des Fußes (Einleitung der Bewegung)</p> <p>Der M. triceps surae verfügt über die größte Kraft bei der Plantarflexion (großer physiologischer Querschnitt; langer virtueller Hebelarm der Achillessehne).</p> <p>Der Muskel hat eine zentrale Funktion während des Abrollvorgangs beim Gehen (Abheben der Ferse vom Boden, siehe Gang).</p> <p>Schleimbeutel:</p> <ul style="list-style-type: none"> — Bursa subtendinea m. gastrocnemii medialis und lateralis — Bursa tendinis calcanei — Bursa subcutanea calcanea
M. plantaris	<p>Ursprung oberhalb des Condylus lateralis femoris</p> <p>Ansatz Tuber calcanei oder Soleusfaszie (var. Plantaraponeurose)</p>	<p>Innervation N. tibialis (L5) S1–2</p> <p>Blutversorgung Aa. surales</p>	<p>(Flexion im Kniegelenk)</p>



Regio genus anterior



Regio genus medialis



Regio genus posterior

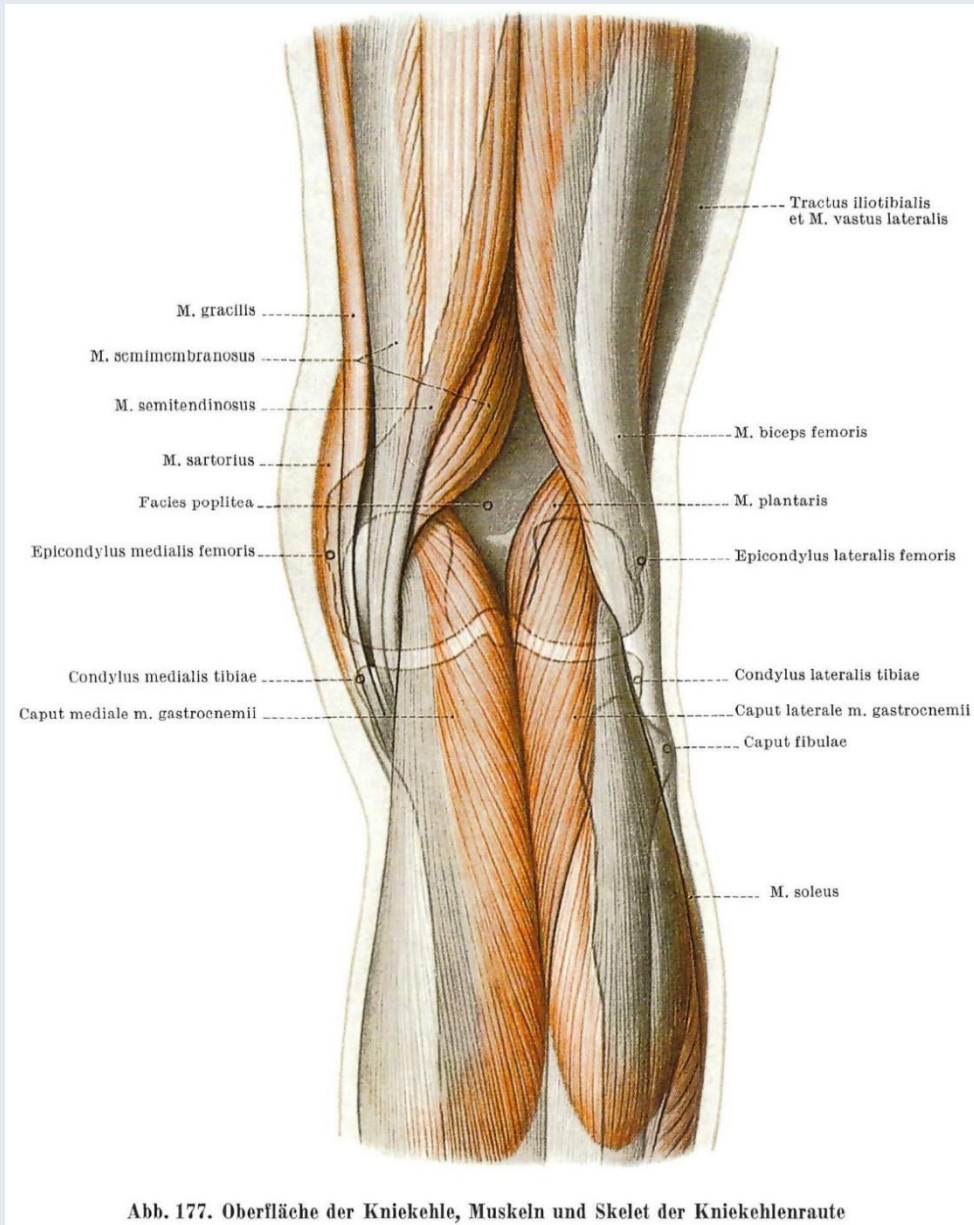


Abb. 177. Oberfläche der Kniekehle, Muskeln und Skelet der Kniekehlenraute

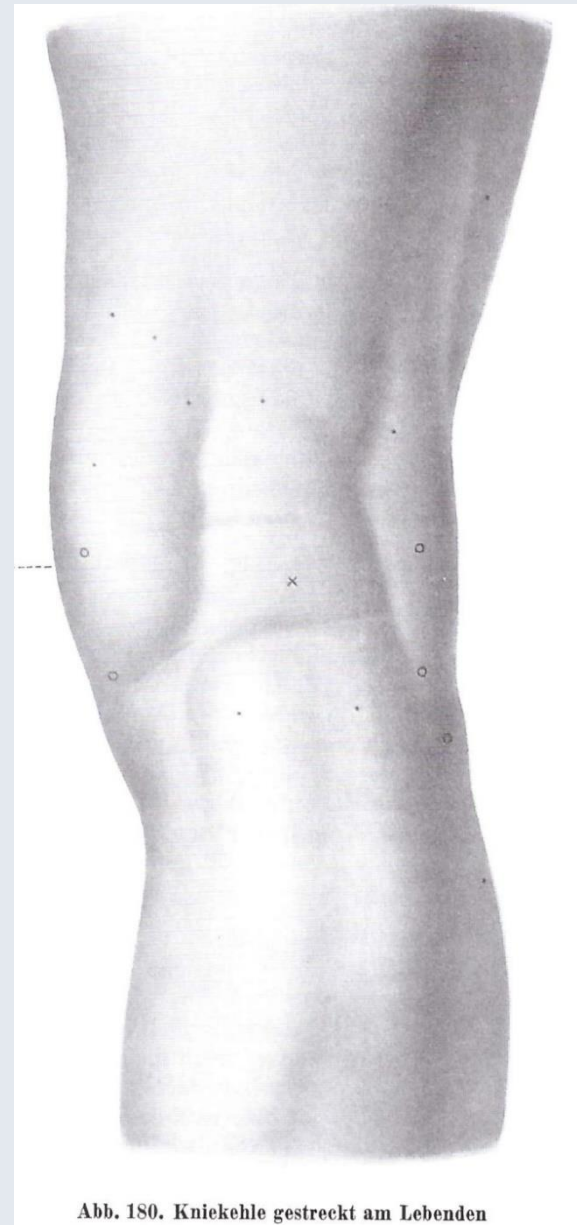
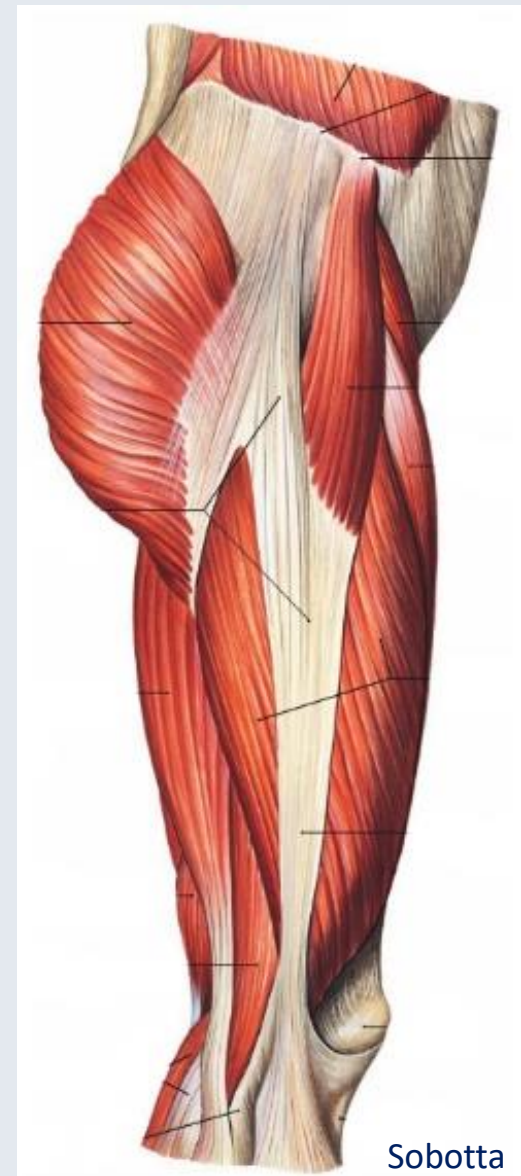


Abb. 180. Kniekehle gestreckt am Lebenden

2.

- Äußere Hüftmuskeln
 - M. tensor fasciae latae
- Adductoren des Oberschenkels
 - M. gracilis
- Extensoren des Oberschenkels
 - M. sartorius
 - M. quadriceps femoris
 - M. rectus femoris
 - M. vastus medialis
 - M. vastus intermedius
 - M. vastus lateralis
- Flexoren des Oberschenkels
 - M. semitendinosus
 - M. semimembranosus
 - M. biceps femoris
- Oberflächliche Flexoren des Unterschenkels
 - M. triceps surae
 - M. gastrocnemius
- Tiefe Flexoren des Unterschenkels
 - M. popliteus



3.

Die Bewegungen des Kniegelenks

Der Unterschenkel wird gebeugt: (130-

passiv 150°)

M. semimembranosus,

M. semitendinosus,

M. biceps femoris,

M. gracilis,

M. sartorius,

M. popliteus,

M. gastrocnemius.

Der Unterschenkel wird gestreckt: (bis 180°)

M. quadriceps femoris,

M. tensor fasciae latae.

Der Unterschenkel wird einwärts rotiert:

(gebeugt 10°)

M. semimembranosus,

M. semitendinosus,

M. gracilis,

M. sartorius.

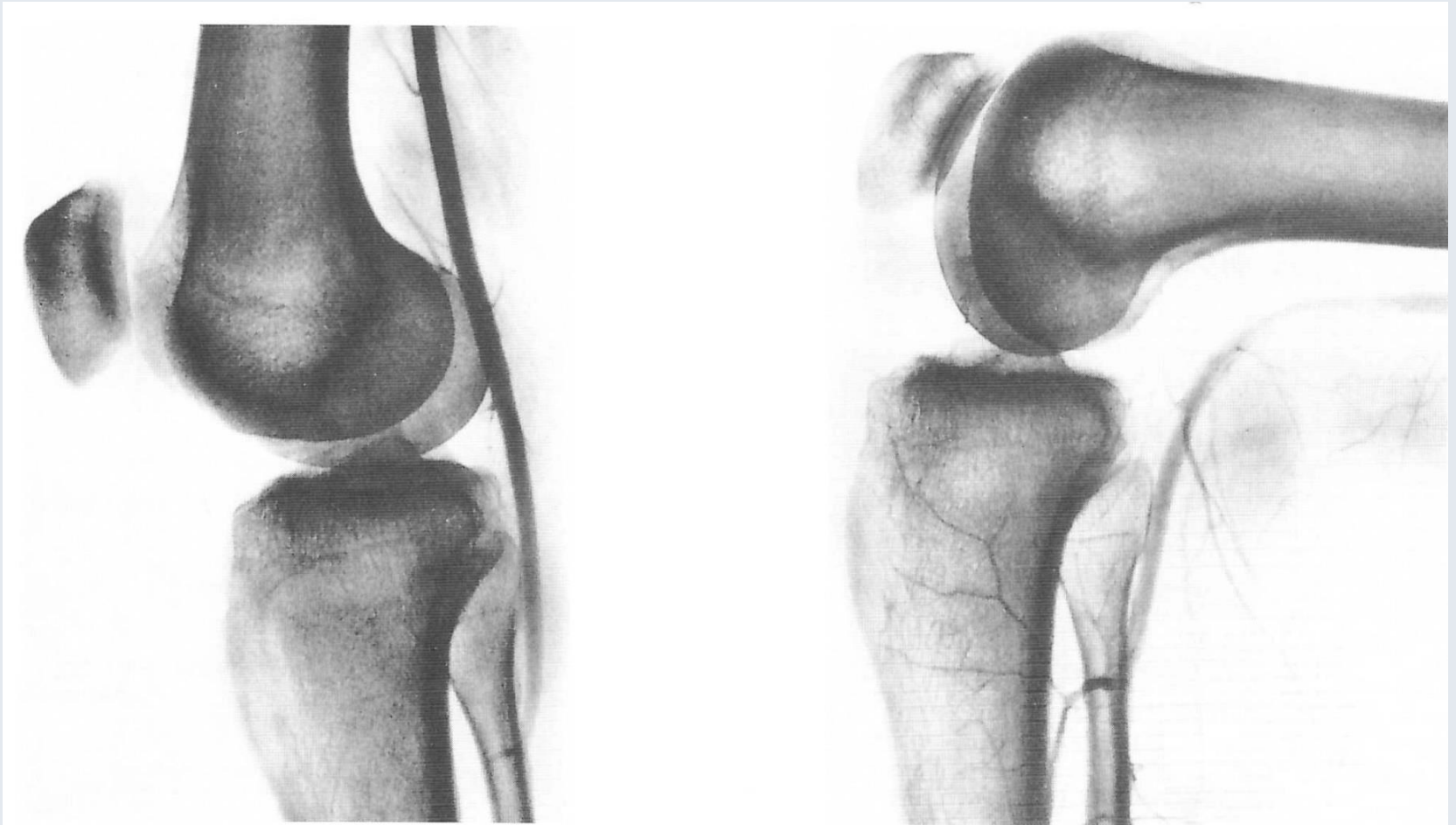Der Unterschenkel wird auswärts rotiert:

(25-40°)

M. biceps femoris,

M. tensor fasciae latae.

Arteria poplitea



a) bei gestrecktem Knie

b) bei rechtwinklig gebeugtem Knie

Arterie wird durch das Corpus adiposum popliteum
von der Kapsel abgedrängt

Abb. 189 a u. b. Angiogramm der A. poplitea, ihre Lage zum Kniegelenk

Rete articulare genus

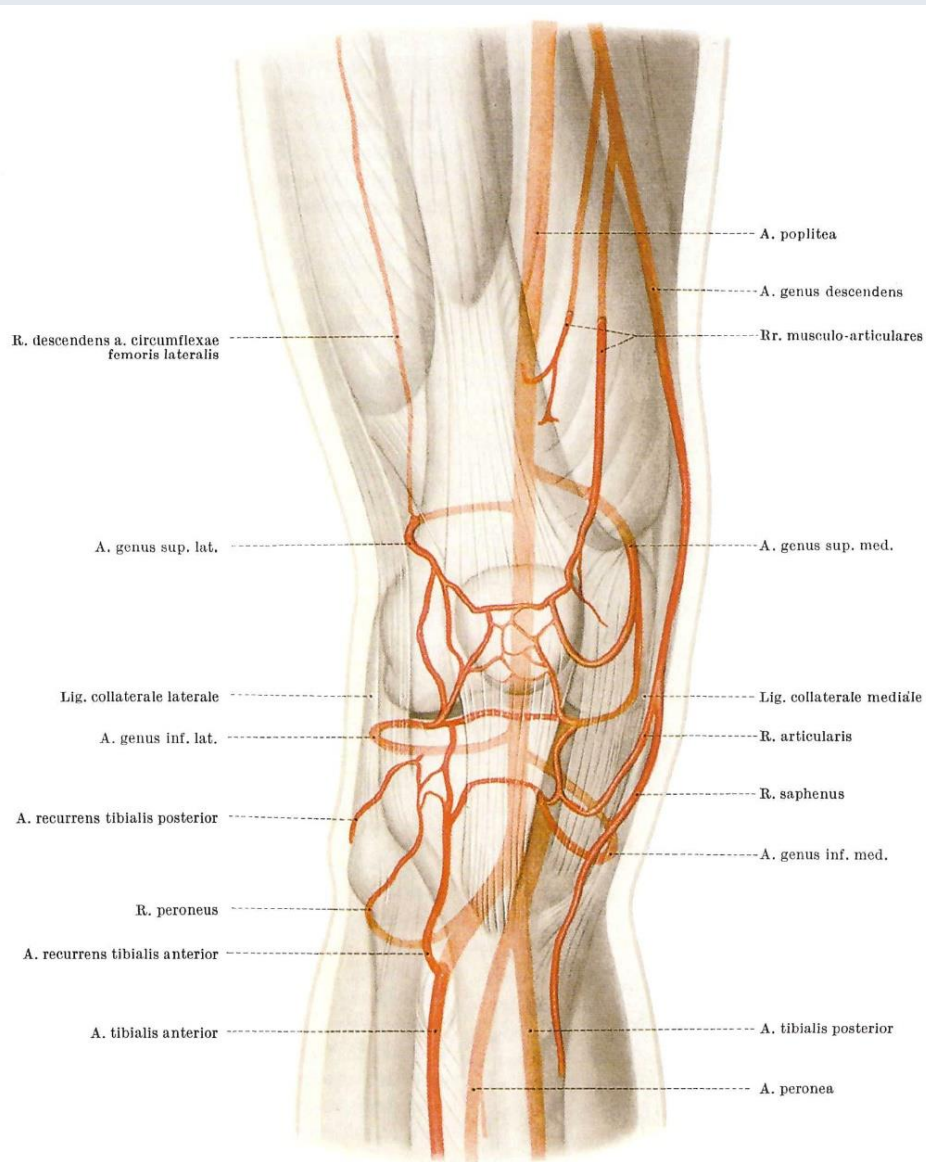


Abb. 249. Rete articulare genus, Schema

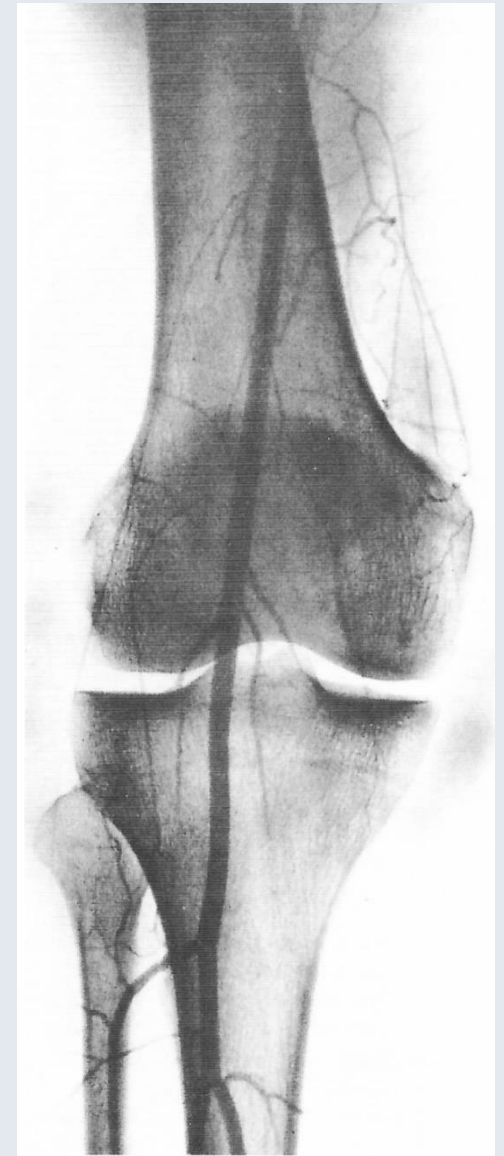


Abb. 250. Rete articulare genus, Arteriogramm

Lanz-Wachsmuth

Literatur

Sobotta: Az ember anatómiájának atlasza (Alliter 2004.)

Szentágothai – Réthelyi: Funkcionális anatómia 1. kötet (Medicina könyvkiadó 1971.)

Szentágothai – Kiss: Az ember anatómiájának atlasza (Medicina könyvkiadó 2000)

Lanz – Wachsmuth: Praktische Anatomie - Bein und Statik (Springer Verlag 2004)

Zilles K – Tillmann BN: Anatomie (Springer Medizin Verlag Heidelberg 2010.)

Flautner – Sárváry: A sebészet és traumatológia tankönyve (Semmelweis Kiadó 2003)

Dr. med. Ferenc Hajdu