

Ellenbogengelenk und die darauf wirkenden Muskeln

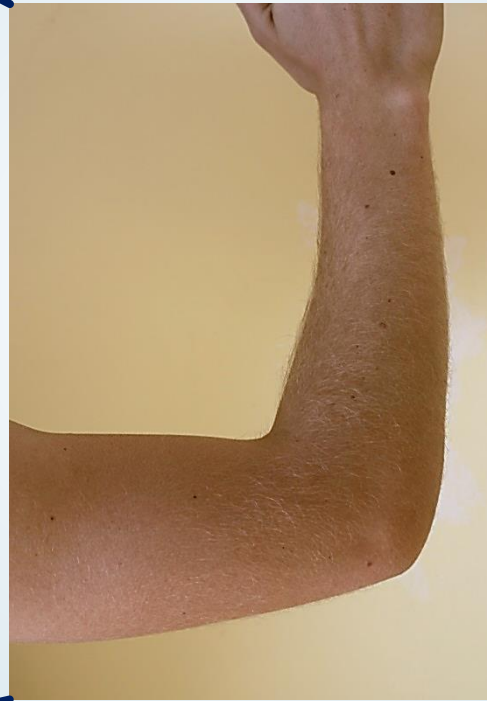Ph.D., Dr. Dávid Lendvai

nach: Dr. Gábor Baksa
Anatomisches, Histologisches und Embryologisches Institut
Semmelweis Universität
2018.

Ellenbogengelenk – Articulatio cubiti

1. Bestandteile des Gelenkes

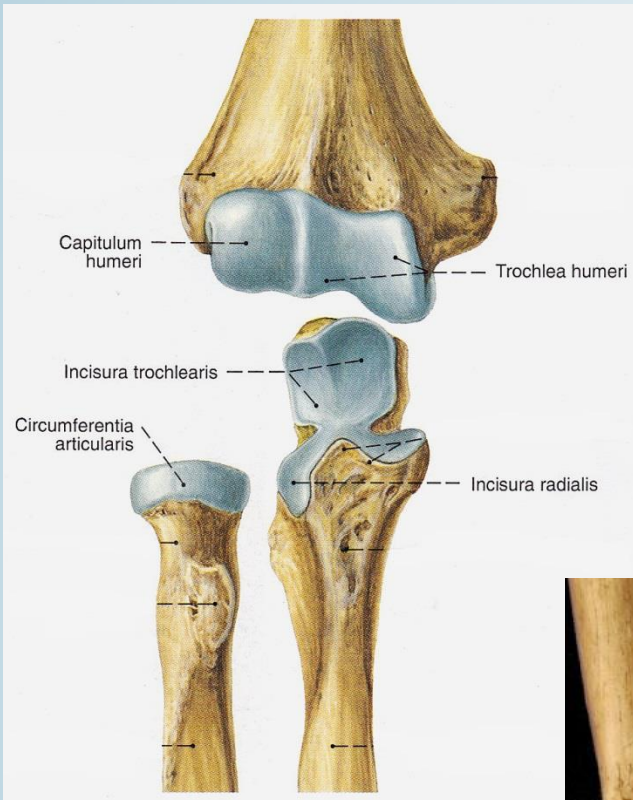
2. Achsen und Mechanismus



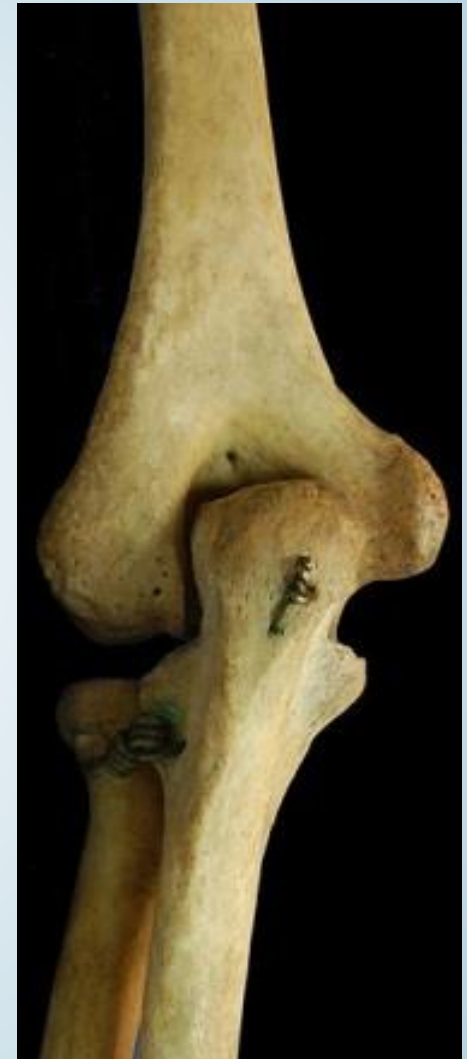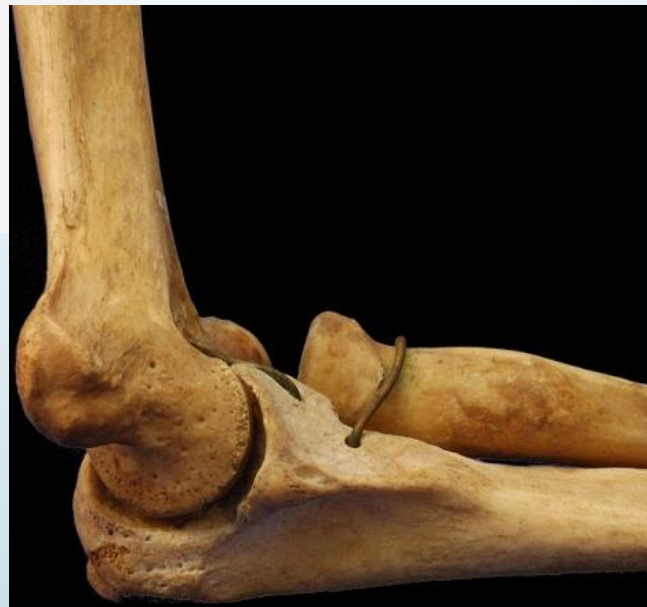4. Muskeln

3. Bewegungen

Bestandteile - Knochen



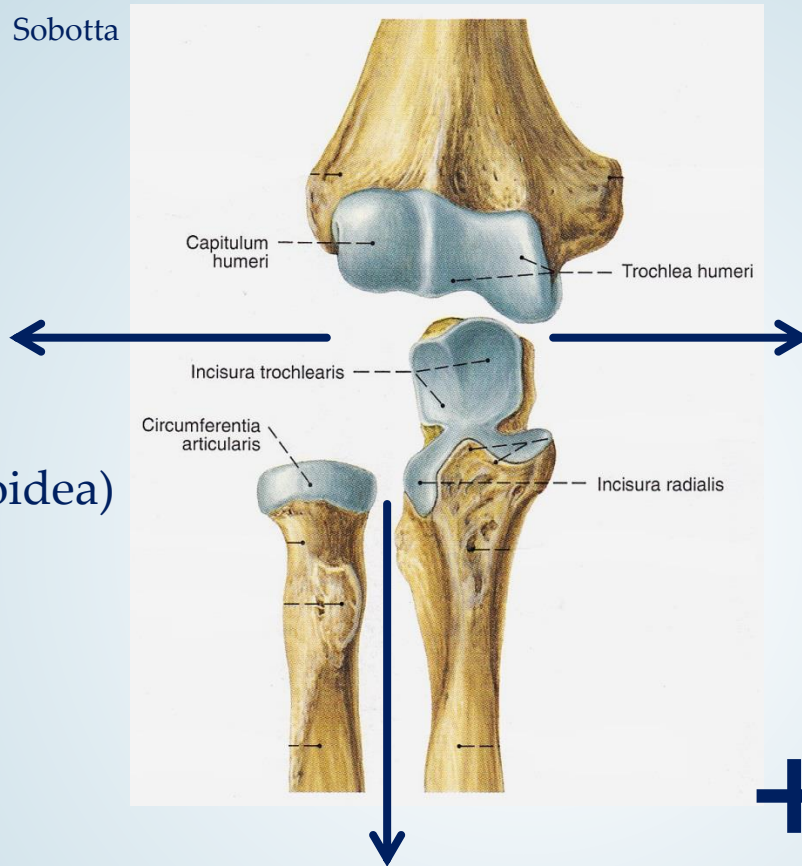
Sobotta



www.en.wikipedia.org

Ellenbogengelenk – Articulatio cubiti

Sobotta



- Articulatio humeroradialis:**
- Kugelgelenk (Articulatio spherioidea)
 - 3 Achse
 - **untergeordnet**

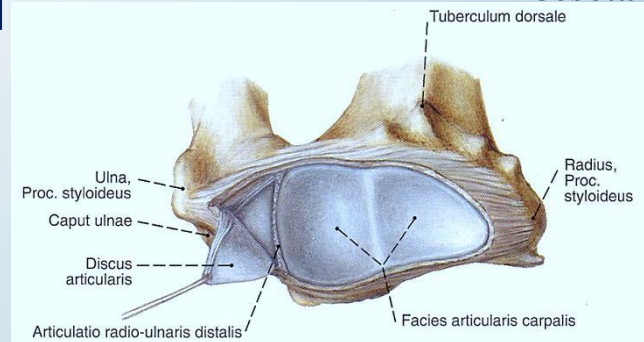
- Articulatio humeroulnaris:**
- Scharniergelenk (Articulatio ginglymus)
 - 1 Achse

- Articulatio radioulnaris proximalis:**
- Drehgelenk (Articulatio trochoidea)
 - 1 Achse

Insgesamt: Drehscharniergelenk (trochoginglymus)

+

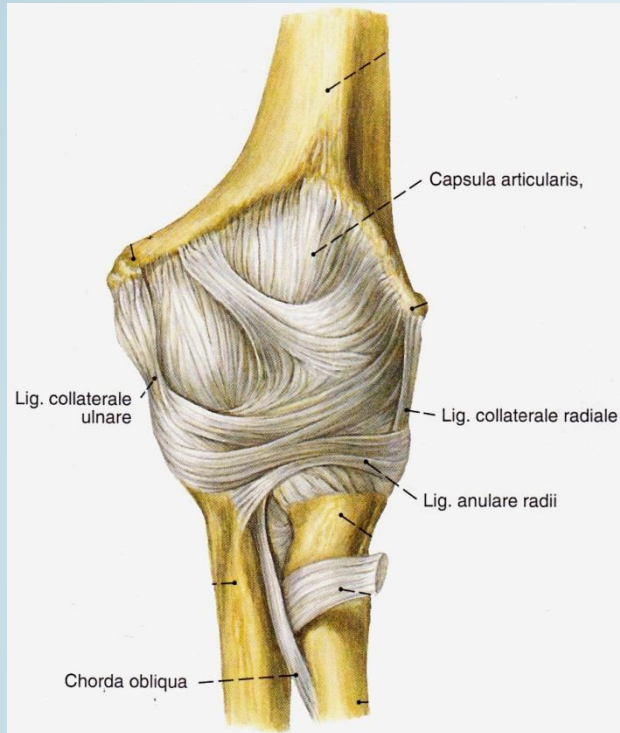
Sobotta



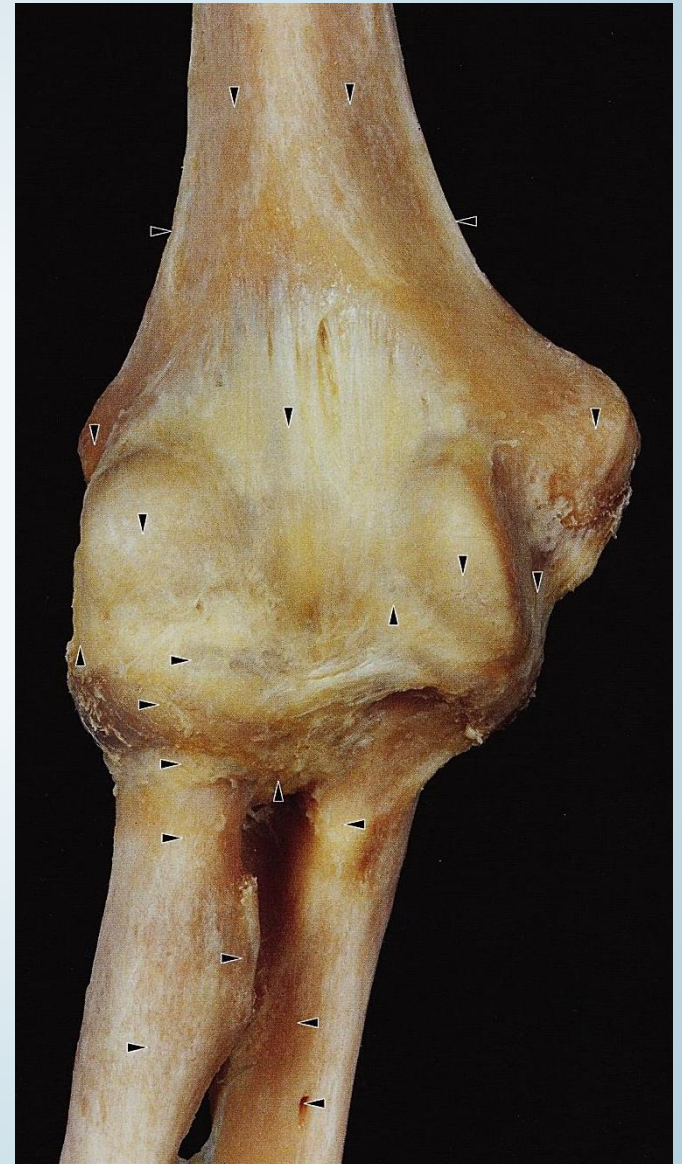Articulatio radioulnaris distalis

Bestandteile – Kapsel und Bänder

Sobotta



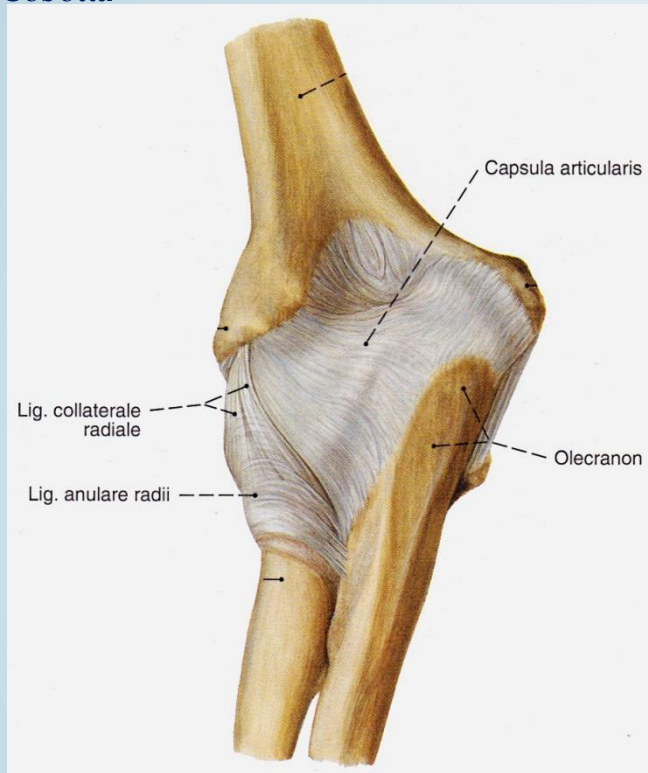
Thiel



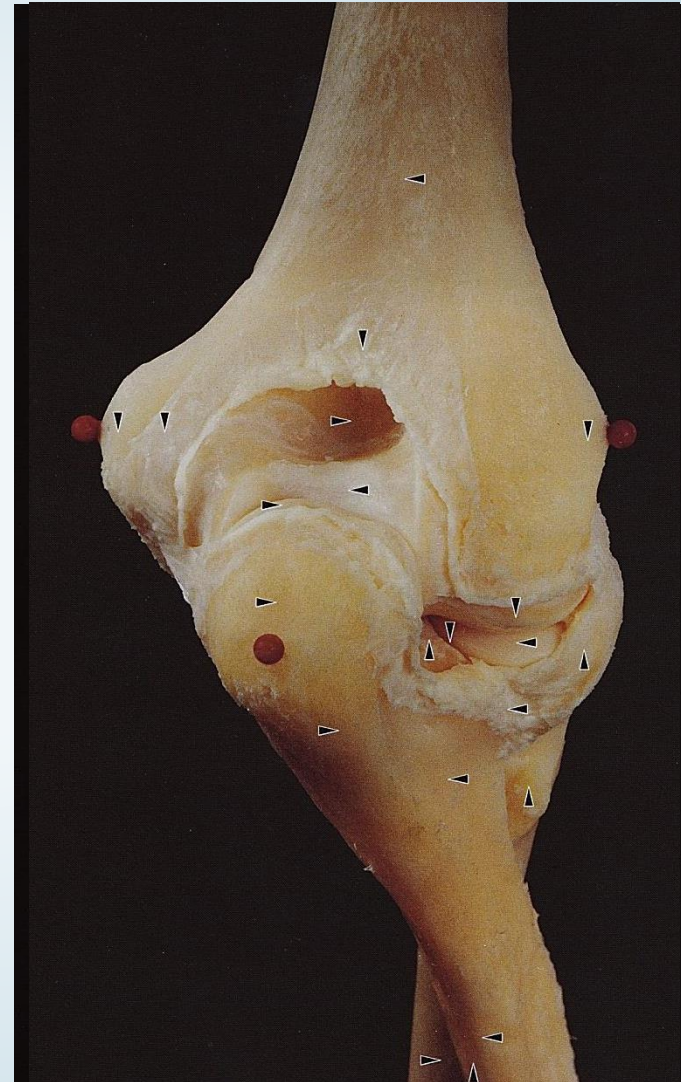
Vorne setzt der Kapsel über der Fossa radialis und der Fossa coronoidea des Humerus an.
Die Epichondyli bleiben außerhalb des Gelenkes.
An der Ulna liegt der Ansatz unter dem Processus coronoideus. Am Radius ca. 1,5 cm tiefer als die Circumferentia (Reserve für Pronation-Supination: Recessus sacciformis!)

Bestandteile – Kapsel und Bänder

Sobotta



Thiel

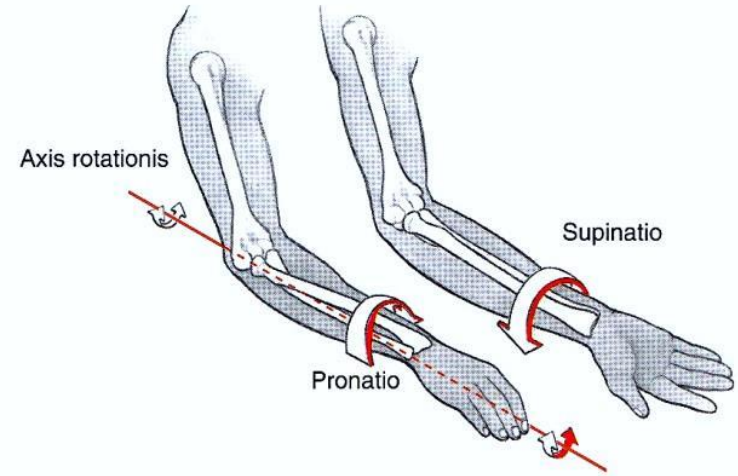
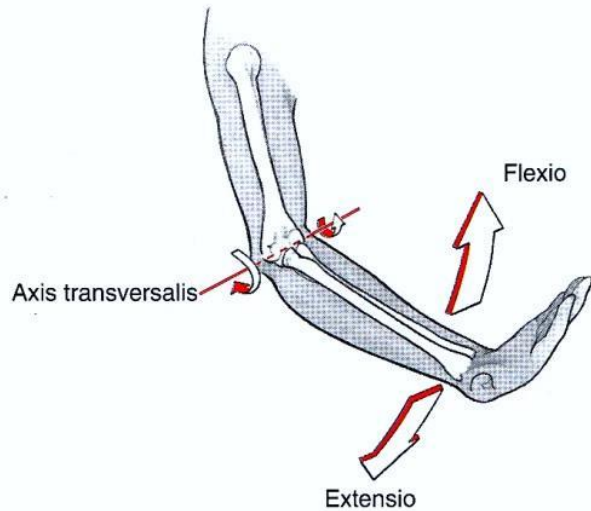


Hinten liegt der Kapselansatz über der Fossa olecrani.

Die Epichondyli bleiben auch hier außerhalb des Gelenkes.

Bestandteile –Bänder

Sobotta



1. Bewegungspaar:
Flexion und Extension

Mechanismus:
Ginglimus (Scharniergelenk)

Ligg. collateralia (Seitenbänder)

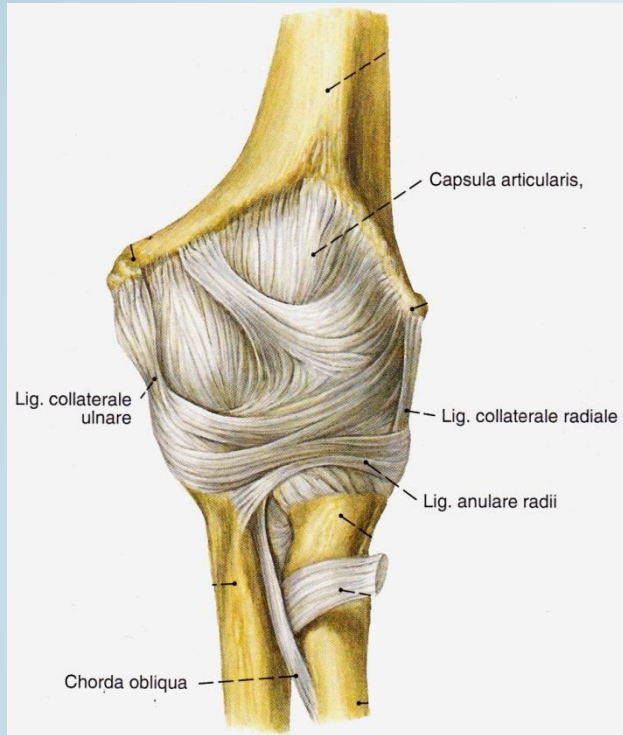
2. Bewegungspaar:
Pronation und Supination

Mechanismus:
Trochoid (Zapfengelenk)

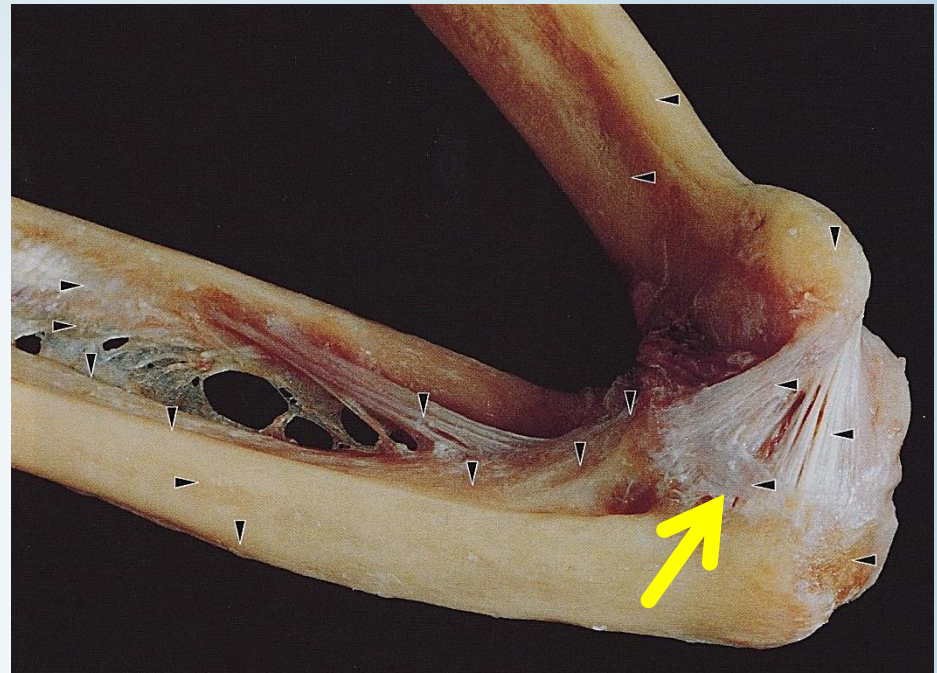
Lig. anulare

Bestandteile – Kapsel und Bänder

Sobotta

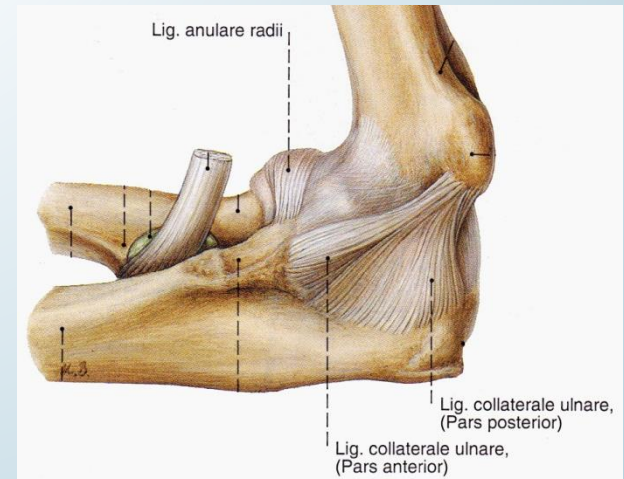


Thiel



Ligamentum collaterale ulnare (mediale):

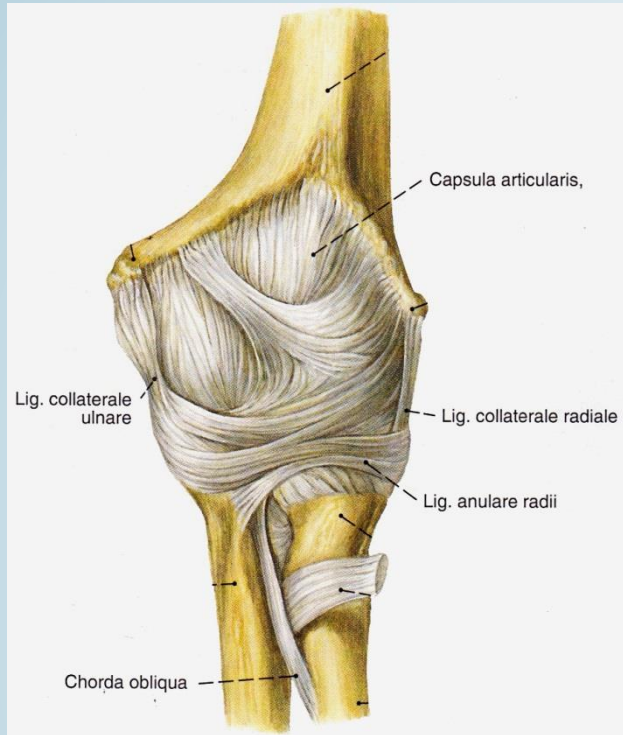
- a. Pars anterior
- b. Pars posterior
- c. Lig. transversum / olecranocoronoideum (Cooper)



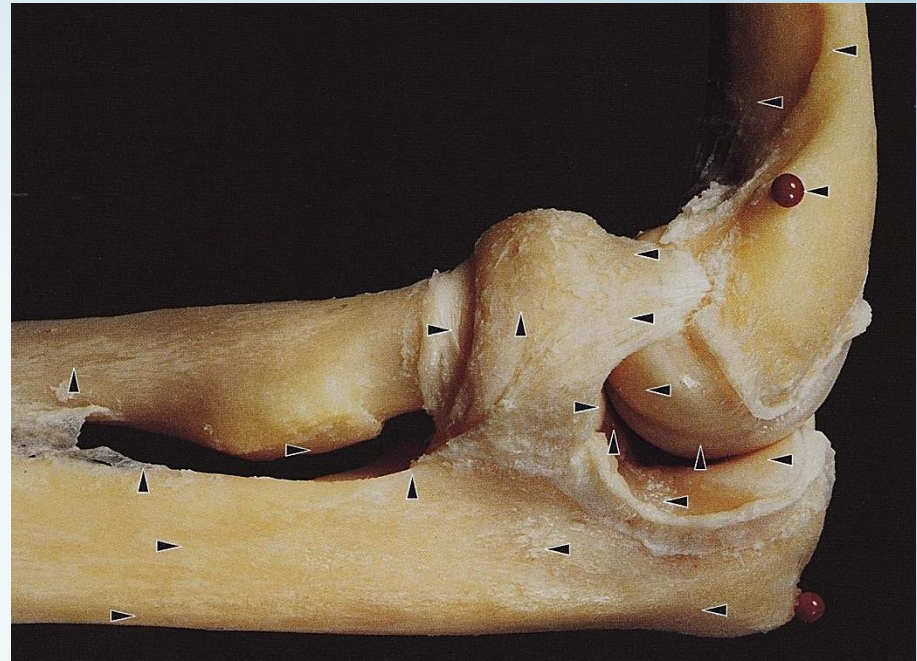
Sobotta

Bestandteile – Kapsel und Bänder

Sobotta

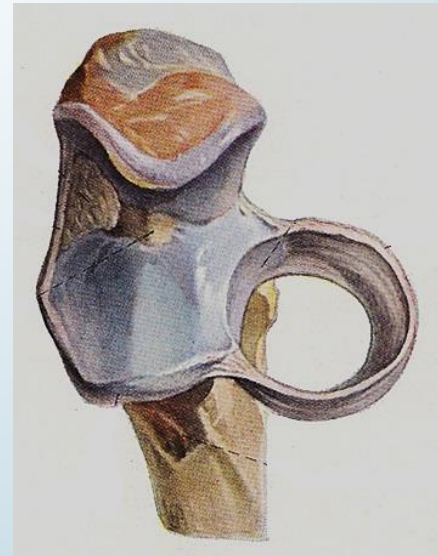

Thiel



Ligamentum collaterale radiale (laterale):

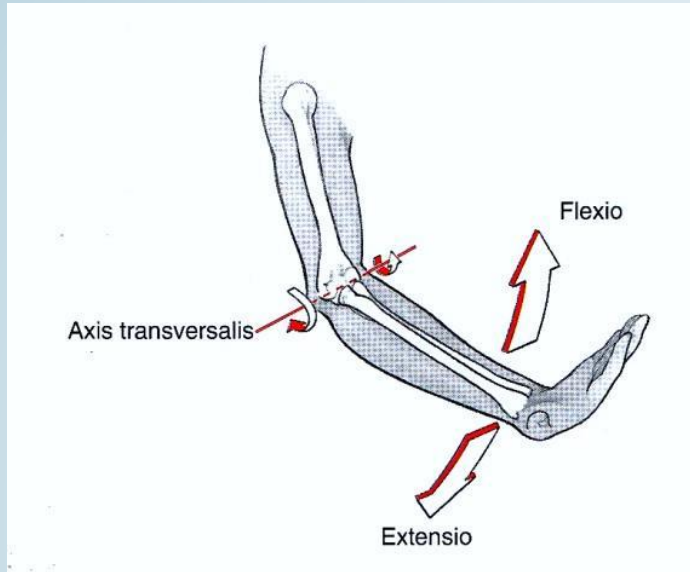
- a. Pars anterior
- b. Pars posterior
- c. *Lig. anulare radii*



Braus

Bewegung

Sobotta

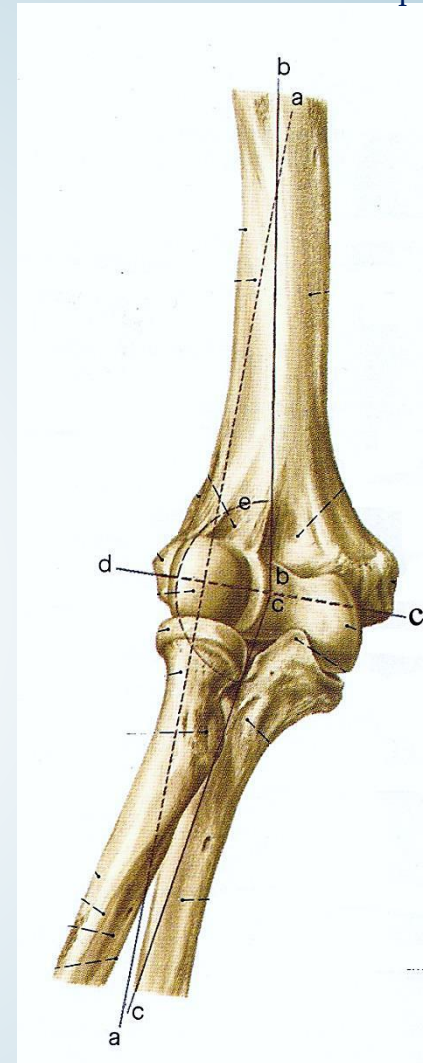


1. Bewegungspaar:
Flexion und Extension

Mechanismus:
Ginglimus (Scharniergelenk)

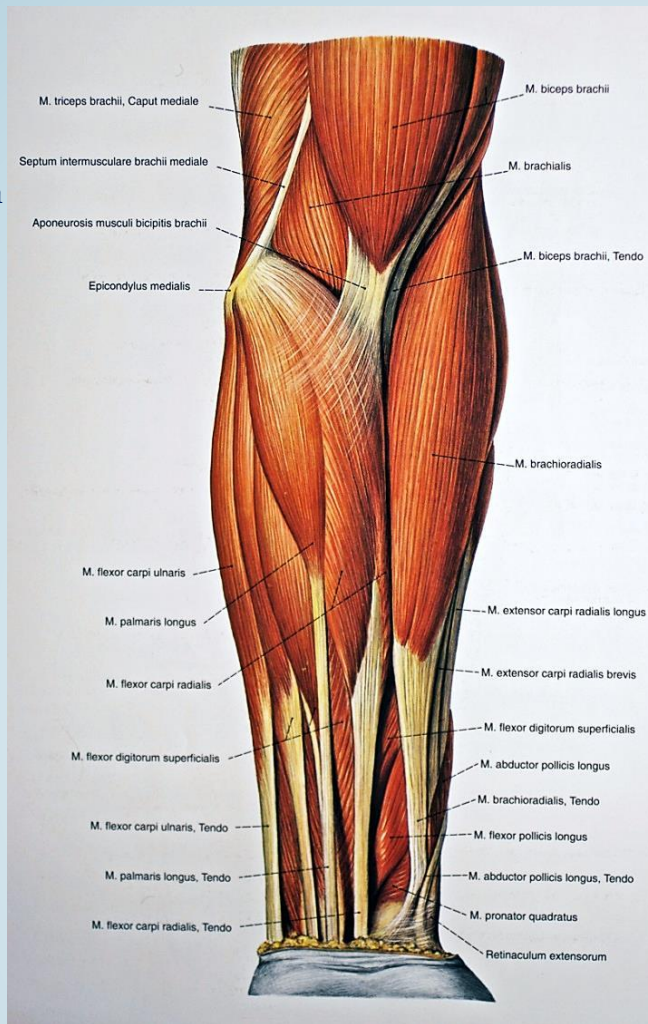
Ligg. collateralia (Seitenbänder)

Pernkopf



d – c: Axis transversalis bzw. radioulnaris
→ „physiologische Abduktion“

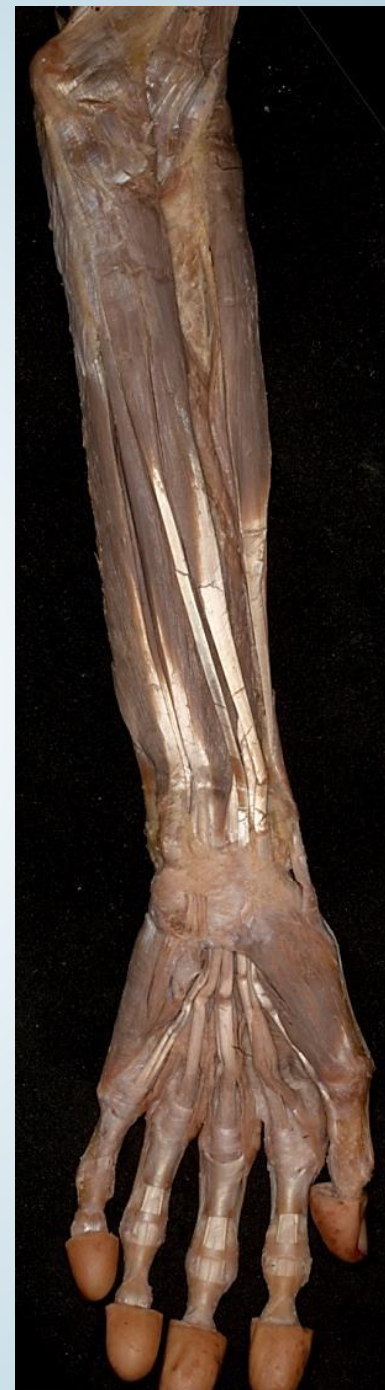Sobotta



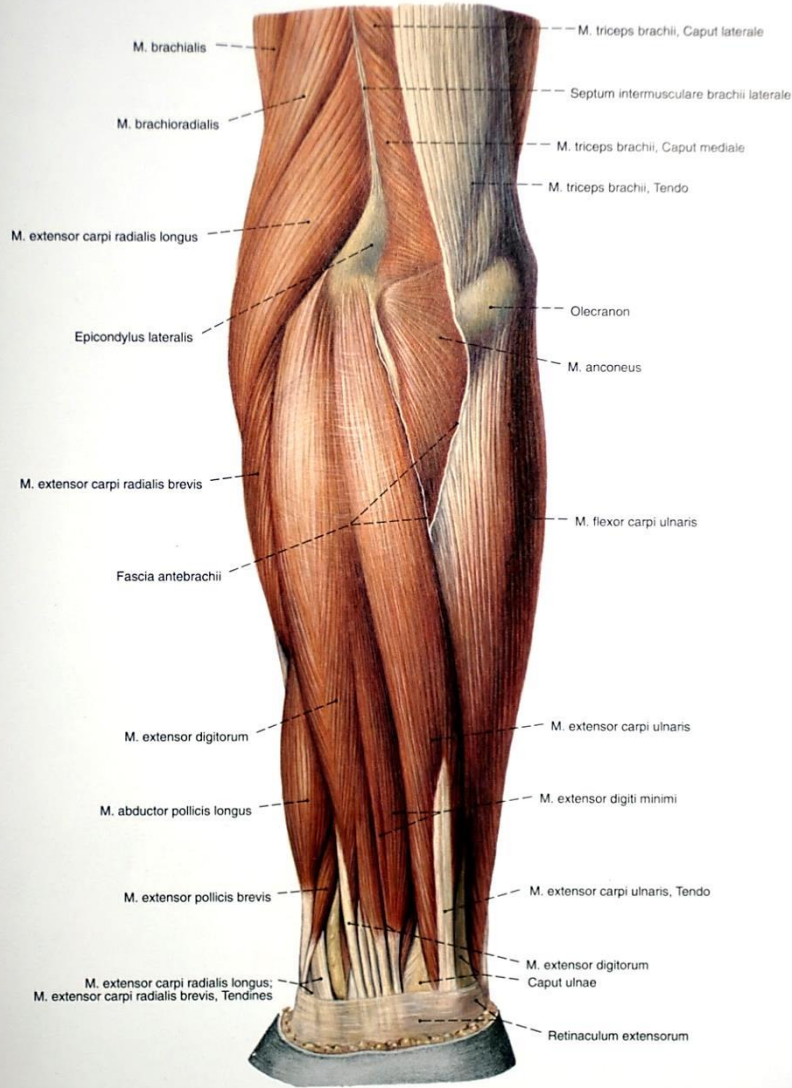
Der Unterarm wird gebeugt: (Max. 150°)

M. biceps brachii,
M. brachialis,
M. brachioradialis,
M. pronator teres,
M. flexor carpi radialis,
M. palmaris longus,
M. extensor carpi radialis longus,
M. extensor carpi radialis brevis.

Hajdu



Sobotta



Der Unterarm wird gestreckt:

M. triceps brachii

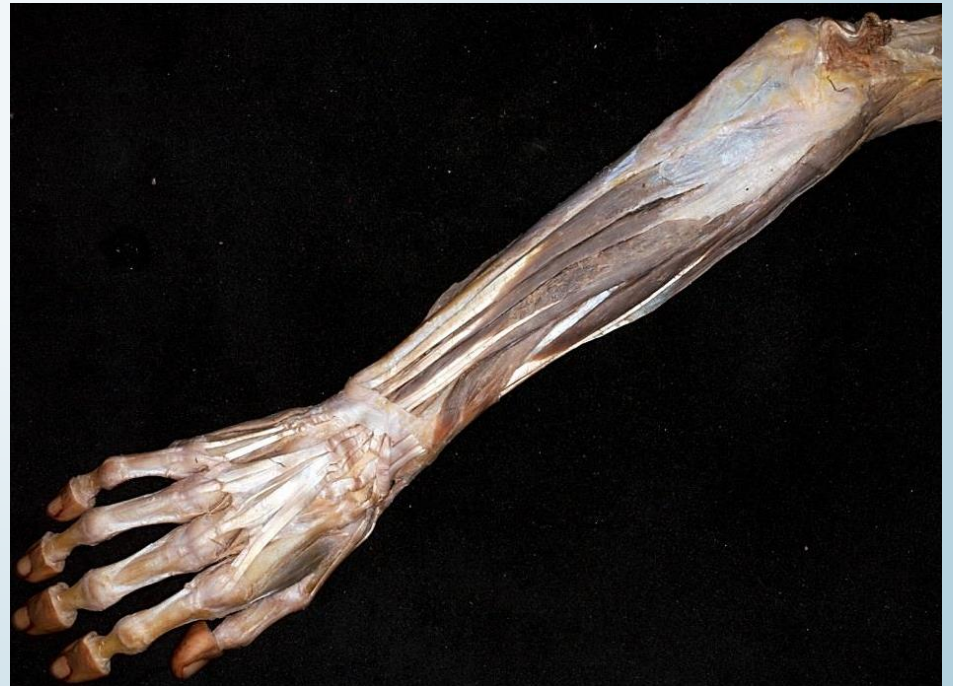M. extensor digitorum

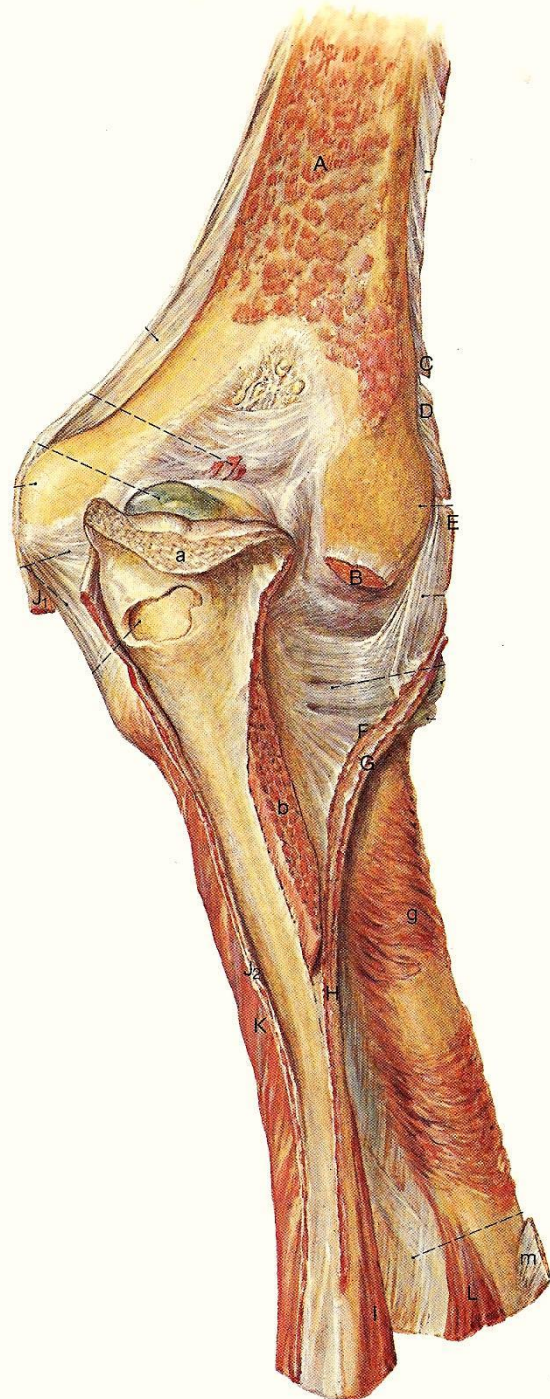
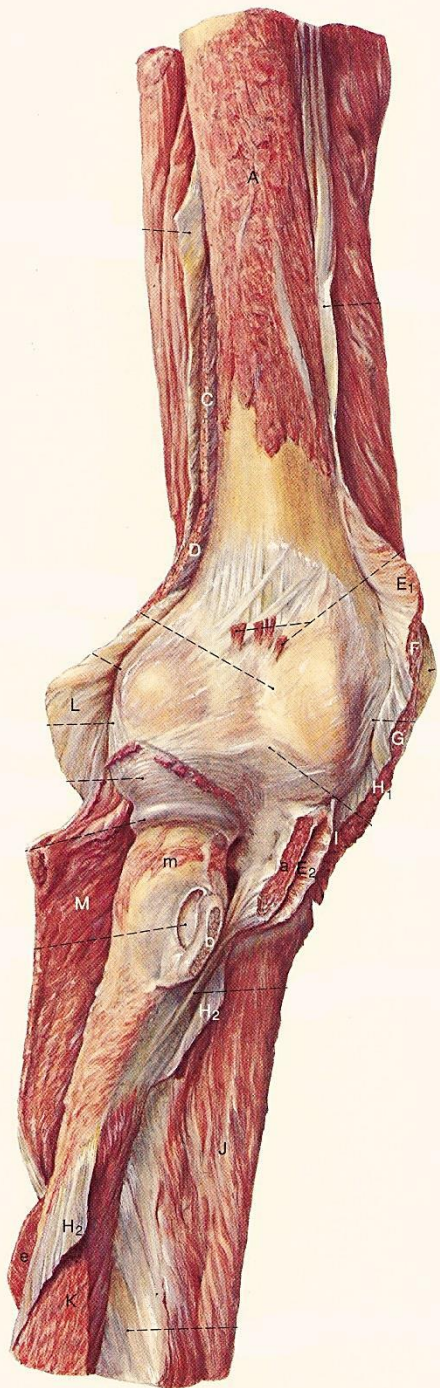
M. extensor digiti minimi

M. extensor carpi ulnaris

Hyperextension:

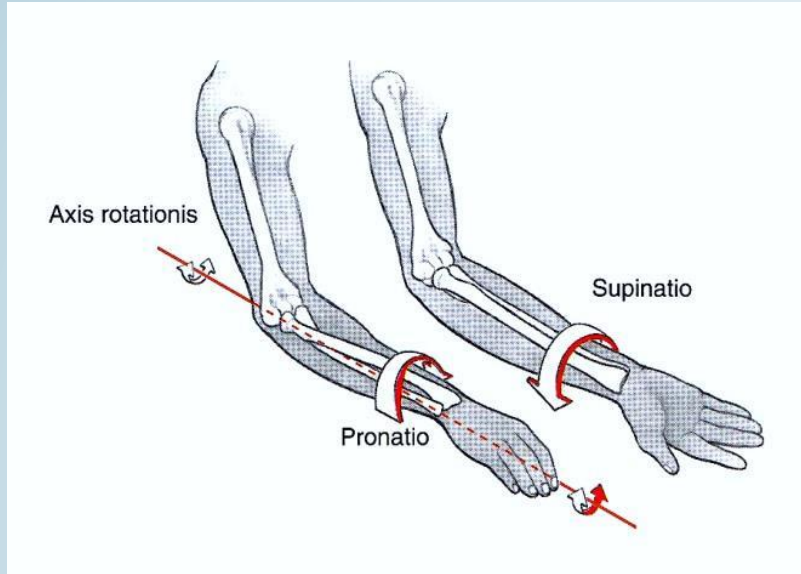
hauptsächlich bei Frauen (max. 10°)





Bewegung

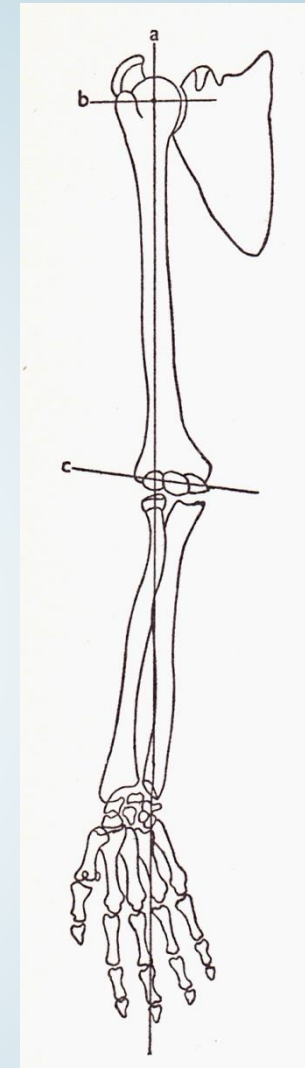
Sobotta



2. Bewegungspaar:
Pronation und Supination

Mechanismus:
Trochoid (Zapfengelenk)

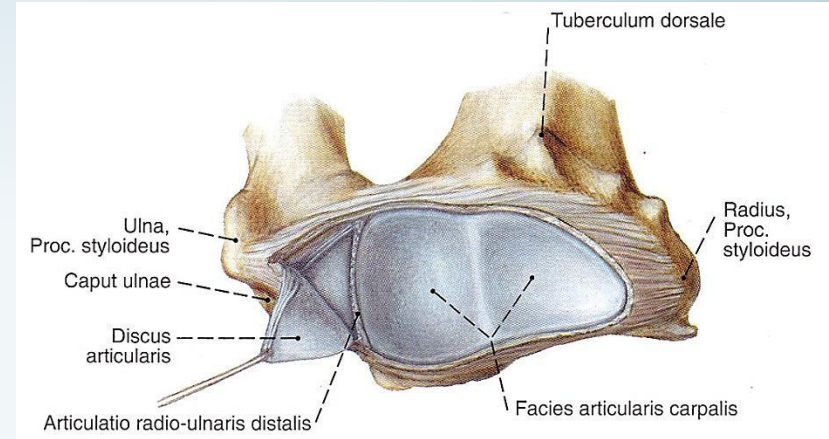
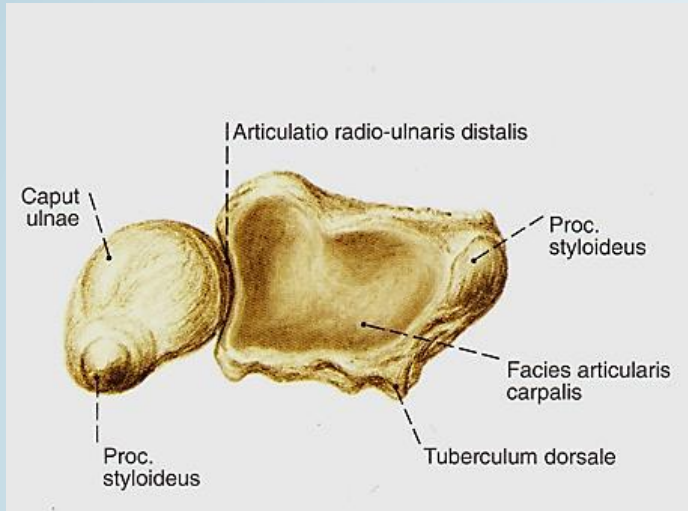
Lig. anulare



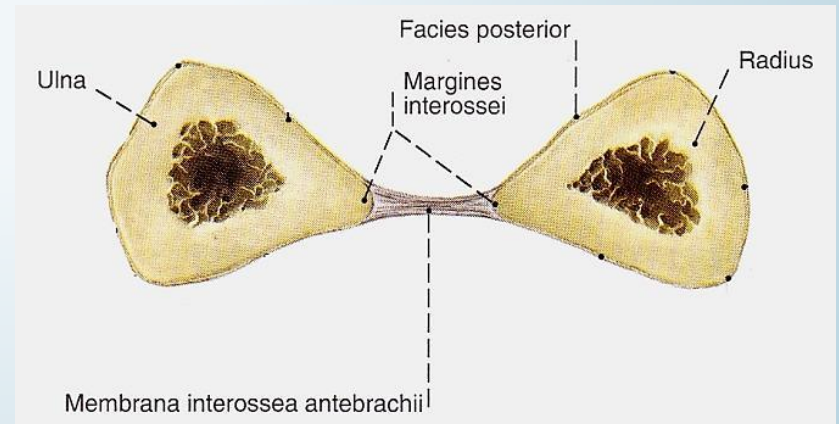
Kiss

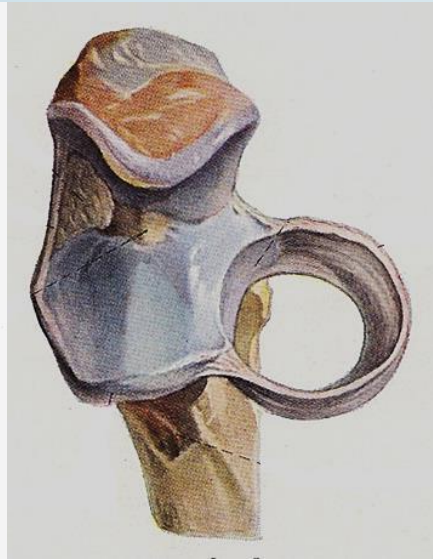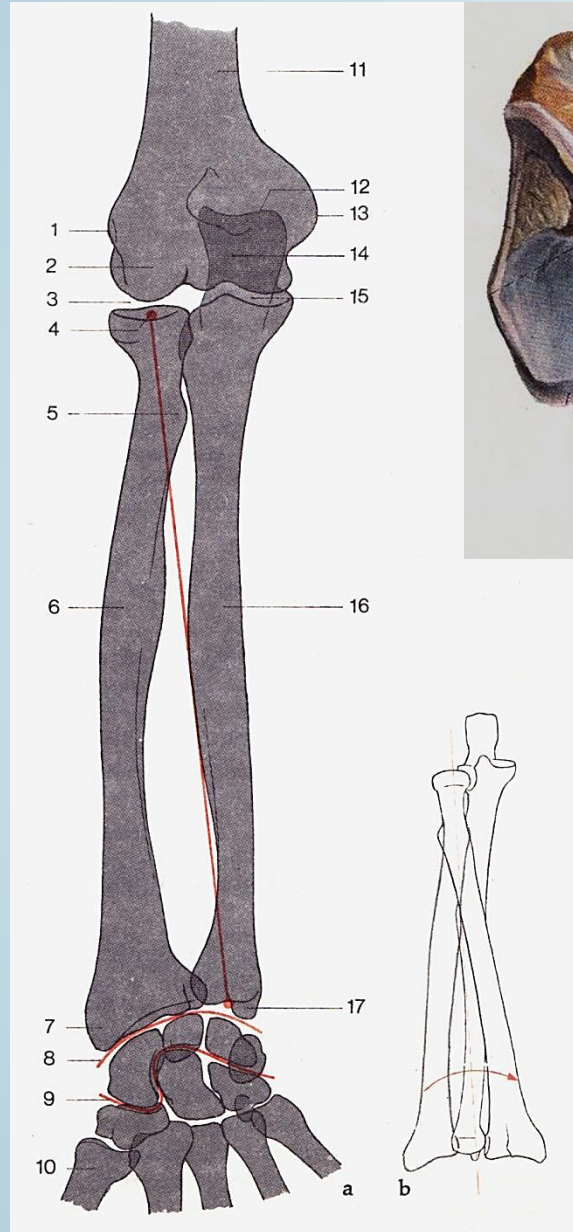
a: Axis rotationis bzw. Konstruktionsachse:
Caput humeri → Caput radii →
Tuberositas radii → Processus styloideus ulnae

Articulatio radioulnaris distalis

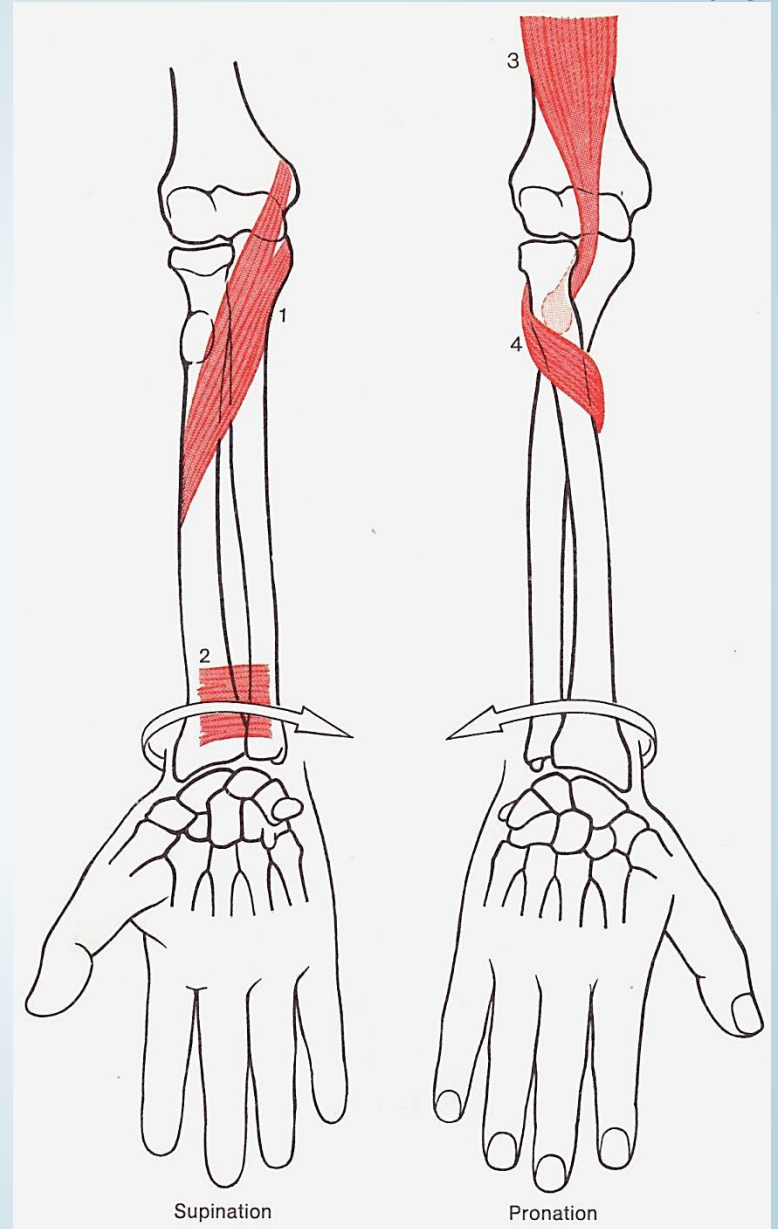


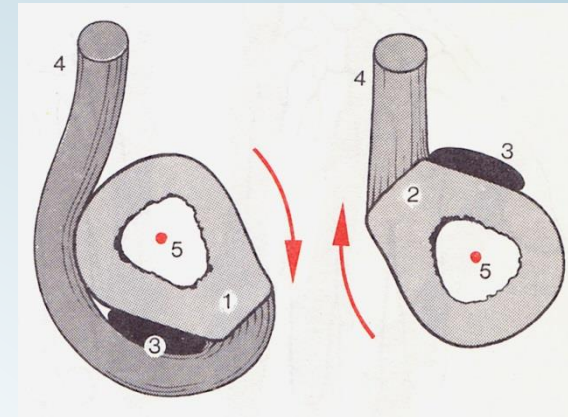
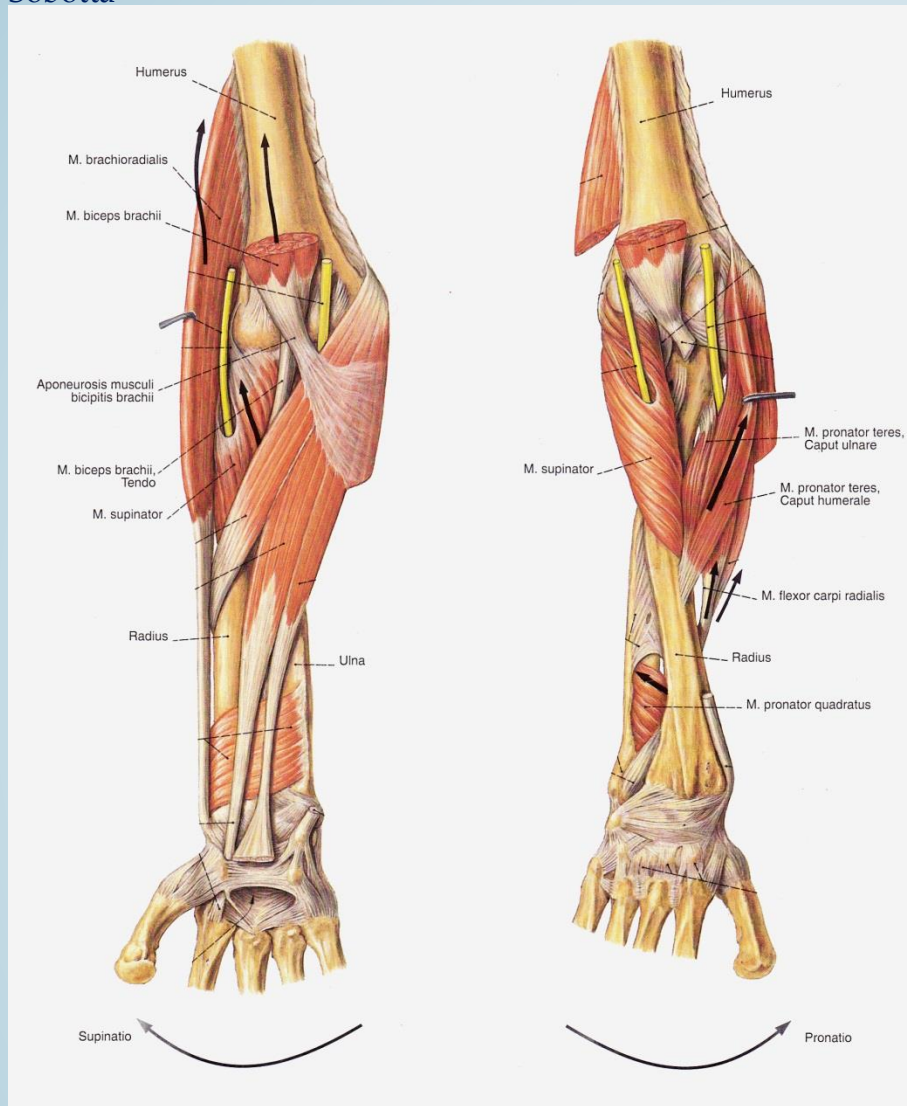
Sobotta





Braus





Die Rolle der Bizepssehne bei der Supination

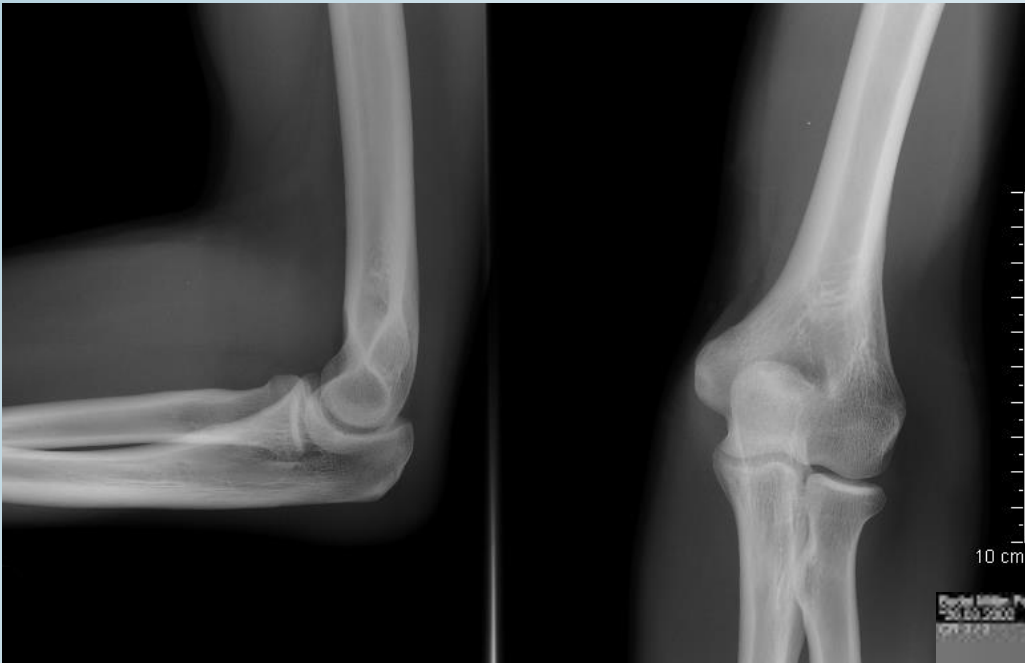M. brachioradialis: reponiert die Extremität aus beiden Positionen

In den Radio-ulnargelenken supinieren: (80-90°)

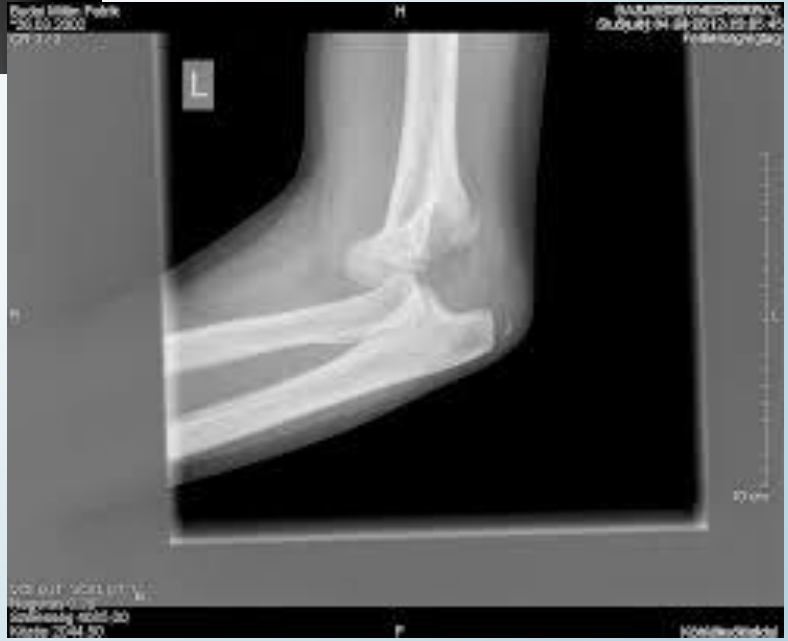M. biceps brachii,
M. supinator,
M. abductor pollicis longus,
M. extensor pollicis longus.

In den Radio-ulnargelenken pronieren: (80-90°)

M. pronator teres,
M. pronator quadratus,
M. flexor carpi radialis.



www.patikapedia.hu



www.phd.lib.uni-miskolc.hu

Literatur

Braus: Anatomie des Menschen Band I (Verlag von Julius Springer 1929.)

Faller: Anatomie in Stichworten – Ein Arbeitsbuch für Medizinstudente und praktische Ärzte (Ferdinand Enke Verlag 1980.)

Hajdu: www.lib.sote.hu / Wissensbasis / hf-beweg.doc

Kiss: Rendszeres bonctan (Medicina Könyvkiadó 1958.)

Pernkopf Anatomie. Atlas der topographischen und angewandten Anatomie des Menschen (Urban & Schwarzenberg 1991.)

Sobotta: Az ember anatómiájának atlasza (Semmelweis Kiadó 1994.)

Thiel: Photographischer Atlas der praktischen Anatomie (Springer 2002.)

www.commonswikimedia.org

www.en.wikipedia.org

www.patikapedia.hu

www.phd.lib.uni-miskolc.hu