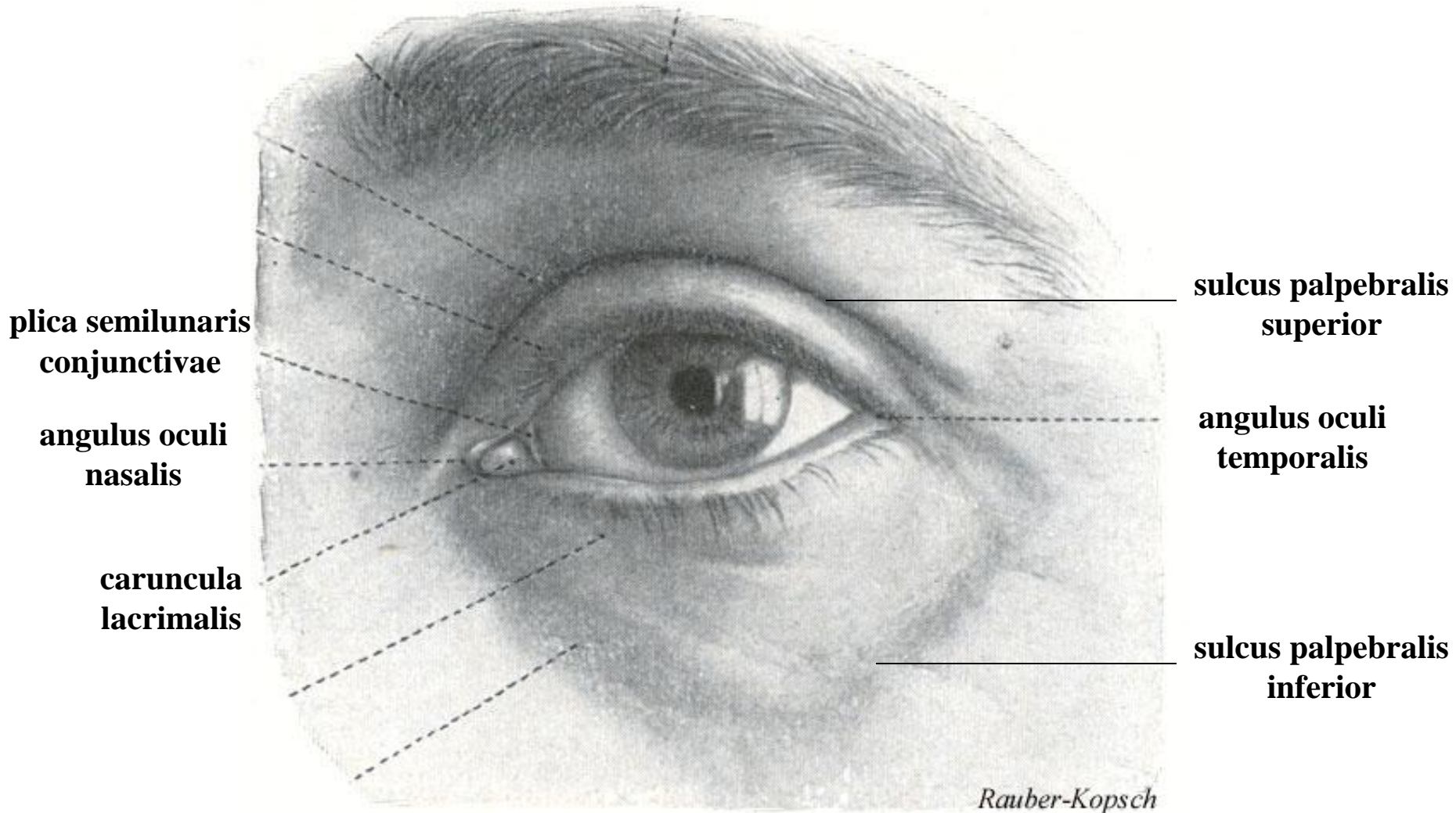
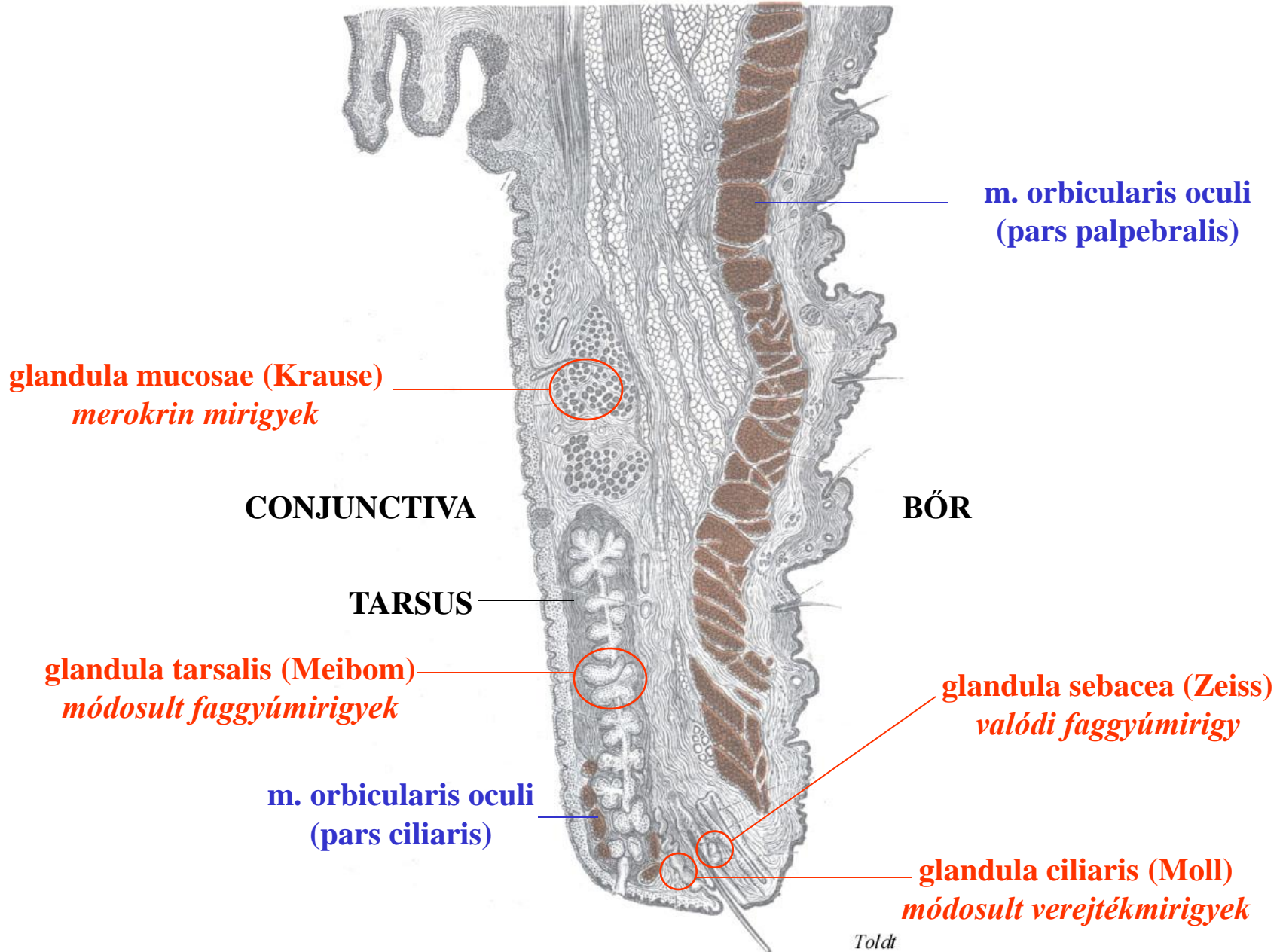


A szem védőberendezése,  
könnyrendszer,  
a látószerv fejlődése

# Szemhéjak (*palpebrae*)



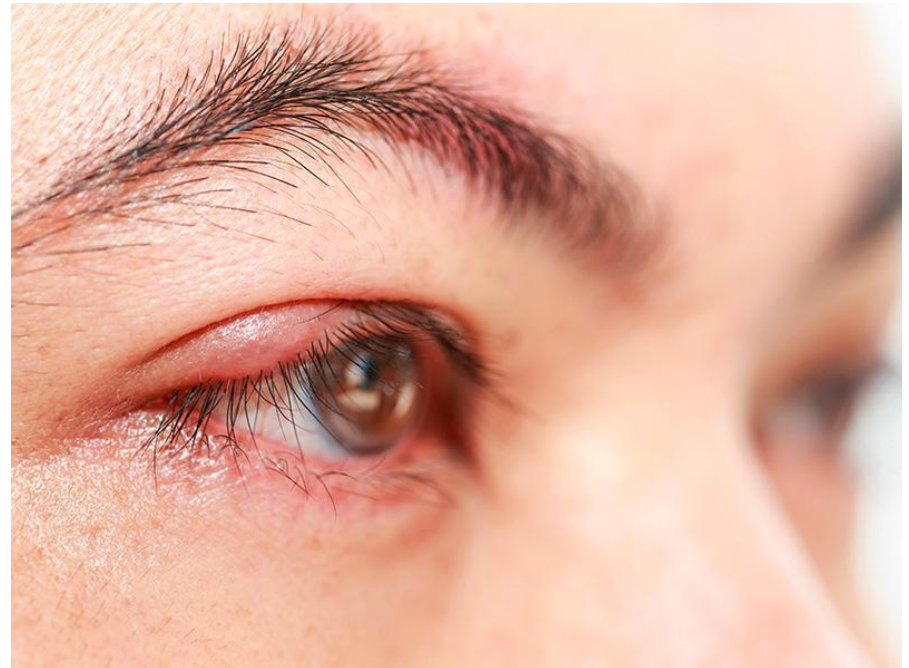# Szemhéjak (*palpebrae*)



# Klinikum

**Fiatal hölgy keresi fel a szemészeti ambulanciát. Pár napja felső szemhéján kerek duzzanatot vett észre. A doktornő alapjáról el nem mozdítható duzzanatot talál. A beteg elmondja, hogy fájdalma nincsen, ezért ijedt meg különösen, mert biztosan nem egyszerű gyulladásról, hanem valami másról lehet szó.**

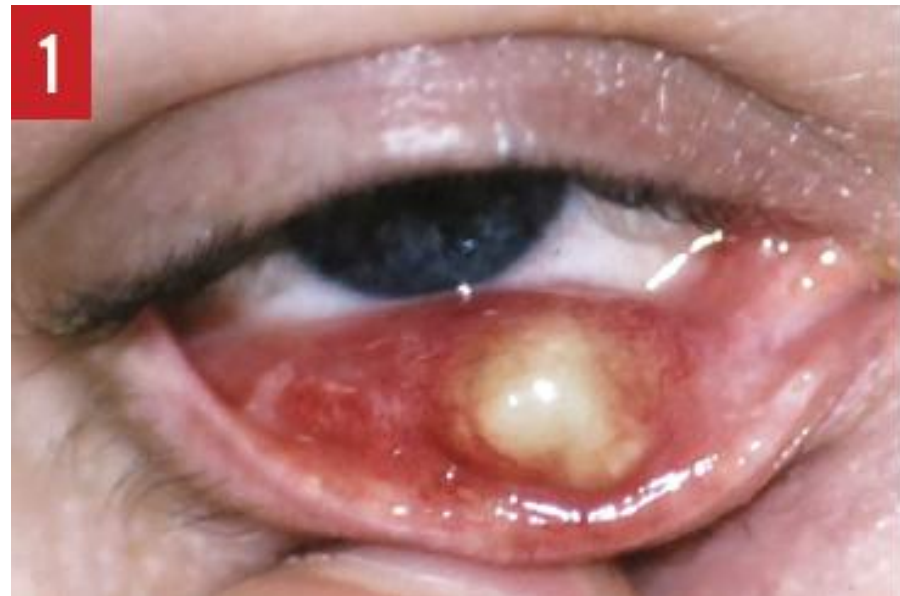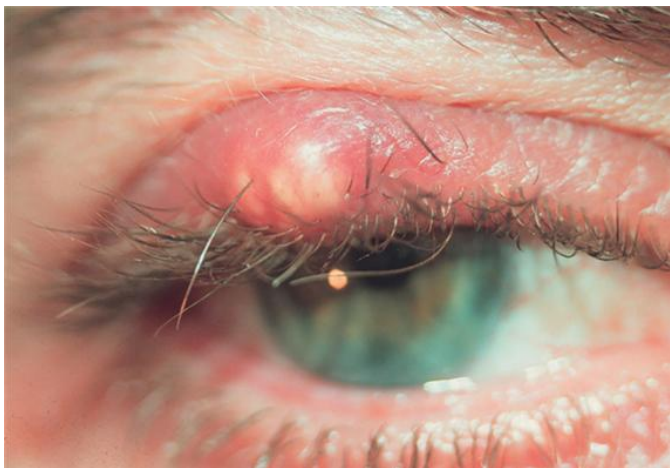*Chalazion (jégárpa), a Meibom-mirigyek elzáródása (tulajdonképpen cystája).*



# Klinikum

**Középkorú férfi keresi meg háziorvosát. Szemhéja tegnap este óta fáj, de kívülről nem lát rajta semmi feltűnőt. A doktornő a kifordított alsó szemhéjon sárgás színű duzzanatot talál, mely nyomásra fájdalmas. Meleg vizes borogatást ír elő, és visszarendeli a beteget két nap múlva. Ha a tünetek nem javulnak, vagy a szemhéjon túl terjednének, azonnal fel keresnie, hogy szakrendelésre utalja.**

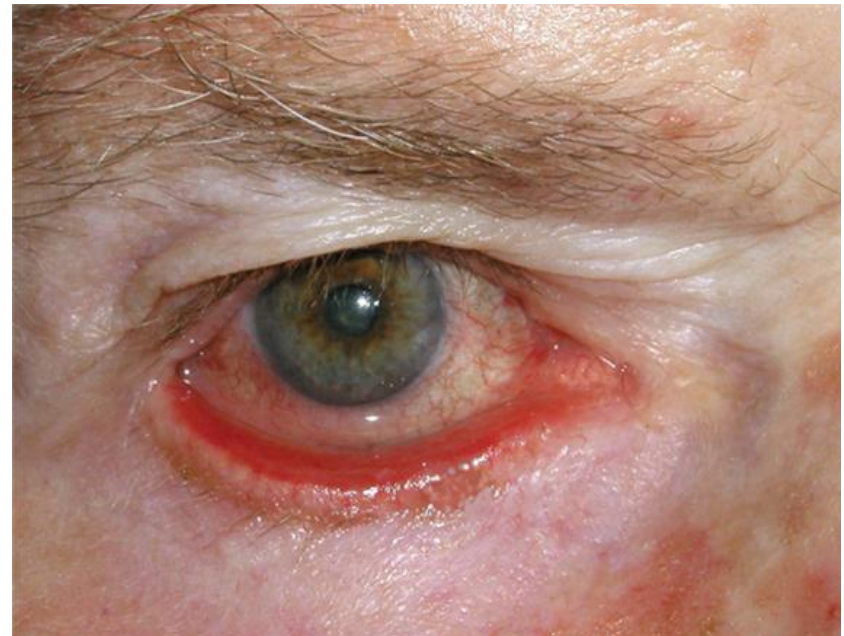***Hordeolum (árpa), a mirigy gennyes gyulladása***



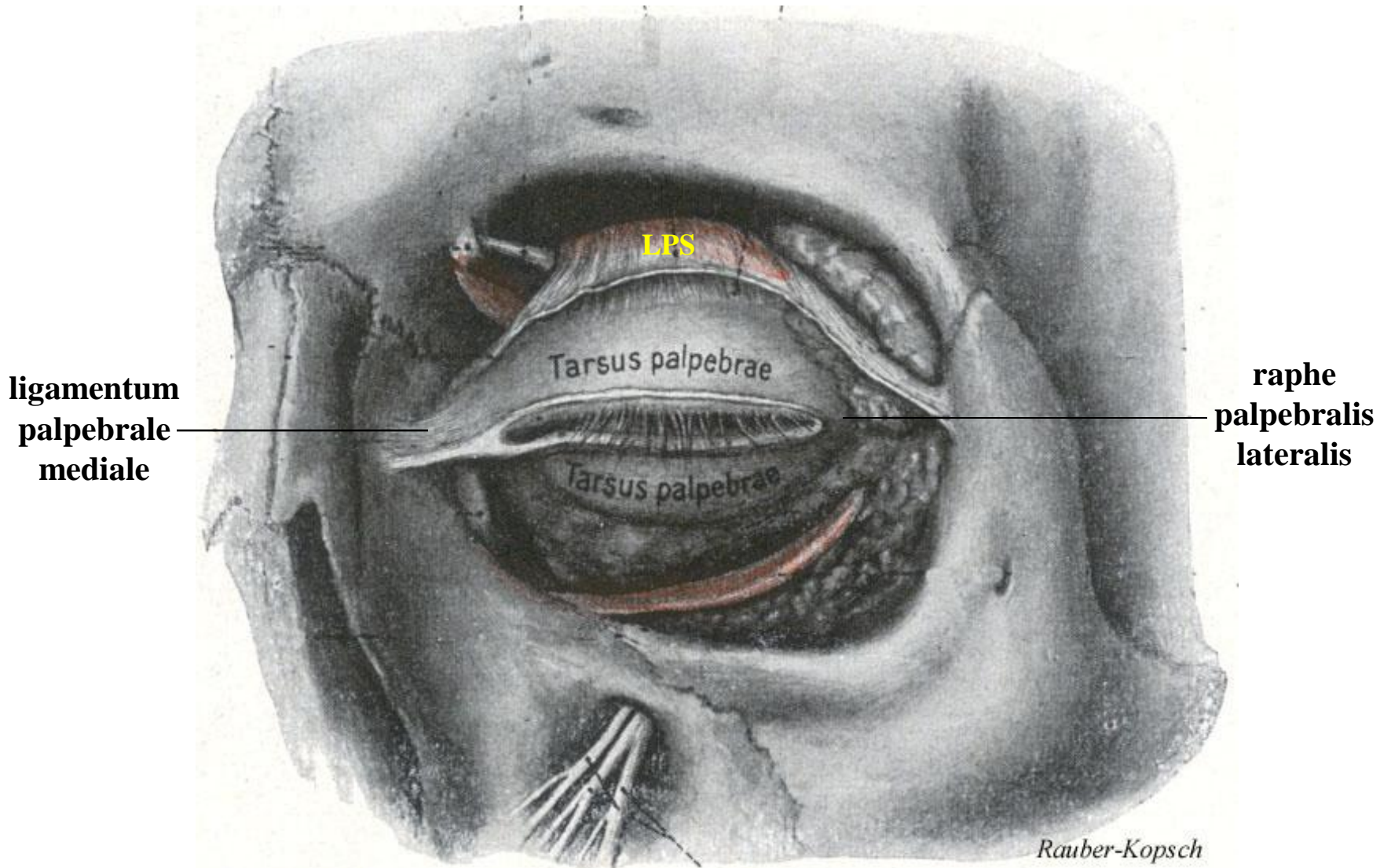
# Klinikum

**68 éves férfibeteg azzal keresi fel házi orvosát, hogy szeme TV nézés után mostanában mintha viszketne. Ha megdörzsöli, még kellemetlenebb lesz, ugyanúgy száraznak érzi utána is. Ugyanakkor azt is elmondja, hogy többször könnyeket töröl le arcáról, pedig nem is sír, mintha egyszerűen kifolyna a szeméből a könny.**

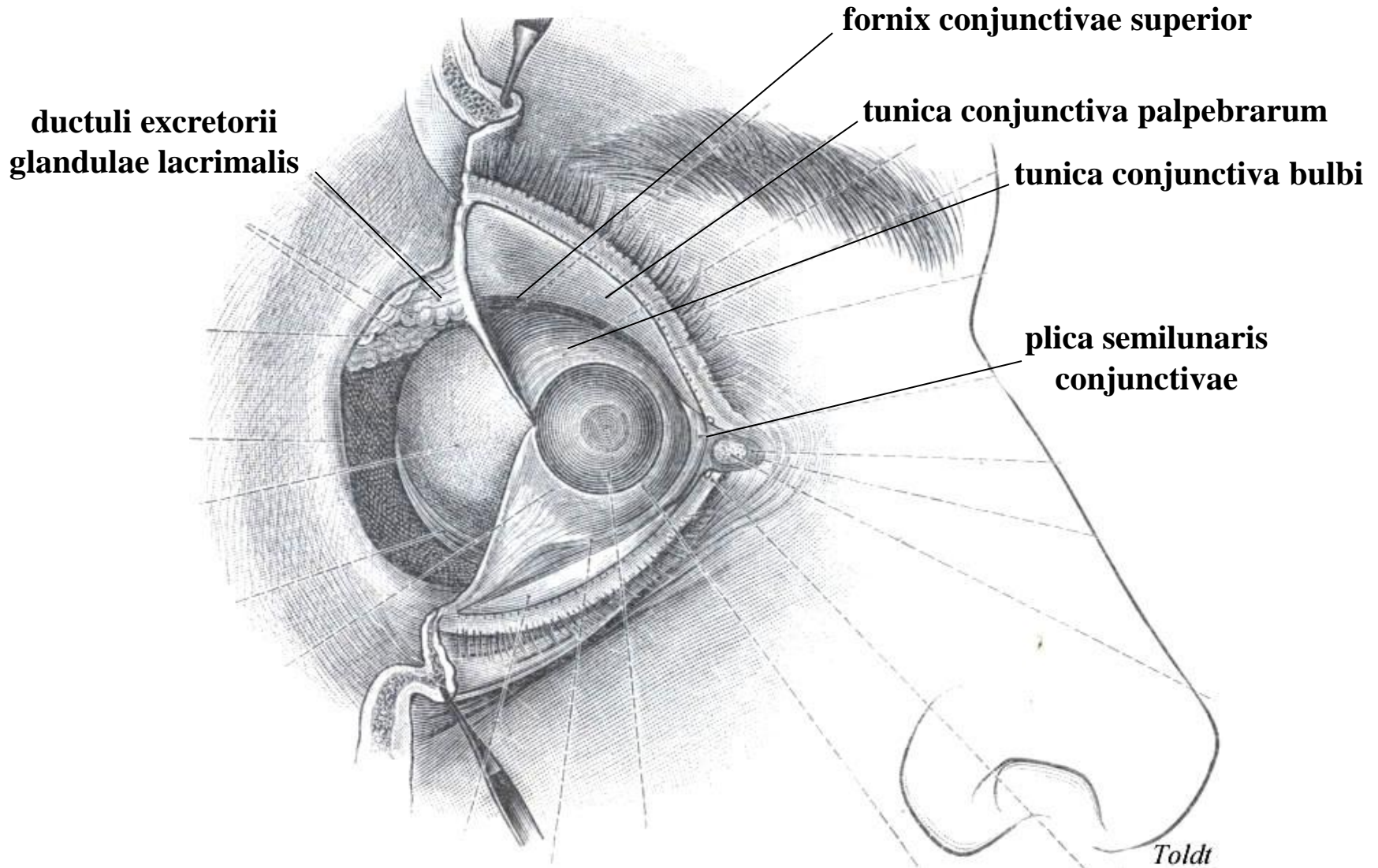
*Ectropium senile – lehetséges következménye: kötőhártya gyulladás, szaruhártya fekély*



# Pillaváz (*tarsus*)

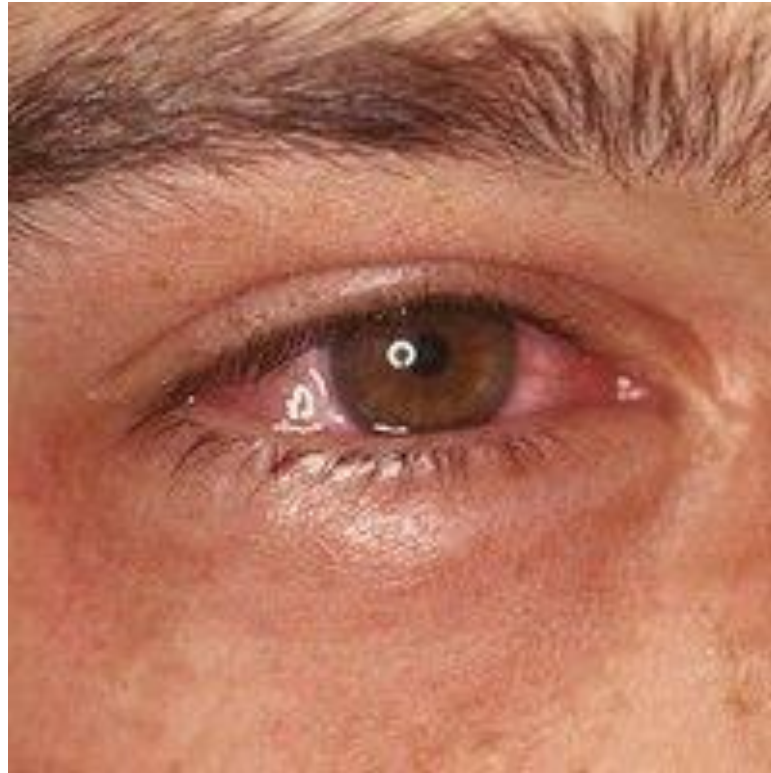

# Kötőhártya (*conjunctiva*)



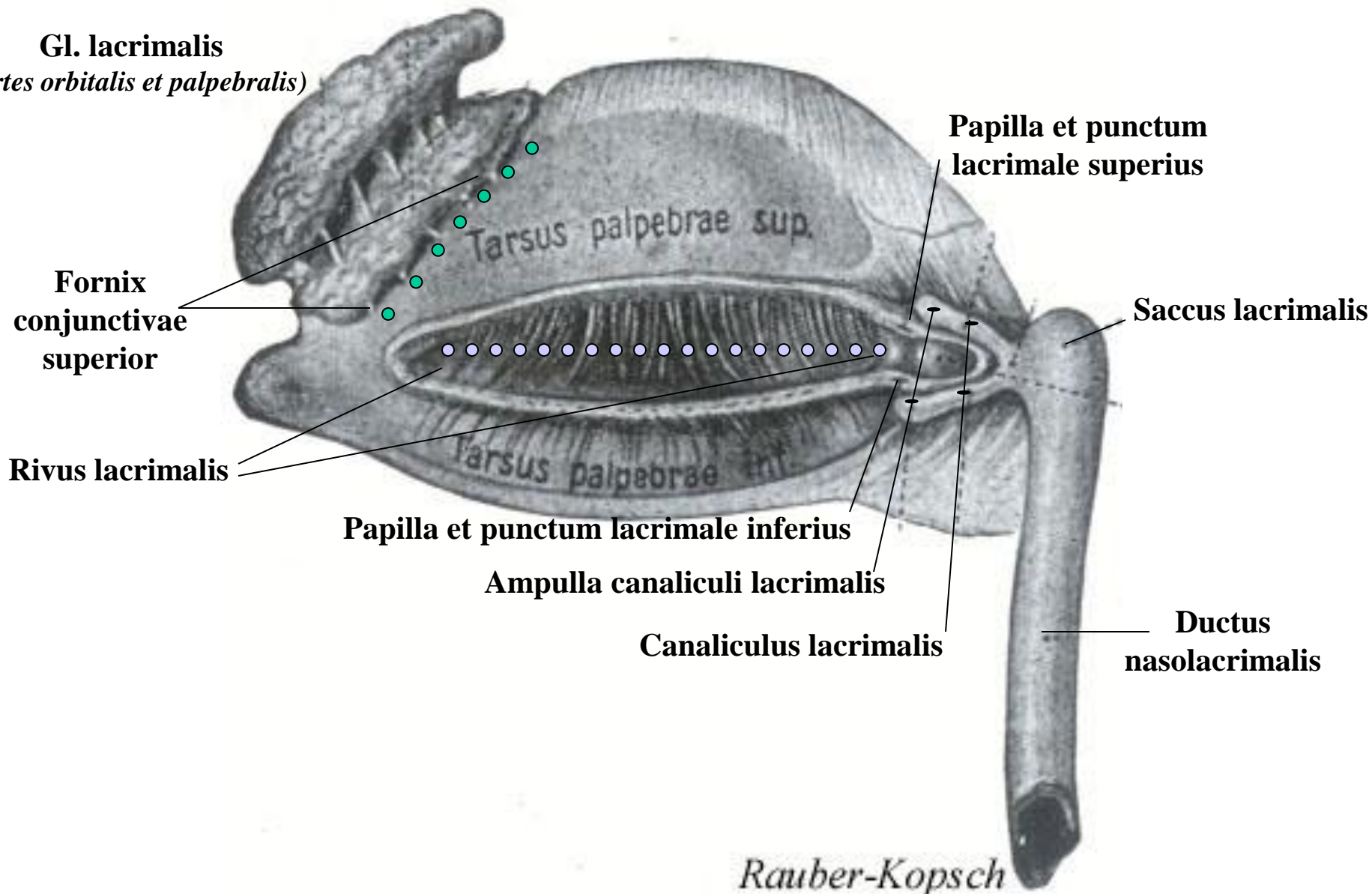


# Conjunctivitis acuta



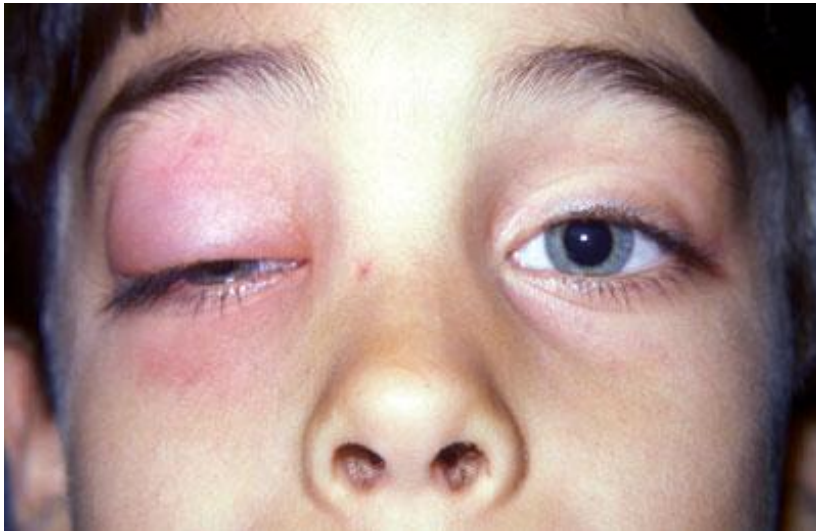[https://www.google.com/search?q=conjunctivitis+allergica&client=firefox-b&source=lnms&tbn=isch&sa=X&ved=0ahUKEwjcnbSkjcreAhVDiqQKHT48Be8Q\\_AUIDigB&biw=1920&bih=947#imgre=w0nl8JLUQAX1aM](https://www.google.com/search?q=conjunctivitis+allergica&client=firefox-b&source=lnms&tbn=isch&sa=X&ved=0ahUKEwjcnbSkjcreAhVDiqQKHT48Be8Q_AUIDigB&biw=1920&bih=947#imgre=w0nl8JLUQAX1aM)

# Könnykészülék (*apparatus lacrimalis*) - séma

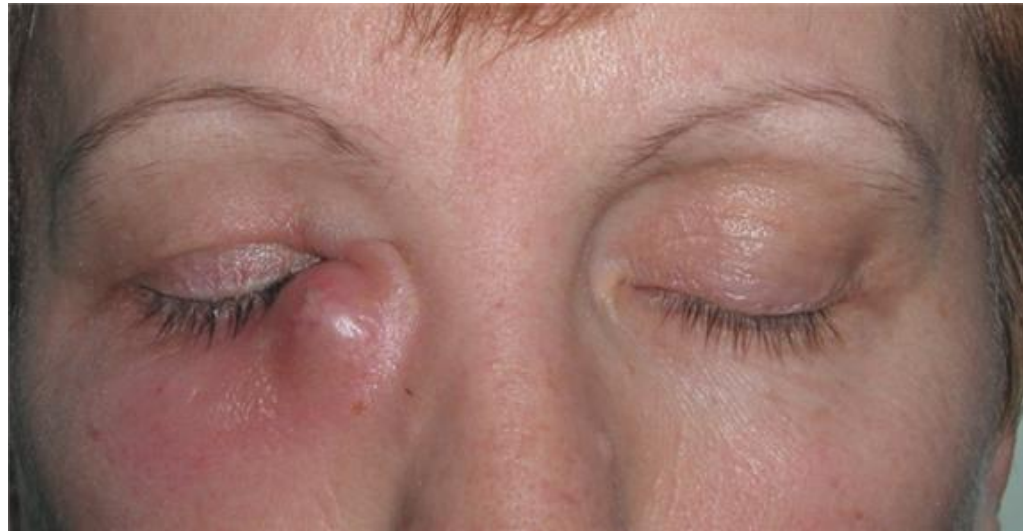

# Klinikum

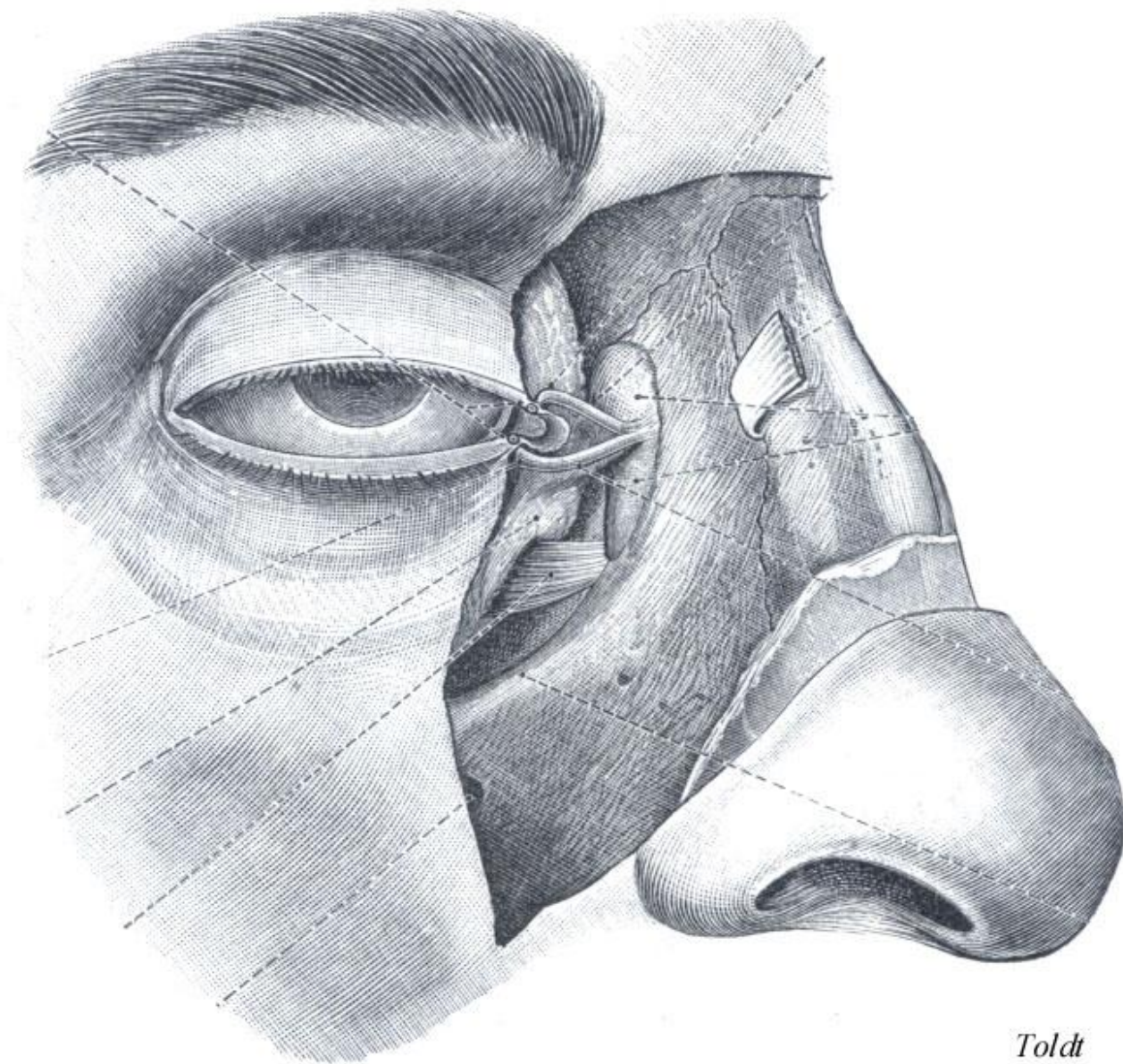
*Dacryoadenitis acuta*



*Dacryoadenitis acuta*

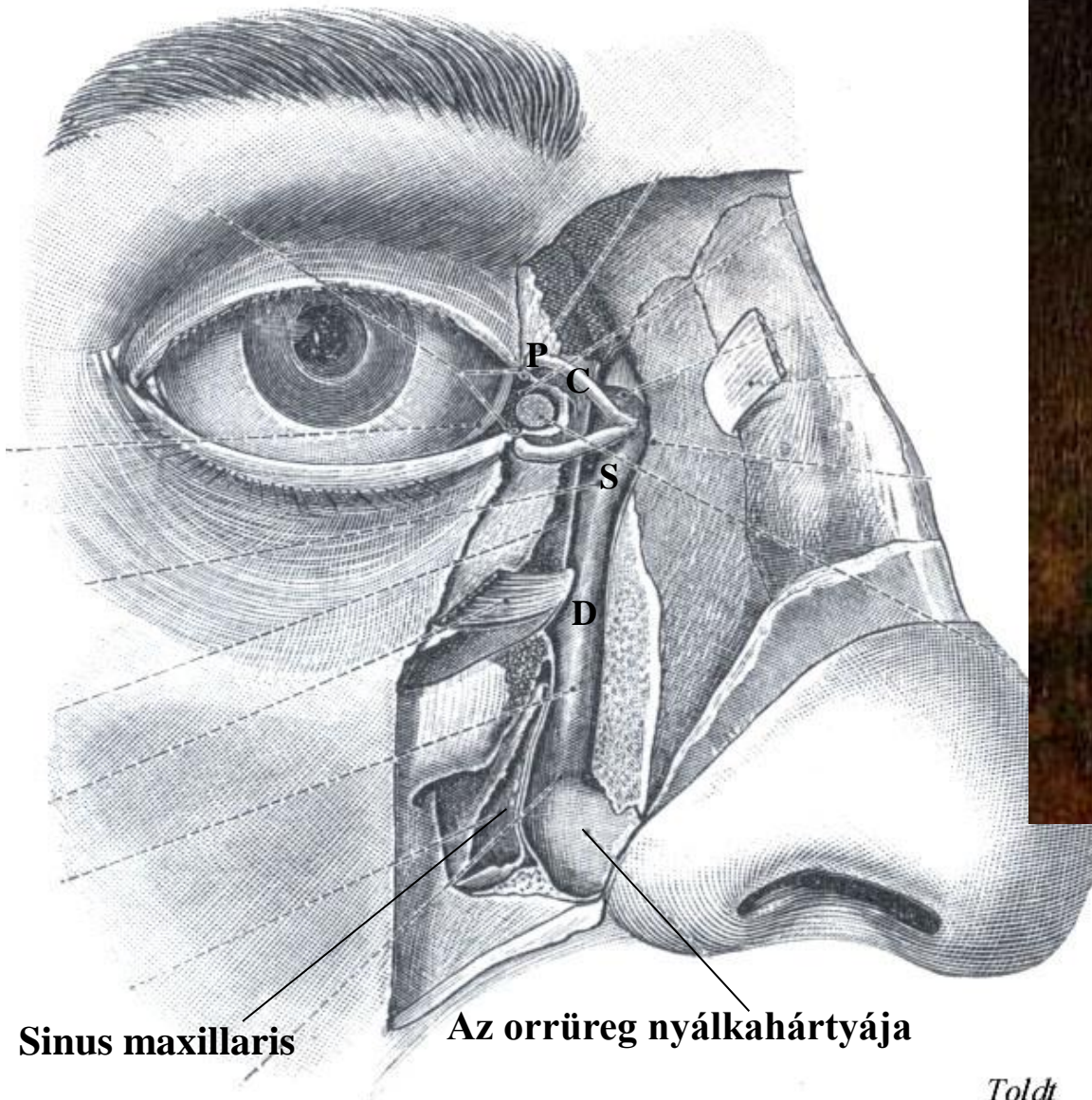


# Könnykészülék (*apparatus lacrimalis*) - előlnézetben



Toldt

# Könnykészülék (*apparatus lacrimalis*) - előlnézetben

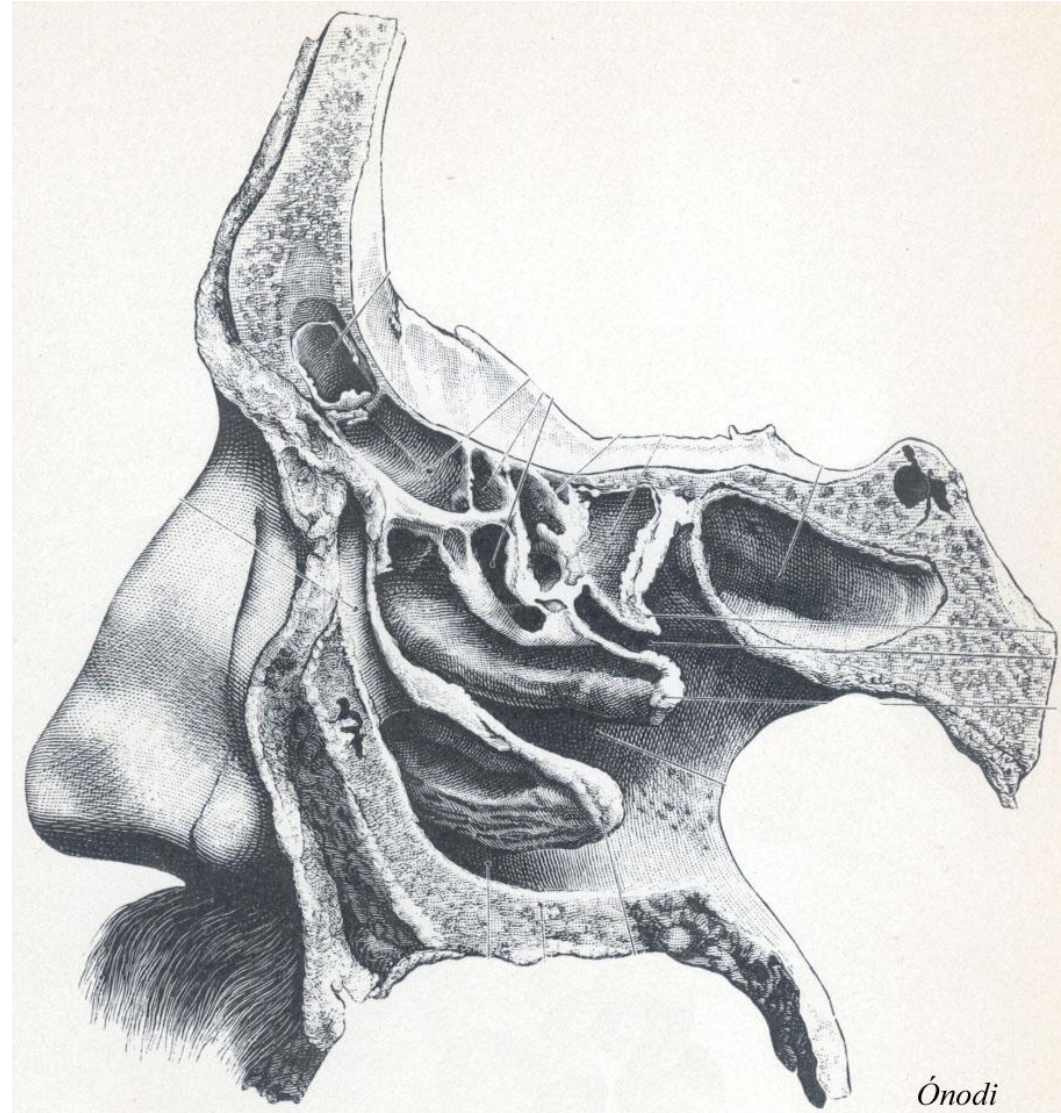
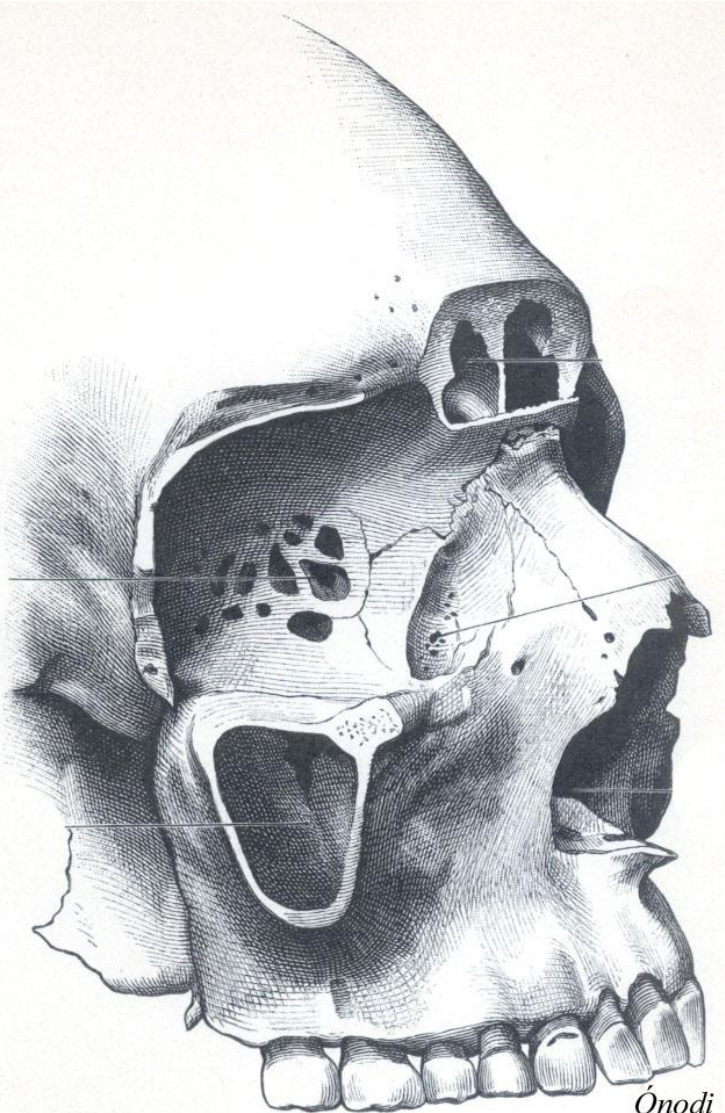


Sinus maxillaris

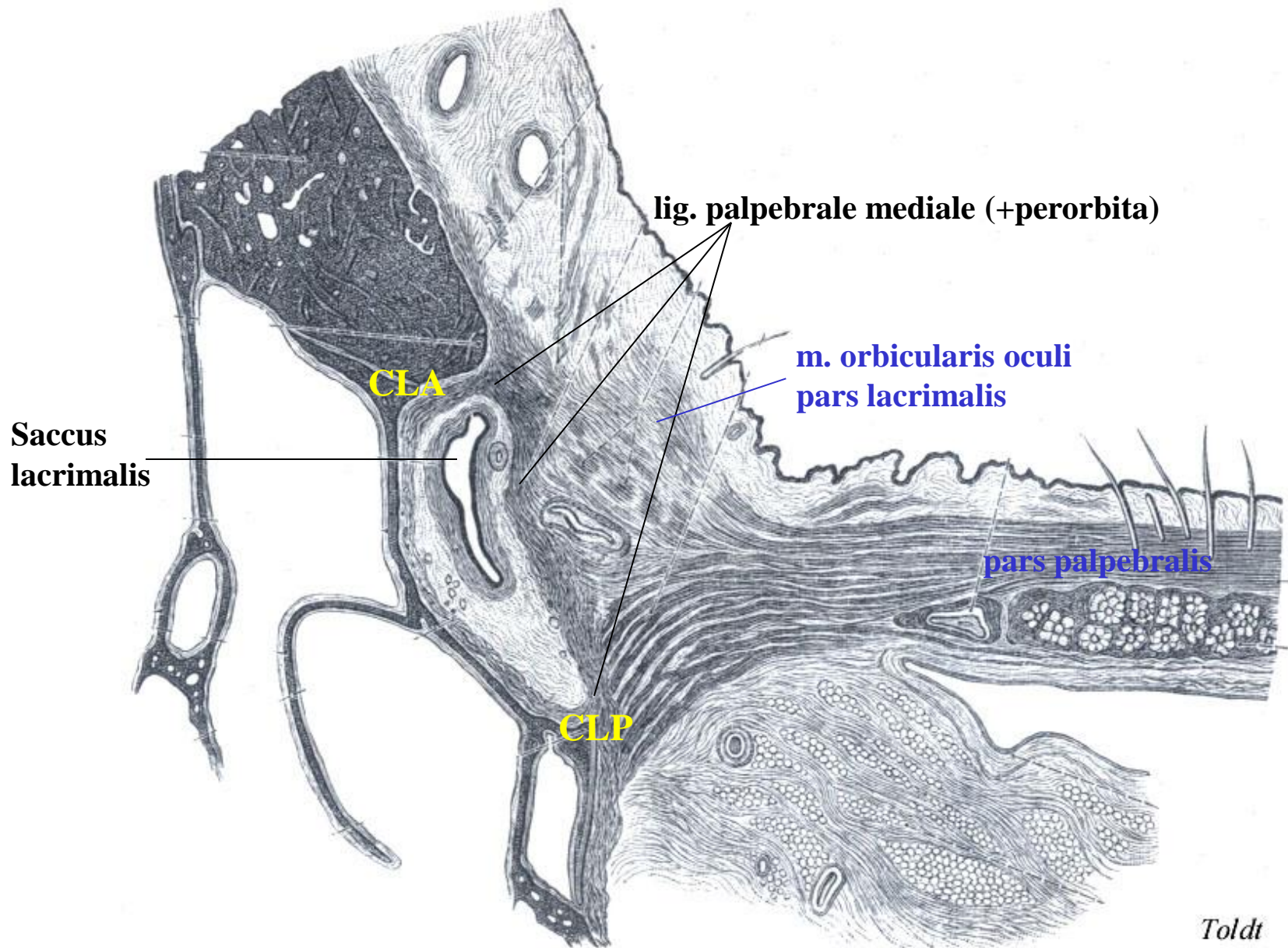
Az orrüreg nyálkahártyája

Toldt

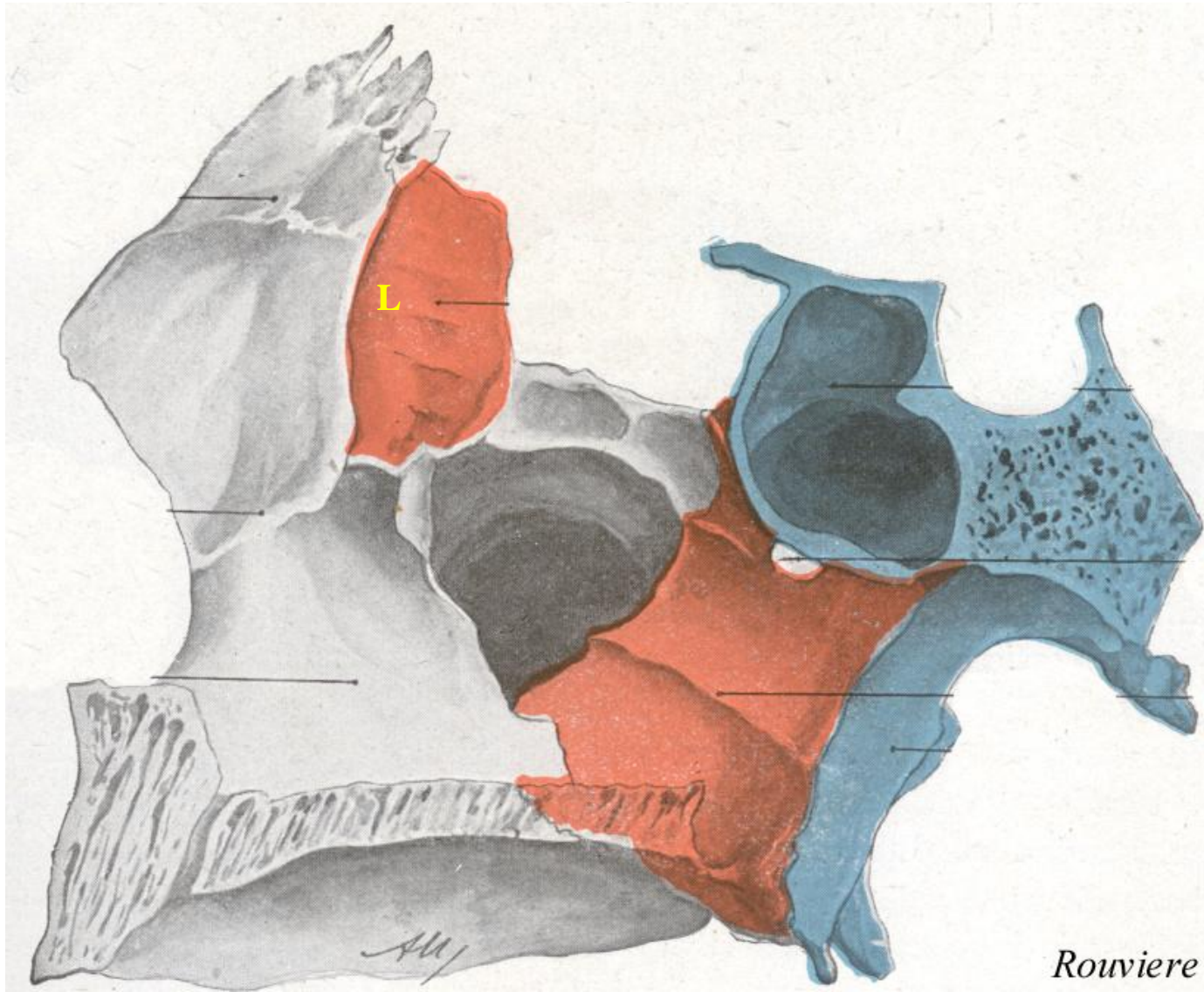
# Könnykészülék - saccus lacrimalis és ductus nasolacrimalis



# Könnykészülék - saccus lacrimalis

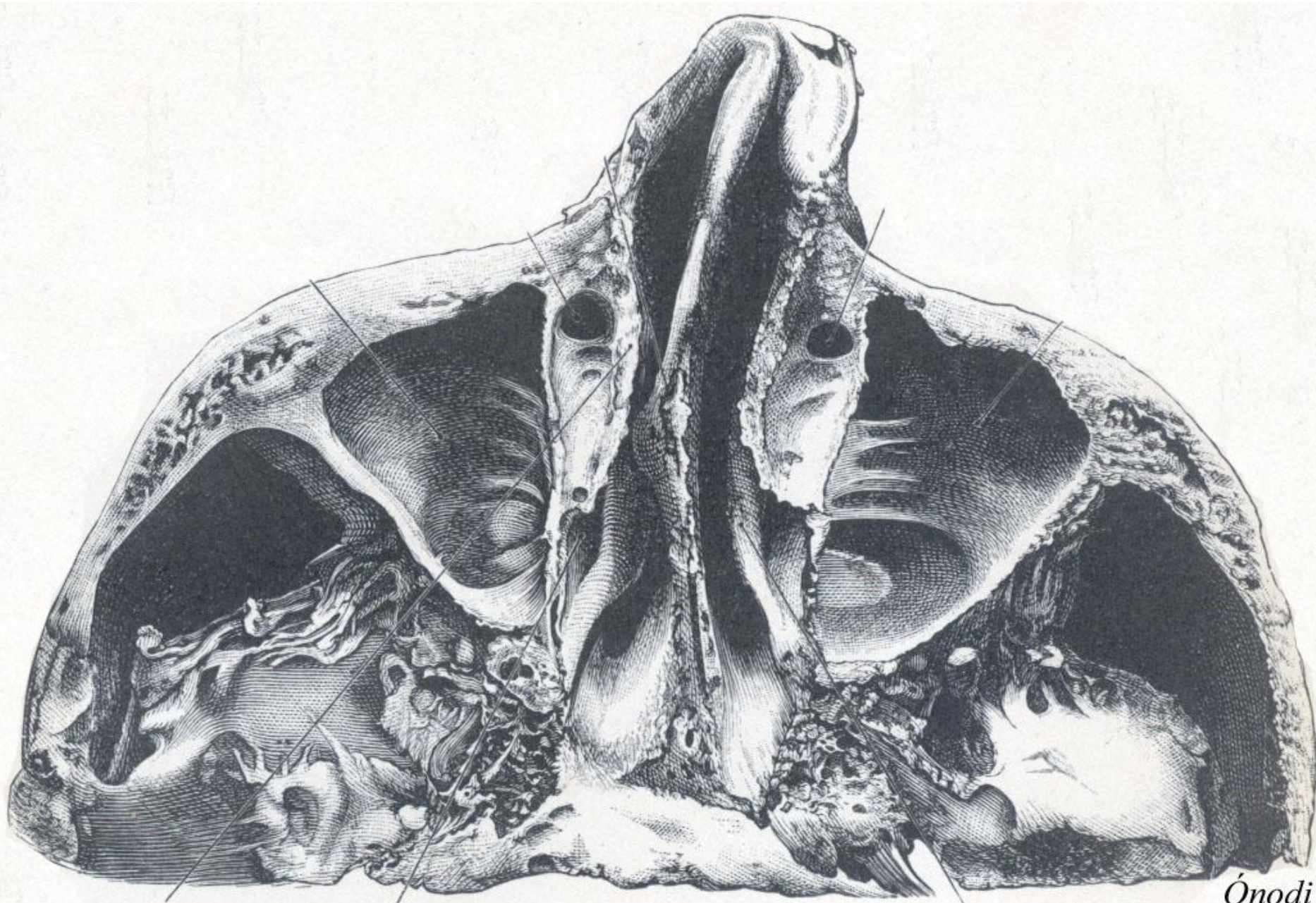


# Könnykészülék - ductus nasolacrimalis

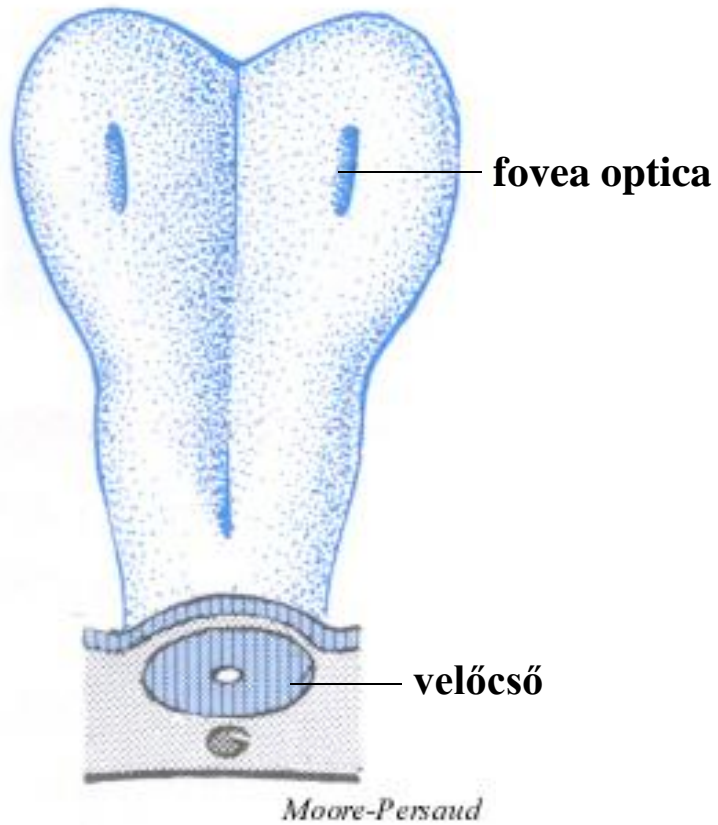




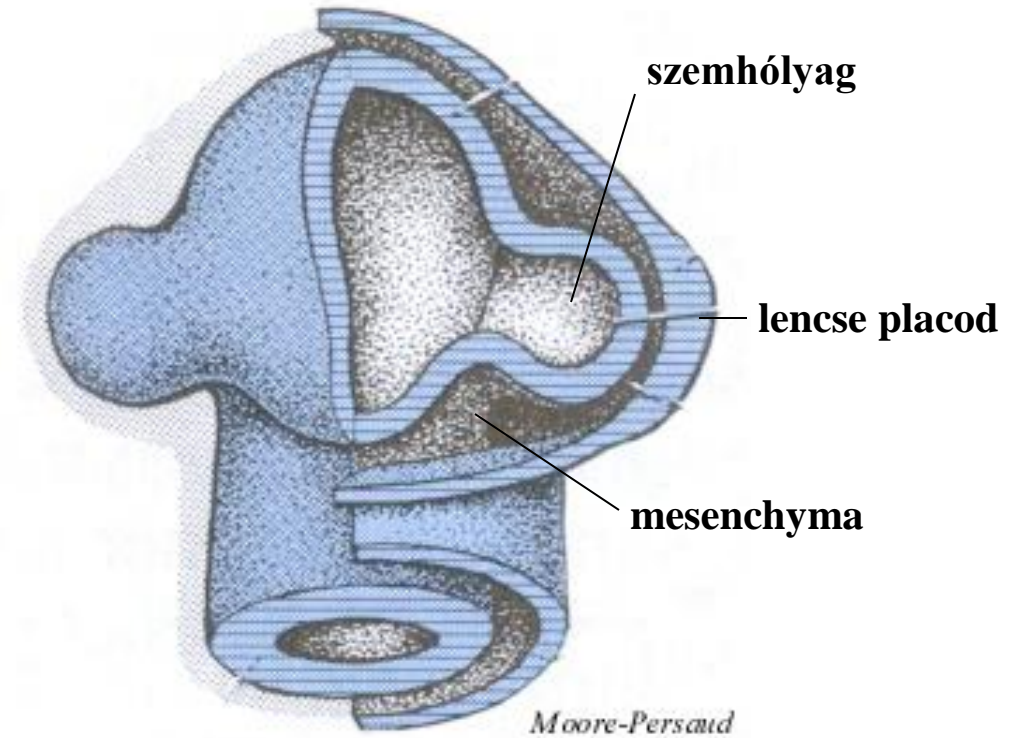
# Könnykészülék (*apparatus lacrimalis*) - medial felől



# A látószerv fejlődése

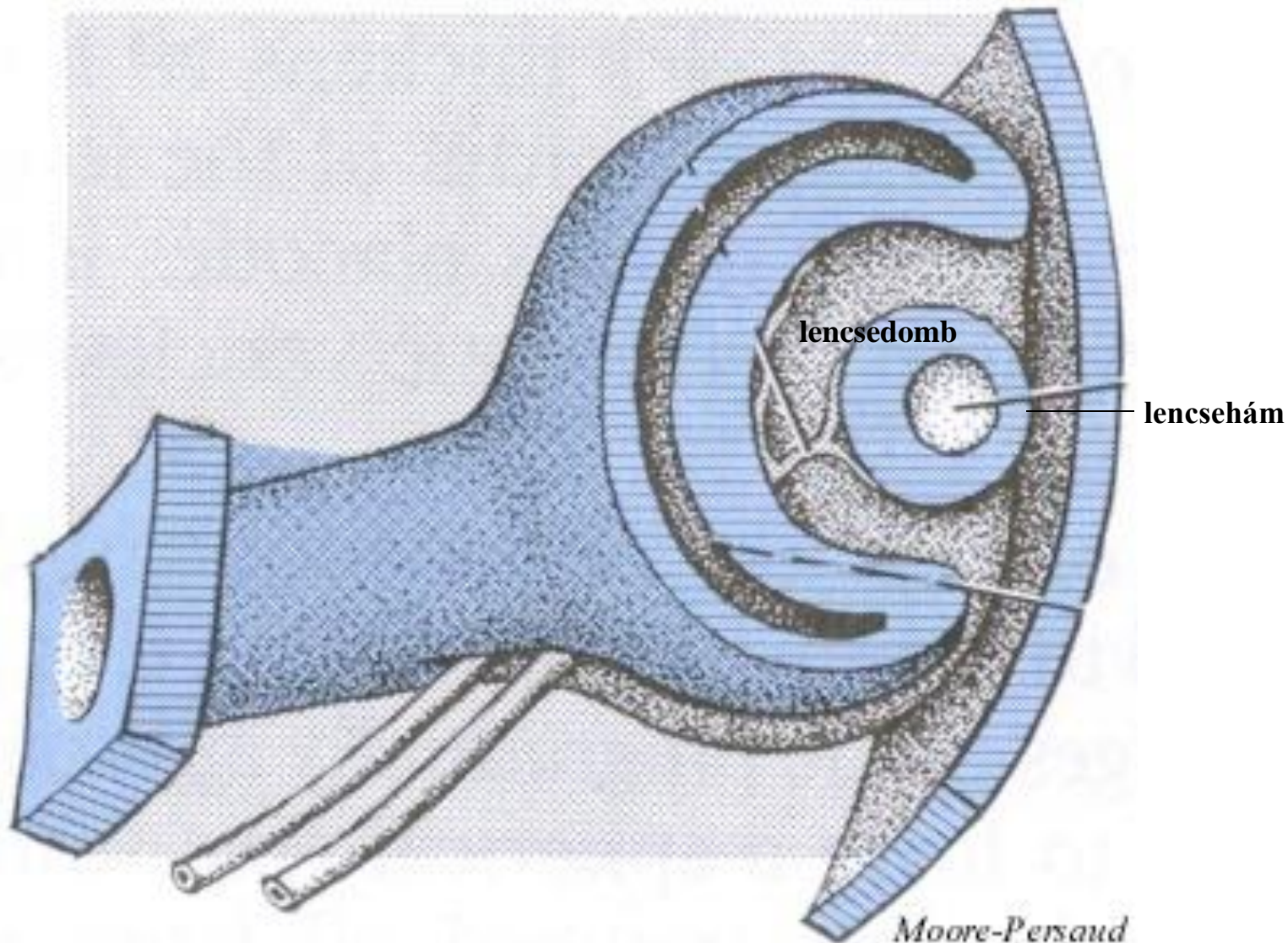


22. nap

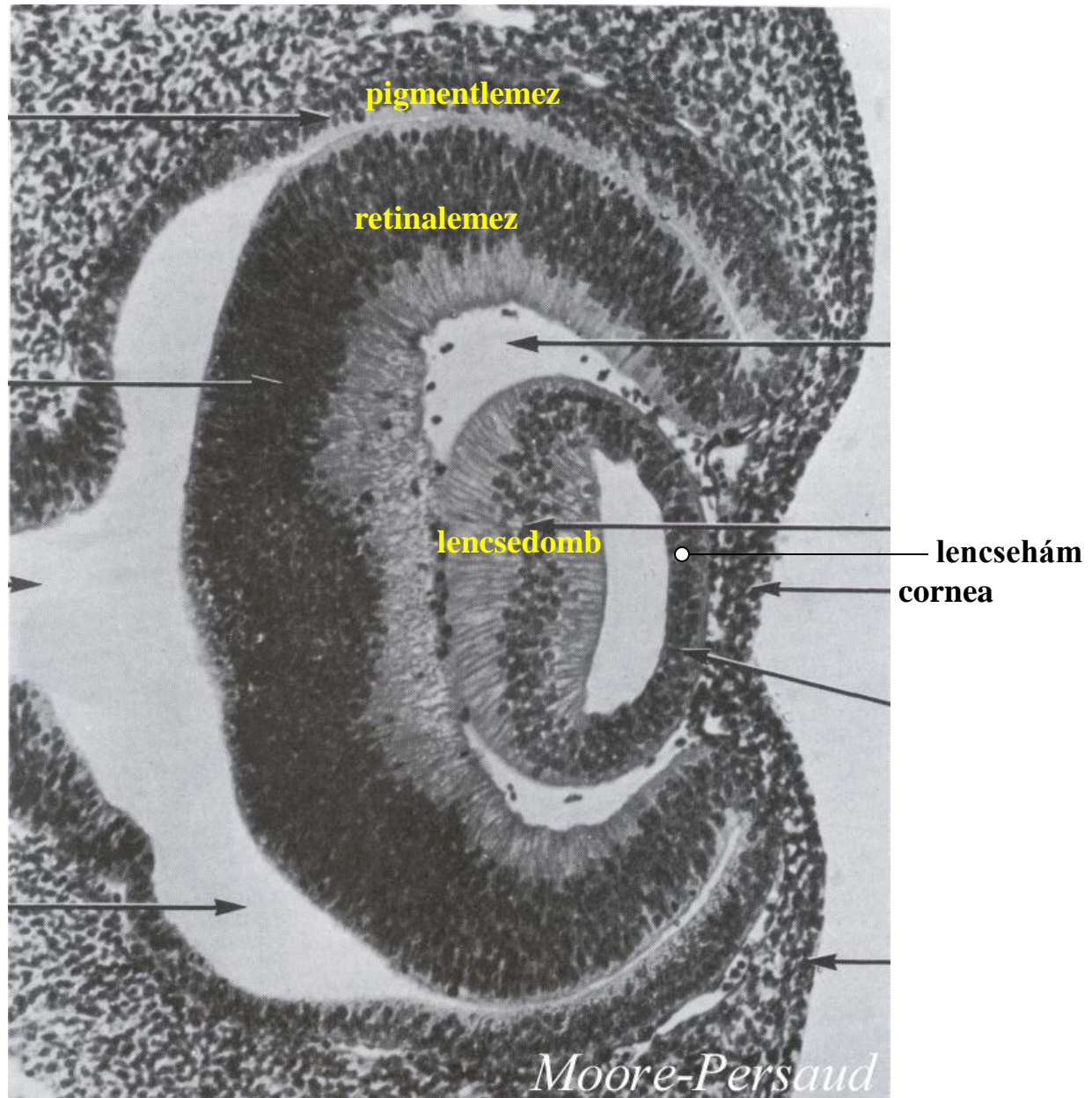


28. nap

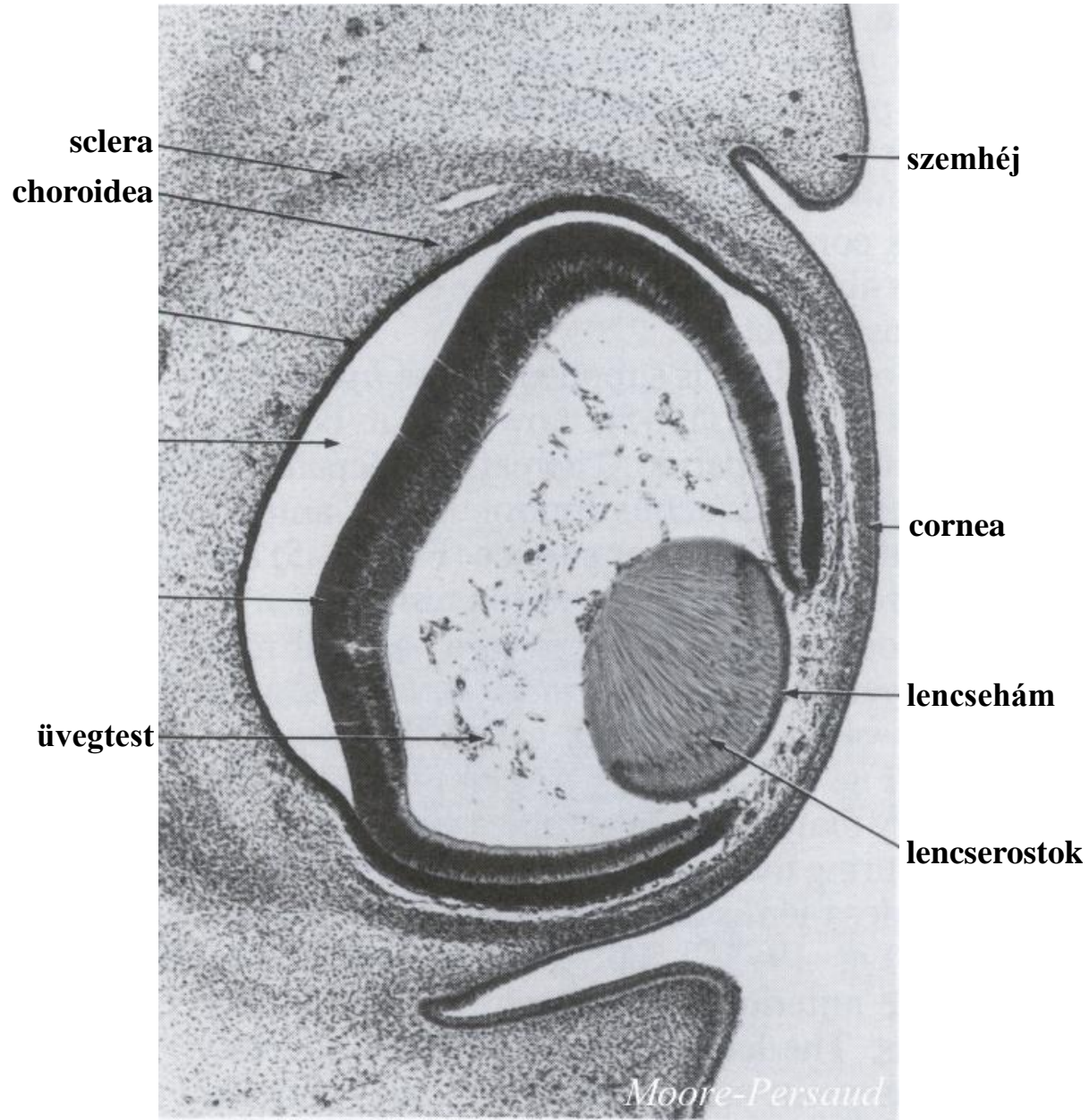
# A látószerv fejlődése



# A látószerv fejlődése - 41. nap



# A látószerv fejlődése - 50. nap



# A látószerv fejlődése - összefoglalás

