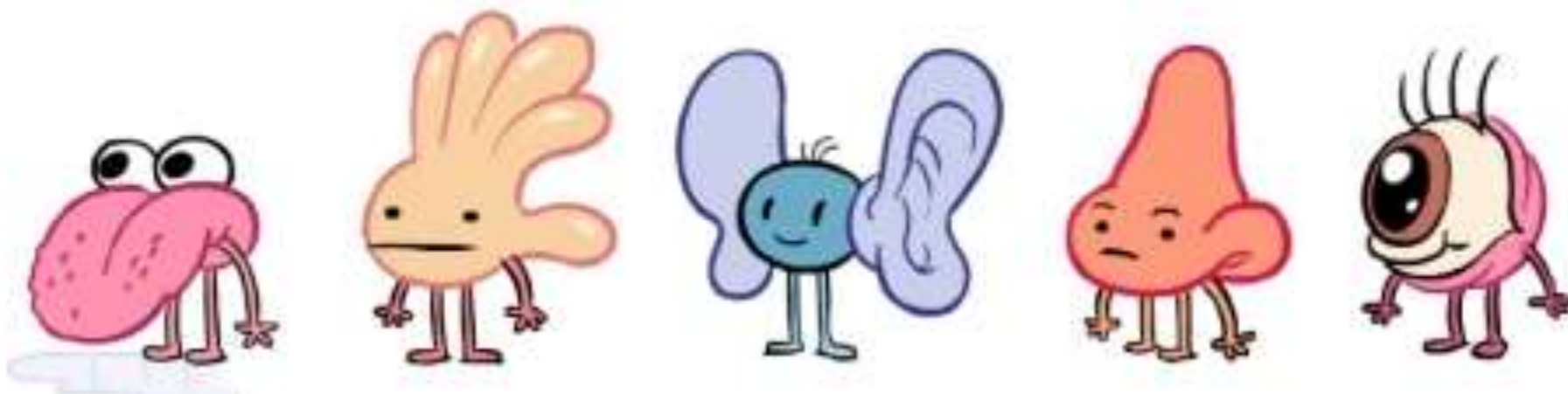


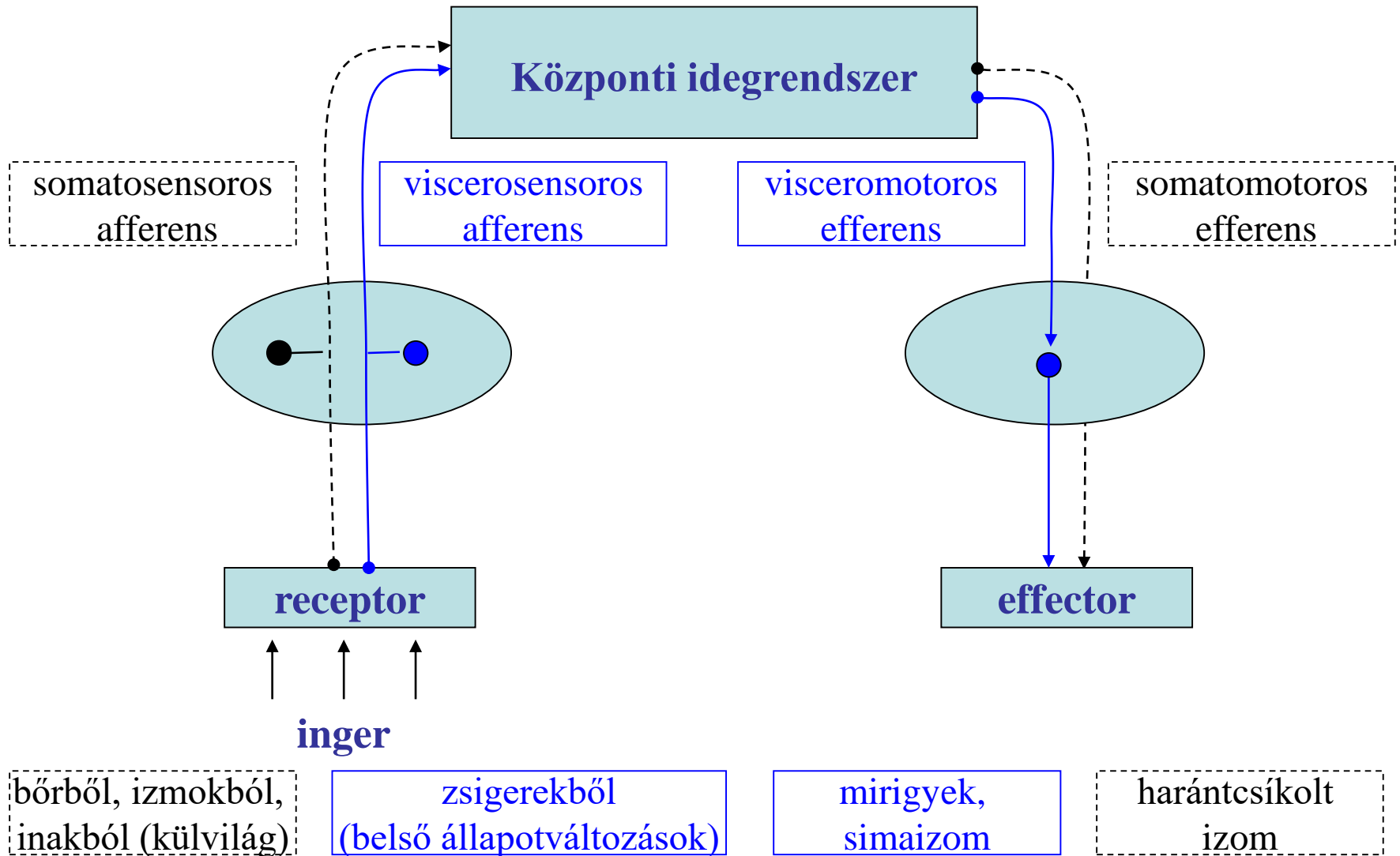
Érzékszervek



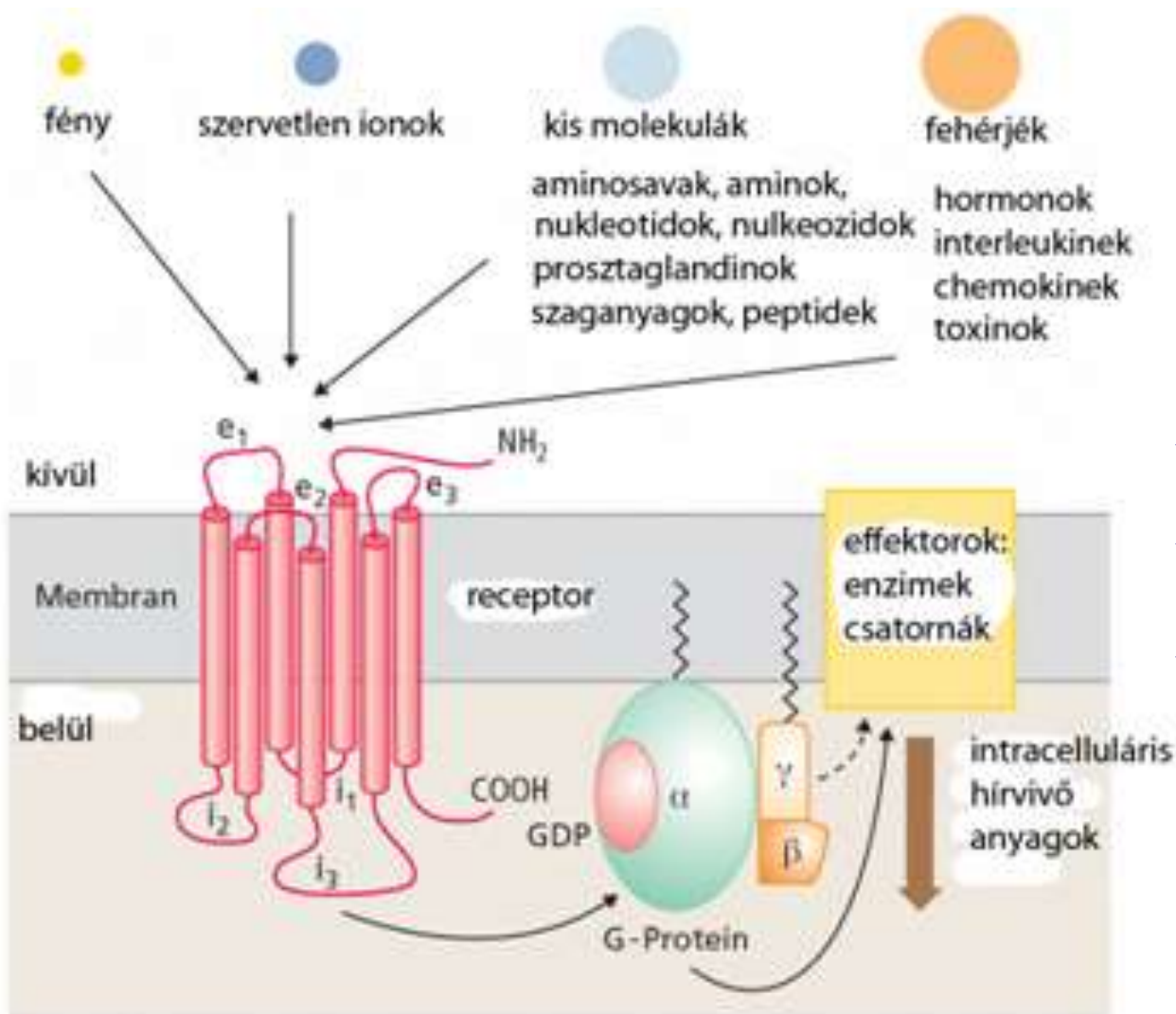
Dr. Puskár Zita

EÜINF 2018

Érzékelés - válaszreakciók



Receptor molekula



Receptorok – speciális fehérje komplexek

Elhelyezkedés: membránban, citoplazmában, magban

Aktiváció: specifikus molekulák (ligand) kötődése vagy direkt energiaközlés

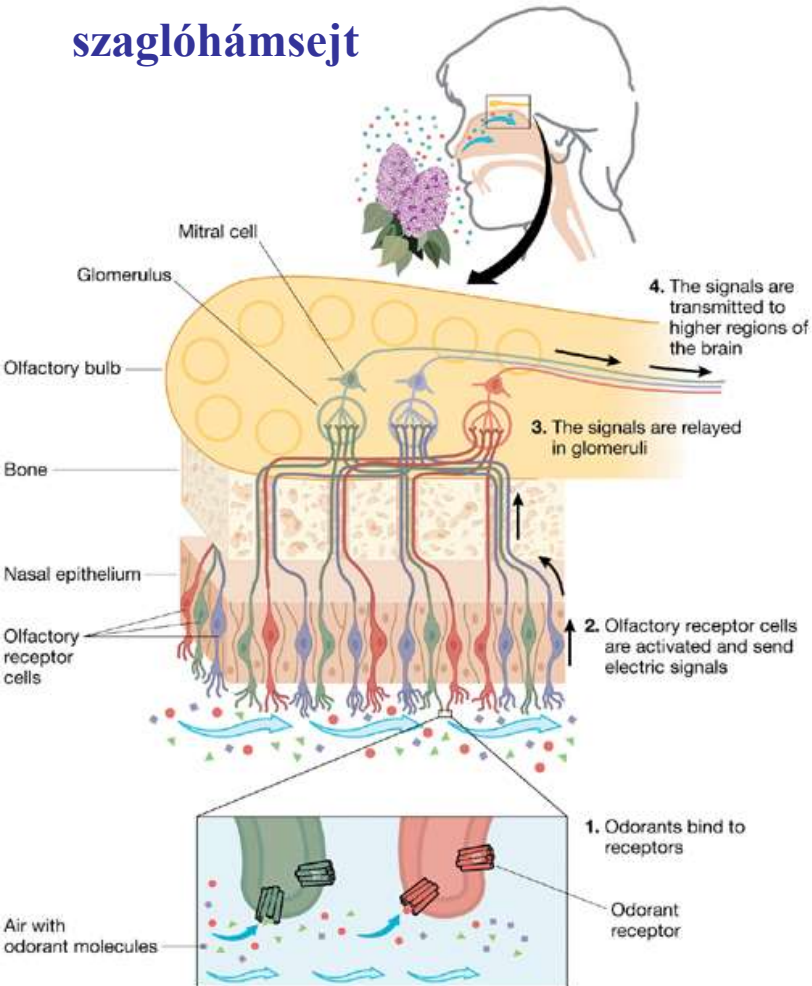
Az aktiváció ionmozgásokat és/vagy hírvivő molekulákon keresztül specifikus sejtválaszt eredményez.

érzékelés: inger → receptoraktiváció (energiaátalakítás) → ingerület

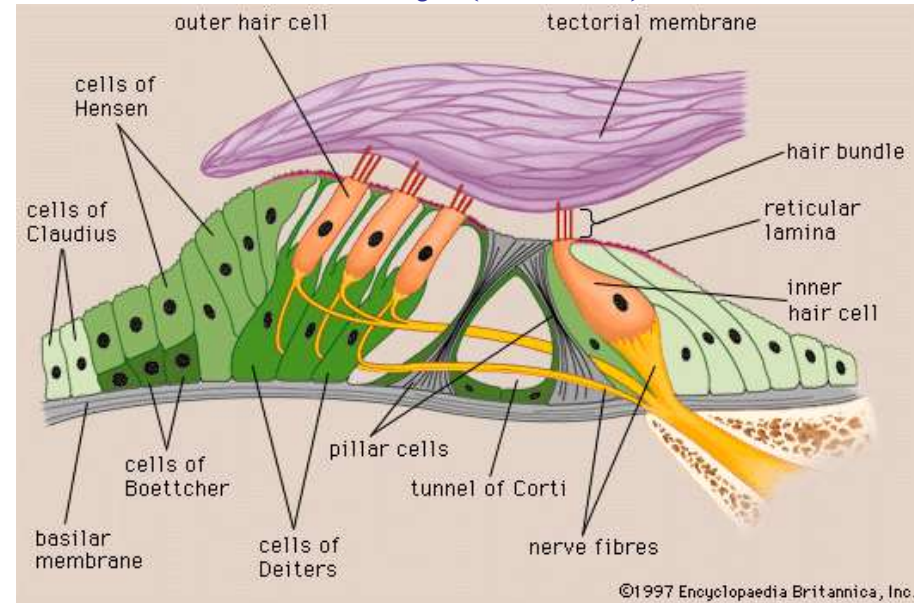
Receptor sejt

primer érzékhámsejt: a sejt alapjáról induló nyúlvány továbbítja az ingerületet a központba.

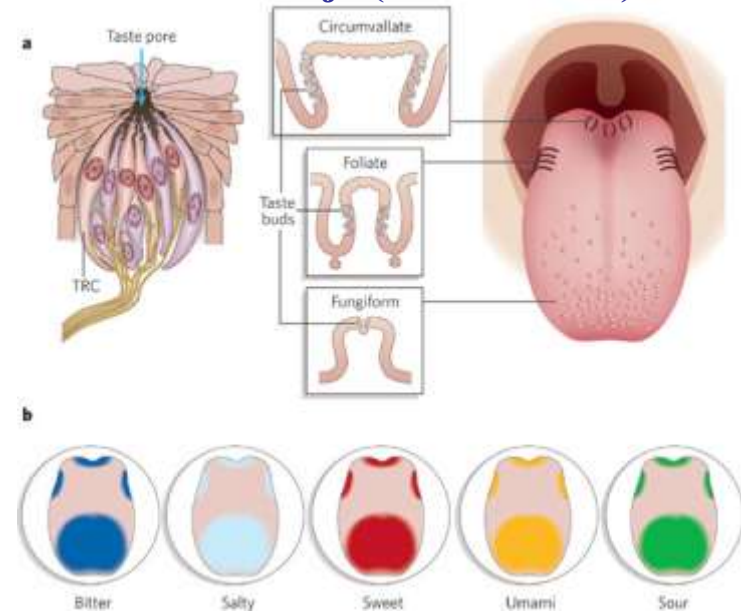
szaglóhámsejt



secunder érzékhámsejt – ingerületét a sejtben végződő érző idegrost szállítja szőrsejt (cochlea)



szőrsejt (ízlelőbimbó)



Az érzékelés csoportosítása

Speciális

speciális érzékszerv

látás, hallás, egyensúlyozás, szaglás, ízlelés

Általános

nem, vagy kevésbé specializált érzékszerv

tapintás, hő, fájdalom, mozgás

Általános érzékelés

<i>besorolás</i>	<i>elhelyezkedés</i>	<i>funkció</i>
exteroceptor	bőr	tapintás, nyomás, rezgés (vibráció), hő, fájdalom
proprioceptor	izom, ízület, ín, bőr alatti (mély) szövetek, erek	testtartás (pozíció), mozgás (kinesthesia) mély nyomás
interoceptor	belső szervek (viscera)	homeosztázis, szervfunkciók

Exteroceptor: a külvilágról ad információt

Proprioceptor: a skeleto-muscularis, bőr alatti szövetek állapotát érzékeli

Interoceptor: a belső szervek állapotáról ad információt

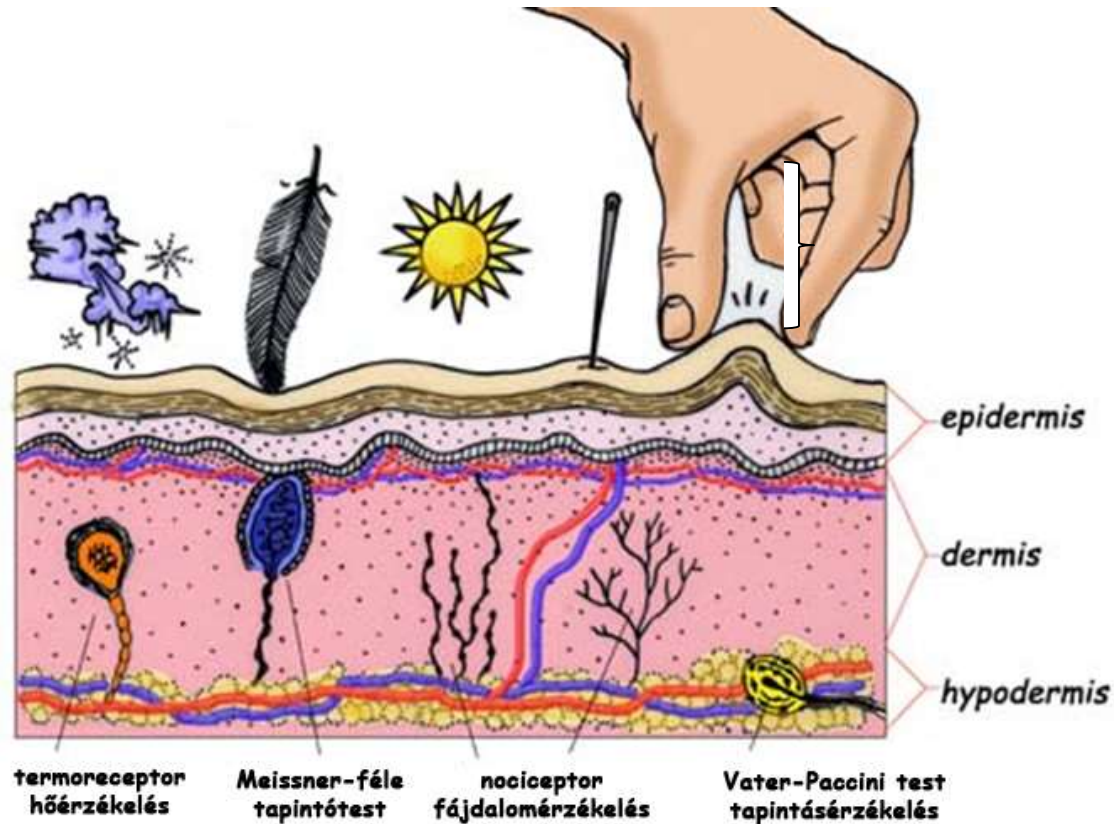
Sherrington (1906)

Szenzoros rendszerek és modalitások

<i>Szenzoros rsz.</i>	<i>modalitás</i>	<i>inger</i>	<i>receptor típusa</i>	<i>receptor sejt típus, készülék</i>
látó	látás	fény	fotoreceptor	csap, pálcika
halló	hallás	hang	mechanoreceptor	szőrsejt (cochlea)
vesztibuláris	egyensúlyozás	gyorsulás	mechanoreceptor	szőrsejt (vestibularis apparátus)
somatoszenzoros	finom nyomás, tapintás	Nyomás, rezgés	mechanoreceptor	Merkel, Meissner, Vater-Pacini, Ruffini
somatoszenzoros	propriocepció	feszülés, nyúlás	mechanoreceptor	ínorsó, izomorsó
somatoszenzoros	hőérzés	hő	termoreceptor	szabad idegvégződés
somatoszenzoros	fájdalom	kémiai, hő, mechanikai	kemo(noci)ceptor, termo(noci)ceptor, mechano(noci)ceptor	szabad idegvégződés
somatoszenzoros	viszketés	kémiai	kemor(noci)ceptor	ismeretlen
visceroszenzoros	<i>részleteiben kevésbé ismert (kemo-, baro-, mechanoreceptor)</i>			
ízérező	ízérezés	kémiai	kemoreceptor	szőrsejt (ízlelő bimbó)
szagló	szaglás	kémiai	kemoreceptor	szaglósejt

Általános érzékelés

A bőr mint érzékszerv

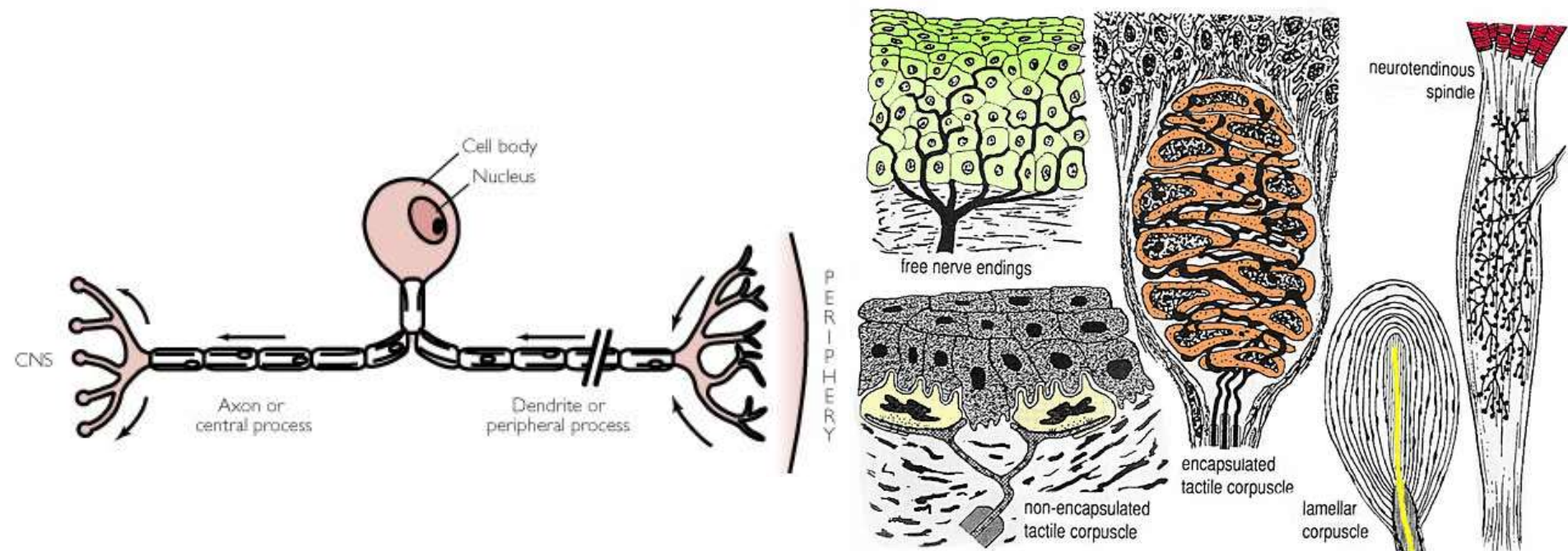


Epidermis: többrétegű elszarusodó laphám

Dermis (irha): kötőszövet

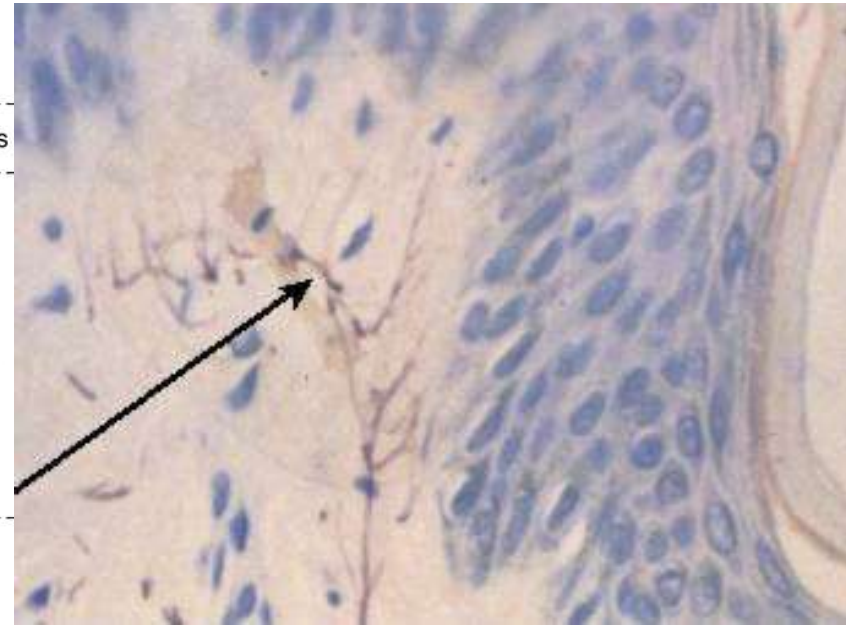
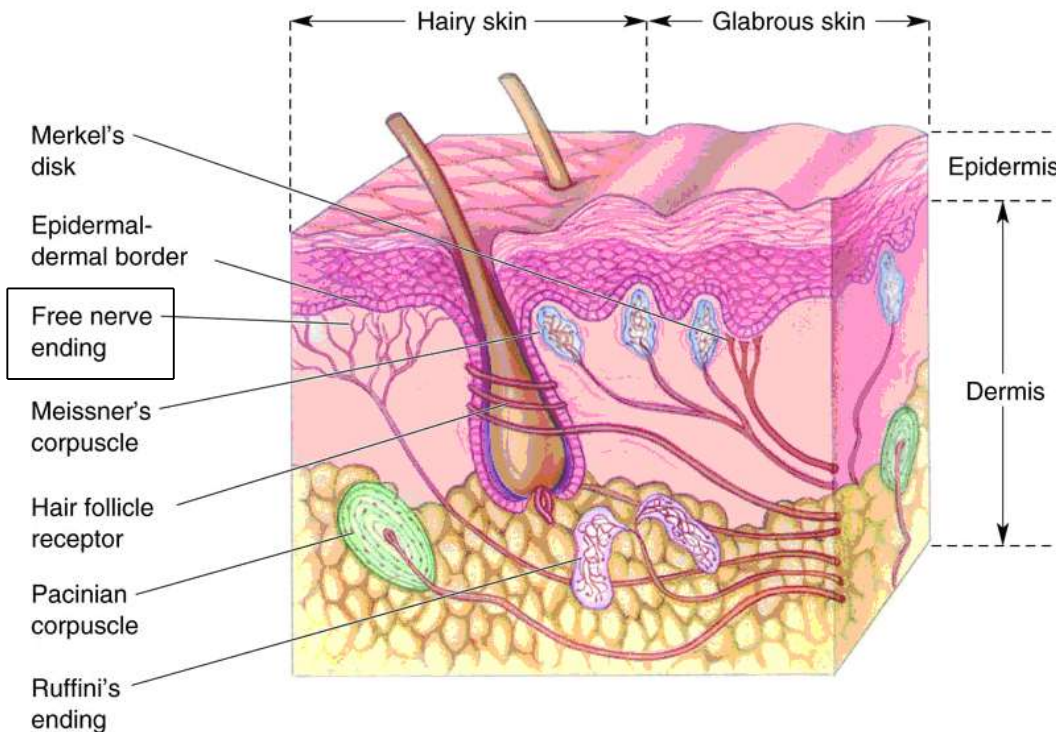
Hypodermis (subcutis) (bőralja)

Receptor készülékek idegvégződéses receptorok



Az érző dúcsejt perifériás nyúlványának vége az az elem, amelyben adott ingerre az ingerület keletkezik.

Szabad (csupasz) idegvégződés

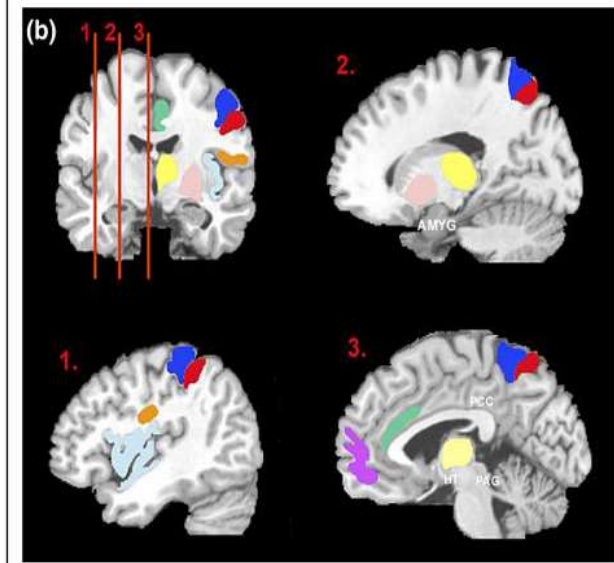
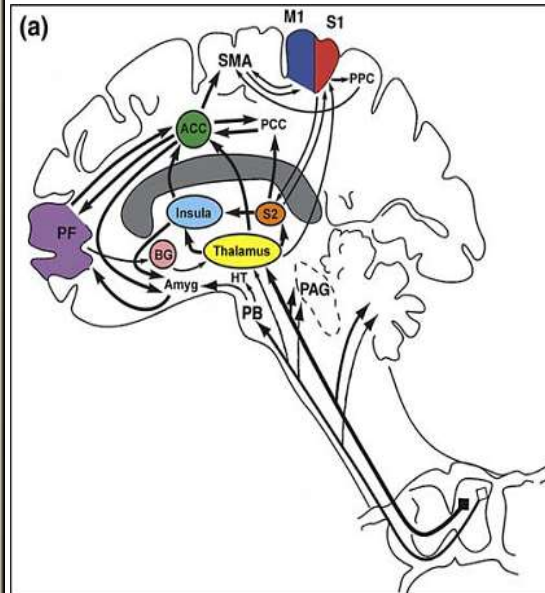
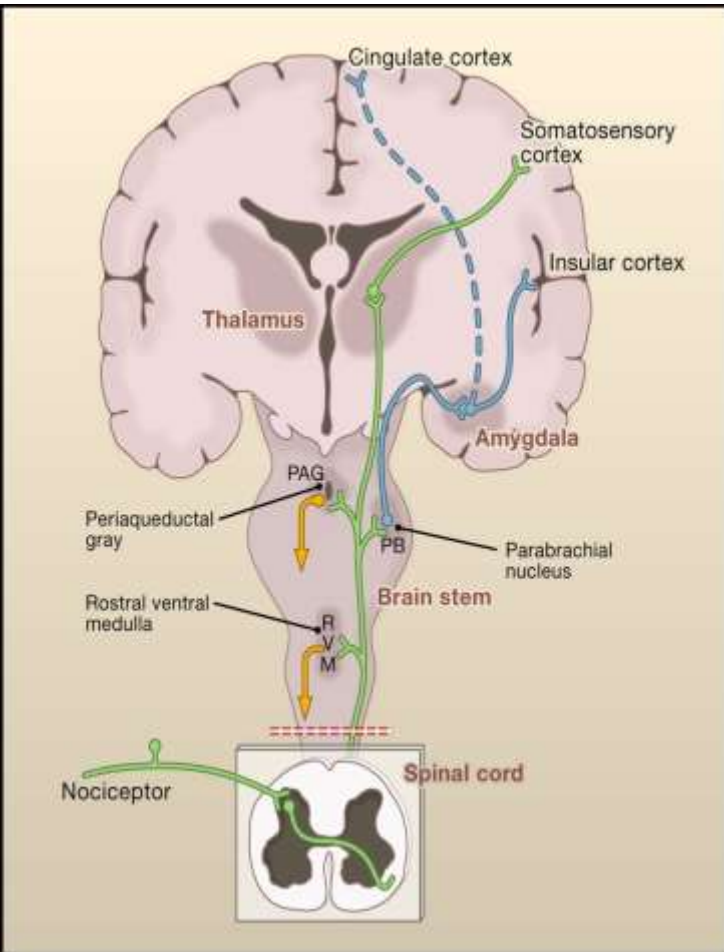


Vékony myelin hüvelyes ($A\delta$) vagy myelin hüvely nélküli (Schwann sejt borítású) axonok (C)

Az axonvégződés membránjában receptor fehérjék vannak (interstitialis folyadékkal érintkeznek)

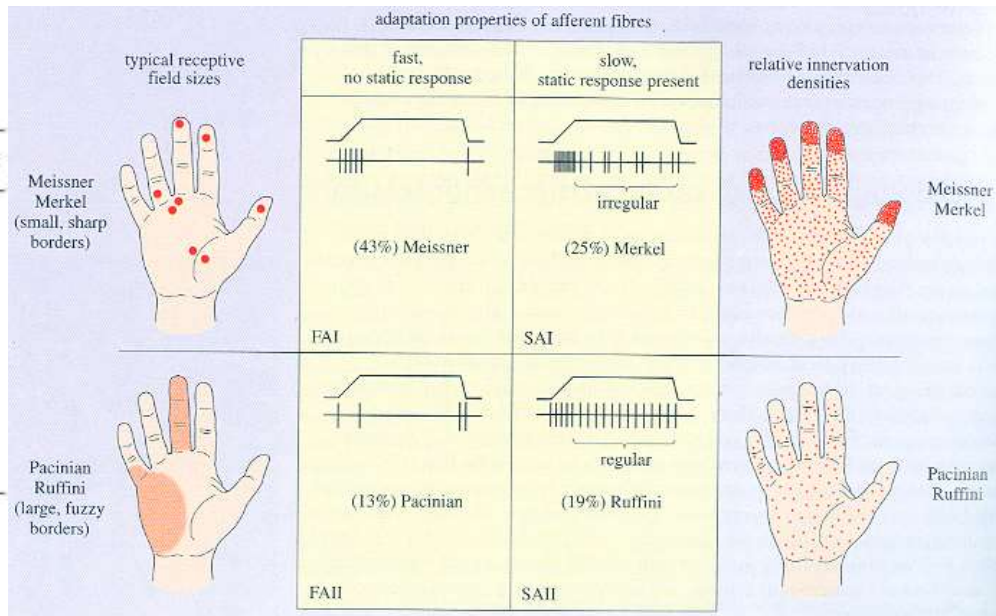
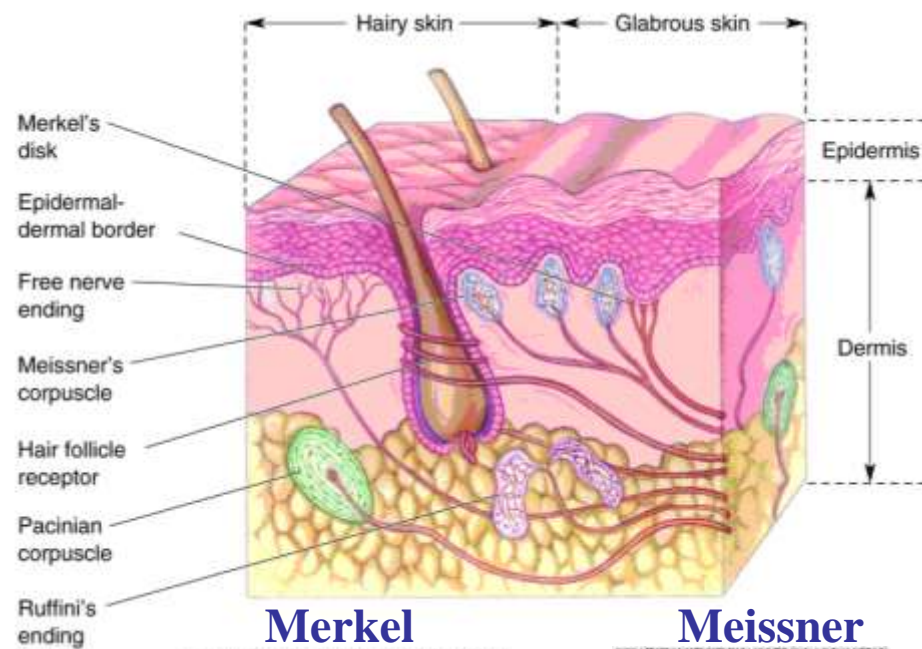
Nociceptorok (szövetkárosító- mechanikai, hő és kémiai- hatásra aktiválódó receptorok), meleg termoreceptorok, hideg termoreceptorok

Nociceptio



Fájdalomérzés kialakulása

A bőr mechanoreceptorai

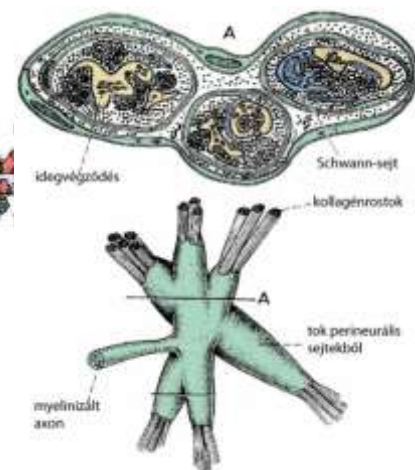
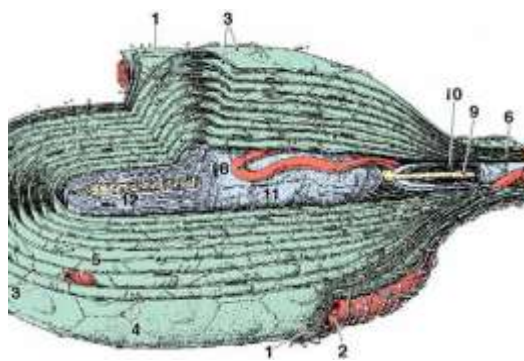
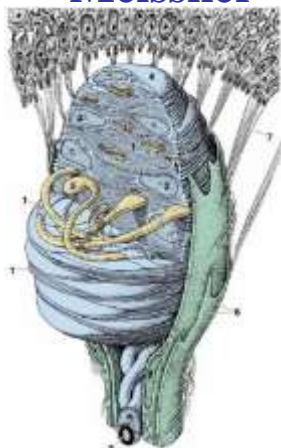
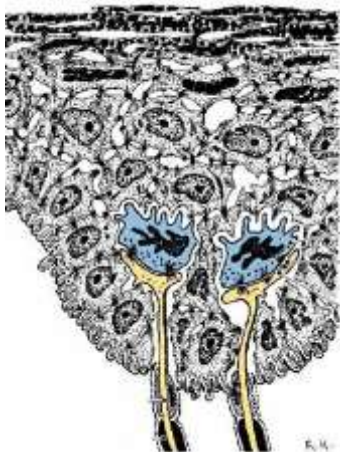

Merkel

Meissner

Vater-Pacini

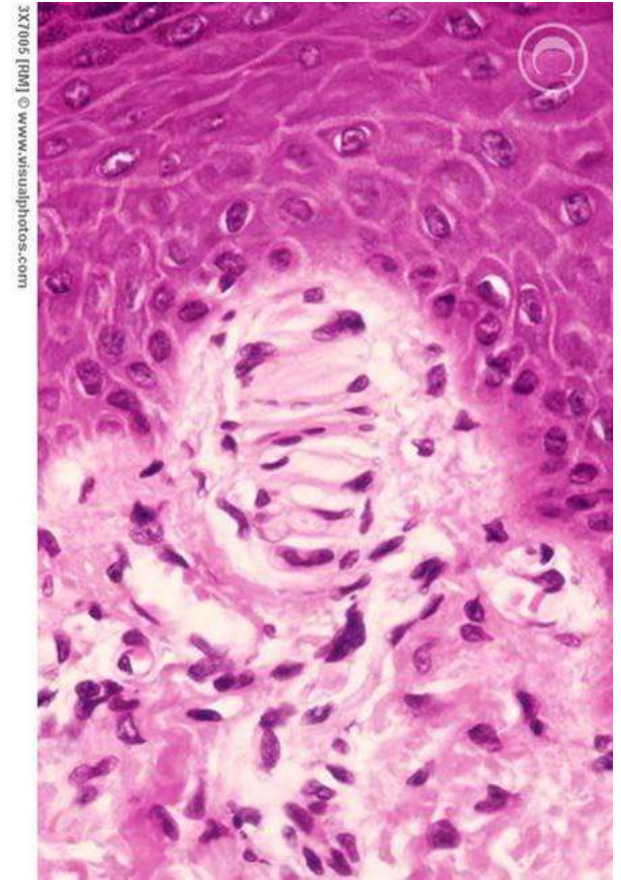
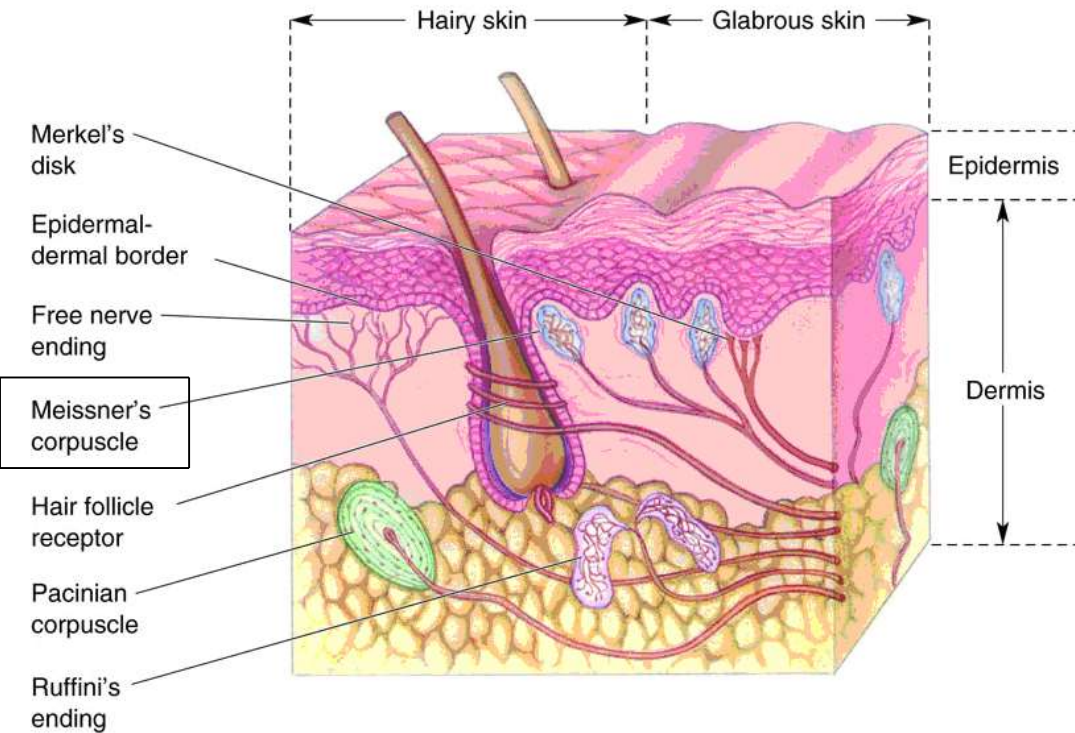
Ruffini



Vastag A β idegrostok végződése.

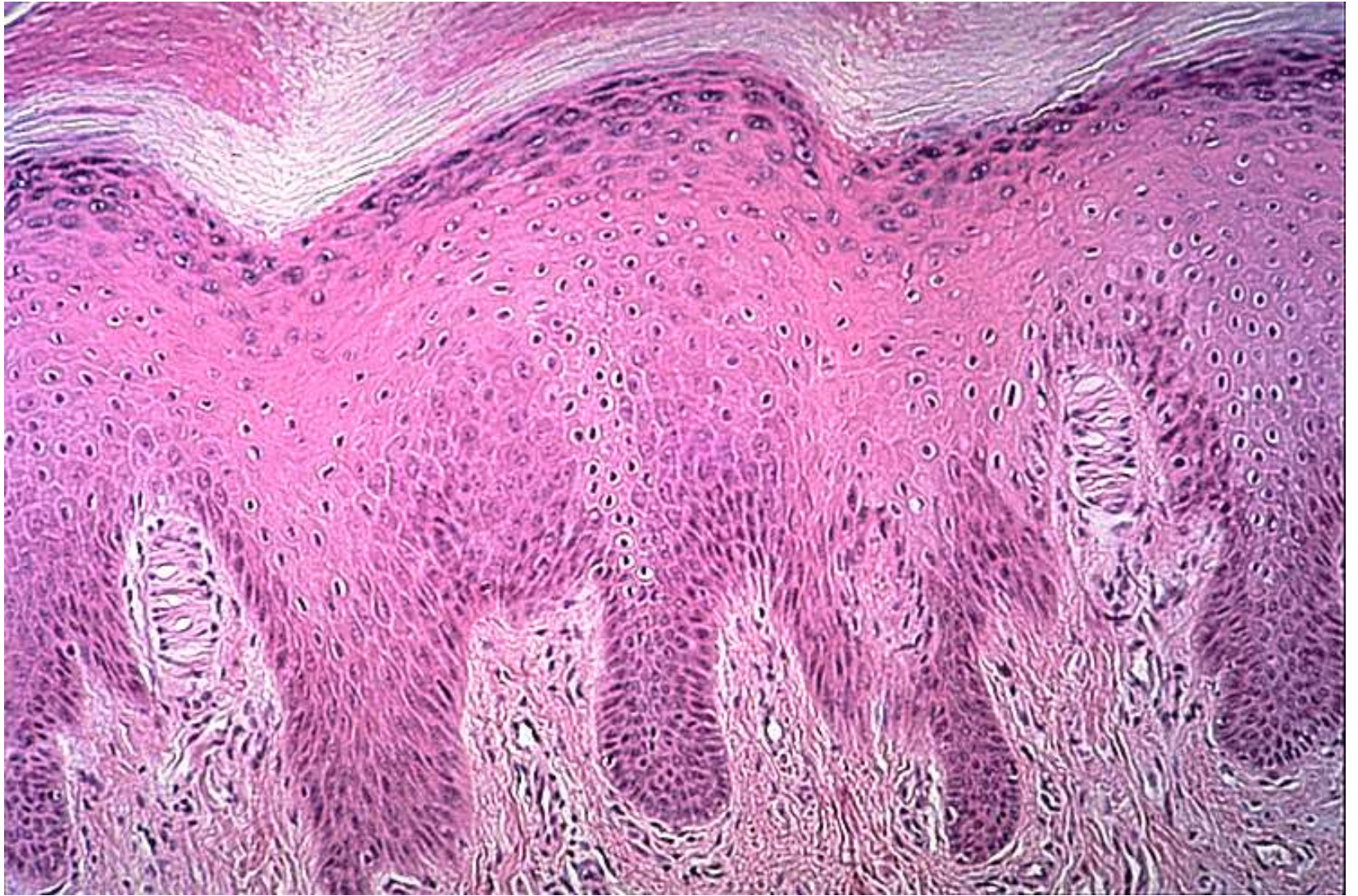Ingerek, amelyekre reagálnak: rezgések, nyomás, csiklandozás és szőrszál hajlás

Meissner-féle tapintótest

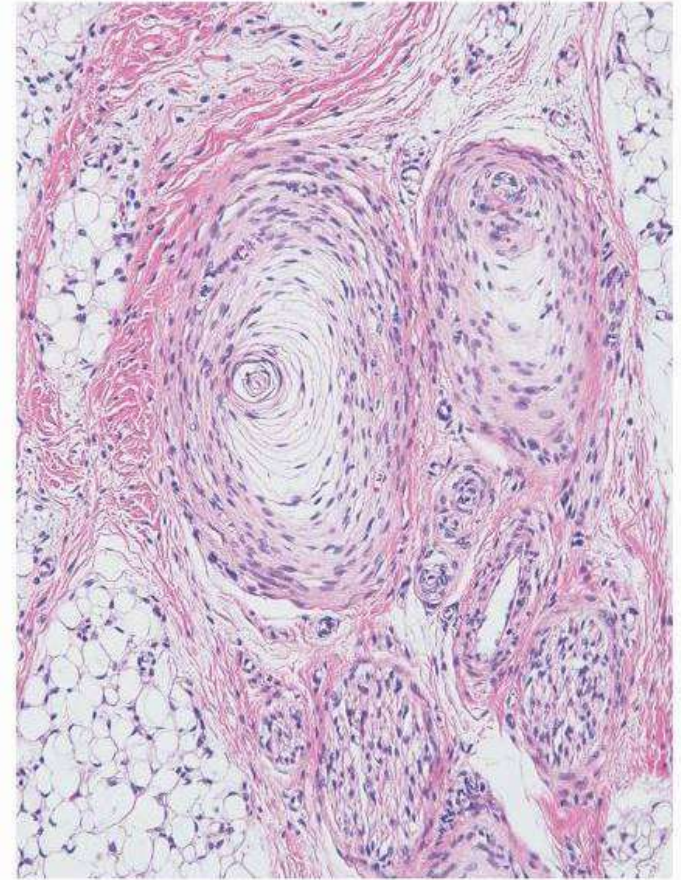
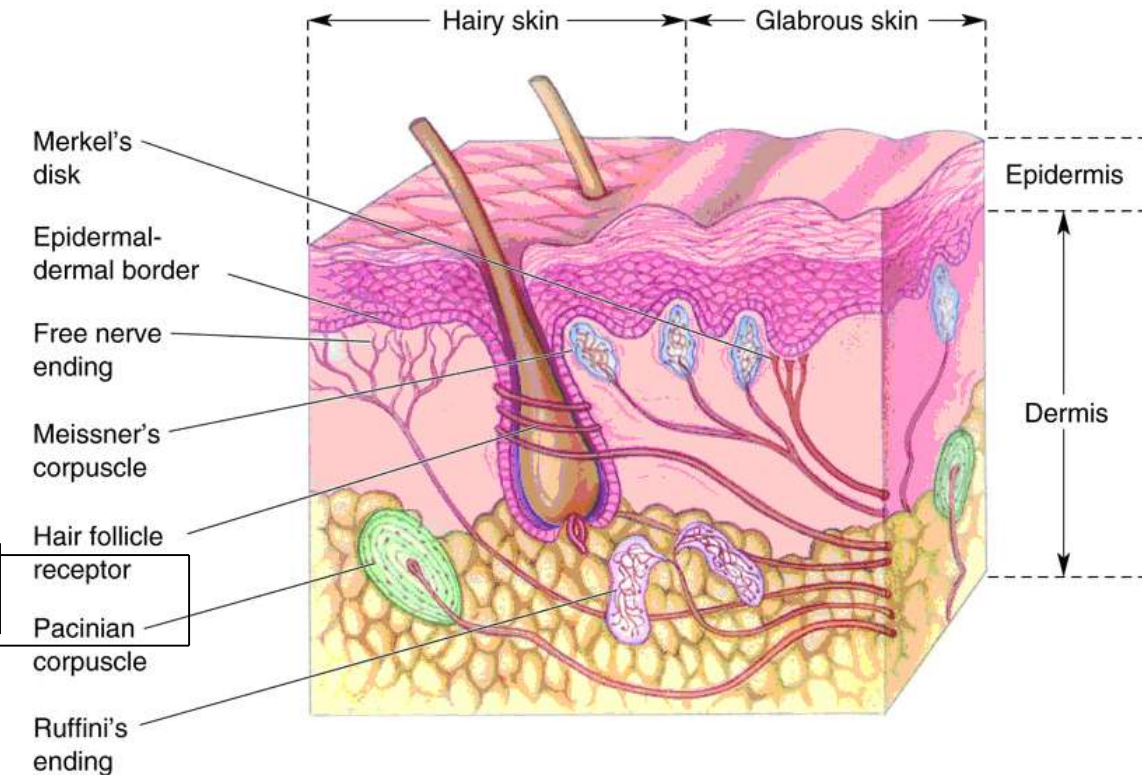


Mechanoreceptor (gyorsan adaptálódó), amely a finom nyomásra (érintésre) reagál
A bőr kötőszövetes papilléiban elhelyezkedő ellipszoid képződmény (40x100 μm nagyságú).

5-10 egymásra fekvő, ék alakú glia jellegű sejtből épül fel, kötőszövetes tok borítja.
Vastag, myelinhüvelyes ($A\beta$) rost elvesztve hüvelvét belép a tapintó testbe, a sejtek között kanyarog és varikozitásokat képez.



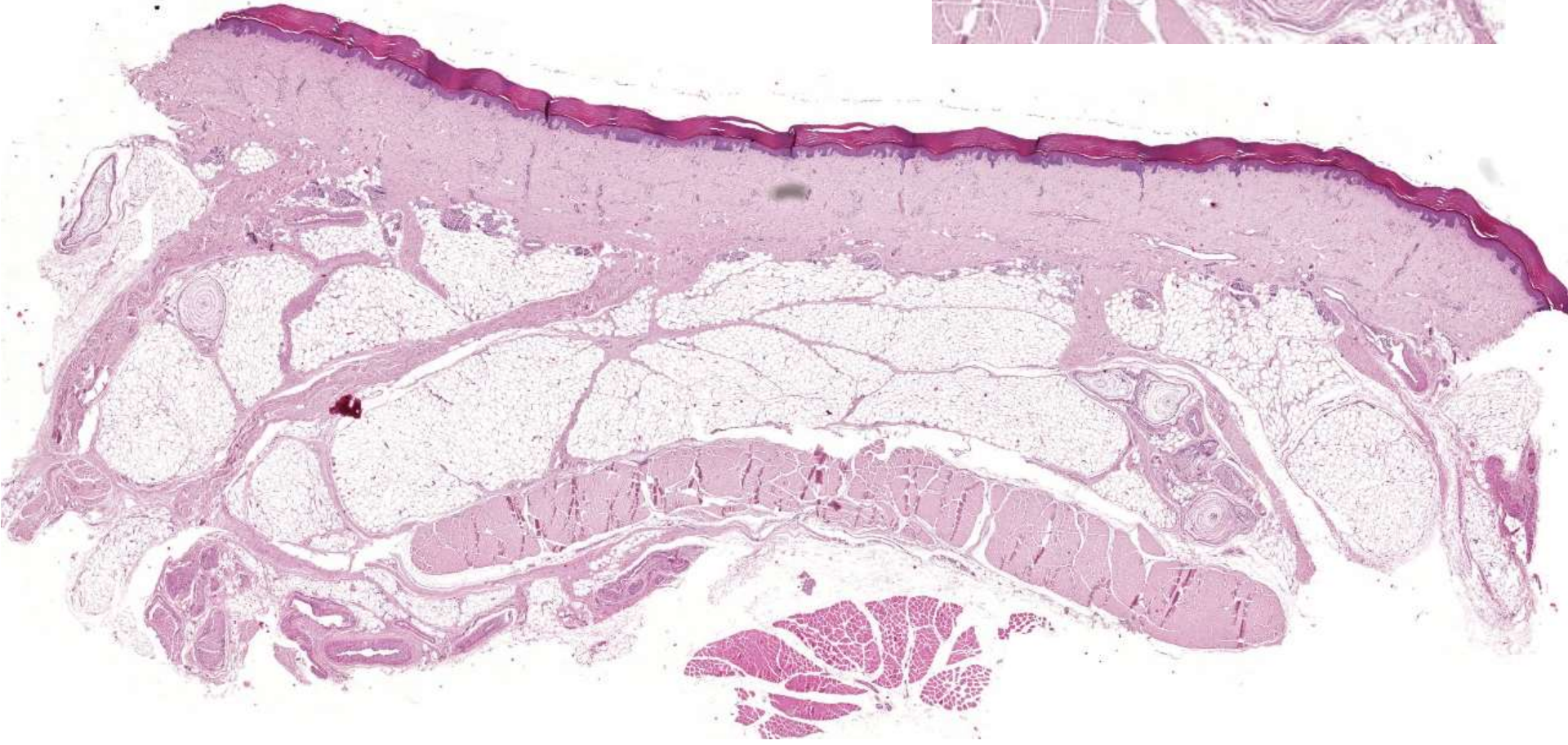
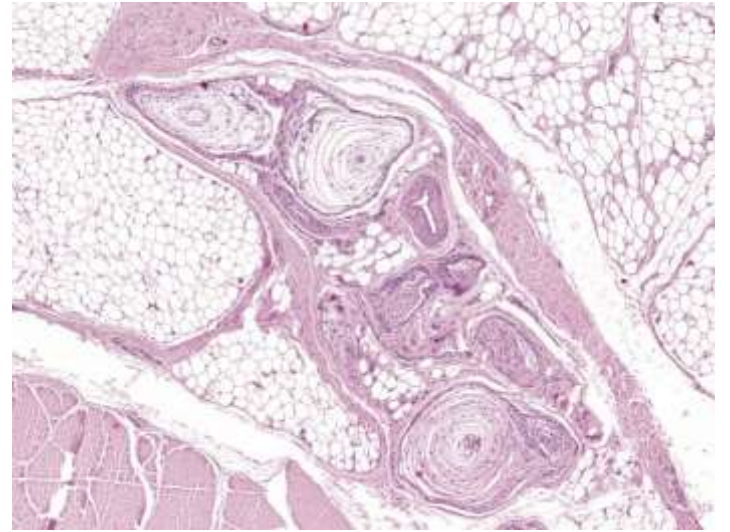
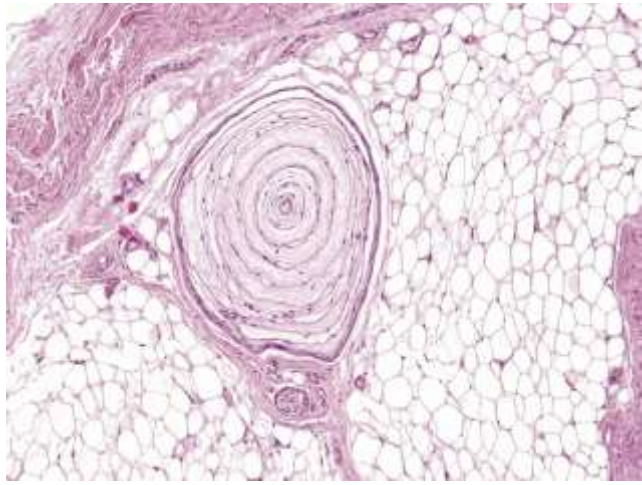
Water-Pacini test



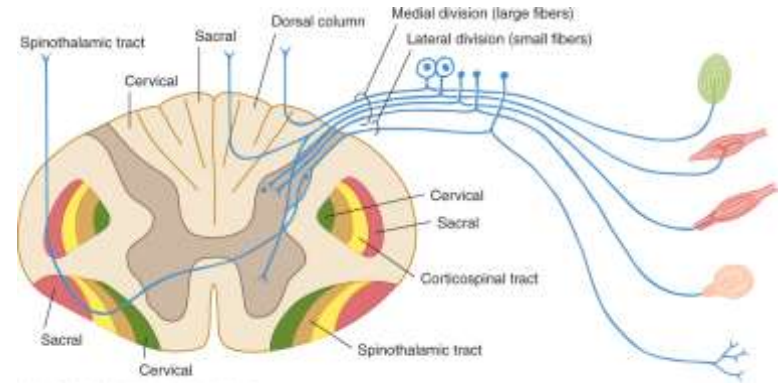
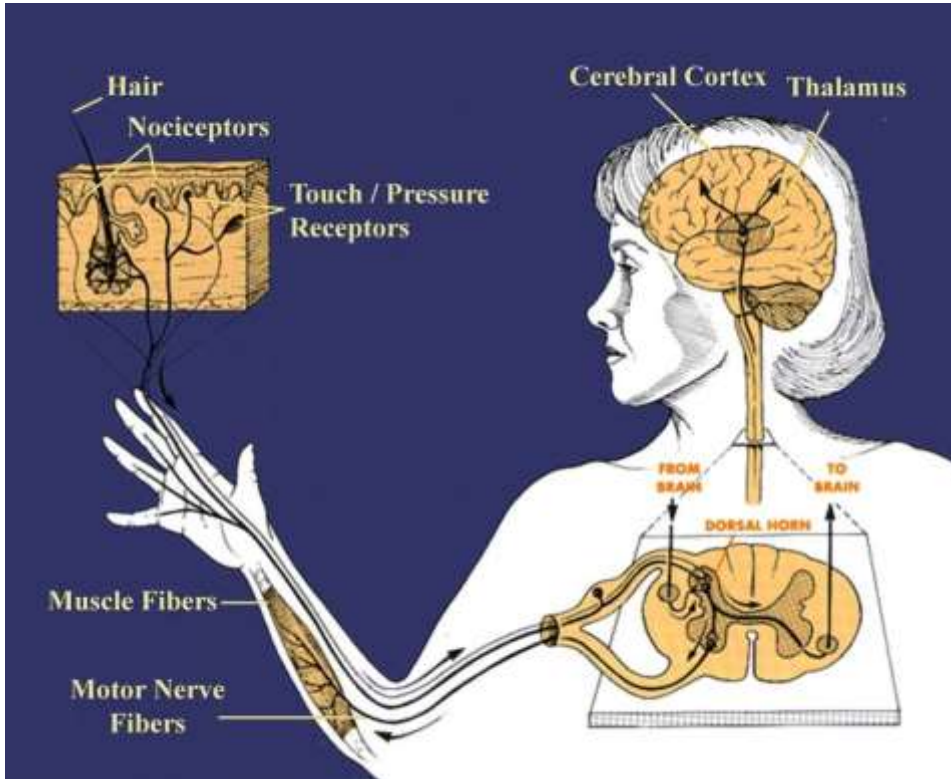
Elastikus rostokat tartalmazó kötőszövetes tokkal ellátott, (gyorsan adaptálódó) mechanoreceptor. Vibrációra érzékeny.

2-5 mm. Külső lamelláris tokból és belső hengerből áll. Lamellák: perineurális sejtek (50-60 réteg) közöttük folyadék. Belső henger: közepén hüvelyét vesztett idegvégződés, körülöttük Schwann sejtek több rétegben.

Előfordulás: bőr mélyebb rétegeiben, pancreas, izomfasciák, periosteum, ízületek, erek

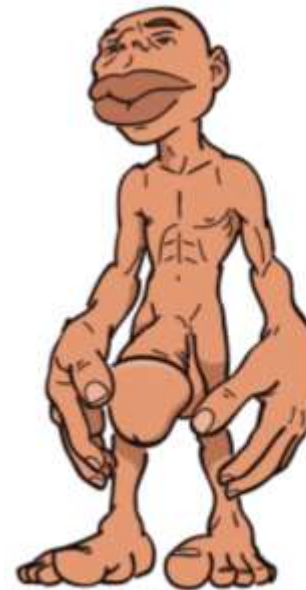

Somatosensoros rendszer

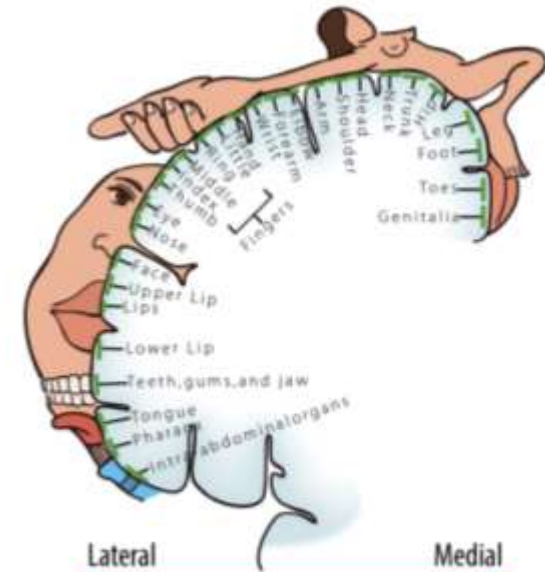


Source: Manning, M. "Brain: Motor System." www.ck12.org/brain.
Copyright © The McGraw-Hill Companies, Inc. All rights reserved.

„Ingeről az érzetig”



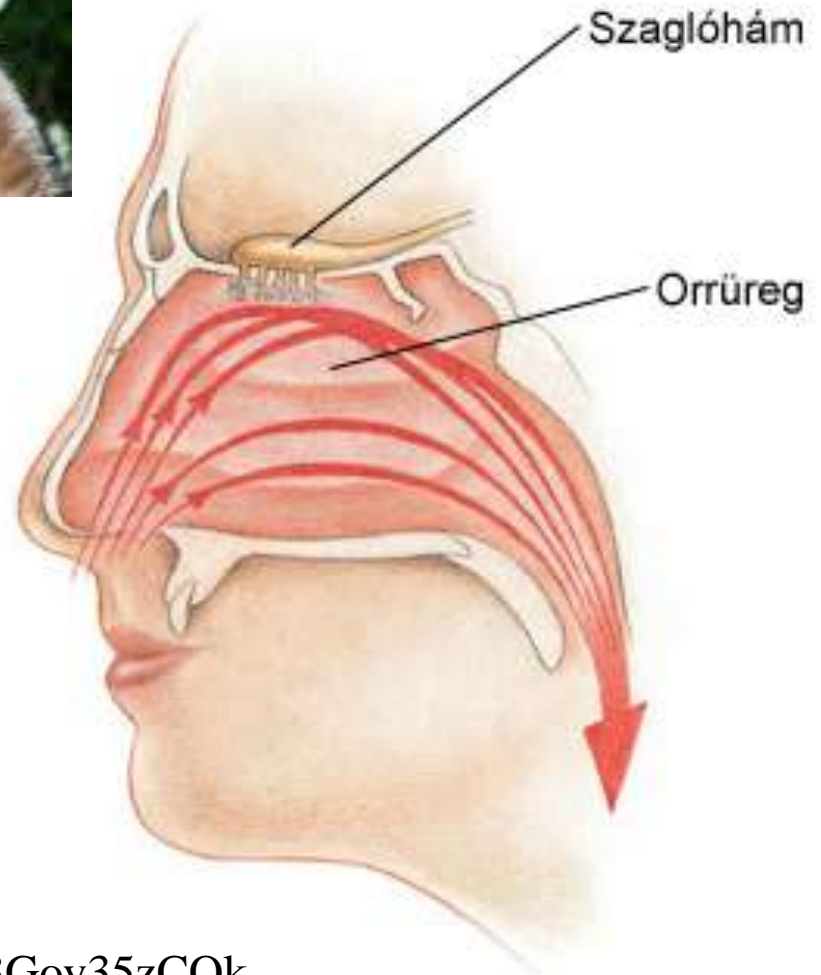
Homunculus



Somatosensory Map



Szaglás



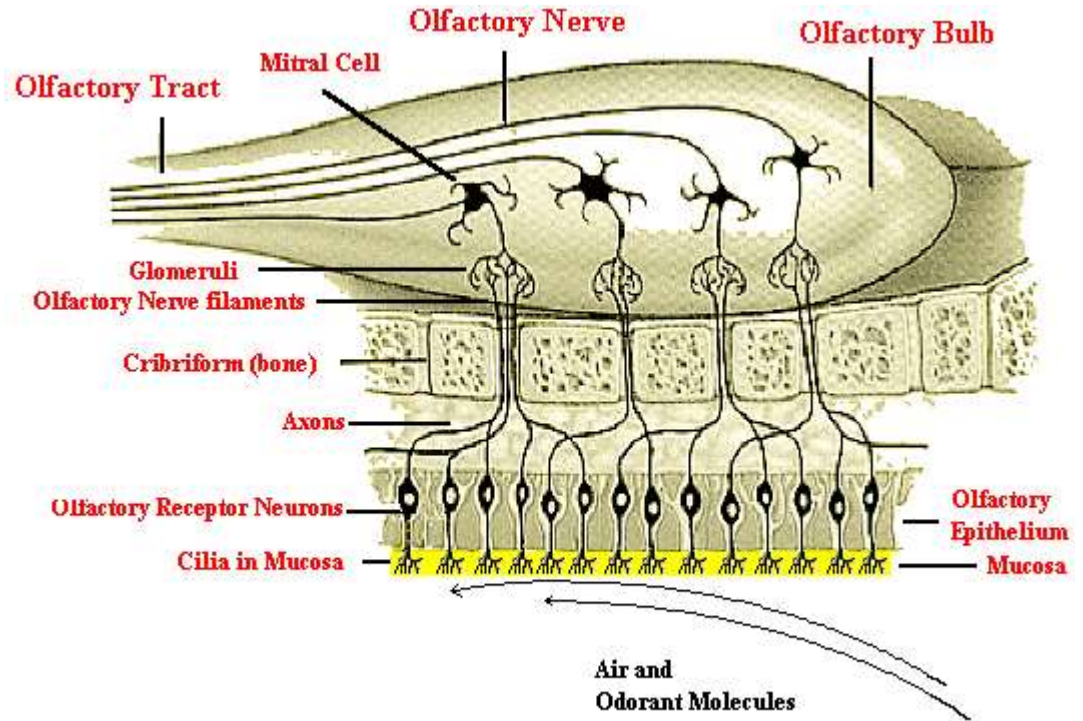
<https://www.youtube.com/watch?v=M3Goy35zCOk>

Szaglószer

Szaglószer (organum olfactorium)

A receptorok egy speciális érzékhámban, a szaglóhámban helyezkednek el az orrüreg felső részén (**regio olfactoria**).

Henger alakú támasztósejtek között találhatóak a primer érzékszervek: szagingert ingerületté alakítják, majd a központba is szállítják. E sejtek perifériás nyúlványainak végén találhatóak a kemoreceptor molekulák, amelyeket az orrüreg nyákos váladékában oldott kémiai anyagok ingerelnek.



Sejttípusok

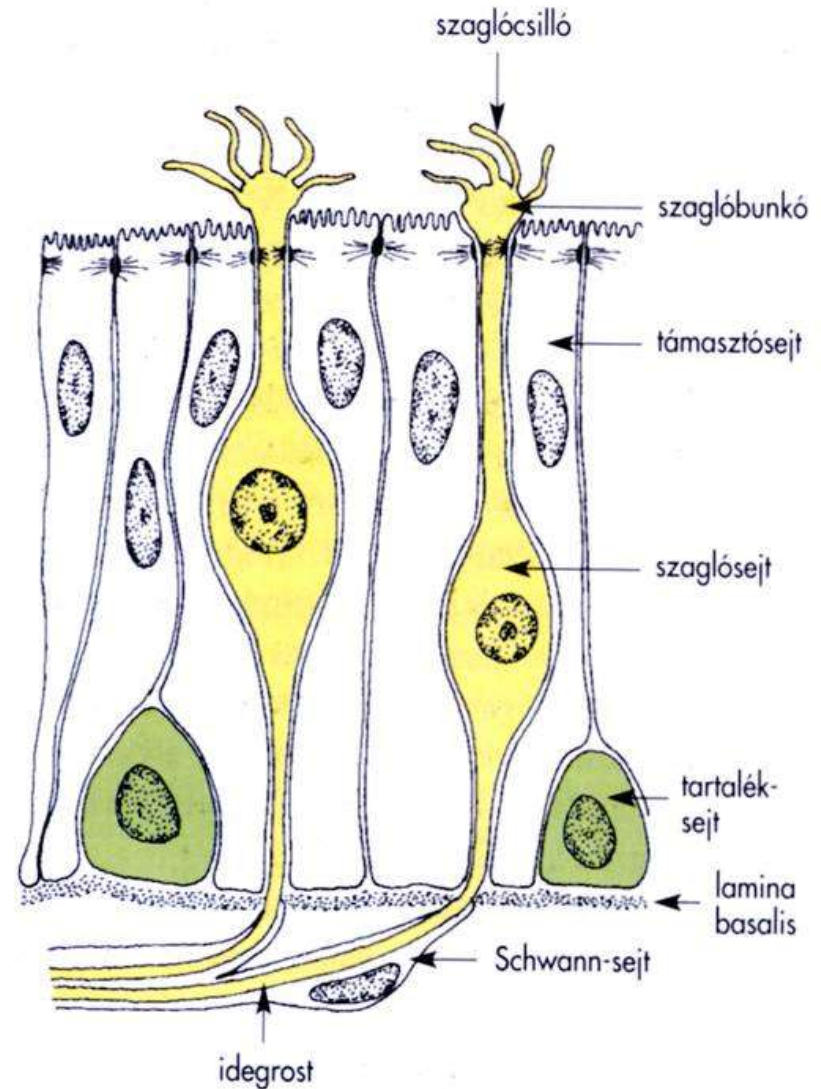
Sejttípusok: primer érzékhámsejtek
támasztósejtek
tartalék sejtek

Primer érzékhámsejtek: receptor
molekulák a szaglósilló membránban.

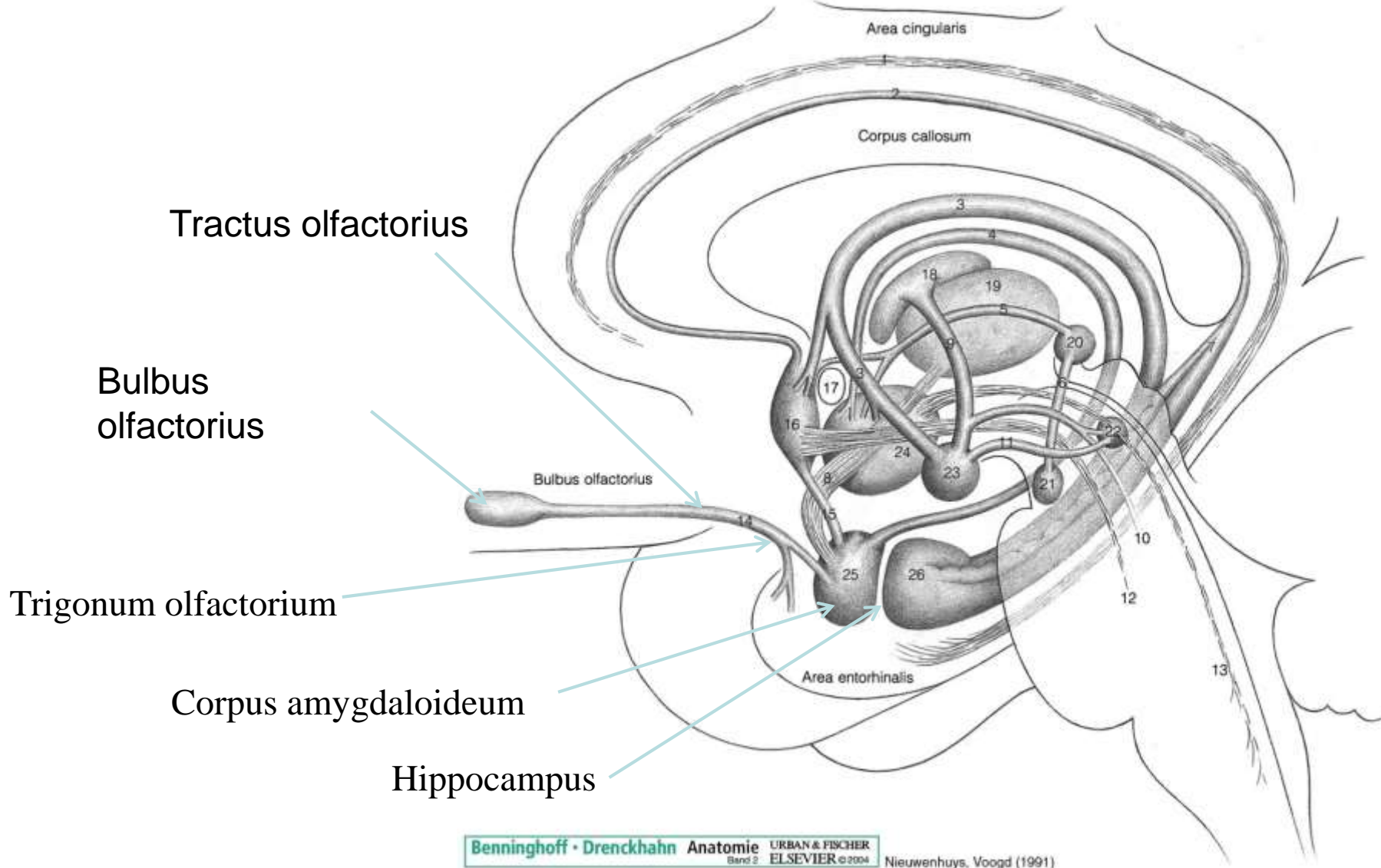
Axonszerű nyúlványaik (**fila olfactoria**) a
bulbus olfactoriusban végződnek.

Legalább 6 (inkább 10) alapvető szaginger,
több mint százféle receptor molekula létezik.
Az olfactoricus receptorok, **G-fehérjéhez**
kötött, hét transzmembrán domainnel
rendelkező receptorok.

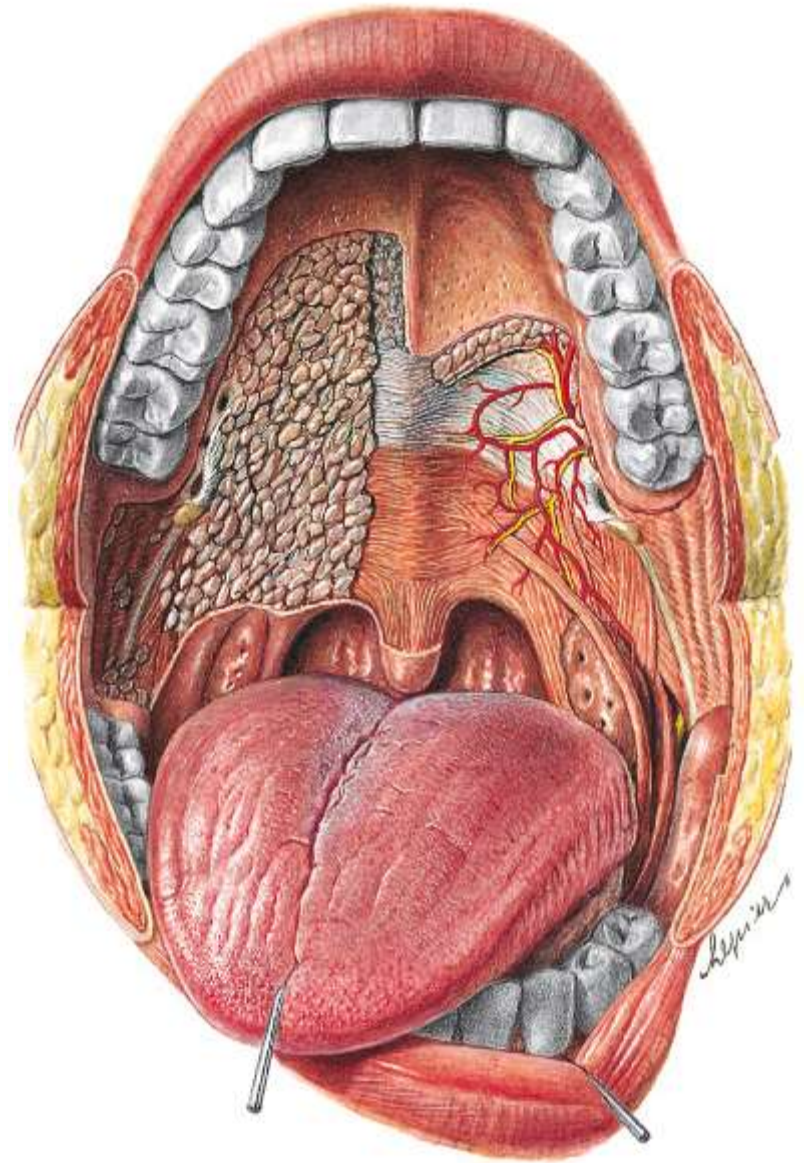
Szaglómirigyek, szaganyag-kötő fehérjék.



Szaglópálya és kapcsolata a limbikus rendszerrel




Ízlelés



Sobotta – Atlas der Anatomie des Menschen,
23. A. 2010, © Elsevier GmbH, München

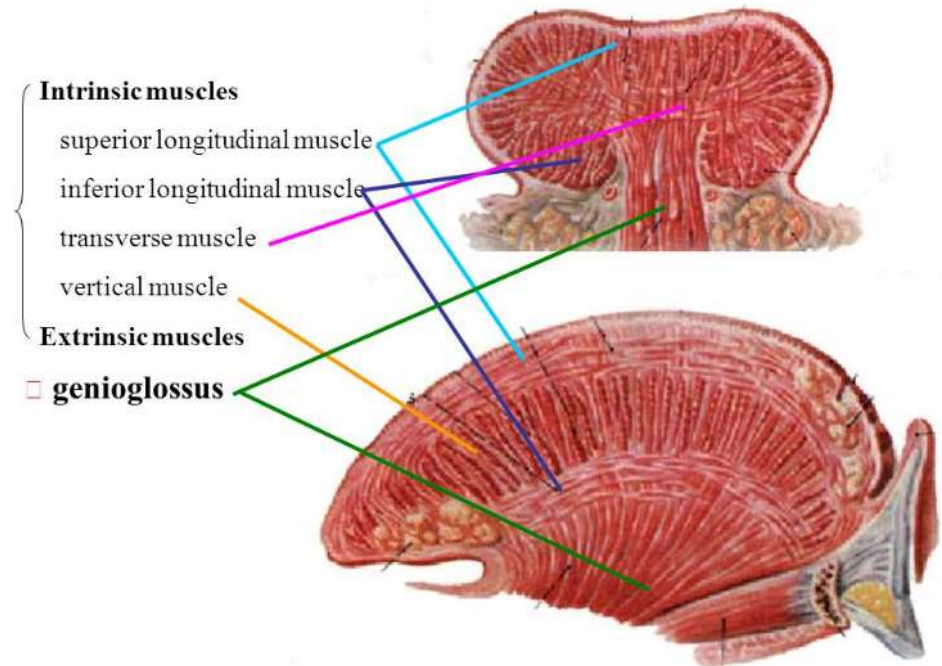
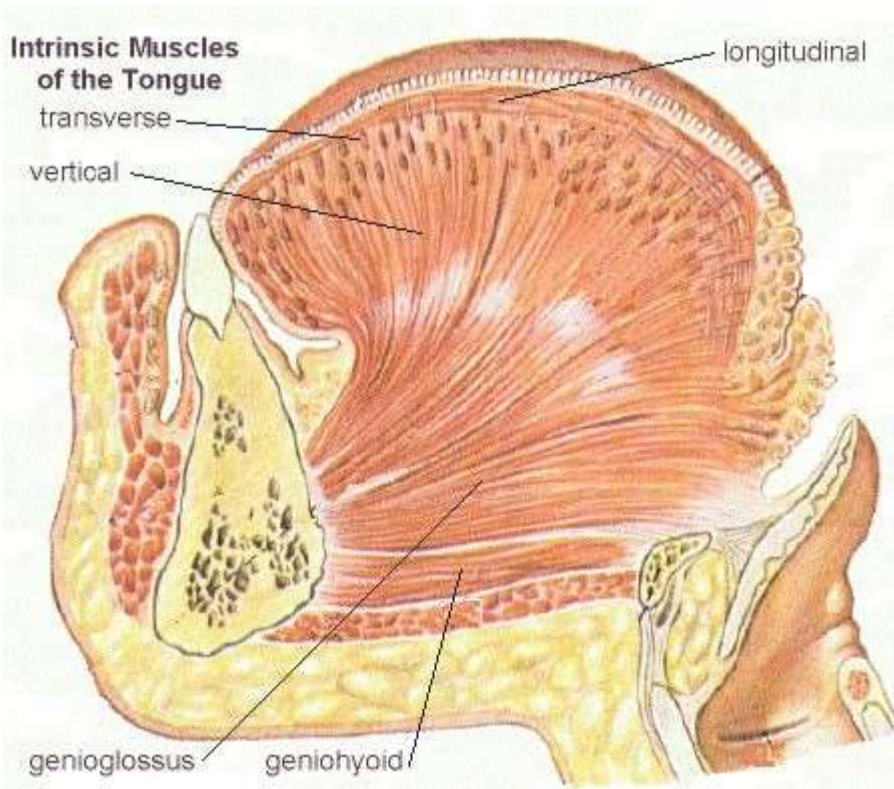
Nyelv (Lingua)

THE TONGUE

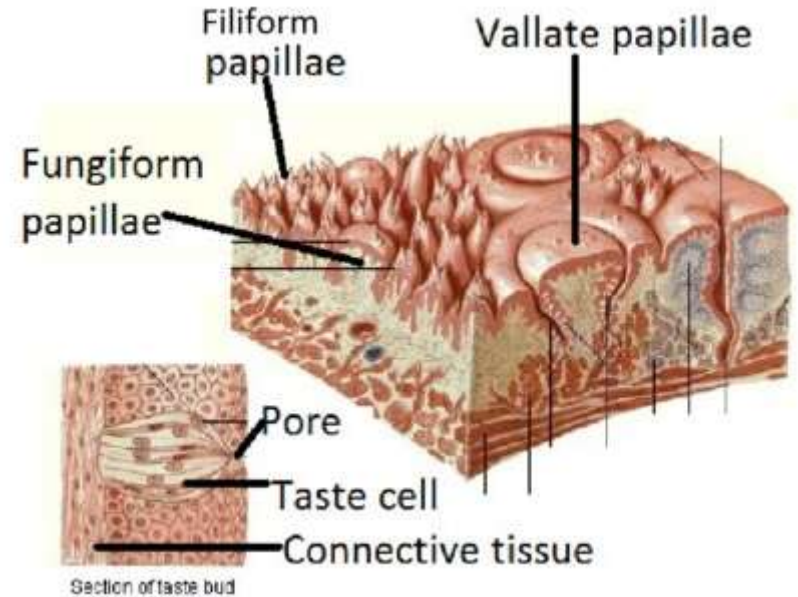
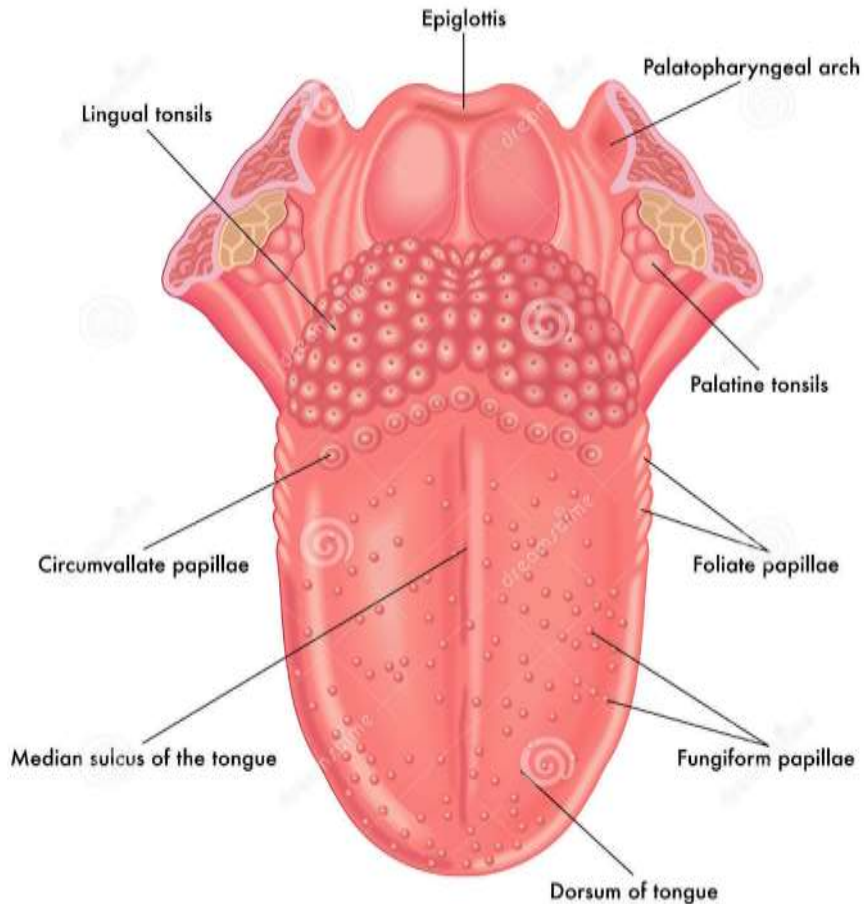


(c) thecomicalanatomist.com 2017

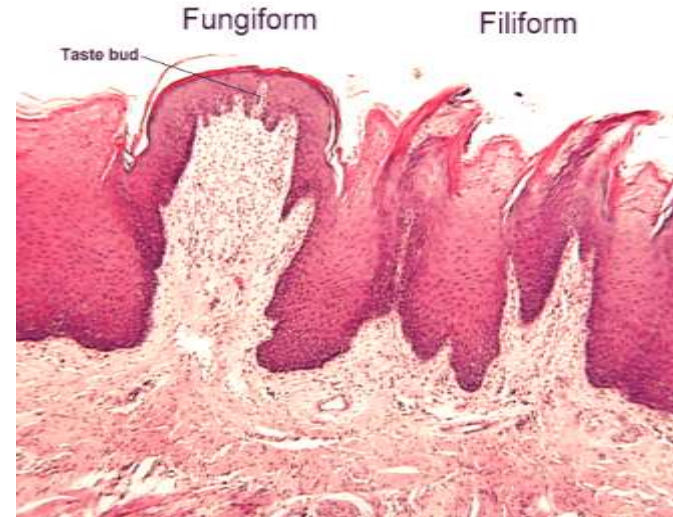
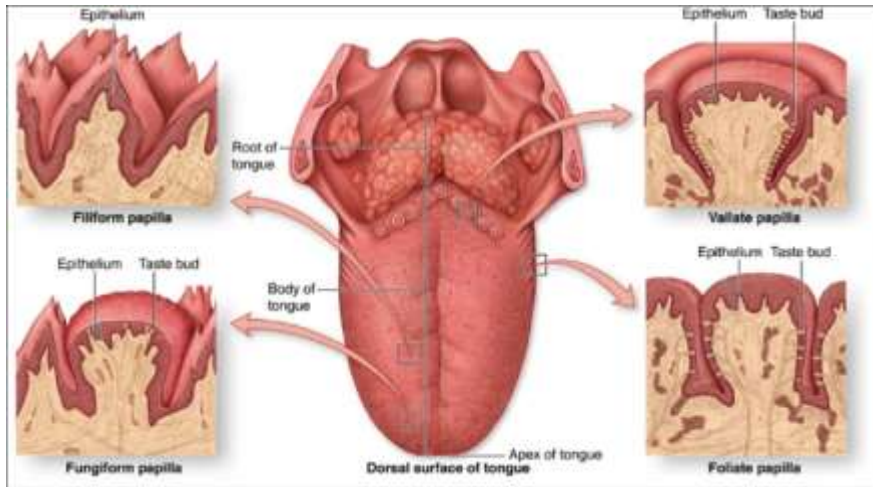
Lingua



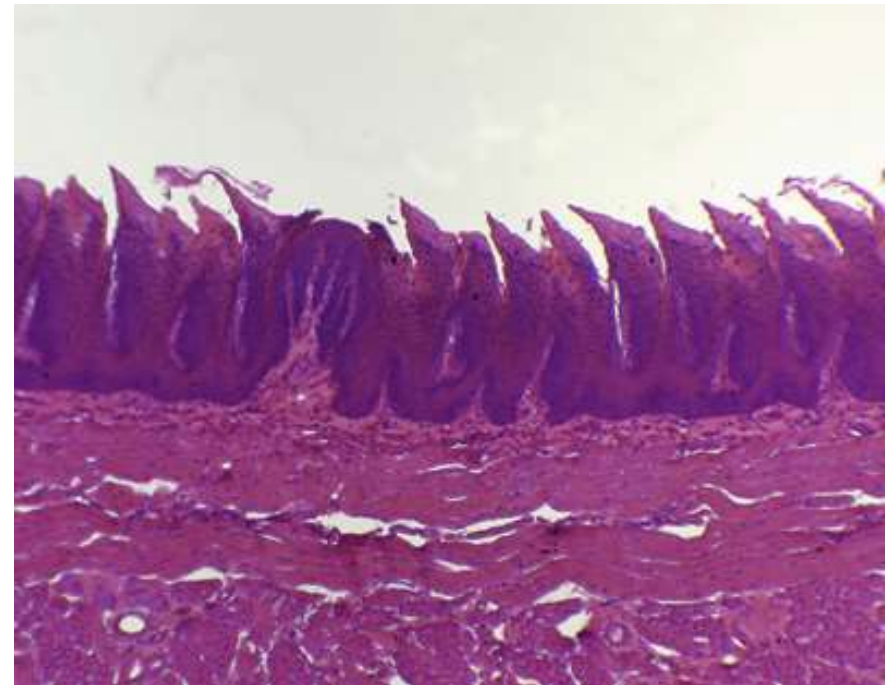
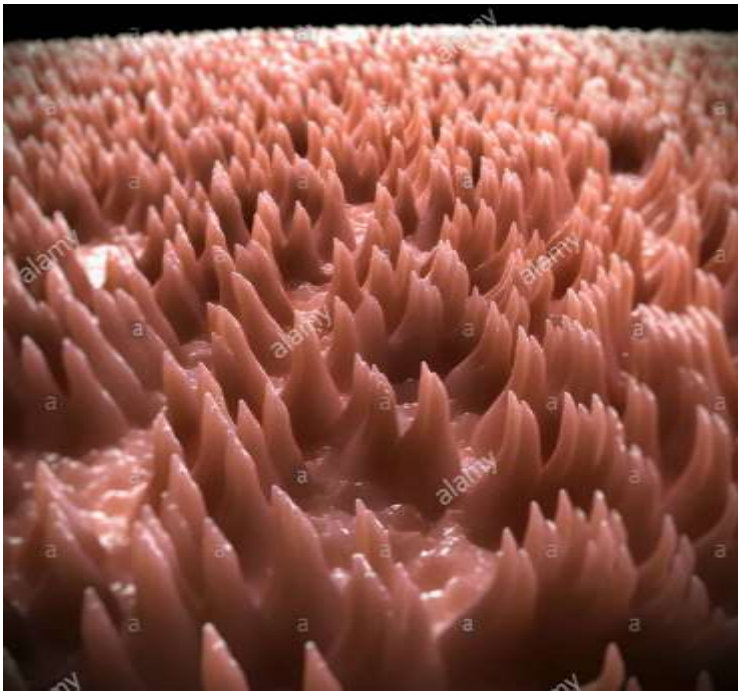
Nyelv (Lingua)



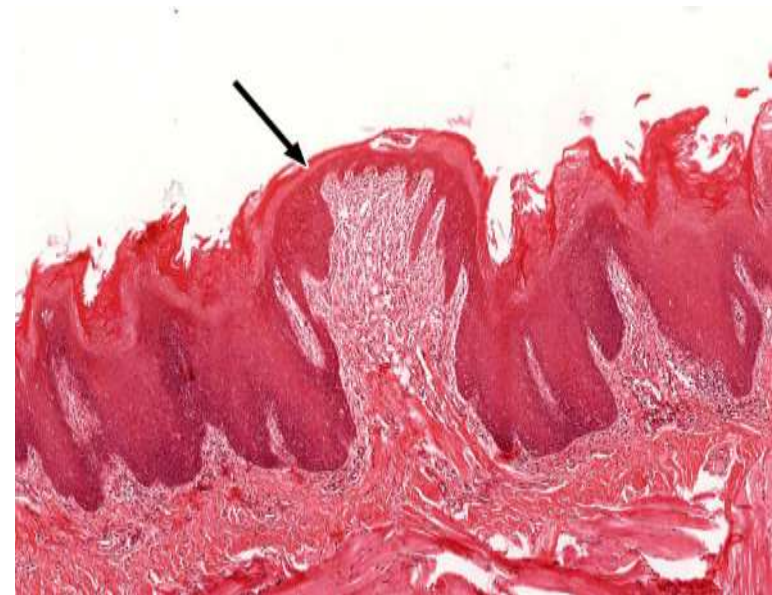
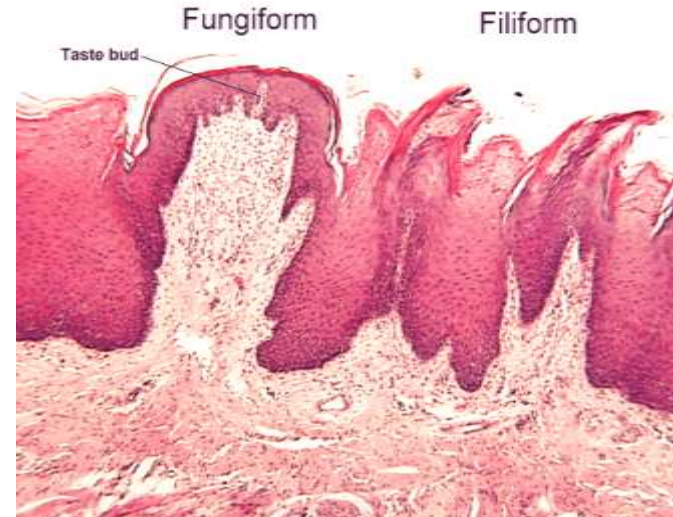
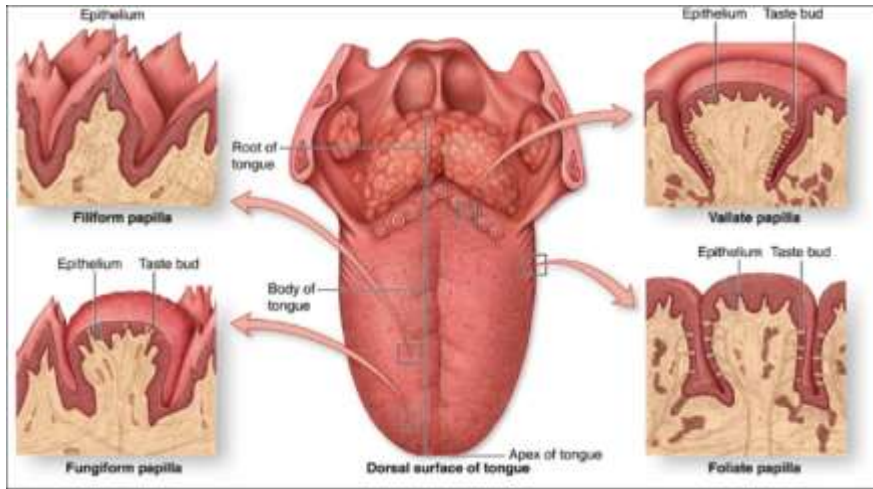
Papillae filiformes (fonálszerű)



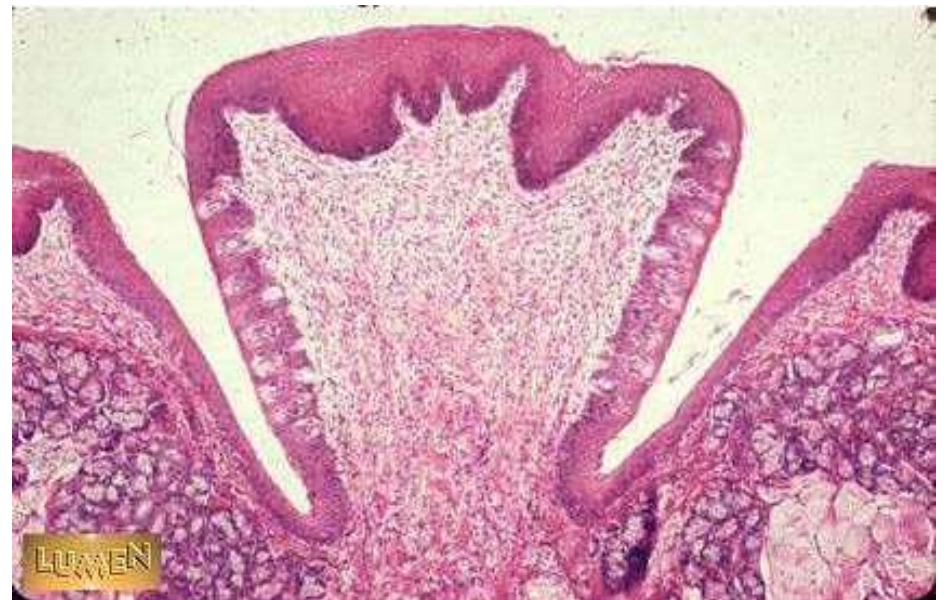
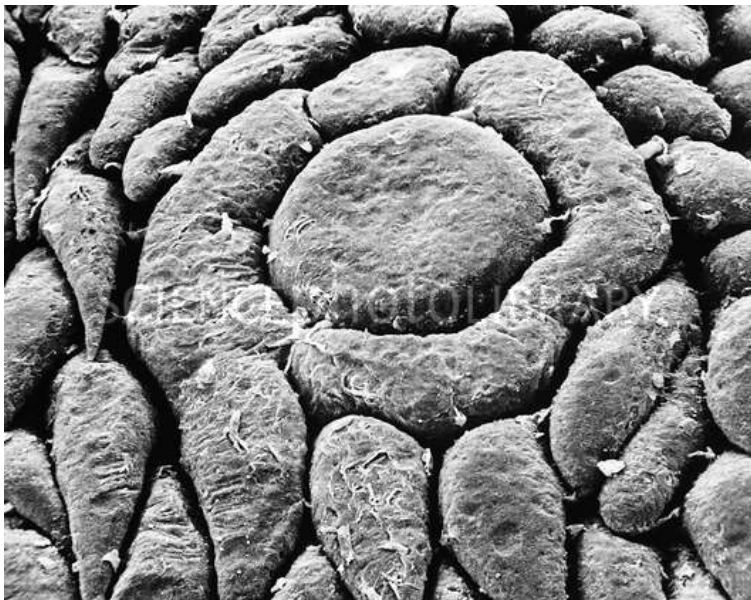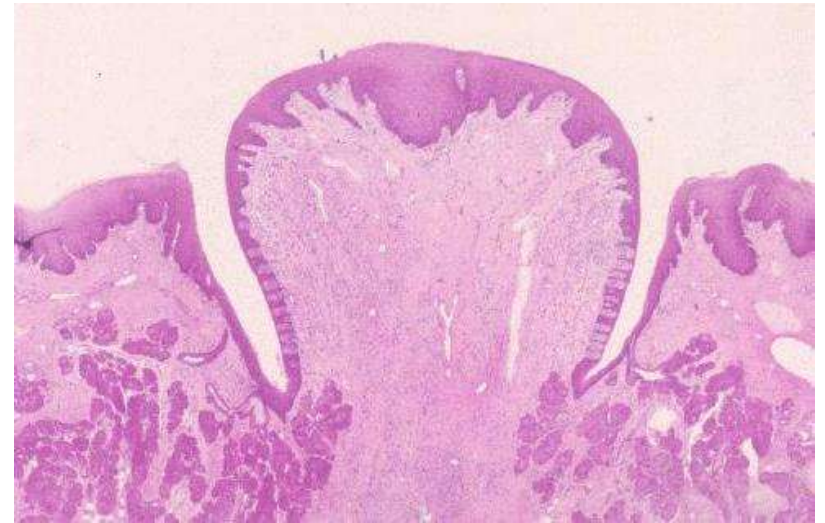
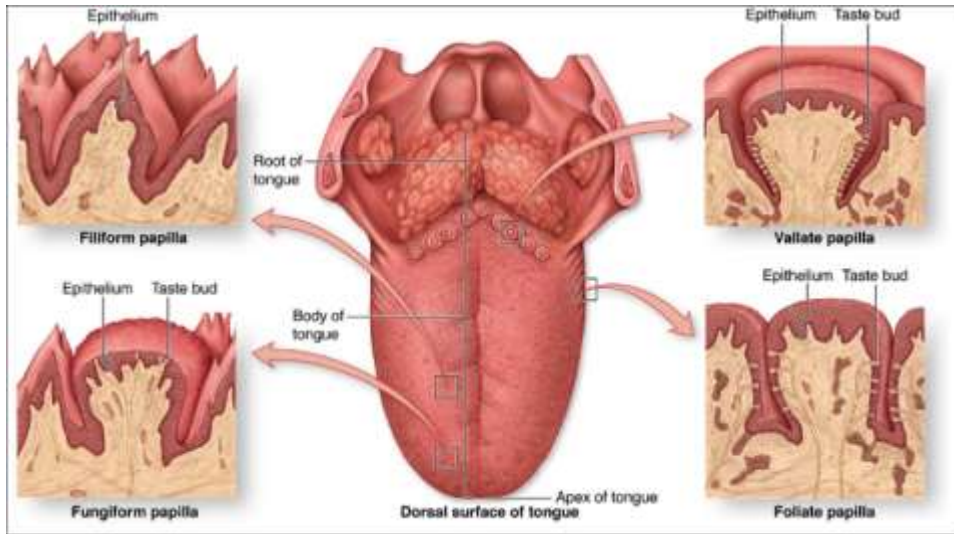
Mechanoreceptorokat tartalmaz



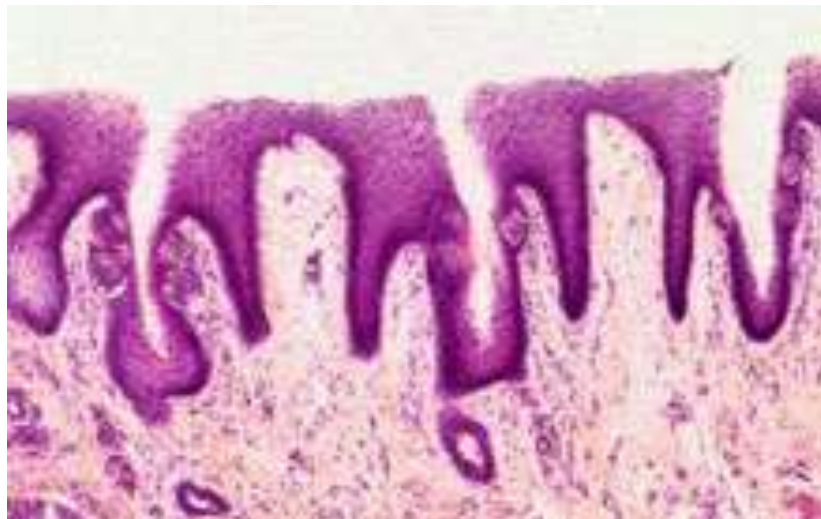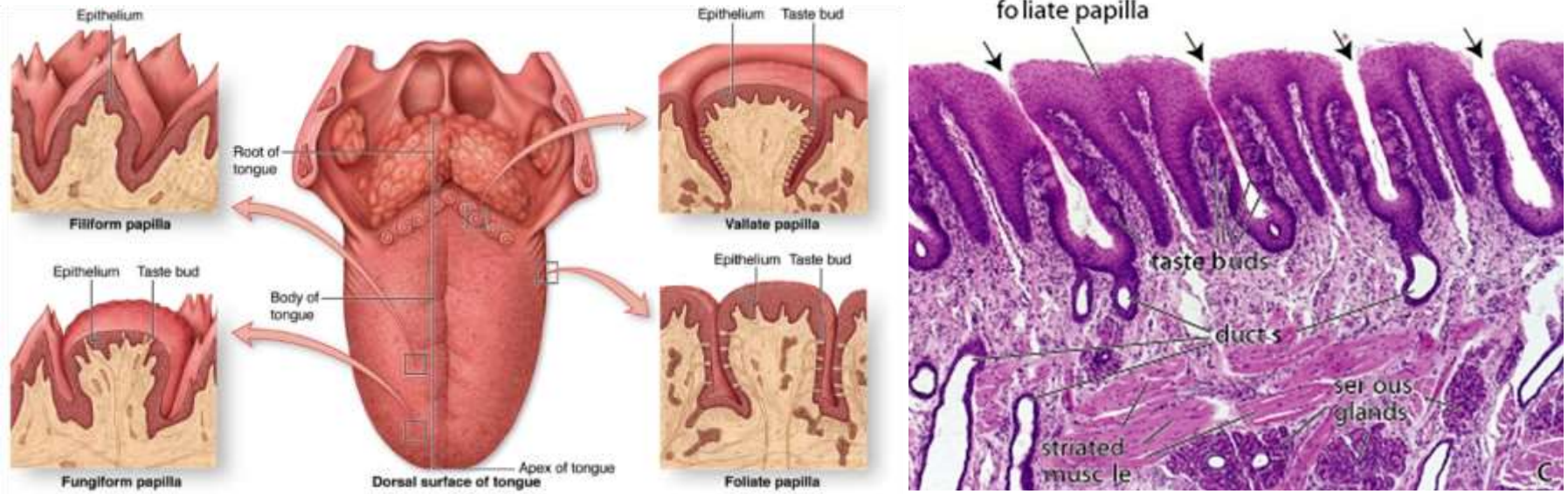
Papillae fungiformes (gomba alakú)



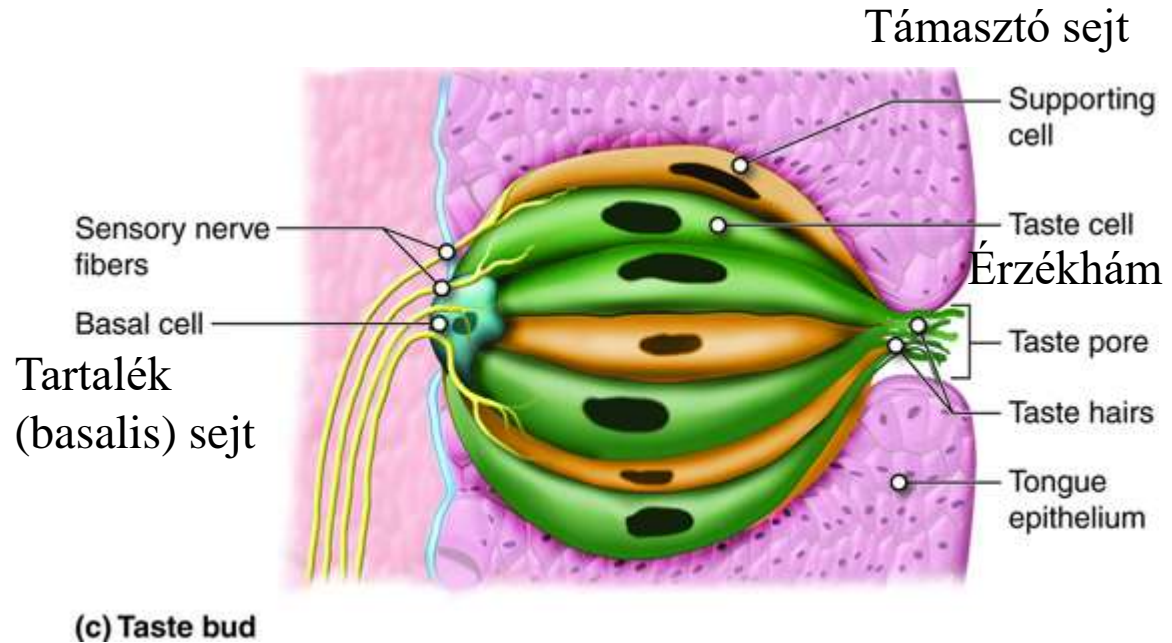
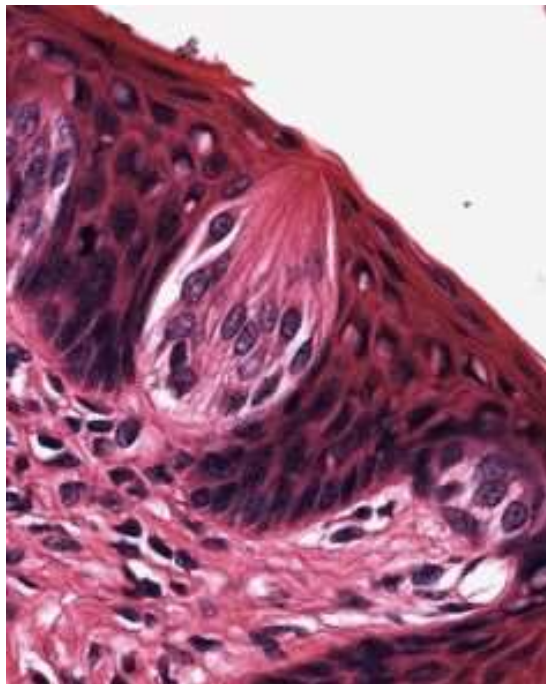
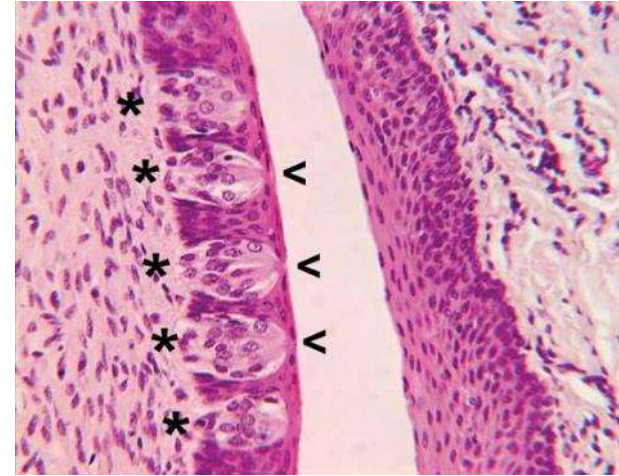
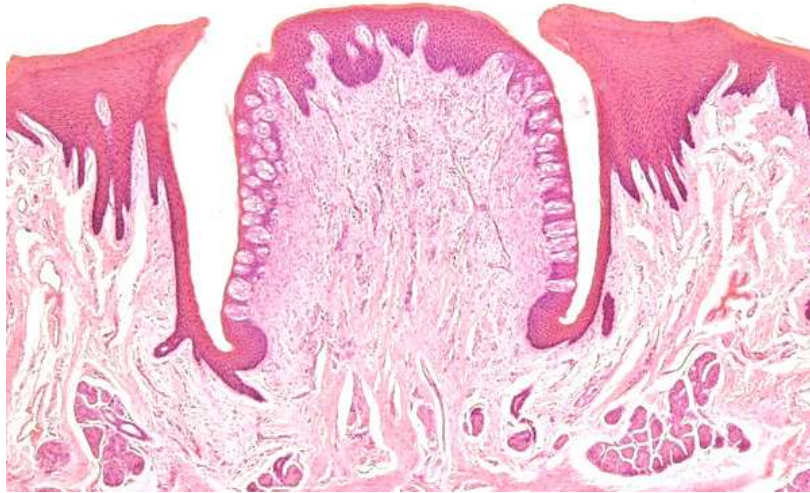
Papilla (circum)vallata (árkolt)



Papilla foliata (levél alakú)



Ízlelőbimbó (gemma gustatoria)



Egy ízlelőbimbóban 50-150 érzékhámsejt van, amelyek apikális régiói egy pórust formálnak.

Az ízérző receptorok az érzékhámsejtek apikális részén található mikrobolyszerű nyúlványokon helyezkednek el és a pórusban érintkeznek a nyállal.

Csak a nyálban oldott molekulák tudják aktiválni a receptorokat.

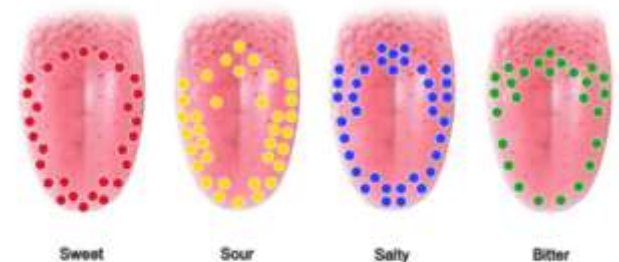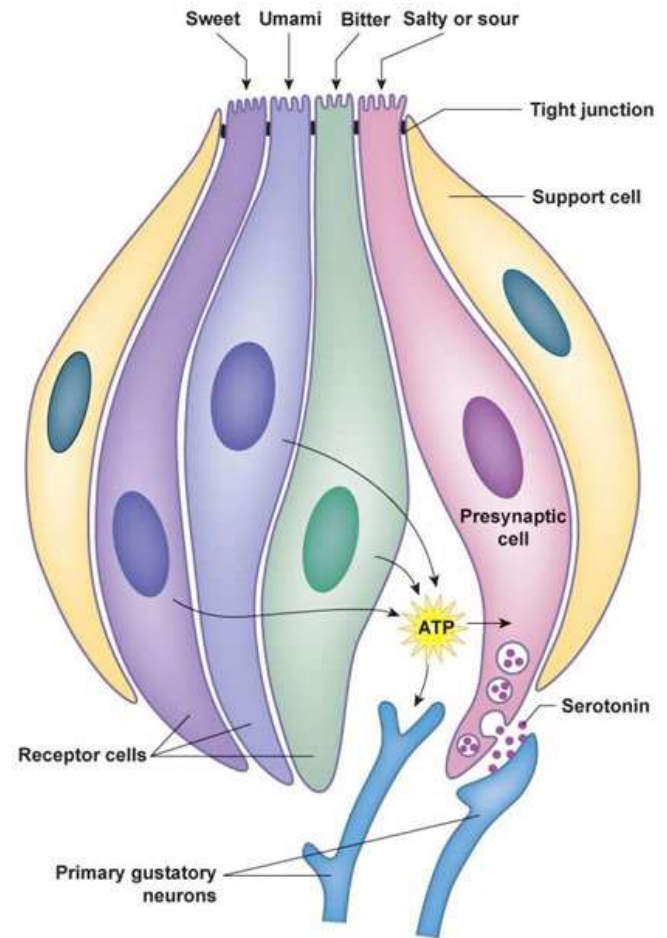
A sejtek basalis régiói szinapszisokat formálnak a rajtuk végződő axonokkal. (i.e., receptor → primary afferent) Secunder érzékhámsejt.

Minden egyes érzékhámsejt csak egy íz ingerre aktiválódik.

A sejtek 10 naponként cserélődnek.

Régóta nem áll már az a nézet, miszerint a nyelv különböző területei különböző ízeket érzékelnek.

(Taste Bud [Email: Dr. Janet Fitzakerley](mailto:Dr. Janet Fitzakerley) | ©2014 University of Minnesota Medical School Duluth)



All tastes can be perceived equally well everywhere on the tongue. People used to think that there were specific zones for sweet, sour, salty and bitter – but this has been proven to be wrong.

Ízlelés

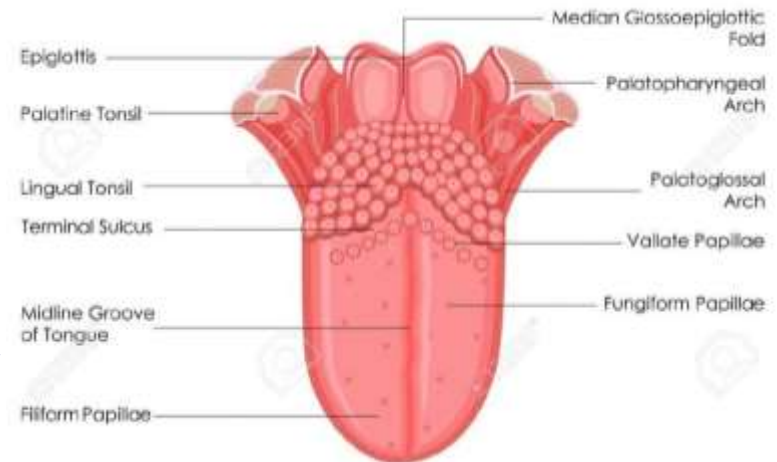
Az ízlelőszervet az ízlelőbimbók sokasága alkotja. Ezek a **nyelvben, a lágy szájpadon, a garat hátsó falán és a gégebemenet környékén találhatóak**. Alkotásában támasztósejtek, tartalék- és érzékhámsejtek vesznek részt.

Az érzékhámsejtek területén helyezkednek el a kemoreceptor molekulák, amelyek a nyálban oldott kémiai anyagokat képesek érzékelni. Érző idegsejtekkel szinaptizálnak.

Három agyideg közvetítésével jut el a KIR-be:

- n. facialis (VII): nyelv elülső kétharmada
- n. glossopharyneus (IX): nyelv hátsó része
- n. vagus (X): nyelvgyök, garat, gége

KIR.: elsődleges mag a nyúltvelőben, kérgi központ a szomatoszenzoros kéregben és insulában.



Látás



„Vision is the art of seeing what is invisible to others”

Jonathan Swift

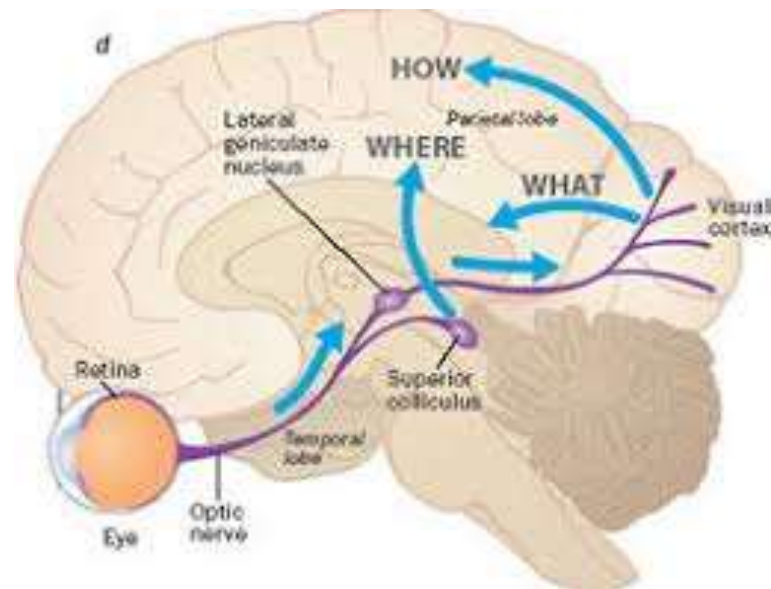
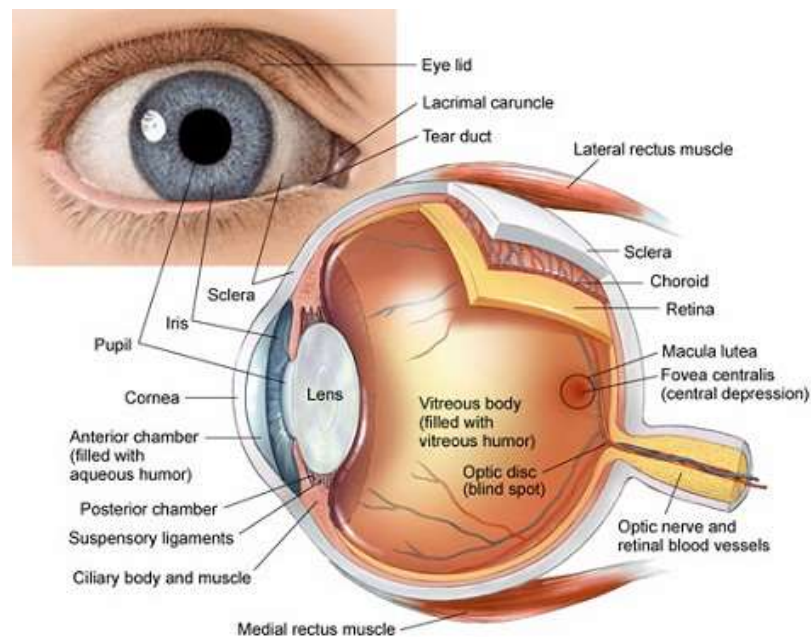
Látórendszer

A fényérzékeny receptorokat tartalmazó **szemgolyó** (bulbus oculi) a csontos szemüregben.

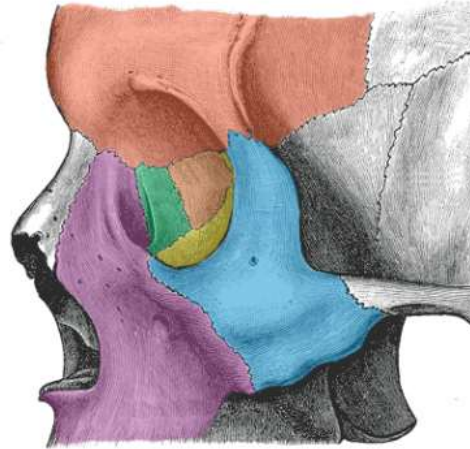
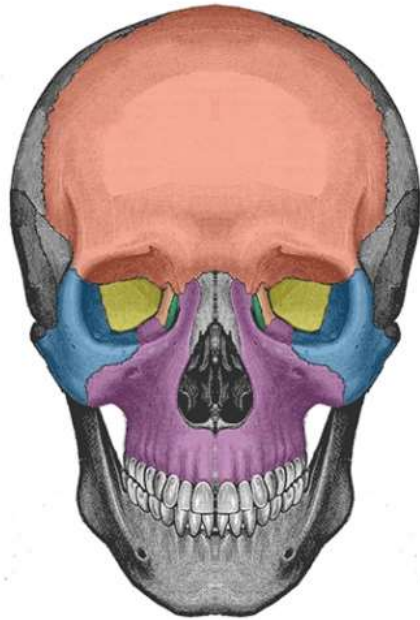
Látópálya (nervus and tractus opticus) és a **látórendszer központi magjai és agykérgi területei**

Járulékos szervek (a szemgolyó működésének biztosítására) **szemizmok, fasciák, a szem védőberendezései és a könnykészülék**

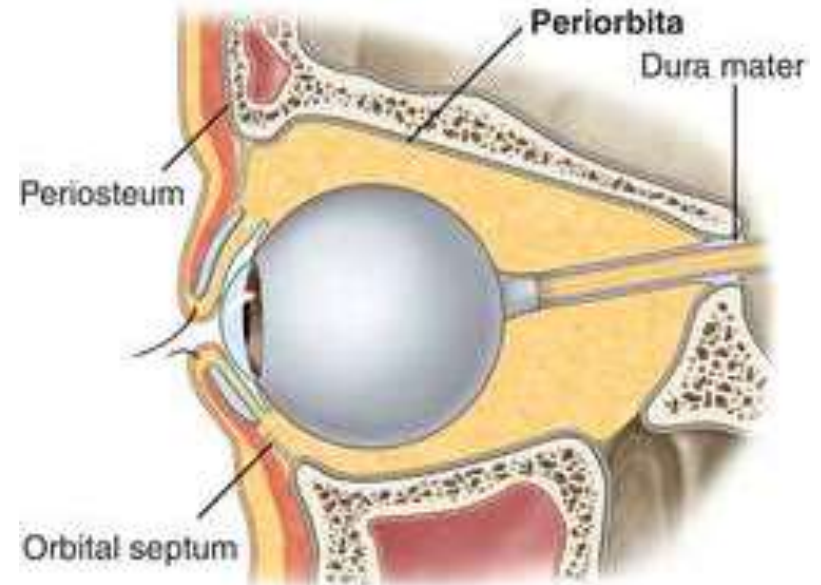
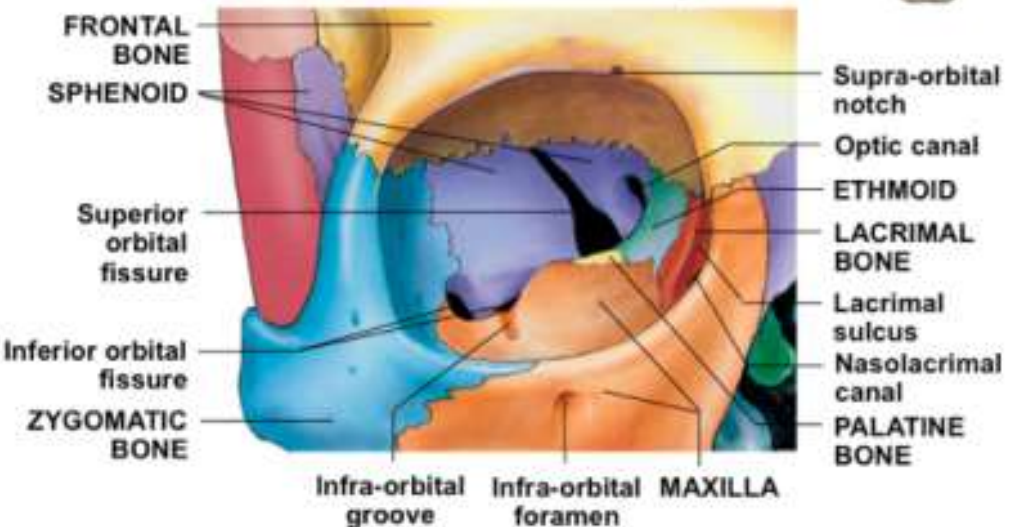
- Világos és sötét megkülönböztetése
- Tárgyak alakjának, színének, mozgásának érzékelése
- Mélység és távolság érzékelése, térbeli viszonyok elemzése (binocularis látás)



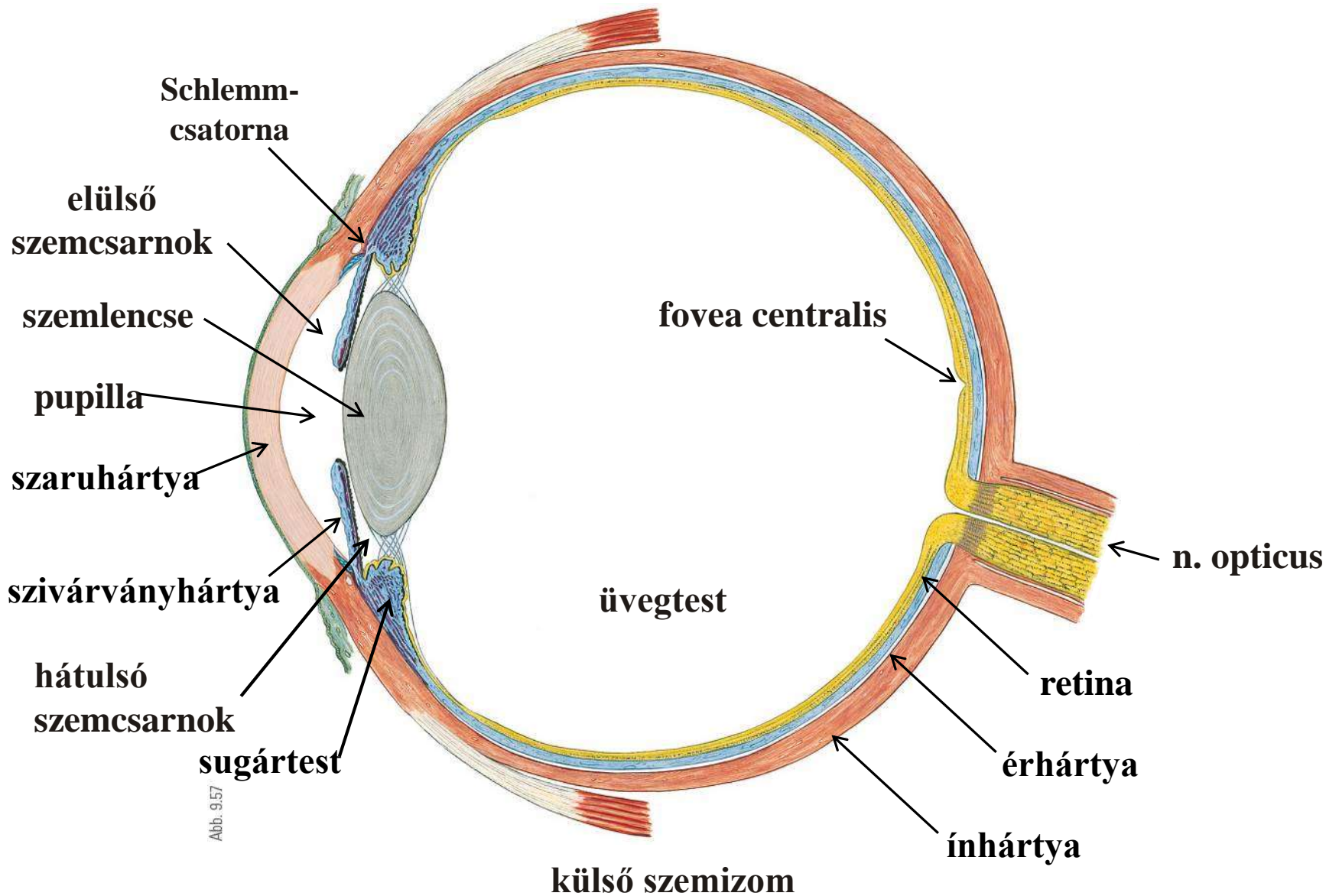
Csontos szemüreg (orbita)



© TeachMeAnatomy



Szemgolyó (bulbus oculi)



A szemgolyó burkai

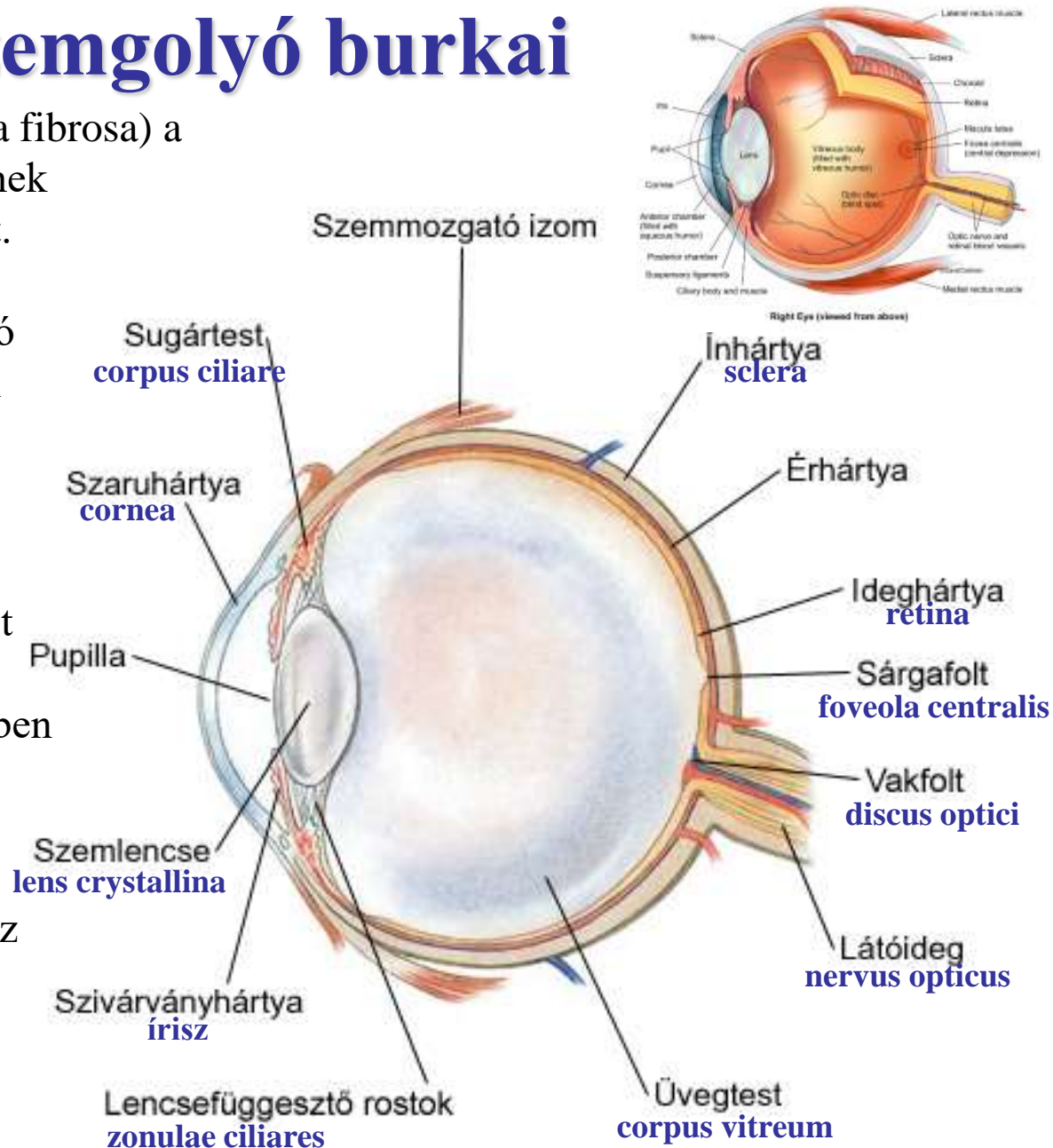
1. Külső vagy rostos burok (tunica fibrosa) a központi idegrendszer dura materének folytatása, tömött rostos kötőszövet.
Részei:

Szaruhártya (cornea) - átlátszó
Ínhártya (sclera) – átlátszatlan
(a cornea óraüvegszerűen illeszkedik a scleraba)

2. Középső burok vagy érhártya (tunica vasculosa) eret és simaizmot tartalmazó kötőszövetes állomány, amelyhez a sugártestben és az irisben belülről neuroectodermális eredetű hám csatlakozik)
Részei:

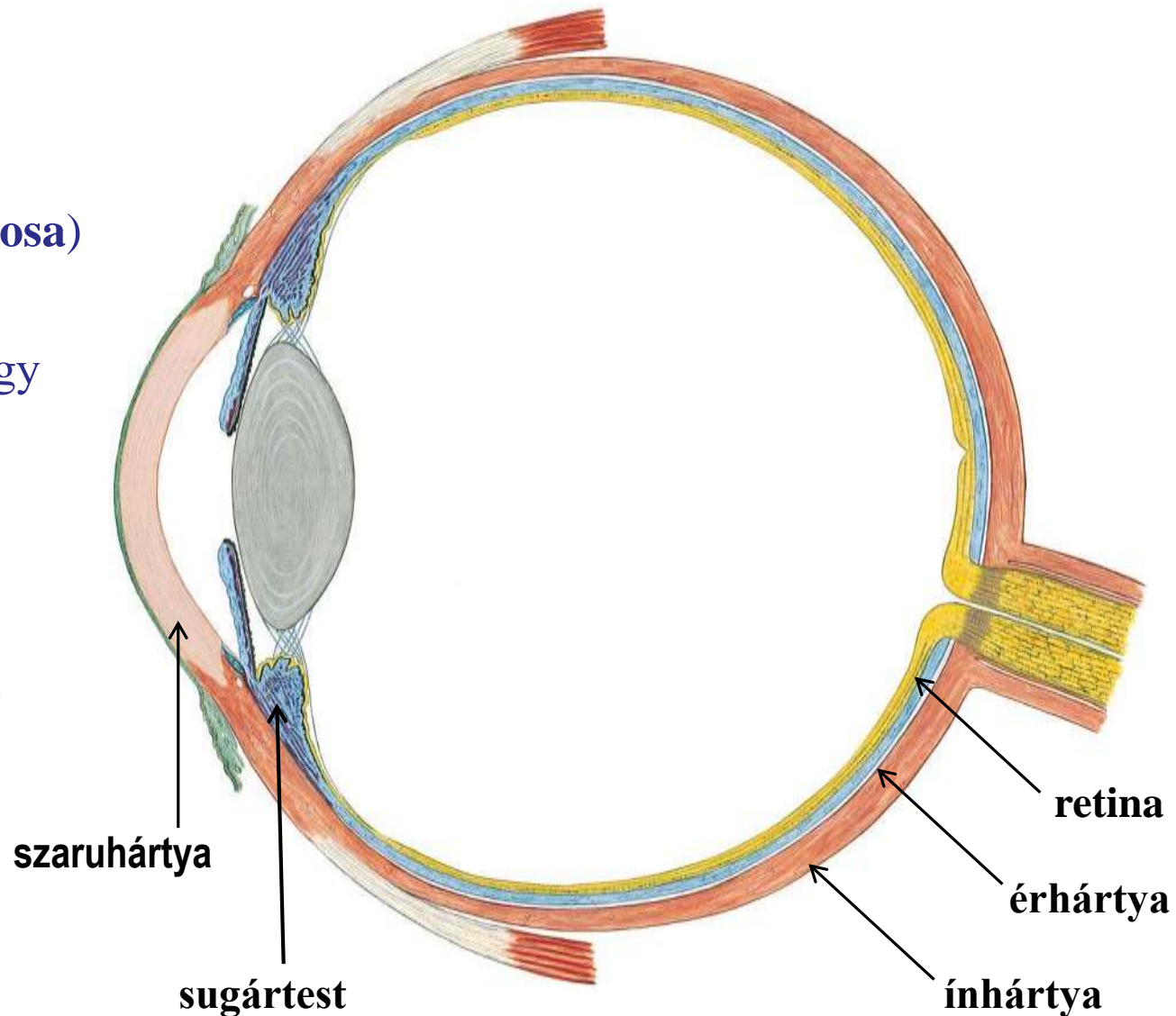
Choroidea (szűkebb értelemben az érhártya)
Sugártest (corpus ciliare)
Szivárványhártya (irisz)

3. Belső burok vagy ideghártya (tunica nervosa) - retina



A szem burkai

1. Külső vagy rostos burok (**tunica fibrosa**)
2. Középső burok vagy érhártya (**tunica vascularis, uvea**)
3. Belső burok vagy ideghártya (**tunica nervosa, retina**)



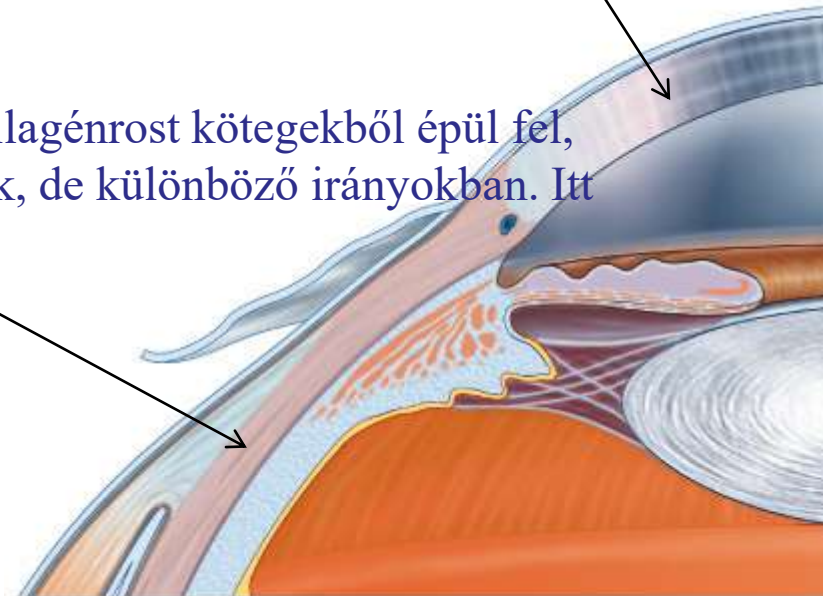
1. Tunica fibrosa

A tunica fibrosa a központi idegrendszer **dura materének** folytatása, erős tömött rostos kötőszövetes réteg.

Két része:

Szaruhártya (cornea): az ínhártyánál kisebb a görbületi sugara, óraüvegszerűen kiemelkedik az ínhártyából. A szem törőképességének jelentős részét adja. Átlátszó, mert érmentes, nem pigmentált, kollagénrostok szabályszerűen rendeződnek el benne.

Ínhártya (sclera): fenntartja a szem alakját, lapos kollagénrost kötegekből épül fel, amelyek az ínhártya felszínével párhuzamosan futnak, de különböző irányokban. Itt tapadnak a szemmozgató izmok inai.



2. Tunica vasculosa

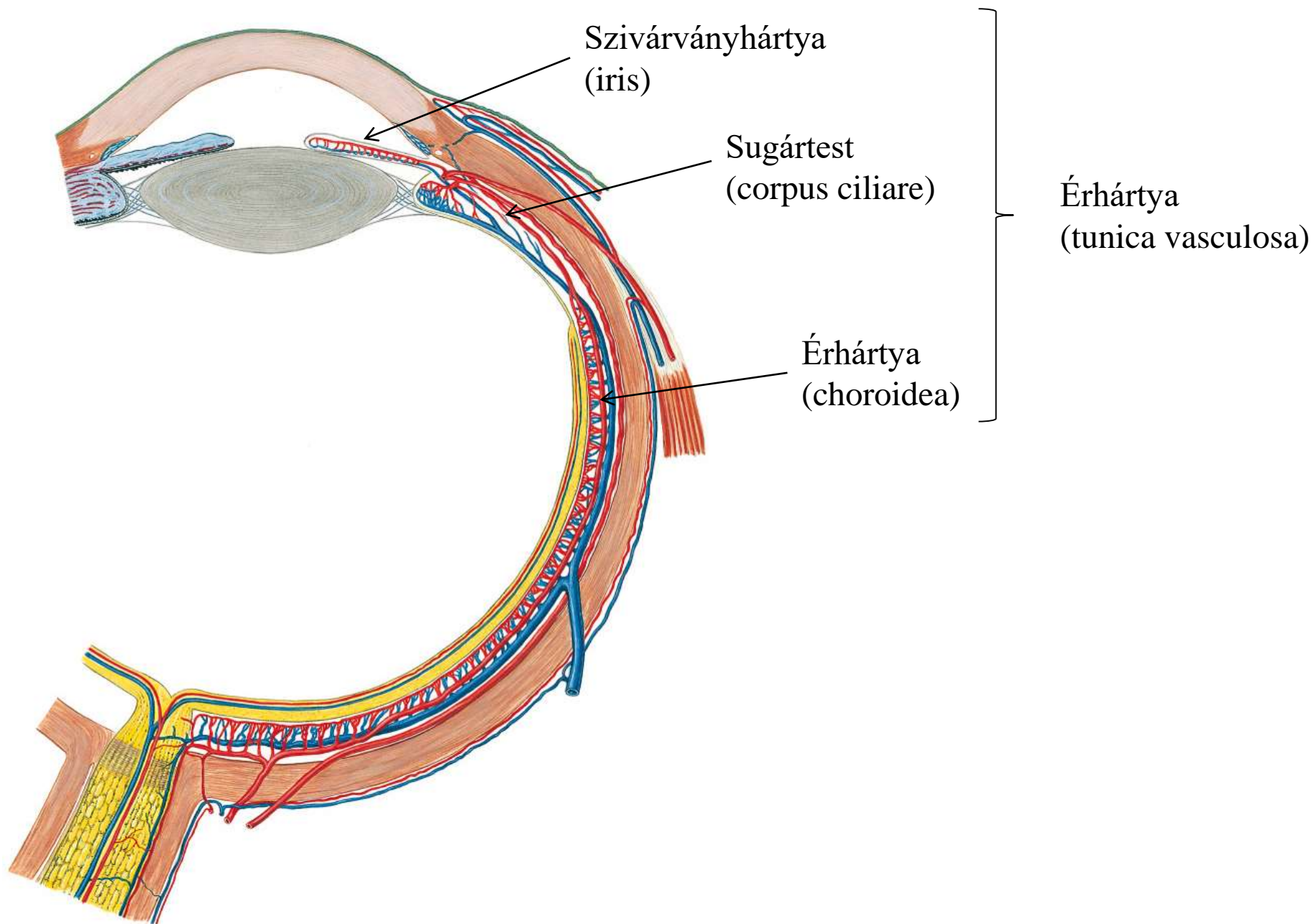
Központi idegrendszer **lágyszövet** származéka, erekkel sűrűn behálózott.

Három része:

Érhártya (**choroidea**): retina vérellátásának biztosítása, pigmentált: fénysugarak kiszűrése, fény elnyelése

Sugártest (**corpus ciliare**): szemlencse felfüggesztése, részt vesz az akkomodációban és a csarnokvíz termelésében (!). Összehúzódnak a lencsefelfüggesztő rostok ellazulnak és a lencse rugalmassága miatt összeugrik, domború lesz, közel nézéshez akkomodálódik, fénytörő képessége nő. Távolra nézéskor ellazul, a rostok megfeszülnek, a lencse laposabbá válik.

Szivárványhártya (**iris**): sugártest folytatása, elülső felszíne az elülső szemcsarnok felé néz, a hátsó felszíne hozzáfekszik a lencséhez. Blende, szembe jutó fény mennyiségét szabályozza a m. dilatator és m. sphincter pupillae segítségével a pupillán keresztül, erősen erezett és pigmentált laza rostos kötőszövetből áll.



3. Tunica nervosa

A retina az **agyhólyagból** türemkedik ki, itt történik az inger felvétel és az ingerület feldolgozásának kezdete

Fotoreceptorok

Bipoláris sejtek

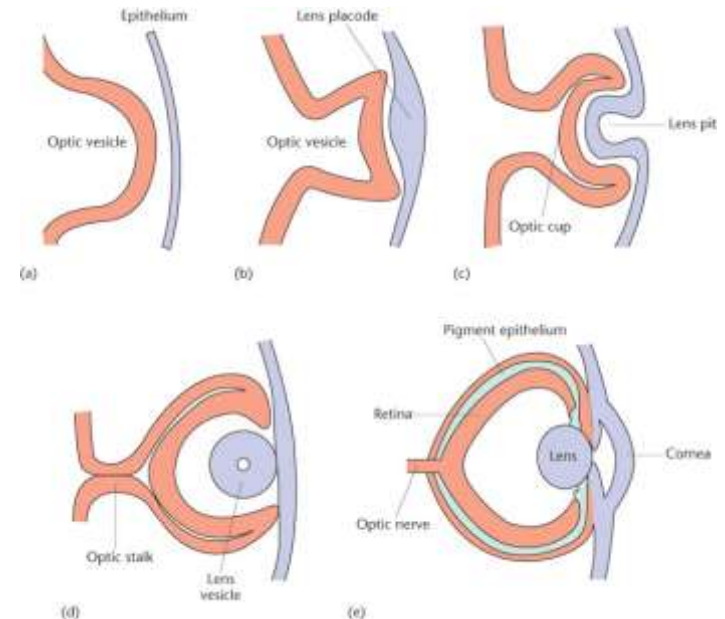
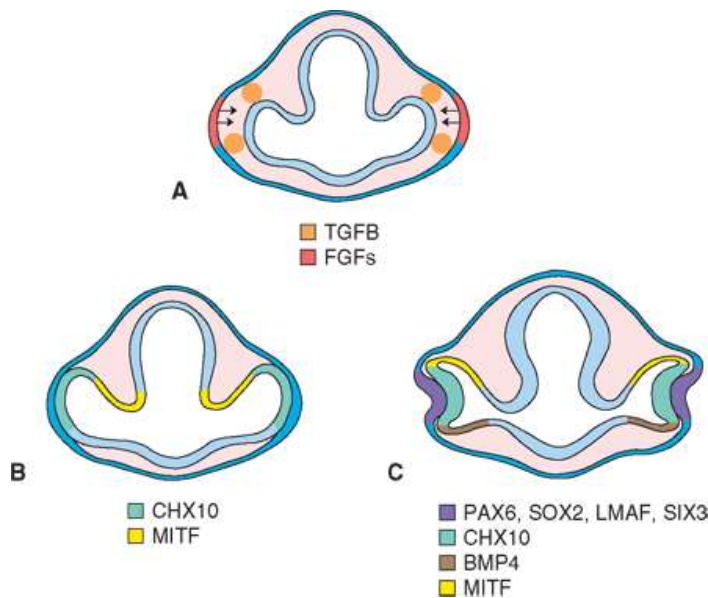
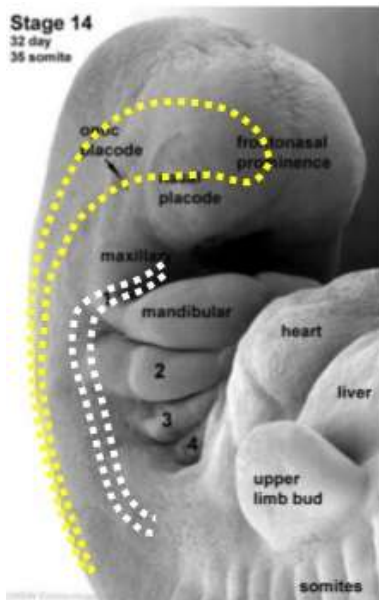
Ganglion sejtek

vertikális neuronrendszer

Horizontális sejtek

Amakrin sejtek

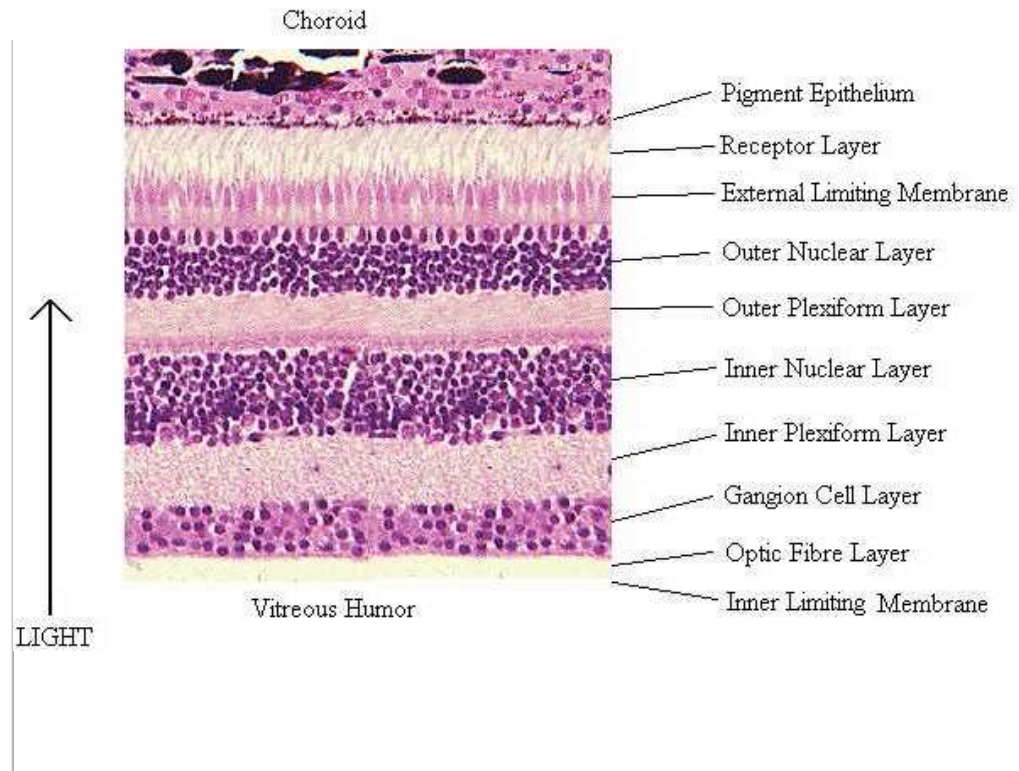
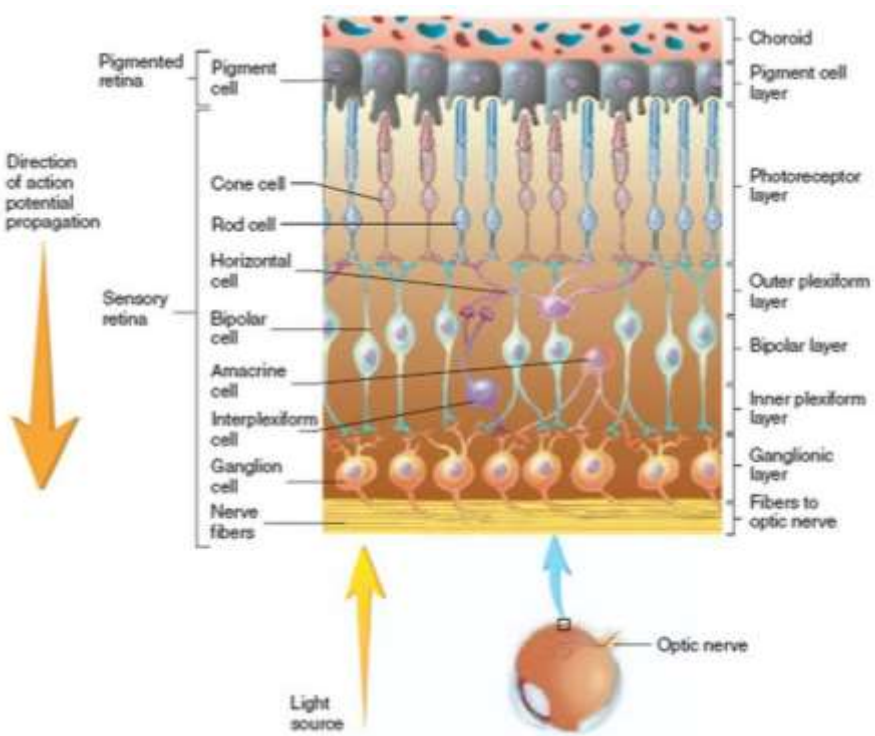
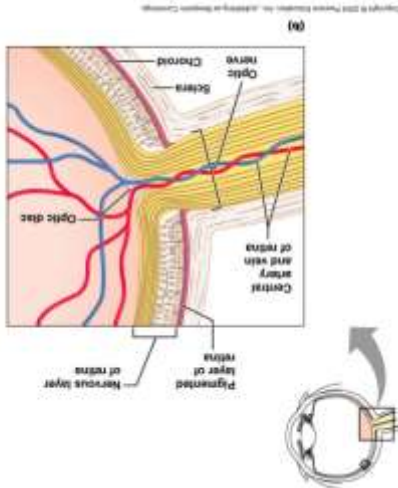
horizontális rendszer



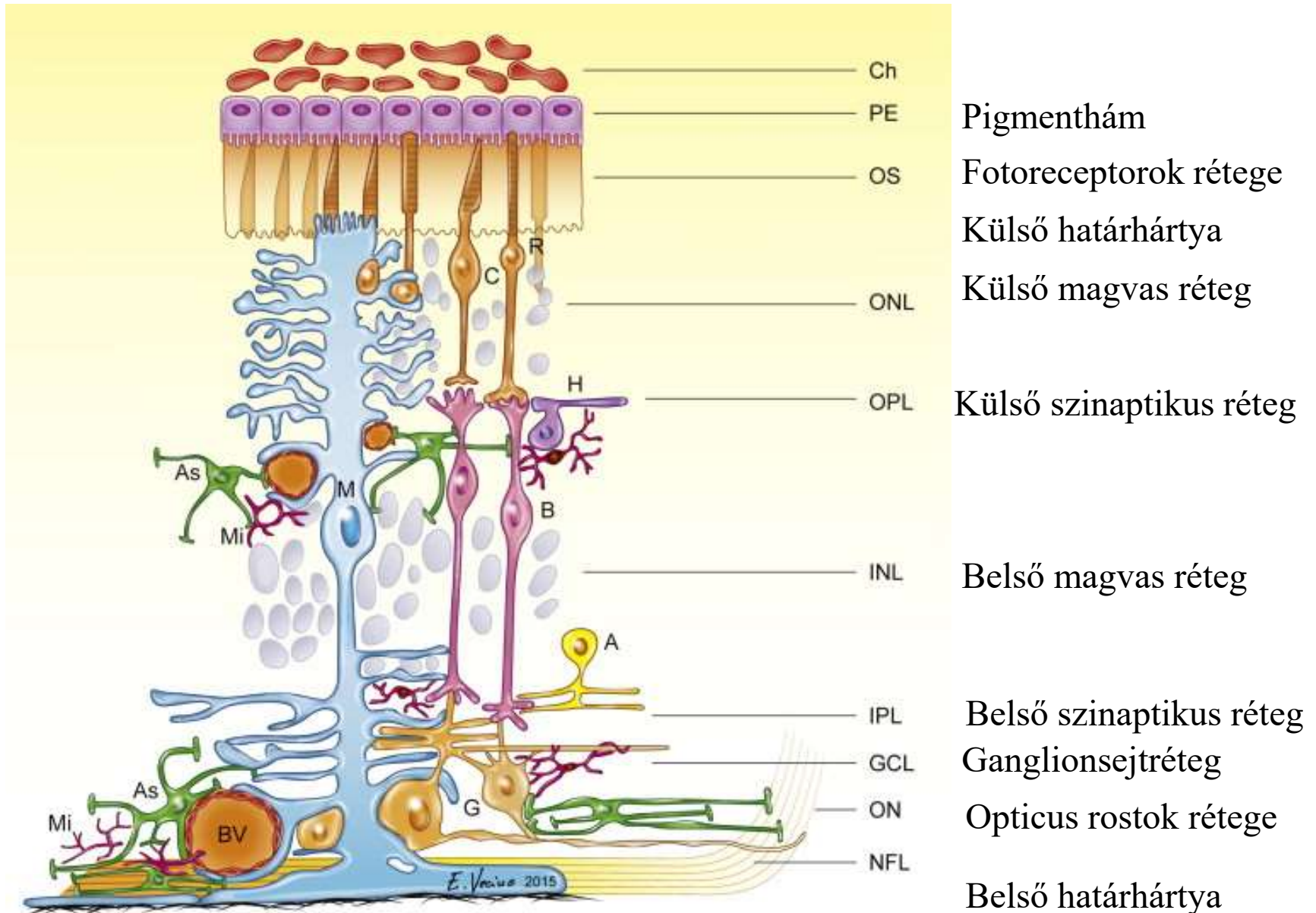
Retina

Vertikális neuron rendszer (információ vertikális továbbítása):
fotoreceptor → **bipoláris sejt** → **ganglionsejt** (axonja)
 látóideg.

Horizontális neuron rendszer (a vizuális információ retinalis szintű feldolgozása):
horizontális sejtek, amakrin sejtek



Retina rétegei



A retina rétegei radialis szövettani metszeten

sclera

pigmenthám

csapok és pálcikák

membrana limitans ext.

str. granulosum ext.

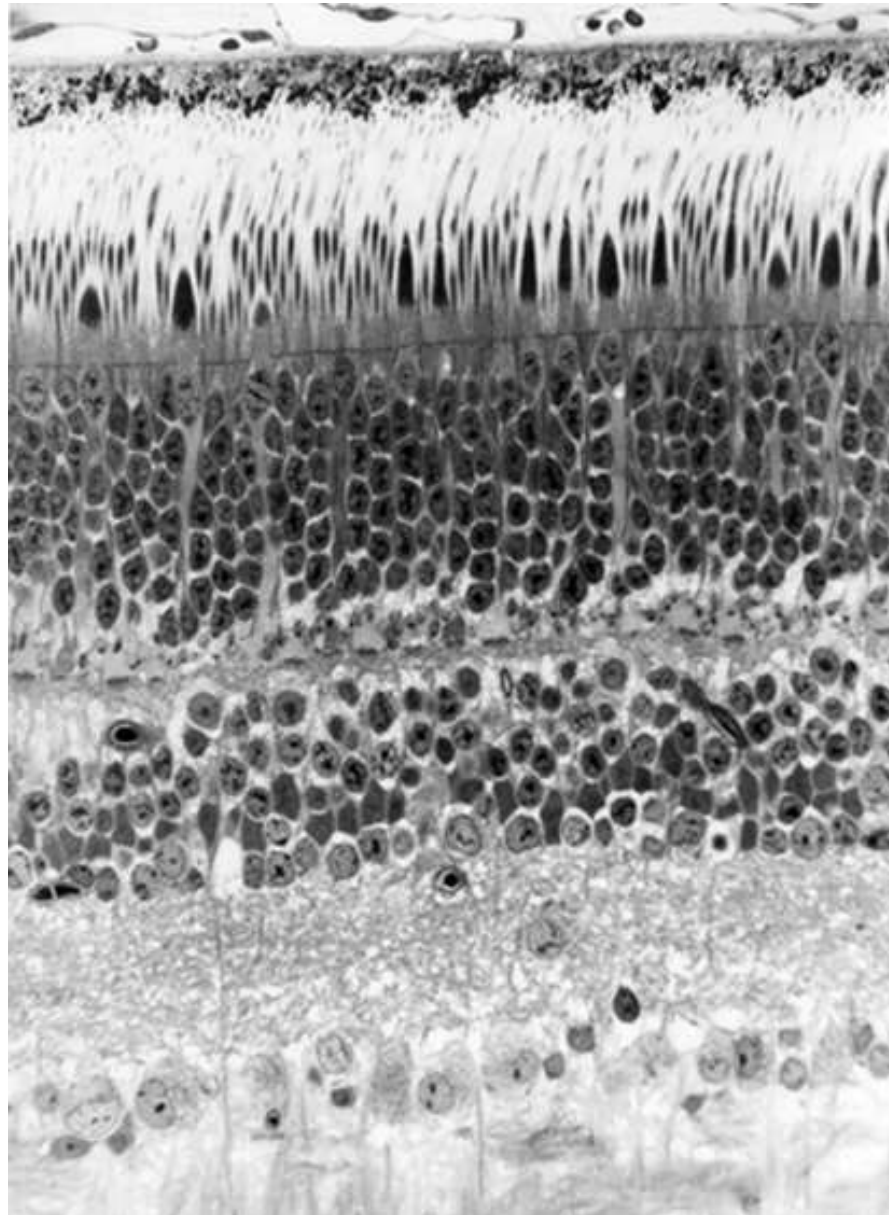
str. plexiforme ext.

str. granulosum int.

str. plexiforme int.

ganglion sejtek

n. opticus rostjai
membrana limitans int.



kütagok

beltagok

csapok sejttestjei

pálcikák sejttestjei

horizontális sejtek

bipoláris sejtek

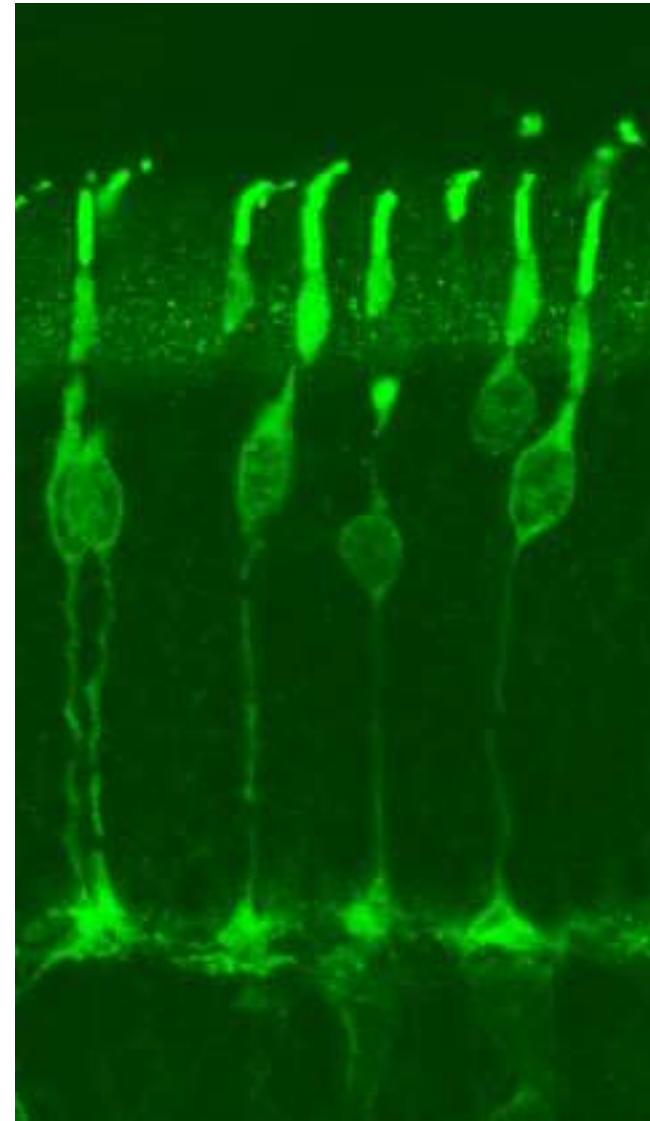
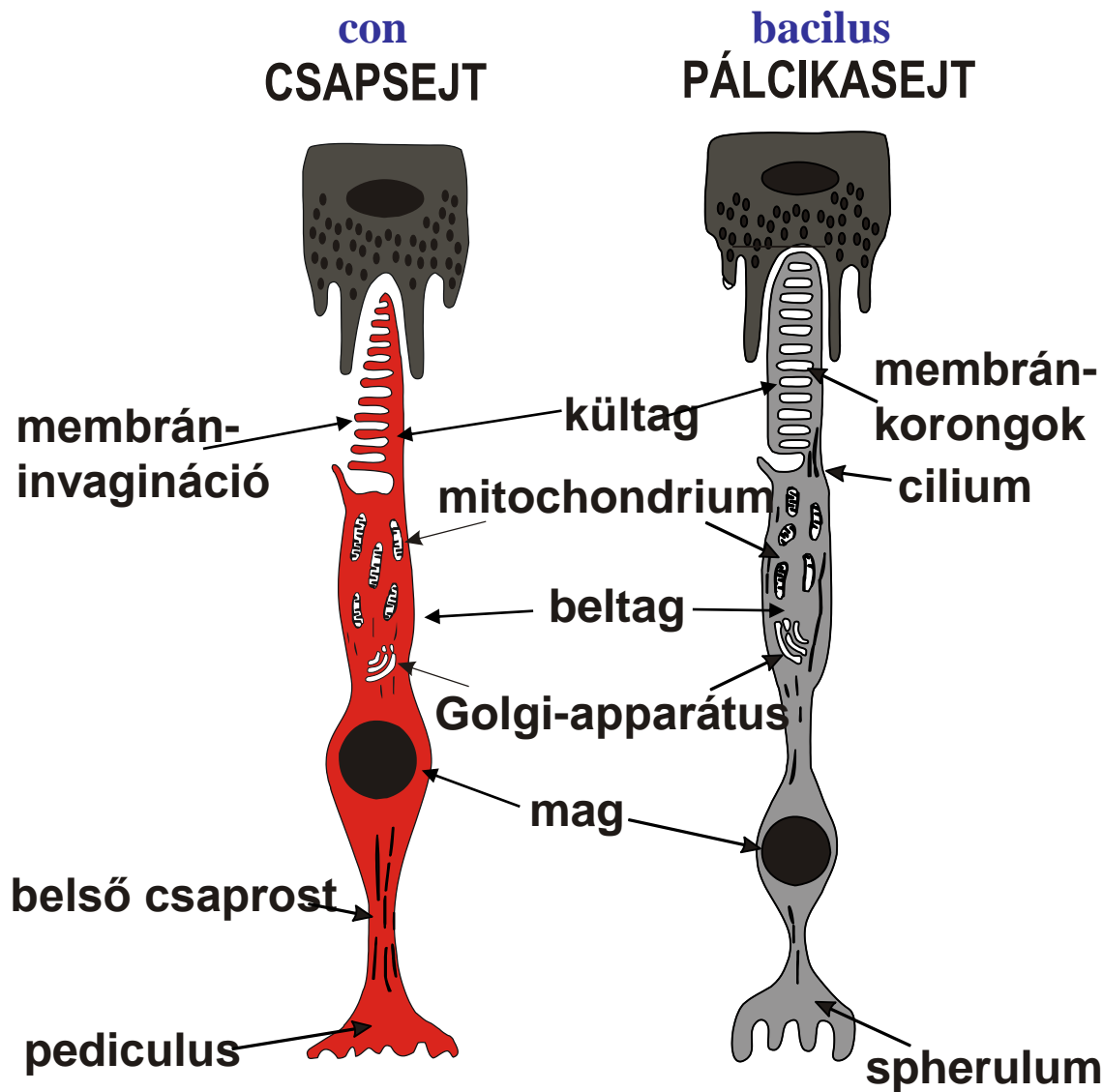
Müller-sejtek

amakrin sejtek

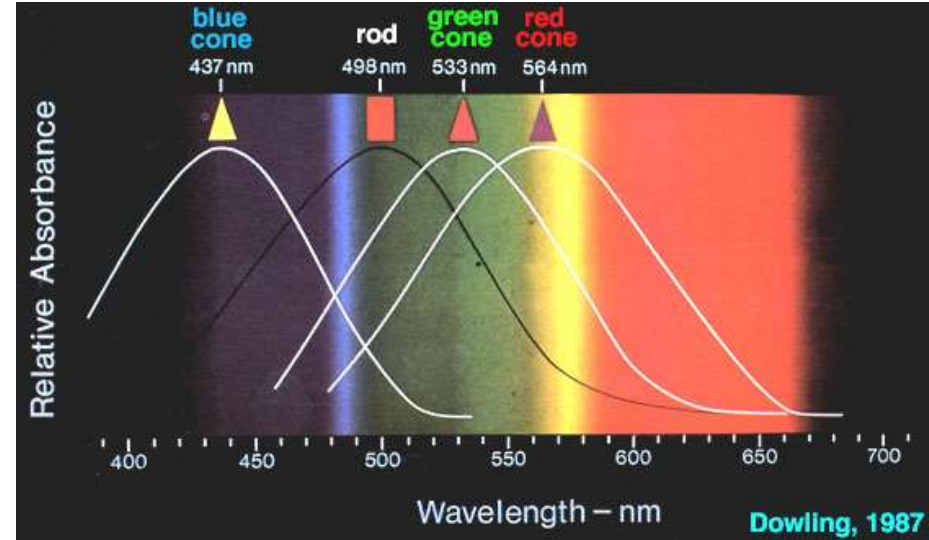
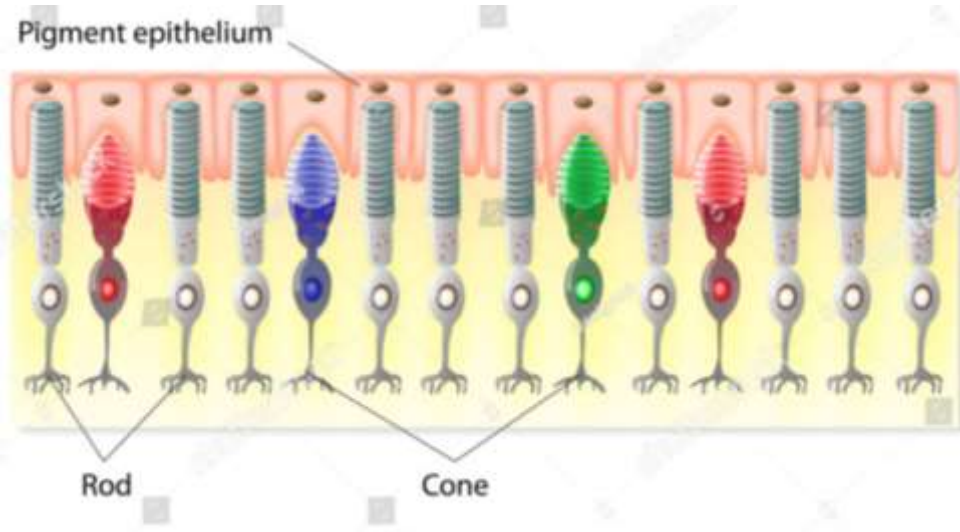
ganglion sejtek

↓ üvegtest

A fotoreceptorok (csapok és pálcikák) érzékhámsejtek



Fotoreceptorok: csapok és pálcikák



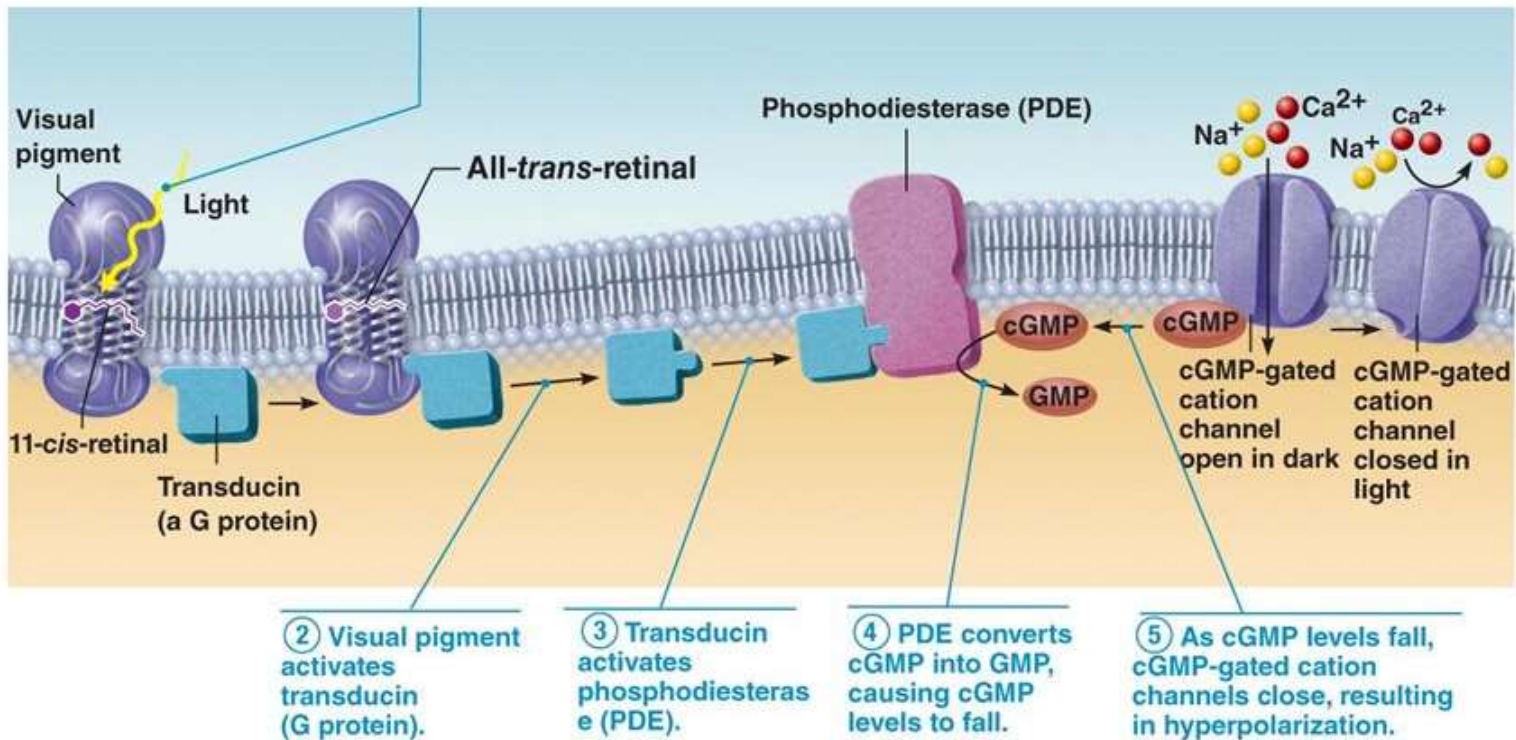
Human

Cat

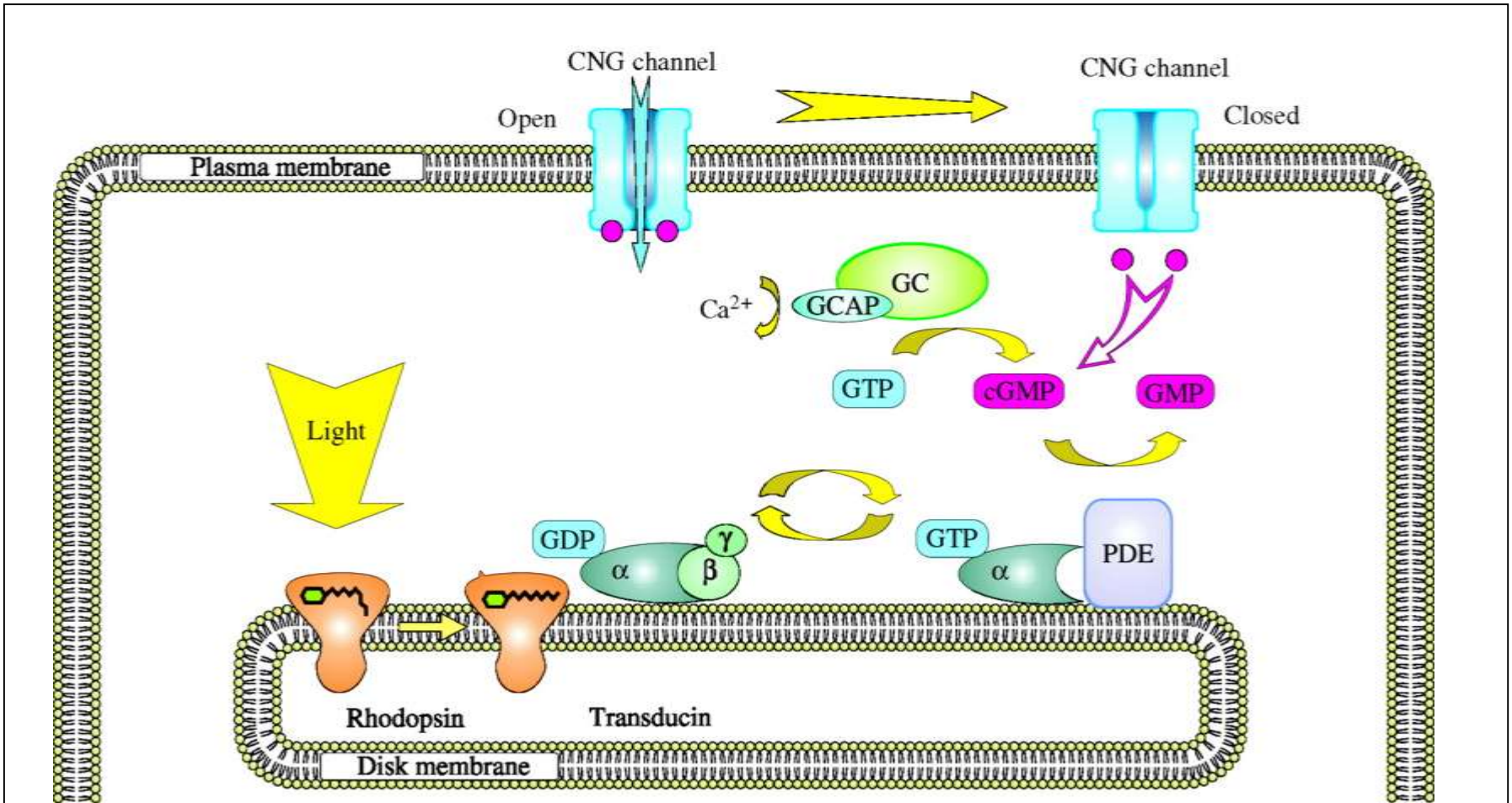
no colour vision

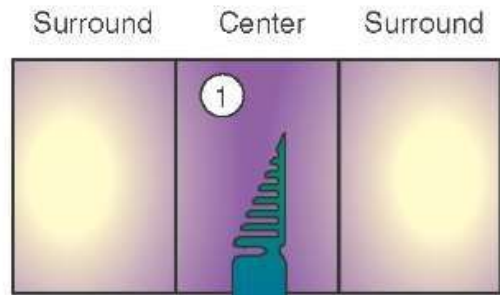


Pálcika (bacilus)	Csap (con)
A kültag pálcika alakú	A kültag csap alakú
10 ⁸ -10 ⁹ sejt/szem, a teljes retinában egyenletesen oszlik el, „perifériás látás”	10 ⁶ sejt/szem, főként a foveában koncentrálódik, a retina centrumában detektálja a képet
Nagy érzékenység kevés fényre is (Scotopiás látás)	Kis érzékenység, nagy fénymenyiségnél aktív (Photopiás látás)
1 típus Monokromatikus látás (sötét-világos)	3 típus (piros, zöld, kék) Színlátás
Sok pálcika kapcsolódik egy bipoláris sejthez- nem éles látás - gyenge felbontás	Minden egyes csap egy bipoláris sejthez kapcsolódik- éleslátás - jó felbontás



Megvilágítás hatására a retinal conformációváltozása az opsin fehérje alakváltozását idézi elő, ami egy G fehérjével kapcsolt kaszkádot indít el, ami ioncsatornák nyitását vagy zárását eredményezi, ami a membránpotenciál megváltozásához vezet. A fotoreceptorok depolarizáltak sötétben és hiperpolarizáltak világosban.





2. Cone depolarized

3. Glutamate released

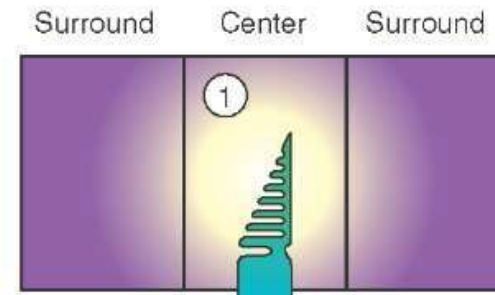
4. On-center bipolar cell hyperpolarized and transmitter release decreased

5. Off-center bipolar cell depolarized and transmitter release increased

6. Firing of on-center ganglion cell decreased

7. Firing of off-center ganglion cell increased

A



2. Cone hyperpolarized

3. Glutamate release decreased

4. On-center bipolar cell depolarized and transmitter release increased

5. Off-center bipolar cell hyperpolarized and transmitter release decreased

6. Firing of on-center ganglion cell increased

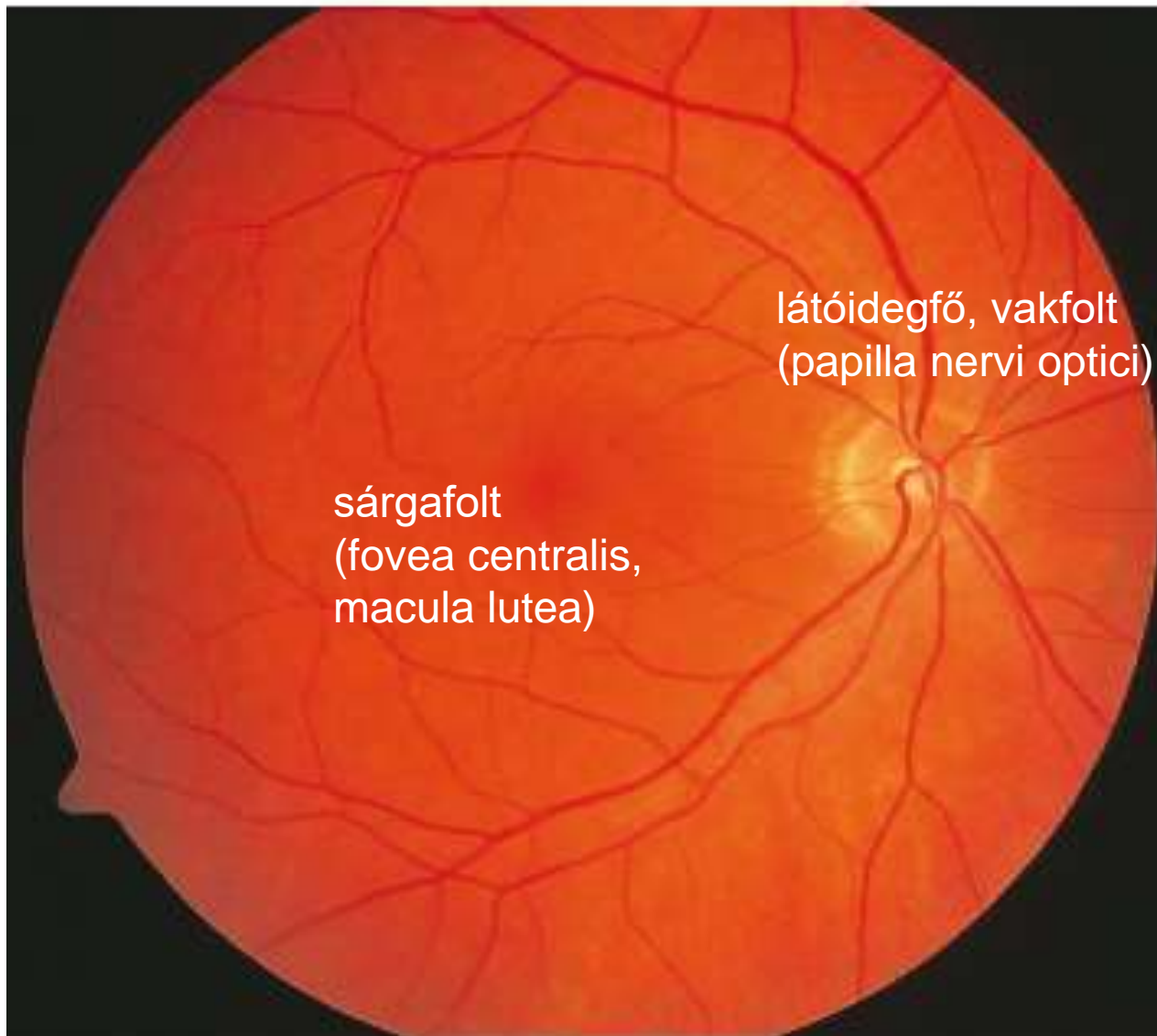
7. Firing of off-center ganglion cell decreased

B

Szemfenéki kép

temporalis

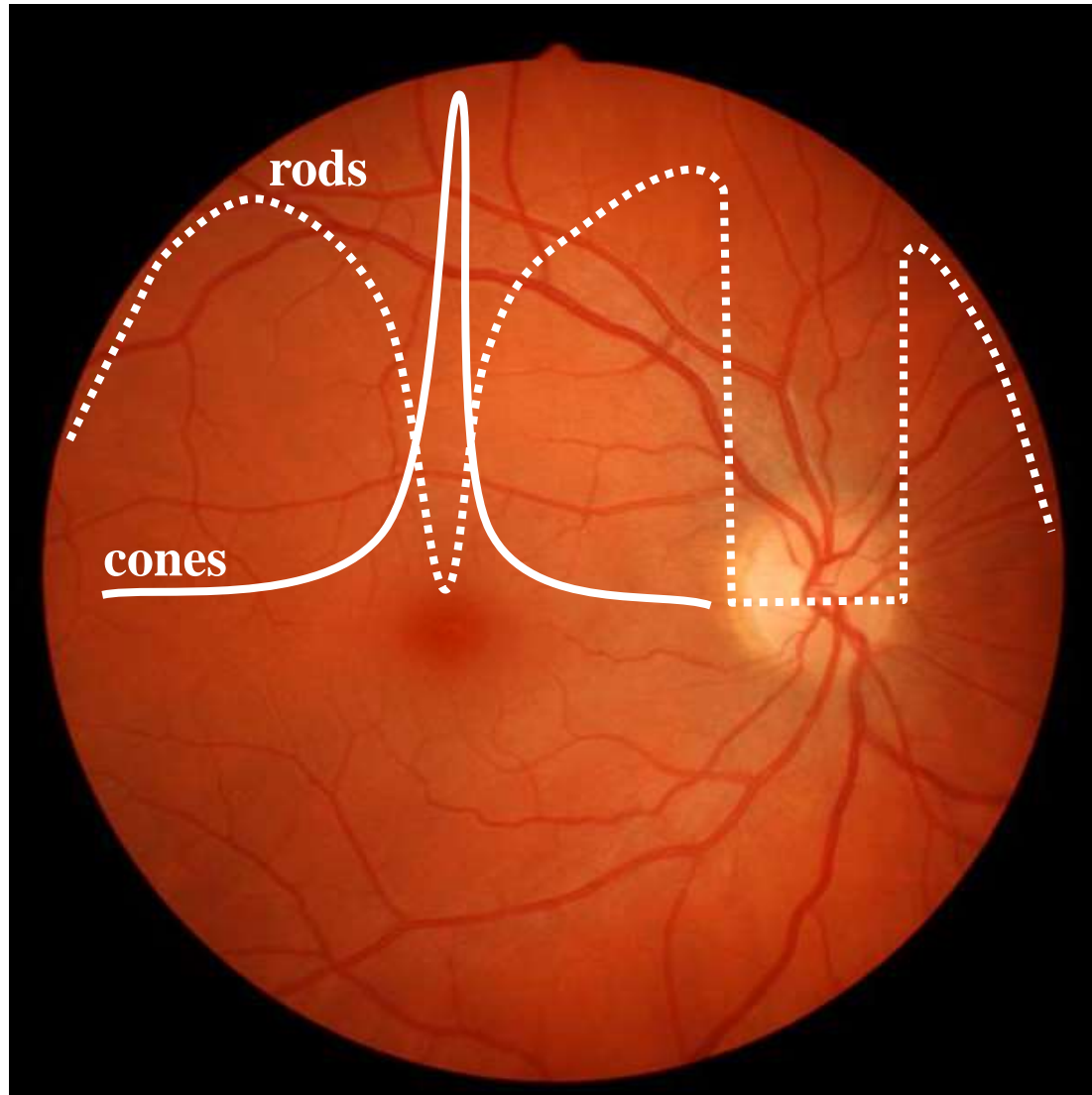
nasalis



látóidegfő, vakfolt
(papilla nervi optici)

sárgafolt
(fovea centralis,
macula lutea)

Csapok és pálcikák térbeli eloszlása

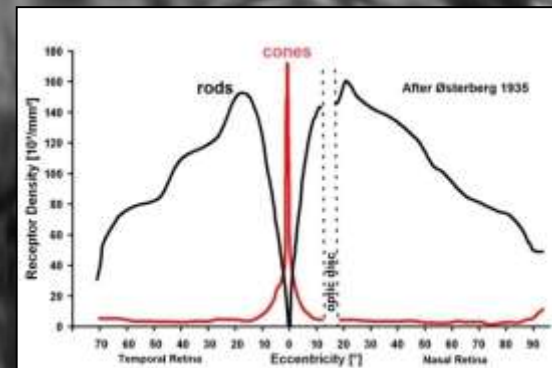
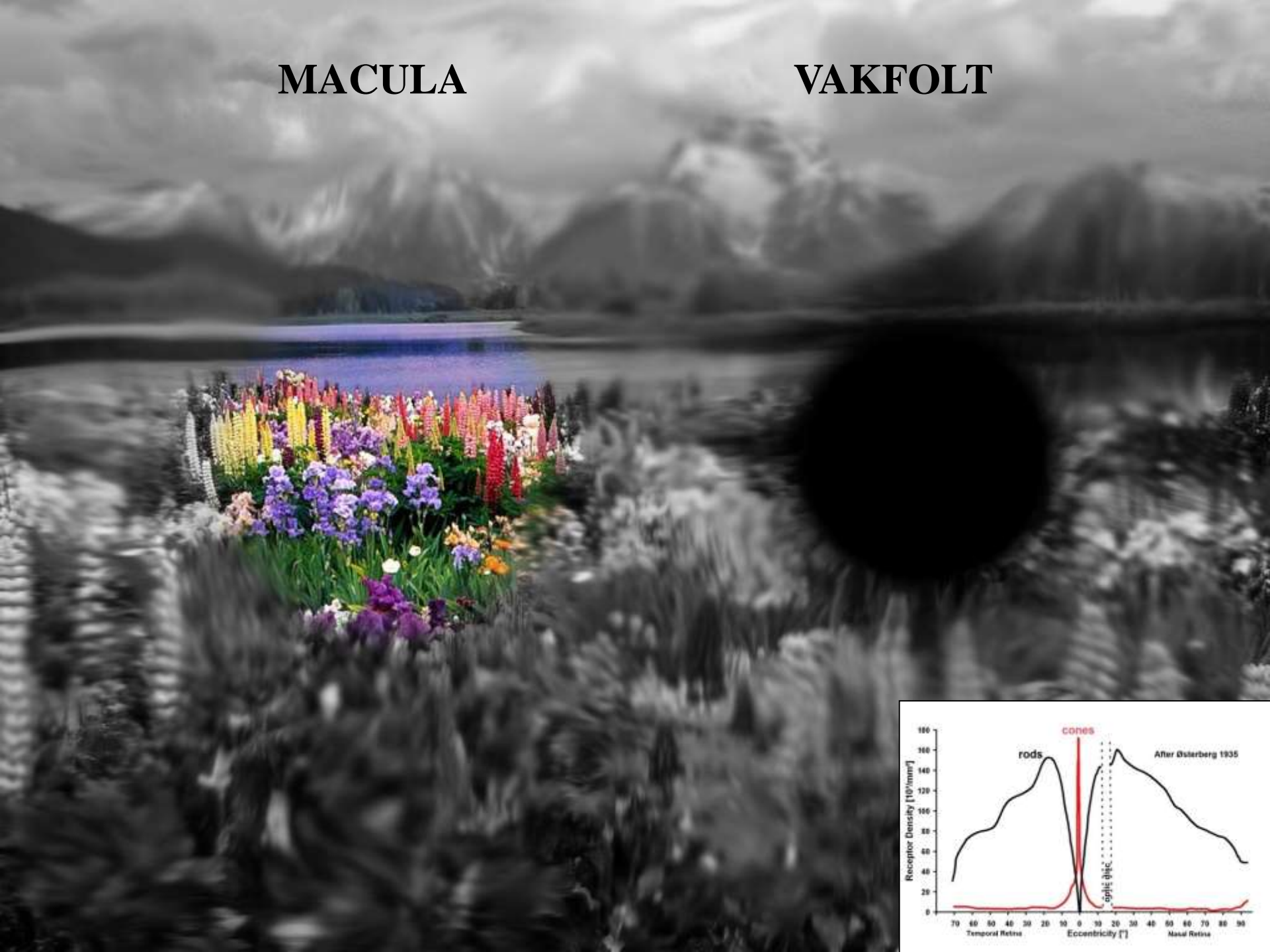




scotopiás látás (pálcikák)

MACULA

VAKFOLT





A szem fénytörő közegei

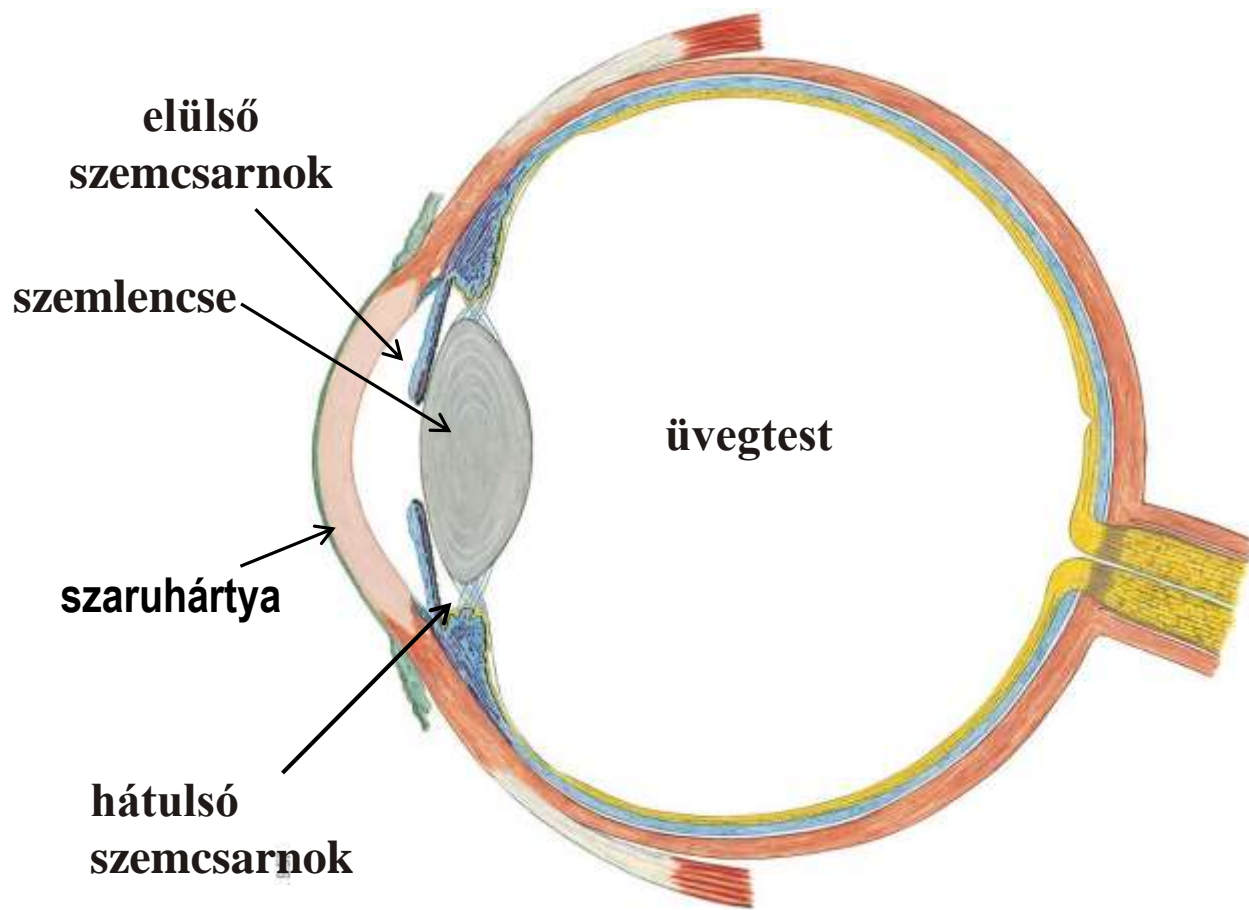
Szaruhártya (**cornea**): a szem fénytörő képességének 2/3-áért felelős.

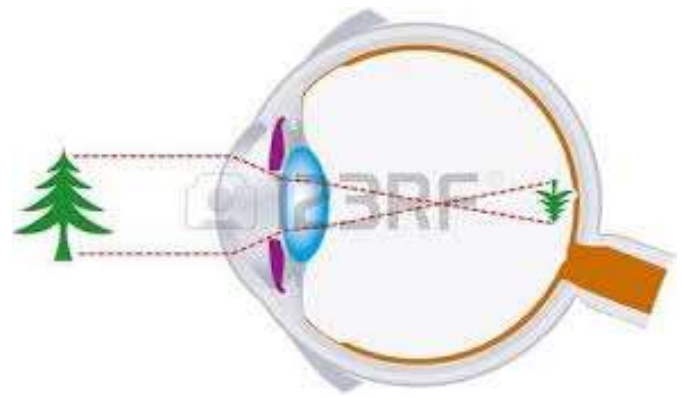
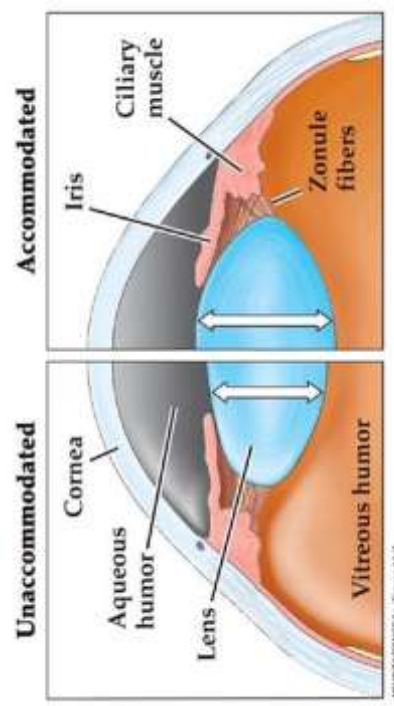
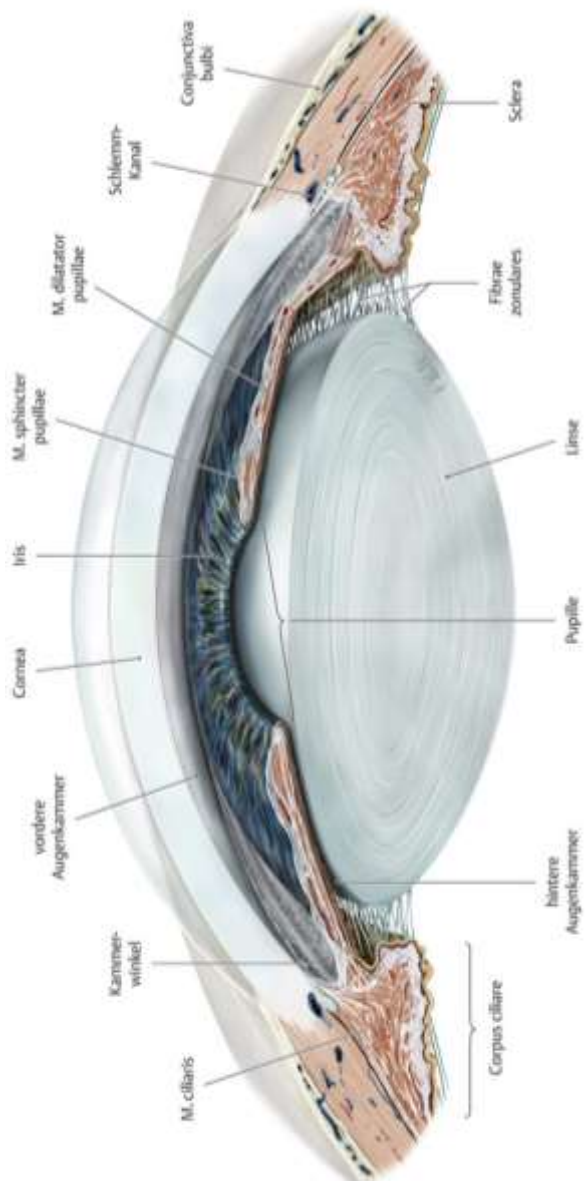
Szemcsarnok

Szemlencse (**lens crystallina**): alakváltozása következtében törőképessége változik, hozzájárul az akkomodációhoz.

Üvegtest (**corpus vitreum**): lencse és retina közötti magas víztartalmú, kocsonyás állomány

(Dioptria: Értéke egyenlő a vizsgált lencse méterben mért fókusztávolságának reciprokával.)

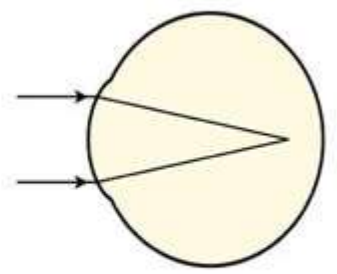
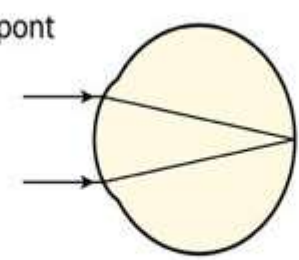
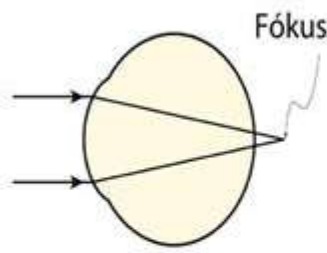




Távollátó (kisebb szemgolyó)

Egészséges szem

Rövidlátó (nagyobb szemgolyó)



A fókuszpont a retina mögé vetül.

A fókuszpont a retinára vetül.

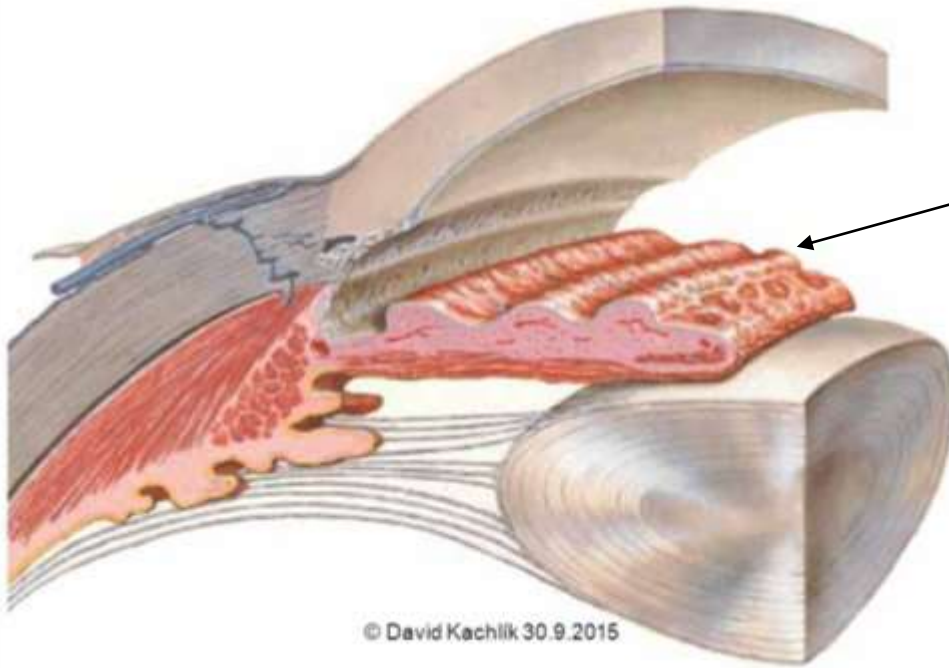
A fókuszpont a retina elé vetül.

Látás

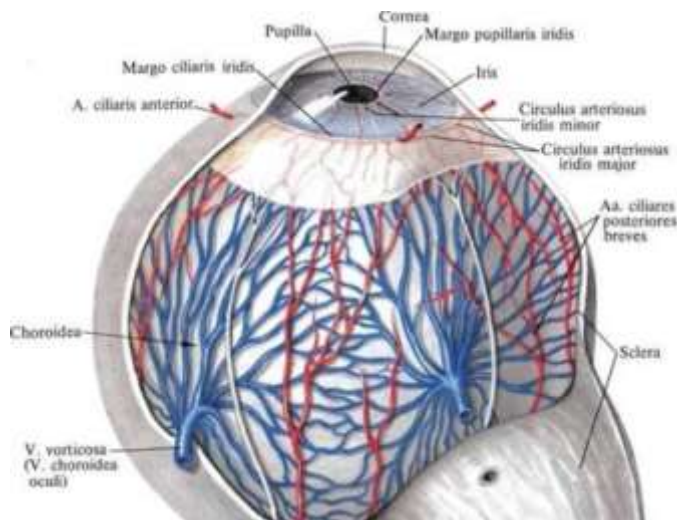
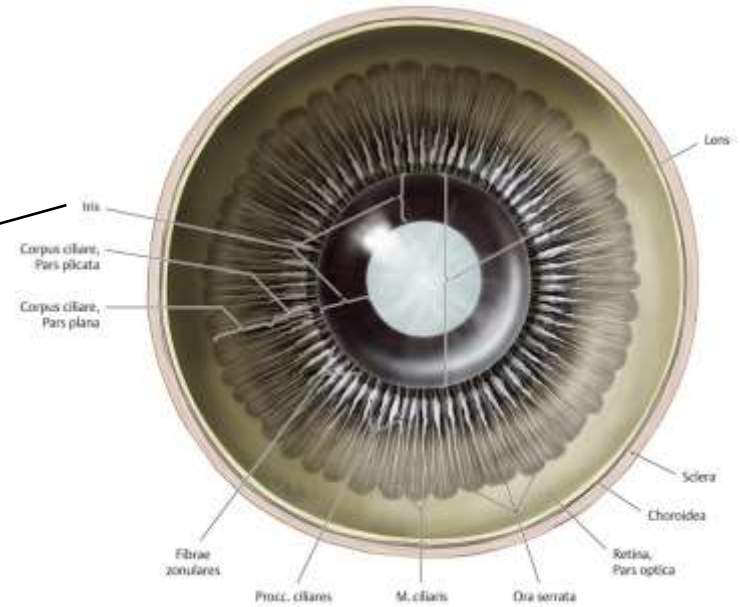


Have a look....

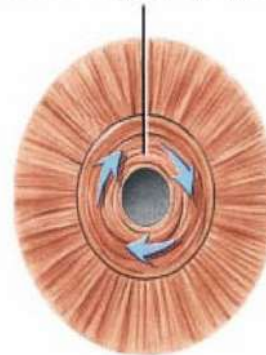
Szivárványhártya (iris)



© David Kachlik 30.9.2015



pupil constricts as
circular muscles of iris
contract (parasympathetic)



Bright light

Pupil



Normal light

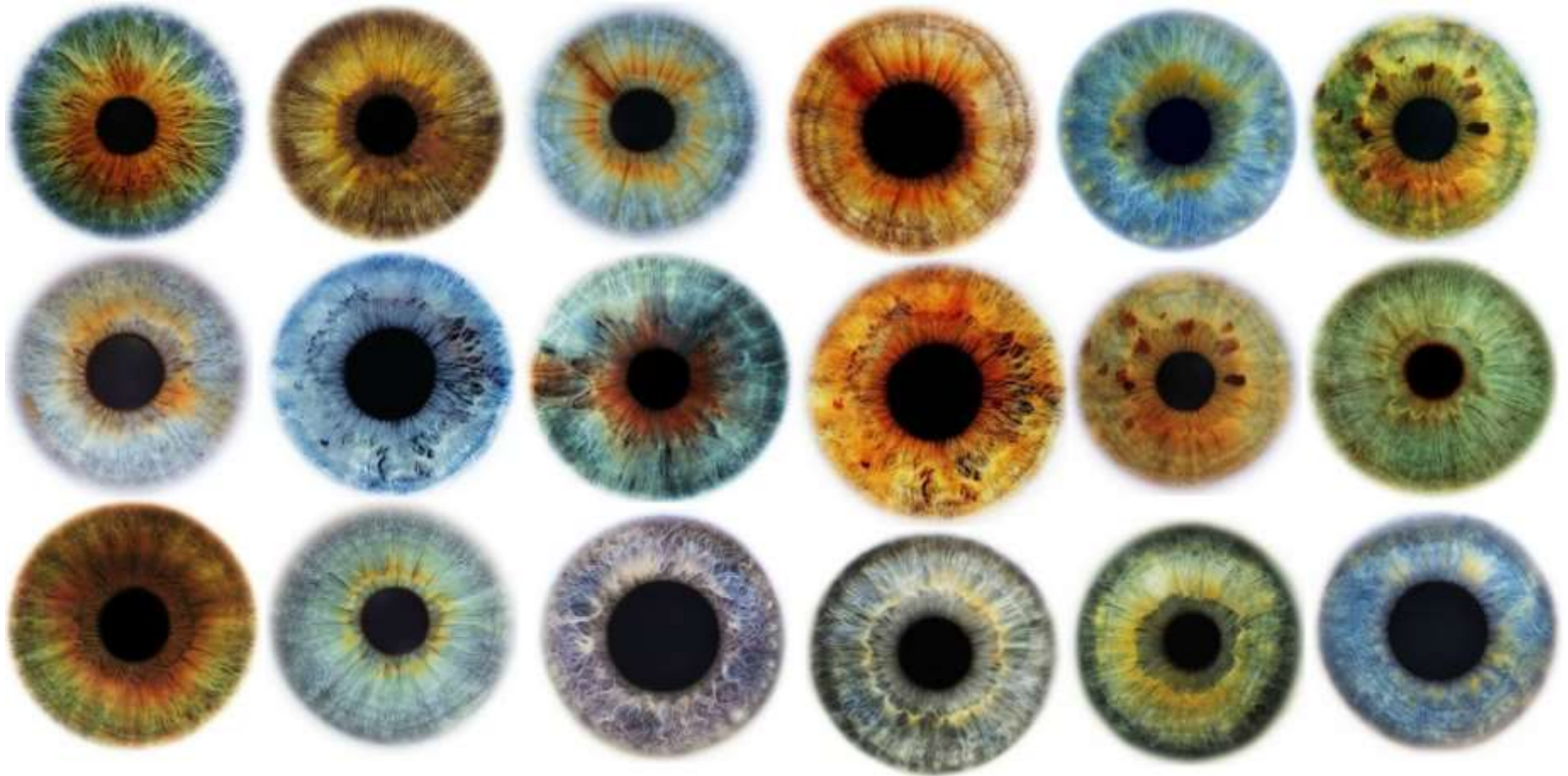
Pupil dilates as
radial muscles of iris
contract (sympathetic)



Dim light

m. sphincter pupillae és m. dilatator pupillae

A szem színe



A (szem) szivárványhártya színét az iris stromájában elhelyezkedő kötőszöveti pigmentsejtek száma, pigmenttartalma és elrendeződése határozza meg. Világoskék színnél igen kevés a pigmentsejt ezért a színét a szivárványhártya hátsó rétegét adó pigmenthám áttűnése adja.

Szemgolyó és fényképezőgép

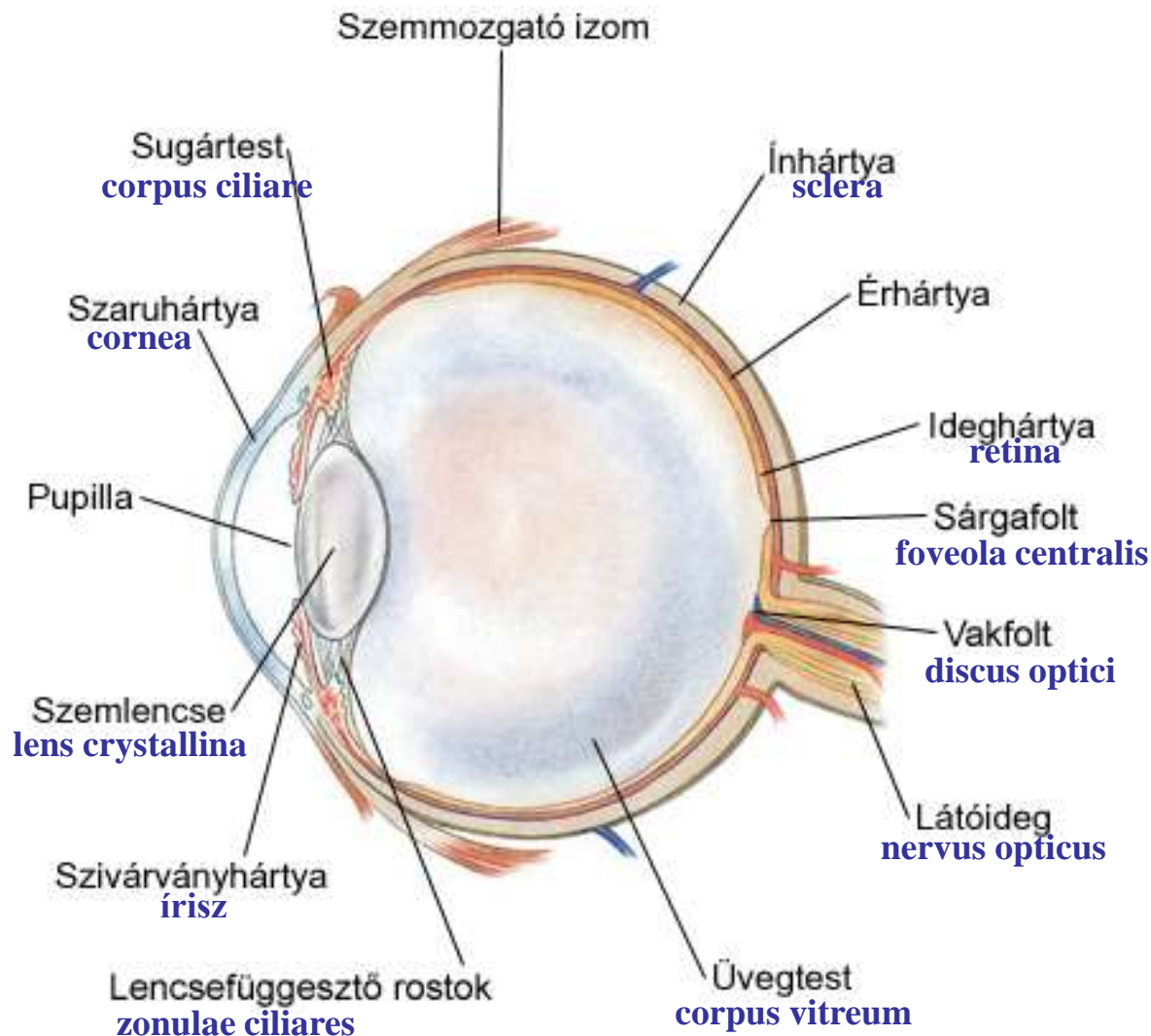


fényképezőgép – szemgolyó

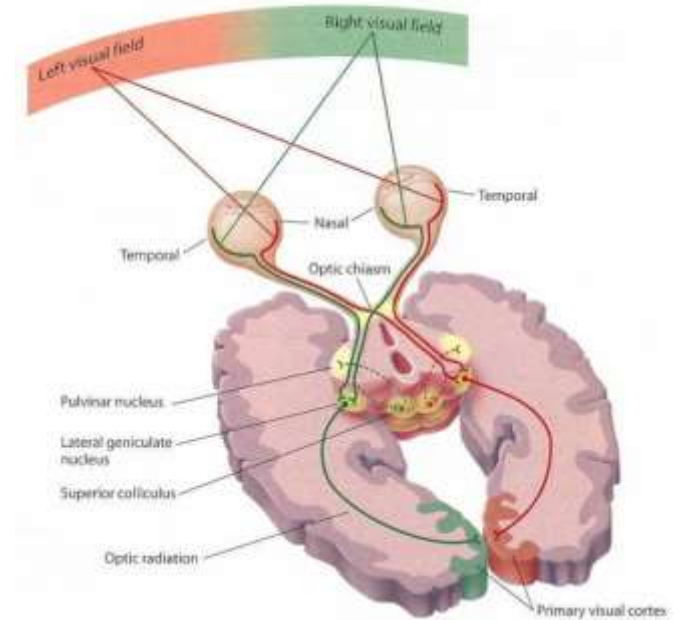
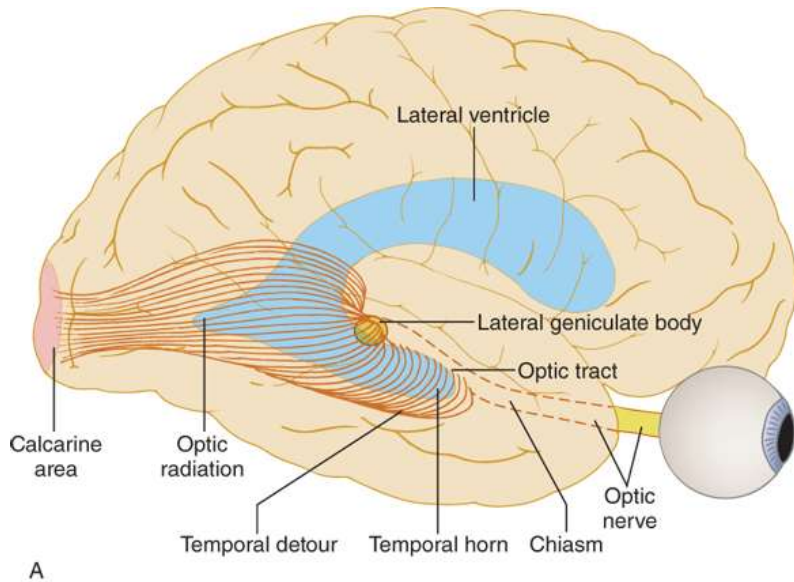
fényérzékeny lemez – **retina**
fényzáró réteg – **pigmenthám**
és az **érhártya pigmentsejtes rétege**

váz - ellenálló burok,
ínhártya (sclera)

blende (változtatható
átmérőjű nyílás amin
keresztül a fény a szem
belsejébe jut) – **pupilla**
optika (a külvilág képét vetíti
a retinára) – **szaruhártya**
(**cornea**) és a szemlencse

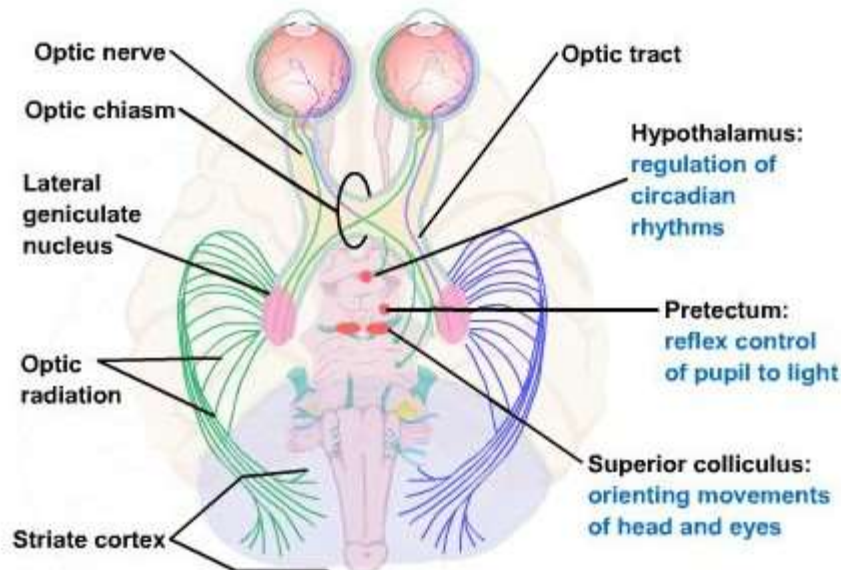


Látópálya



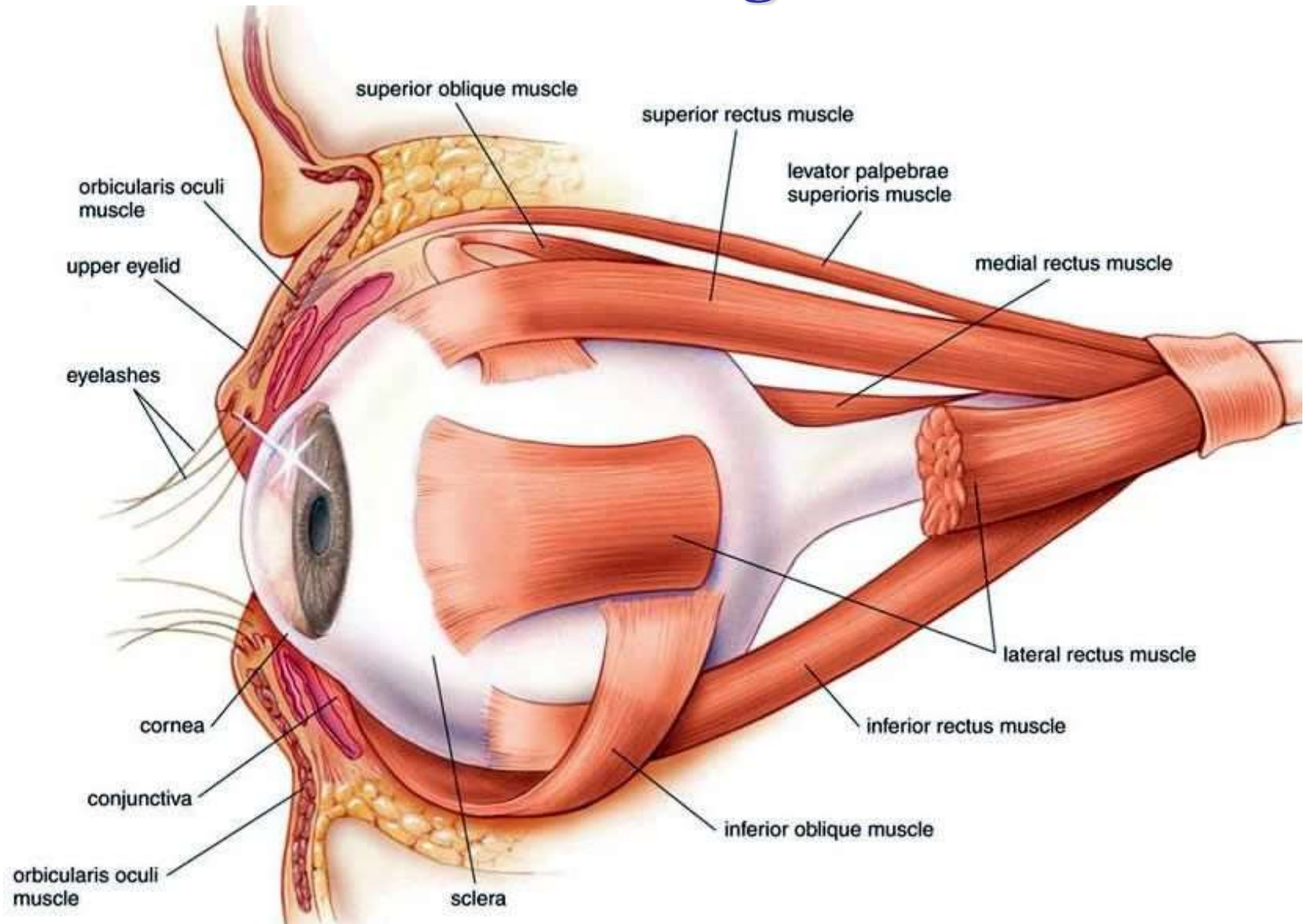
Source: J. Biller, G. Gruener, P.W. Brazis: DeMyer's The Neurologic Examination: A Programmed Text, 7th Edition. www.neurology.mhmedical.com Copyright © McGraw-Hill Education. All rights reserved.

1. Nervus opticus
2. Chiasma opticum
3. Tractus opticus
4. Corpus geniculatum laterale
5. Radiatio optica
6. Látókéreg



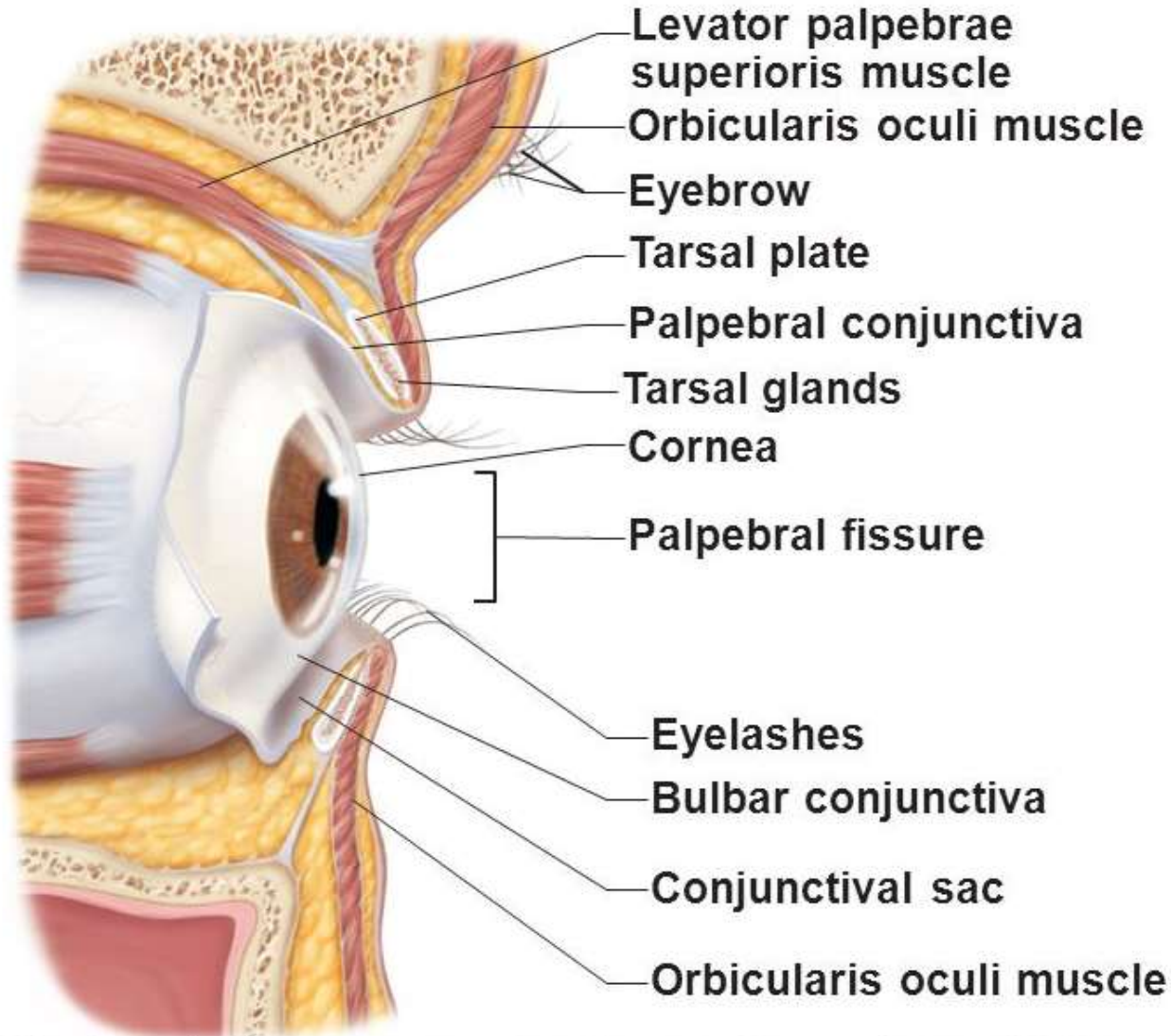
Járulékos szervek:

1. külső szemmozgató izmok



Járulékos szervek:

2. Szemhéjak



(b) Lateral view; some structures shown in sagittal section

Járulékos szervek:

3. Könnykészülék

Könnymirigy

Könnyelvezető rendszer

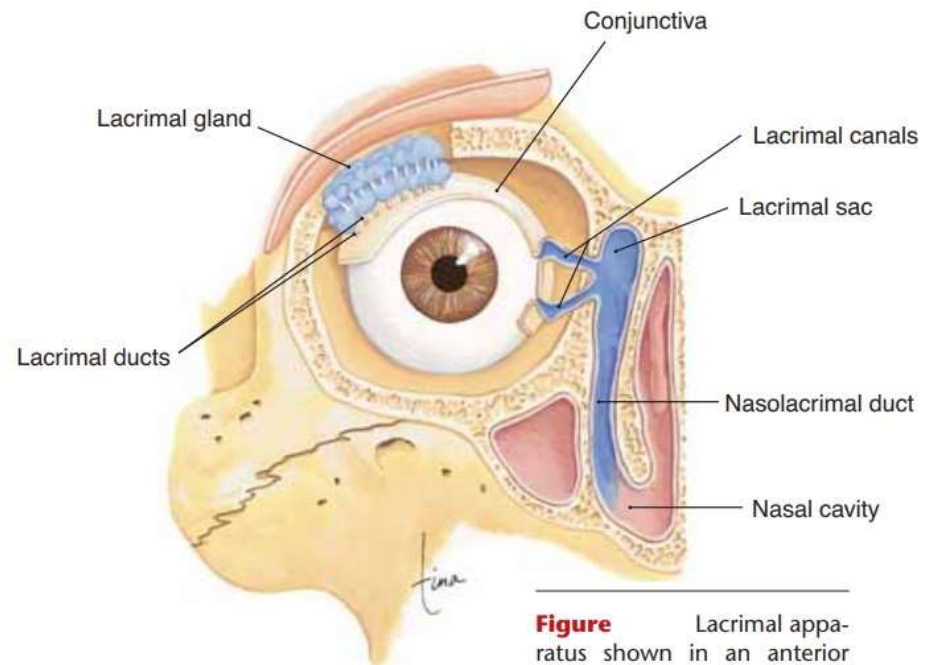
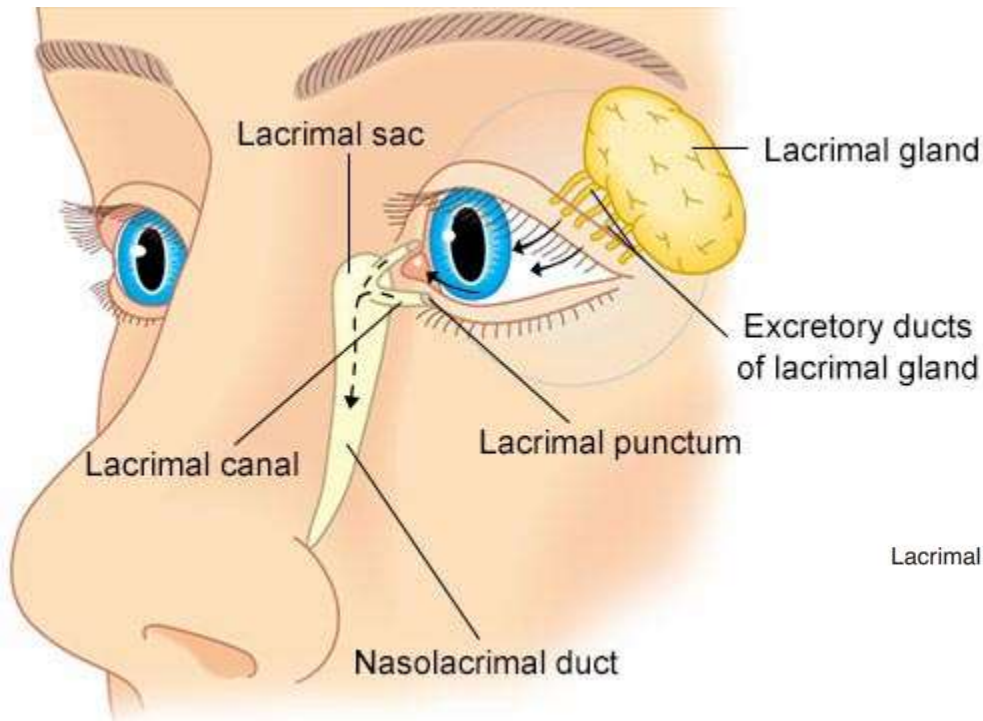


Figure Lacrimal apparatus shown in an anterior view of the right eye.

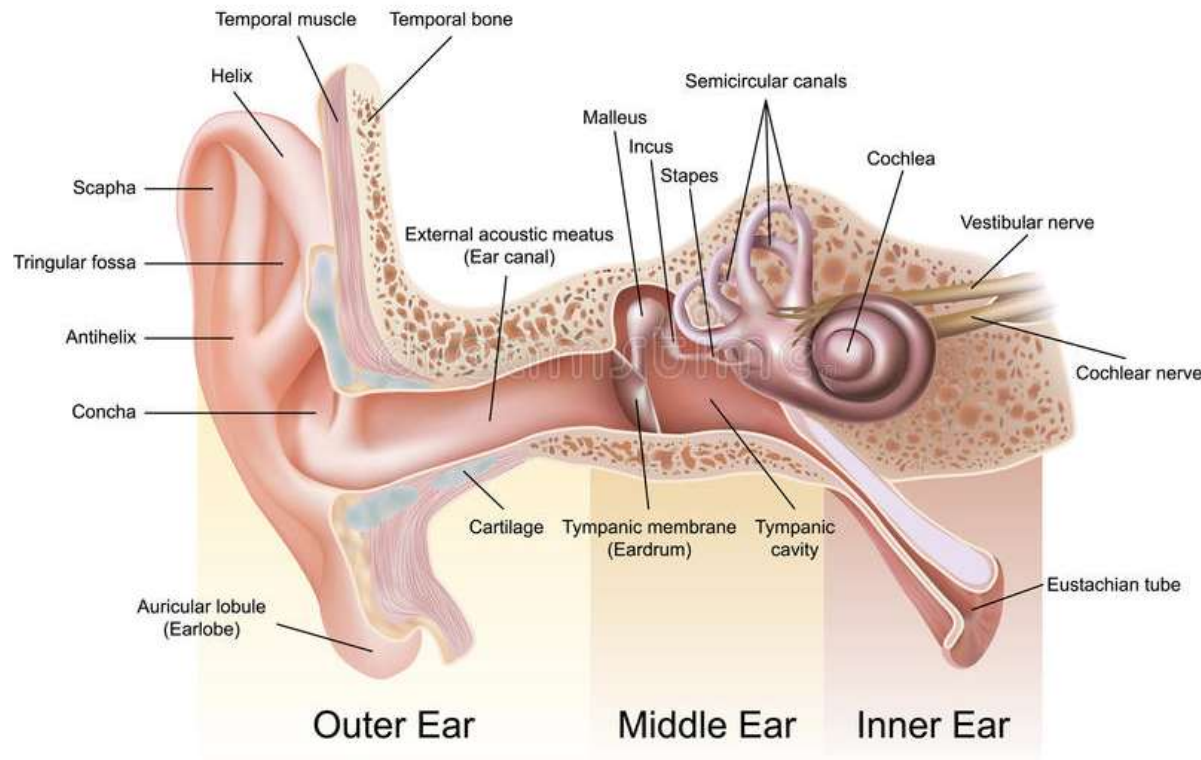
Halló- és egyensúlyozó szerv

A halló- és egyensúlyozó szerv (organum vestibulocochleare) makroszkóposan három részre osztható, külső-, közép- és belsőfülre.

Külsőfül (auris externa)

Középfül (auris media)

Belsőfül (auris interna)



Külső fül (auris externa)

Szerepe a hanghullámok elvezetésében van.

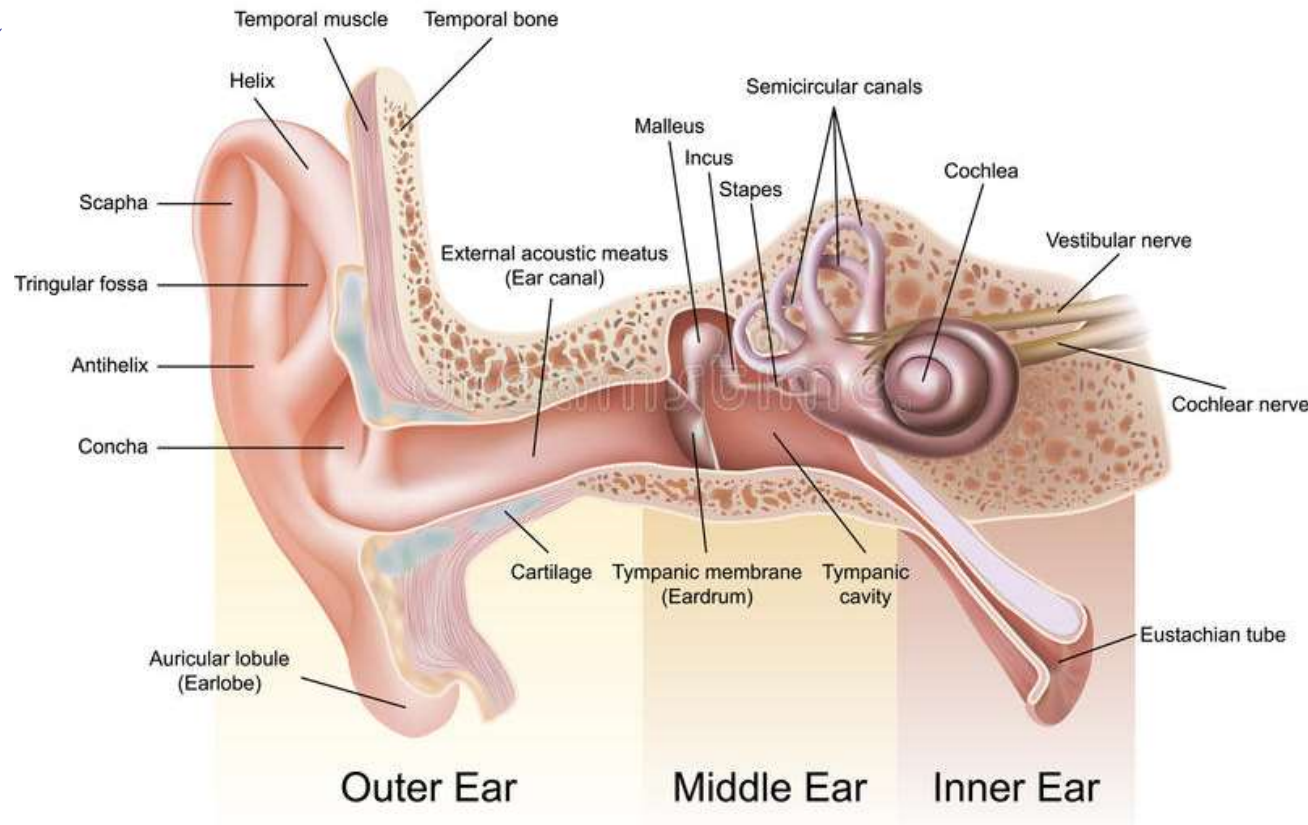
Külső részét egy elasztikus porcból és kötőszövetből álló képlet, a **fülkagyló** (auricula) veszi körül.

A fülkagyló mélyéről indul a **külső hallójárat** (meatus acusticus externus).

Részei:

- a fülkagyló porcos folytatása (pars cartilaginea)
- a halántékcsontban futó csontos rész (pars ossea)

Belső részét egy kör alakú lemez, a **dobhártya** (membrana tympani) zárja le (de ez már a középfülhöz tartozik).



Dobhártya (membrana tympani)

Tölcsér alakú hártya, a külső hallójárathoz képest ferdén áll. A tölcsér csúcsát a kalapács csont húzza a dobüreg felé, a konkáv felszíne kifelé, a külső hallójárat felé tekint. Kevés porcsejtet tartalmazó rostos gyűrű (anulus fibrocartilagineus) rögzíti a sulcus tympanicushoz.

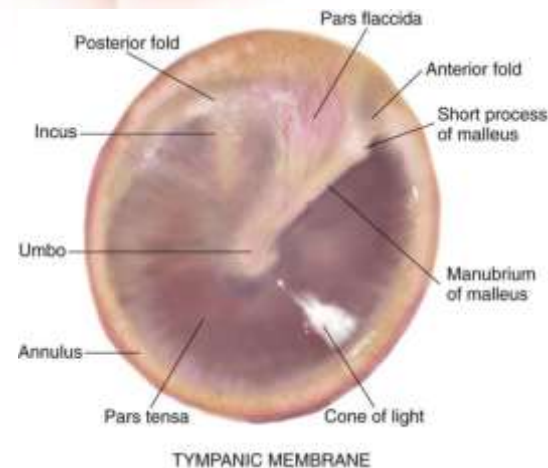
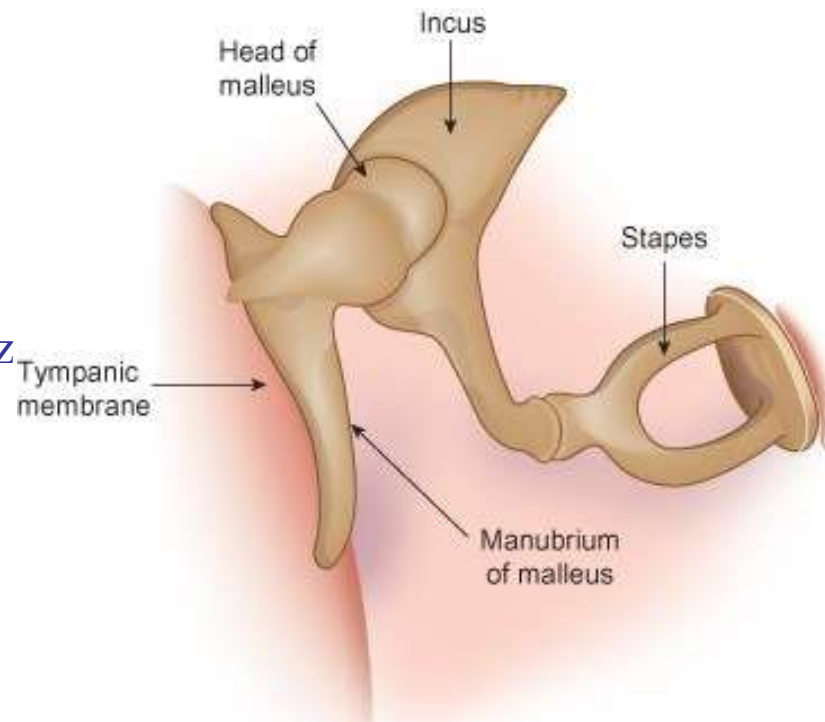
Rétegei:

Stratum cutaneum: **többrétegű elszarusodó laphámot tartalmazó bőr, szőr nélkül és mirigyek nélkül.**

Stratum fibrosum: **kollagénrostos réteg.**

Stratum mucosum: **nyálkahártya, amely belülről fedi.**

Schrapnell-hártya: a dobhártya azon területe, ahonnan a kollagénrostok majdnem teljesen hiányoznak, nyomáskiegyenlítésben van szerepe.

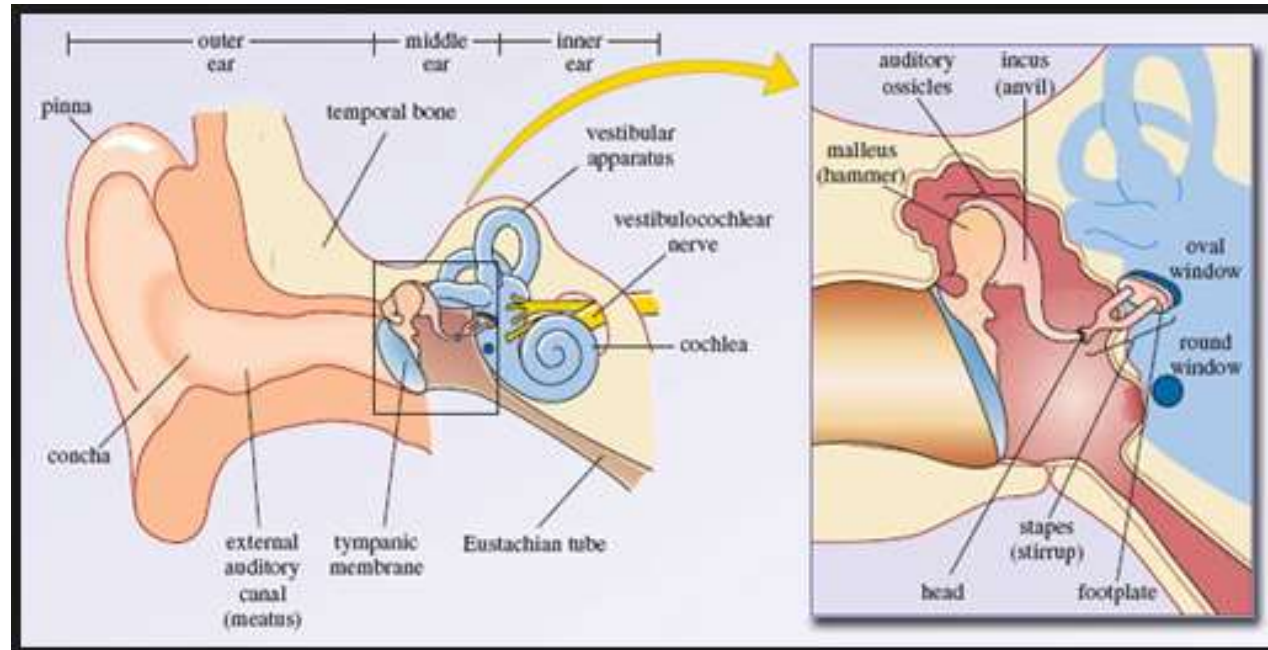


Középfül (auris media)

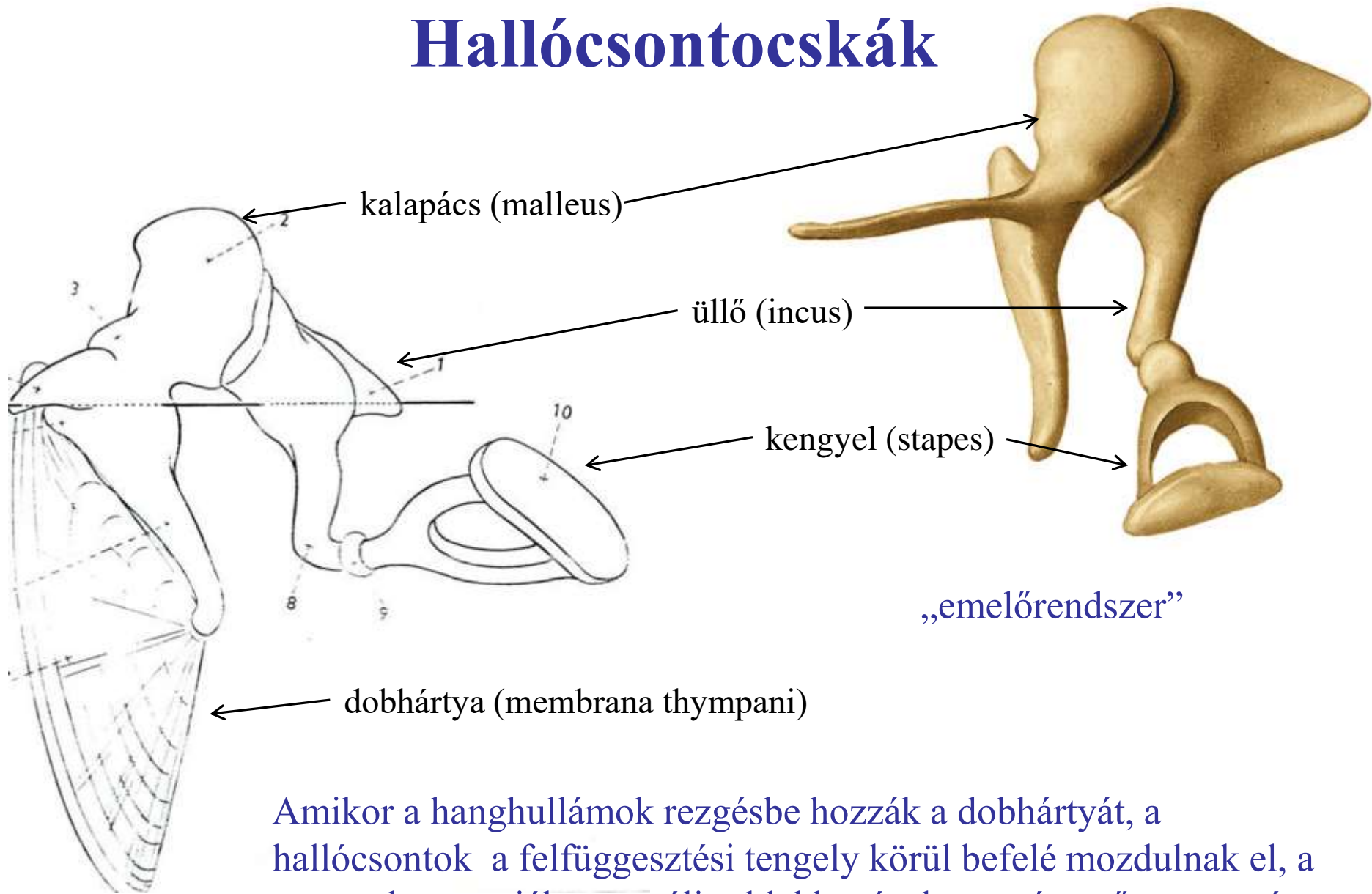
Ingerátalakító. A dobhártya rezgéseit a hallócsontocskák közvetítésével a belsőfül folyadékterei felé közvetíti. A hallócsontocskák a dobüregben (cavum tympani) helyezkednek el. A garattal is összeköttetésben áll a tuba auditiva (Eustach-féle fülkürt).

Részei:

- **dobüreg** (cavum thympani)
- **hallócsontocskák**
- **fülkürt** (tuba auditiva)



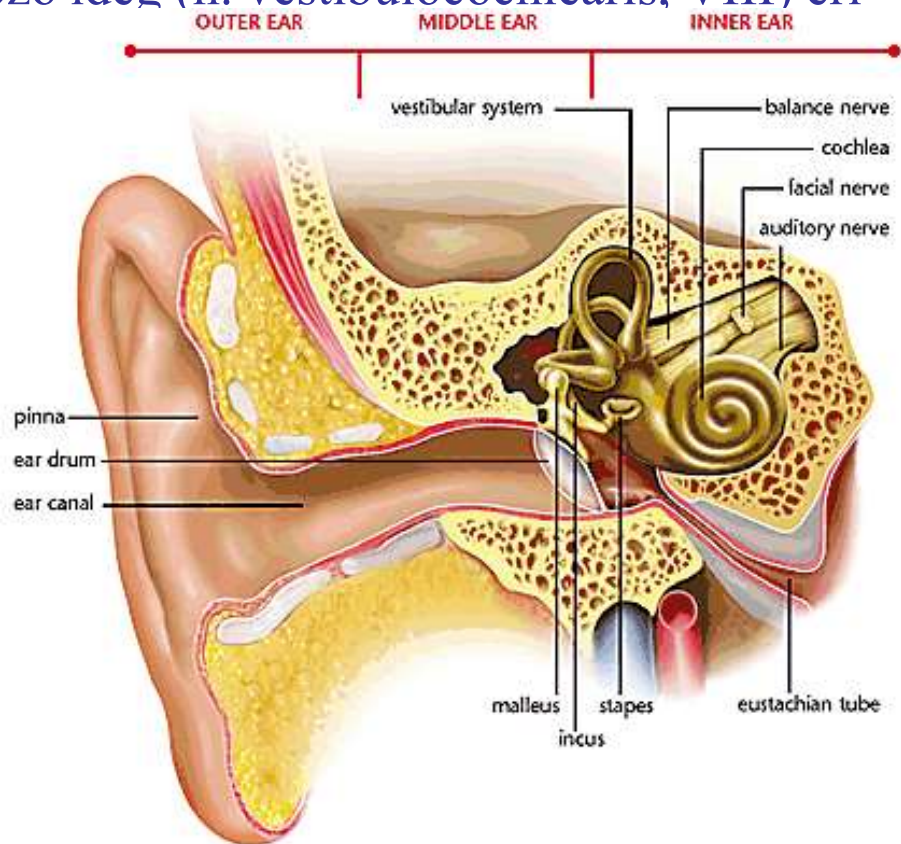
Hallócsontocskák



Amikor a hanghullámok rezgésbe hozzák a dobhártyát, a hallócsontok a felfüggesztési tengely körül befelé mozdulnak el, a stapest benyomják az ovális ablakba, és dugattyúszerűen nyomást gyakorol az ablak másik oldalán elhelyezkedő zárt folyadékterre.

Belső fül (auris interna)

- Tartalmazza a hallás és egyensúlyozás receptorait. Alapja a csontos labirintus, melyet perilympa folyadék tölt ki. Ebben a folyadékban úszik a receptorokat tartalmazó hártós labirintus. A középfüllel a kerek és ovális ablak köti össze, a belső hallójáraton a halló- és egyensúlyozó ideg (n. vestibulocochlearis, VIII) éri el.
- Csontos labirintus: középső, nagy egysége a vestibulum, ebből nyílik hátrafelé a csontos csiga (cochlea). Előrefelé nyílnak a félkörös ívjáratok (canalis semilunares).
- Hártós labirintus: követi a csontos labirintus vonalát, körülötte perilympa van, belsejét endolympa tölti ki.

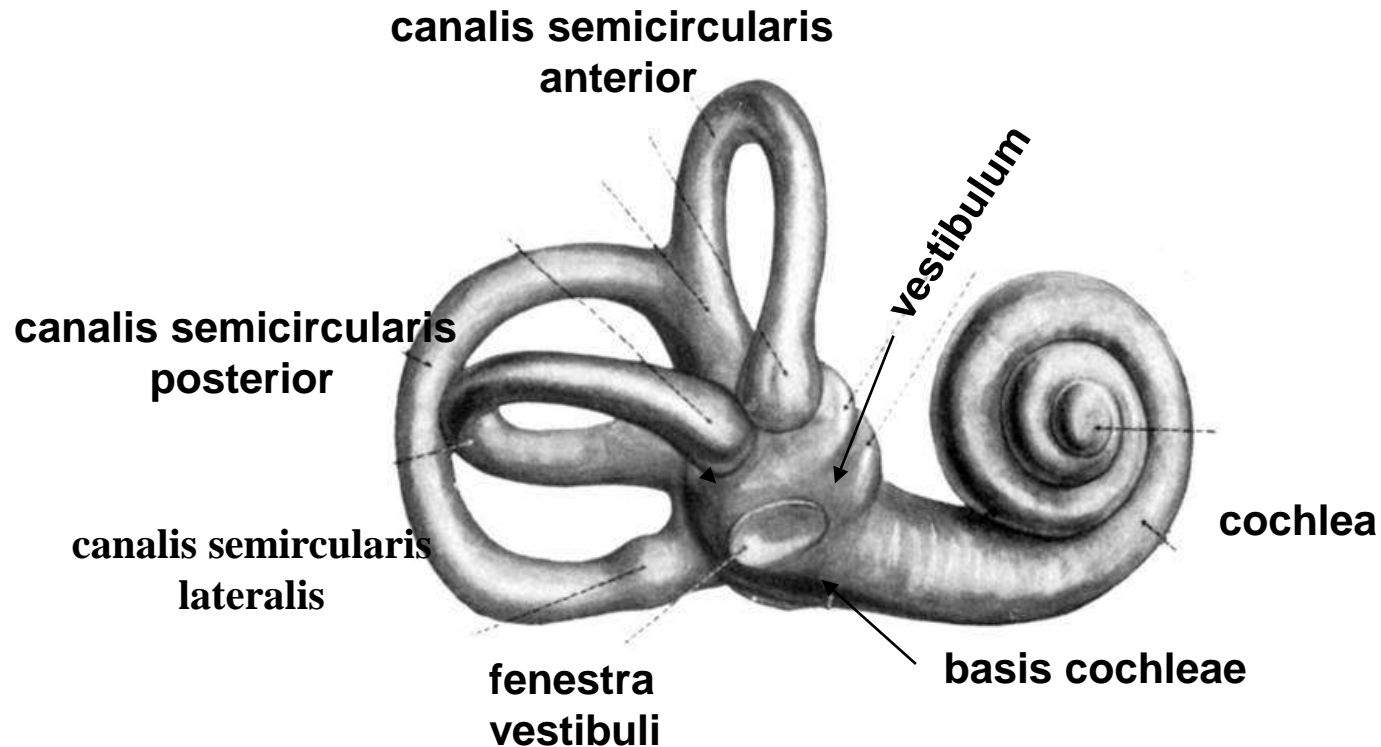


A csontos labirintus (labyrinthus osseus)


Előcsarnok (**vestibulum**): n. vestibularis (VIII) kilépése.

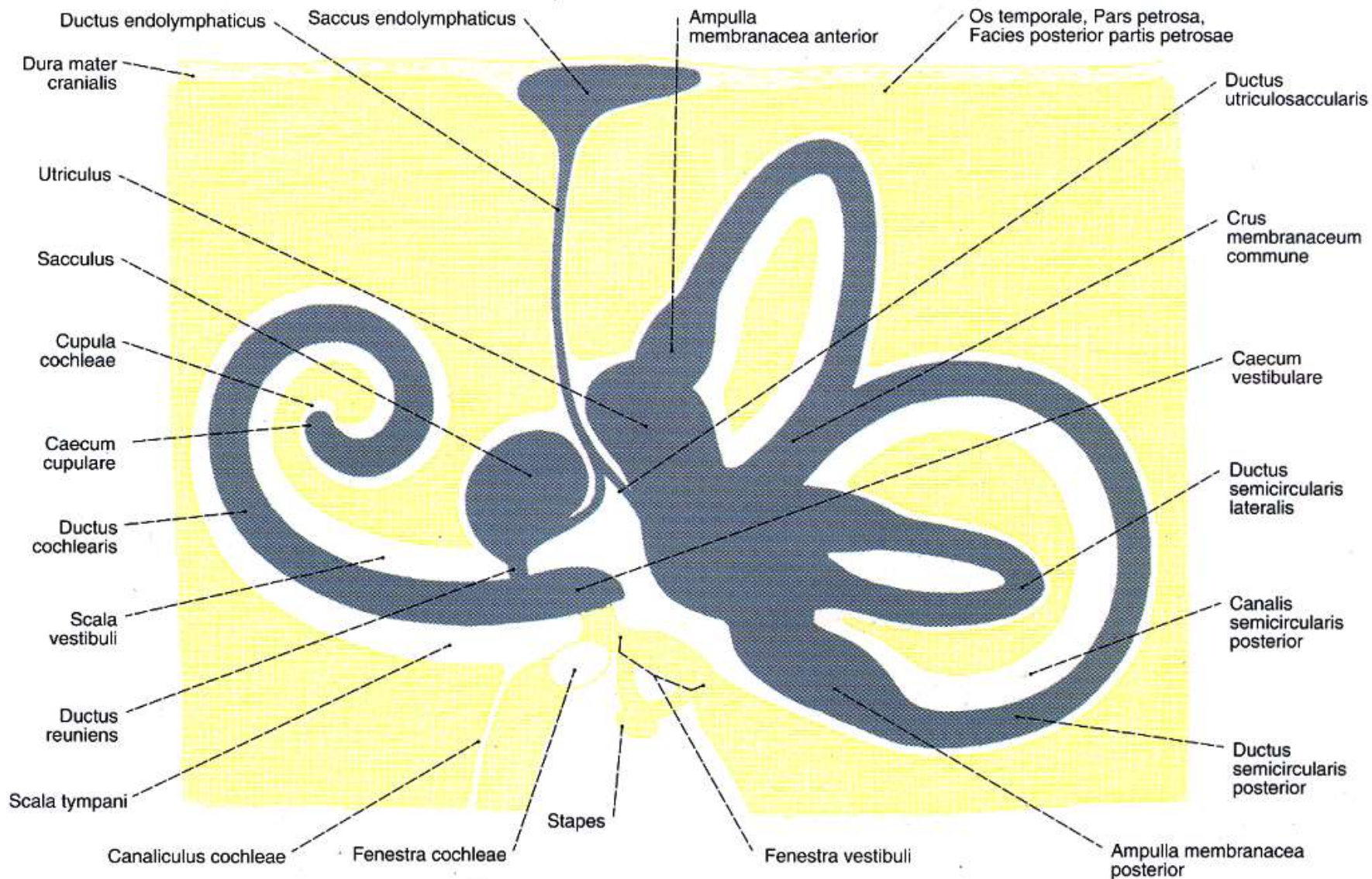
Félkörös ívjárat (**canales semicirculares**): közlekedik a vestibulummal.

Csontos csiga (**cochlea**): közlekedik a vestibulummal..



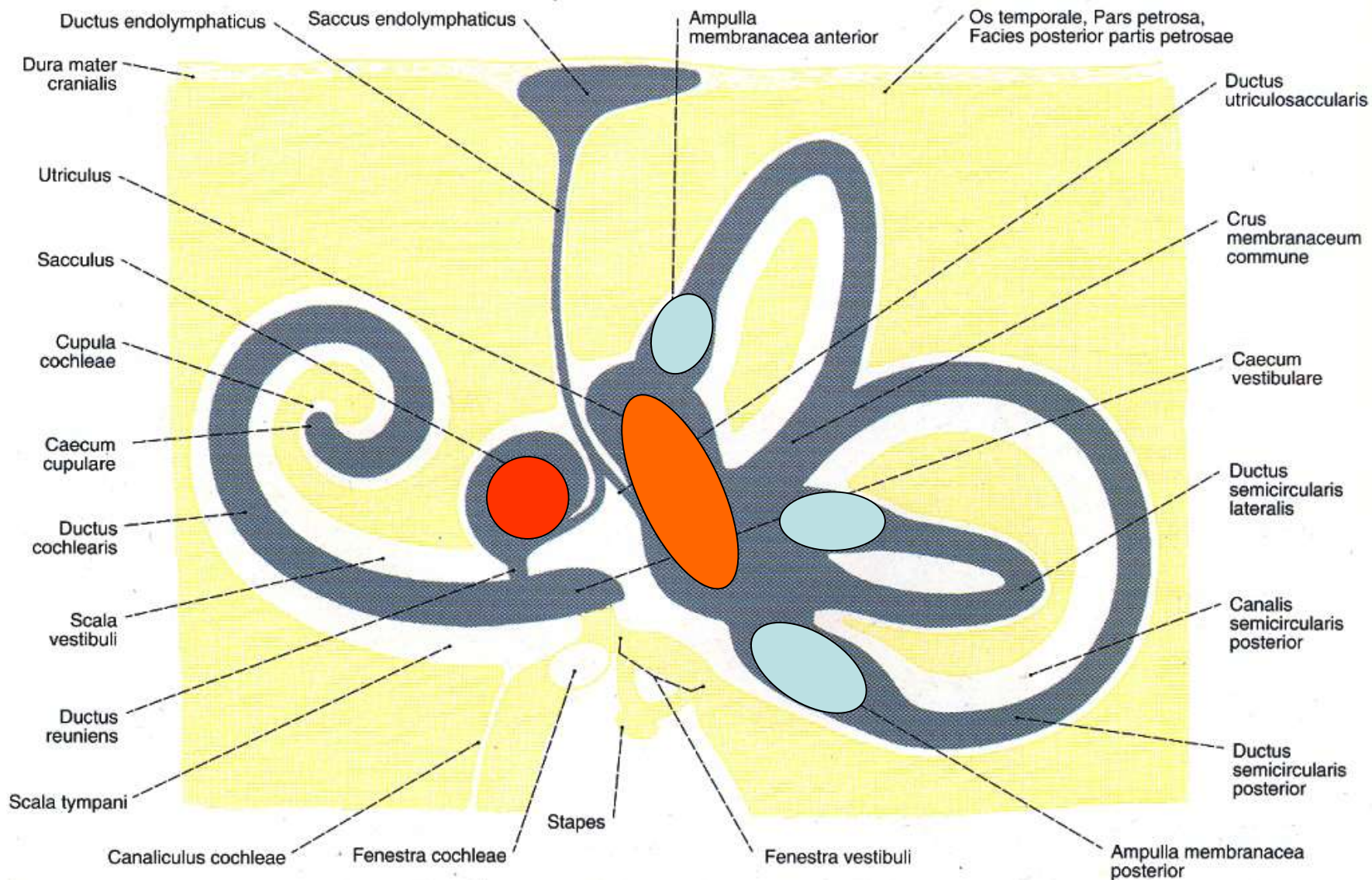
A csontos labirintus





Utriculus, sacculus. Perilympa: liquor cerebrospinalisnak megfelelő folyadék, az extracelluláris tér összetételéhez hasonló magas Na^+ és alacsony K^+ szintet mutat. Endolympha: az intracelluláris tér összetételéhez hasonló folyadék magas K^+ és alacsony Na^+ szinttel.

A receptormezők

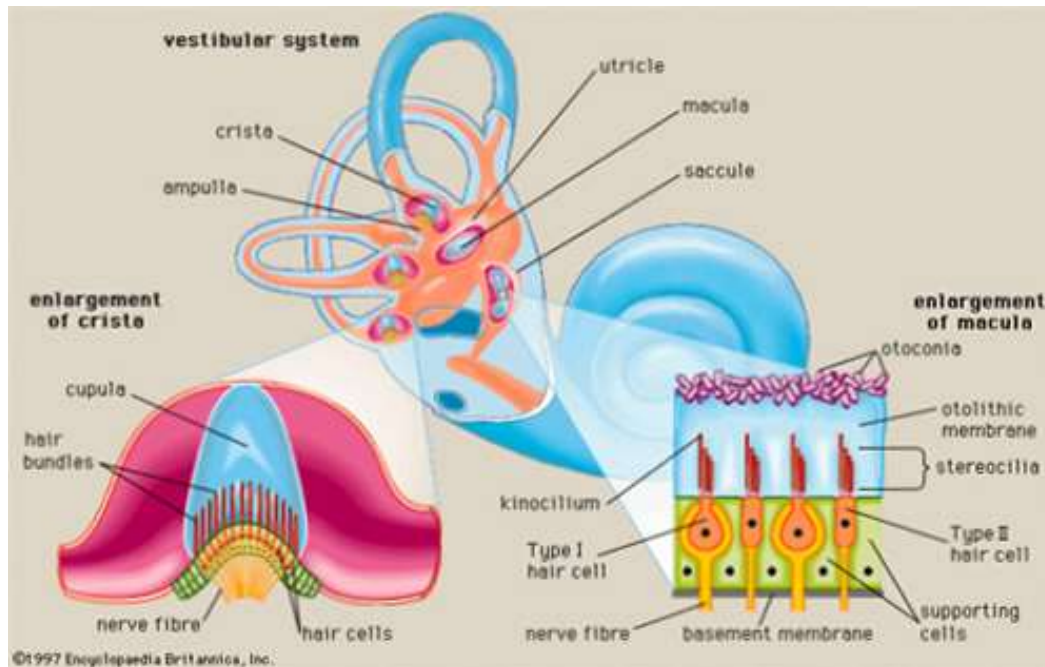


Utriculus, sacculus: **maculák** (lineáris gyorsulás)

Ampullák: **cristák** (szöggyorsulás)

Az egyensúlyozás

- A test (egész pontosan a fej!) helyzetének érzékelése, ezáltal normális testtartás biztosítása, az egyensúly megőrzése.
- A szemmozgások koordinálása, tekintetfixálás.
- **A vestibuláris rendszer károsodása szédülést és szemmozgászavart eredményez.**

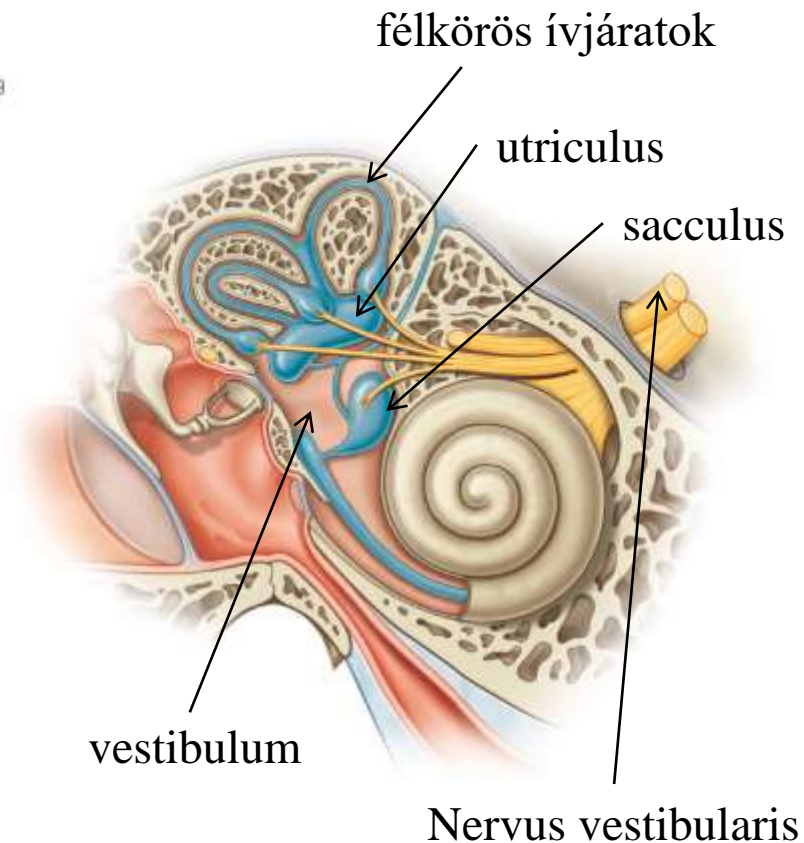


A csontos labirintus középső nagyobb egysége az előcsarnok (vestibulum) és ebből nyílnak előrefelé a félkörös ívjáratok (ductus semicirculares). A hártyás labirintus a csontos labirintushoz hasonlít, de két zsákszerű képletet is létrehoz: **utriculust (tömlőcske)** és **sacculust (zsákocskát)**. Ezek a **lineáris gyorsulás receptorait tartalmazzák.**

A hártyás félkörös ívjáratok a szöggyorsulás receptorait tartalmazzák.

A receptorokból kiinduló n. vestibularis sejtjei több magban végződnek az agy nyúltvelő és híd határán (nucleus vestibularis superior, inferior, medialis, lateralis). A részlegesen feldolgozott információ a kisagy, agytörzs felé továbbítódik. Szabályozzák a szemmozgásokat, finom mozgásokat...

Abb. 10.49

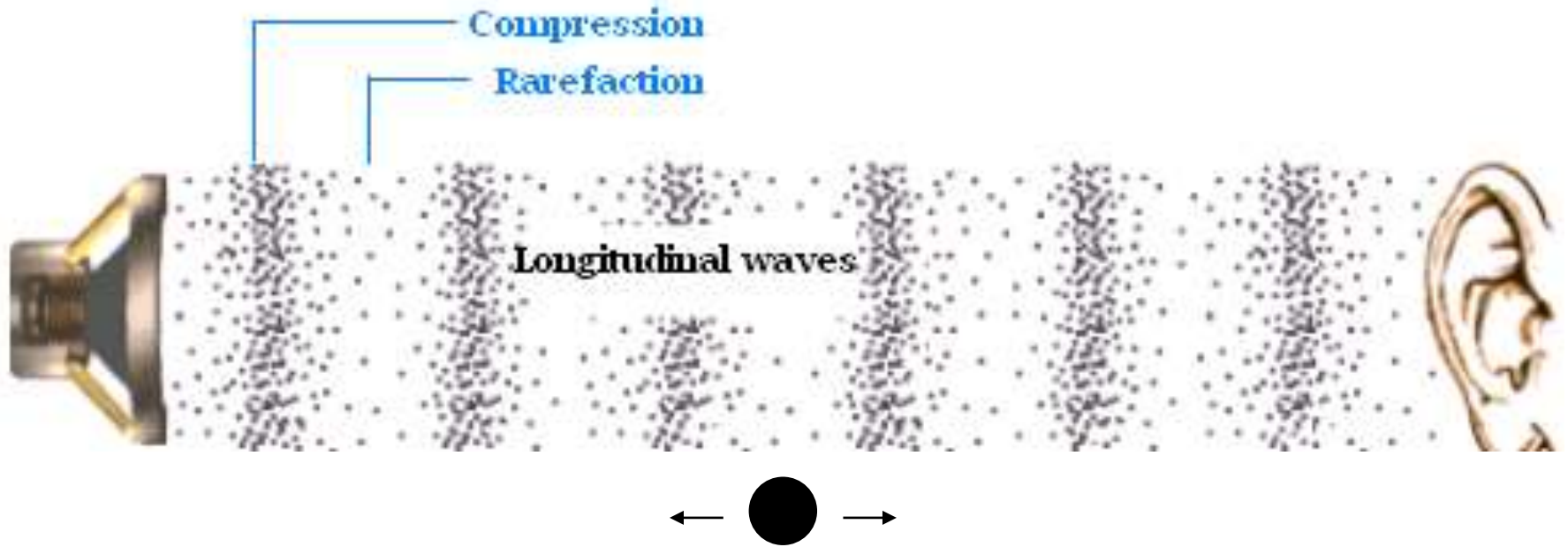


A vestibularis rendszer receptorsejtjei

A szekunder érzékhámsejtek (neuroepithelsejtek) felépítésüket és sejtszintű működési elvüket tekintve is nagyon hasonlítanak a Corti-szerv hanghullámokat érzékelő szőrsejtjeihez: egy nagy kinocilliumukhoz sok stereocillium társul, a mechanoelektromos transzdukció alapját a mechanoszenzitív kationcsatornák jelentik.

A hang

(részleteiben lásd a biofizika és élettan megfelelő fejezeteit)

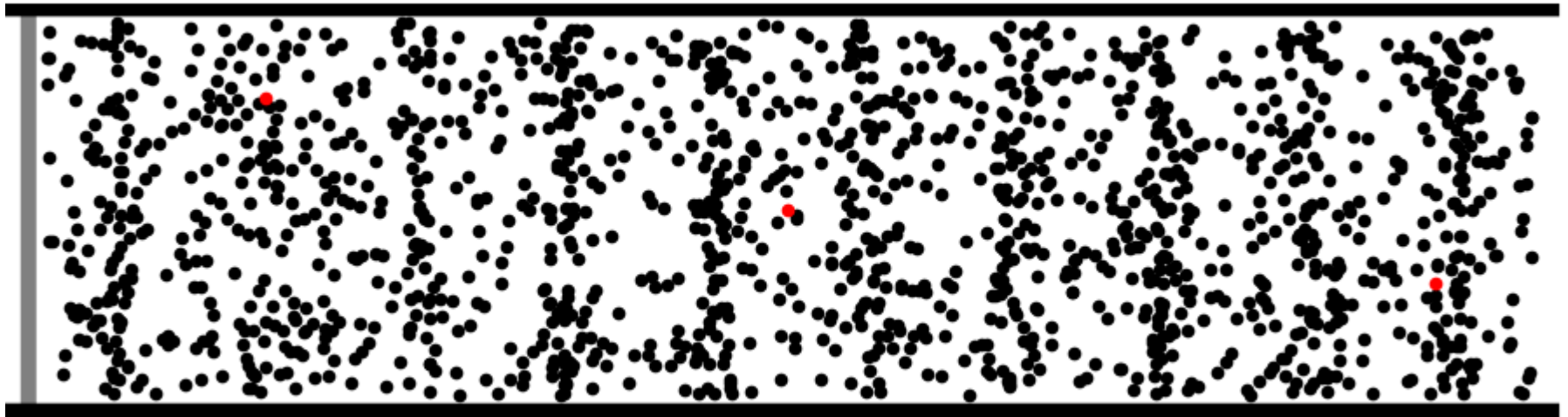


Biológiai értelemben egy **inger**, amely hangérzetet kelt.

Fizikai értelemben: (1) egy **mechanikai hullám** (zavar vagy energiaállapot egy adott közegben való tovaterjedése) (2) rezgőmozgás tovaterjedése rugalmas közegben (3) egy **nyomáshullám**: a közeg egyes régióiban a részecskék összesűrűsödnek (kondenzálódnak, **C**) míg a szomszédos régiókban felritkúlnak (**R**).


Longitudinális és transzverzális hullámok

Animation courtesy of Dr. Dan Russell, Grad. Prog. Acoustics, Penn State

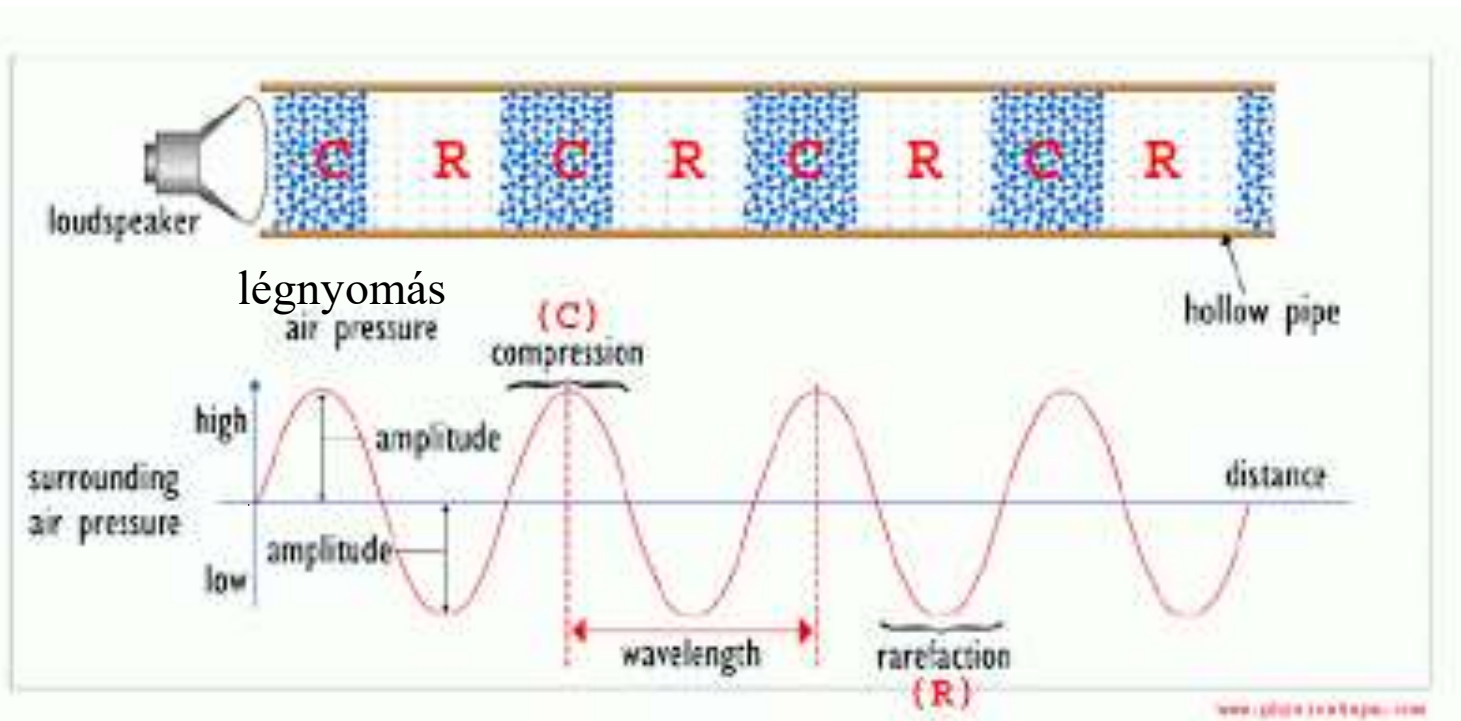


©2011. Dan Russell

A hanghullám folyadékokban és gázokban **longitudinális** hullám : a részecskék kitérésének iránya megegyezik a hullám terjedési irányával.



Hullámokat jellemző fizikai mennyiségek



amplitúdó (A): az egyensúlyi helyzettől mért maximális kitérés

periódus idő (T): a hullám két maximuma között eltelt idő

frekvencia ($f=1/T$): időegység alatt kialakuló hullámok száma

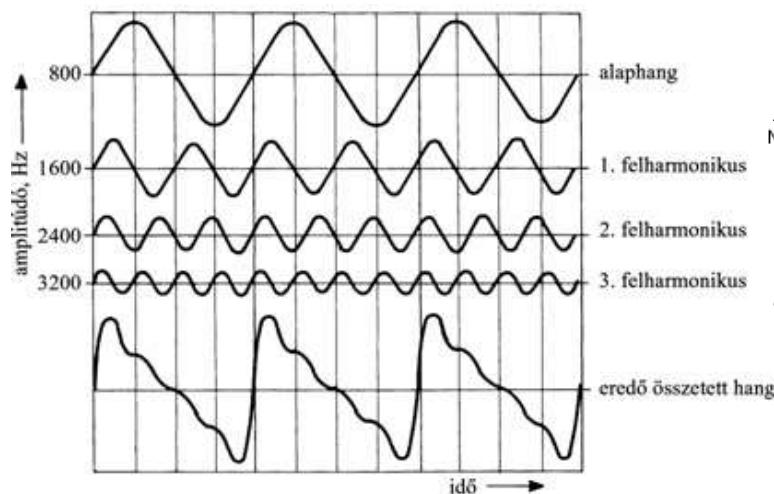
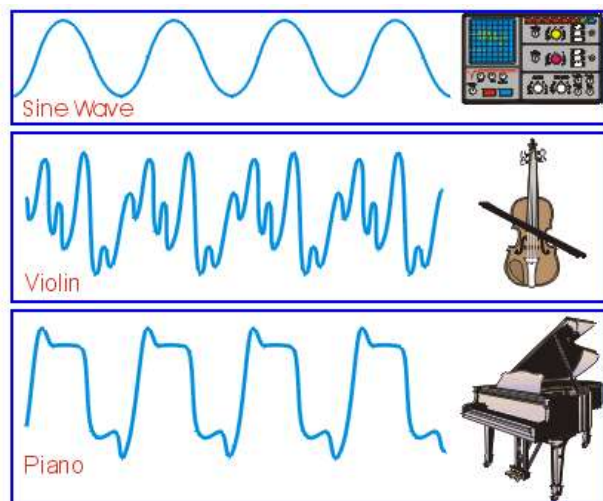
hullámhossz ($\lambda=vT$) A hullám két egymást követő maximuma (vagy minimuma) közötti távolság (két azonos fázisú pont távolsága)

rezgés terjedési sebessége (v)

A hang mint hullám

Azokat a hullámokat, amelyeket egy közeg közvetít és frekvenciája 16 Hz és 20 kHz között van **hallható hangoknak** nevezzük.

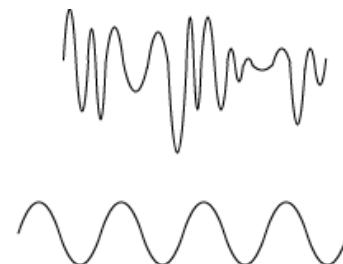
A 20 kHz feletti hangok az **ultrahangok**, a 16 Hz alattiak az **infrahangok**.



zaj

Noise

Tone



Tiszta hang: szinuszos rezgés (mesterségesen generálható pl. szintetizátorral).

Zenei hang: periodikus rezgés (alaphang + felharmonikusok (az alaphang frekvenciájának egész számú többszöröse)).

Zörej: nem periodikus rezgés.

Dörej: lökésszerű, néhány pillanatig tartó változás.

A hang és a hangérzet jellemzői

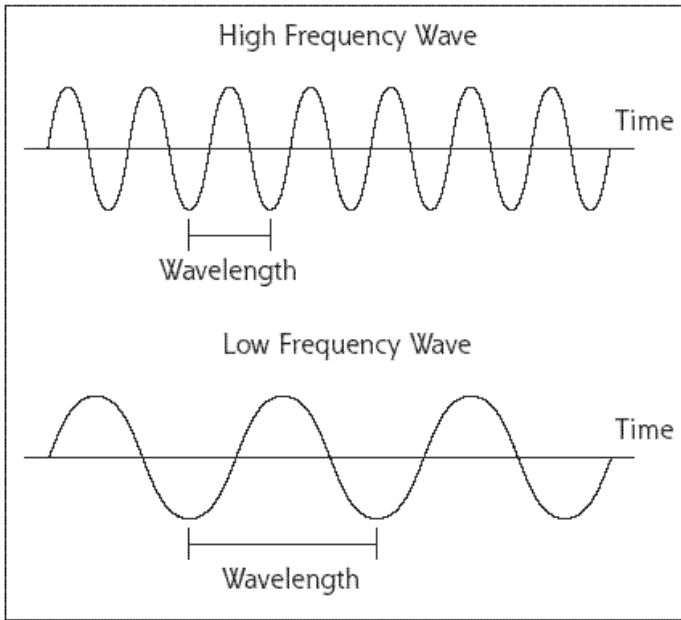
Hangerő → **Intenzitás** $\sim |A|^2$: A rezgés amplitúdója határozza meg. (Mennél nagyobb az amplitúdó, annál hangosabb a hang.)

Az emberi fül logaritmikus érzékenységgel rendelkezik. A hangerősséget mint **hang nyomásszintet** határozzuk meg 20 mikropascalhoz (referencia értékhez képest) képest gázokban. $\text{dB SPL} = 20 \lg(P/20)$ Mértékegysége: decibel (dB) referenciaszint: $20 \mu\text{P} \rightarrow 0 \text{ dB}$ (Az emberi fül 0 és 120 dB SPL tartományban képes a hangok érzékelésére. E fölötti hangnyomás fájdalomérzetet kelt.)

Hangmagasság: Az alaphang frekvenciája határozza meg. (Mennél nagyobb a frekvencia, annál magasabb a hang.)

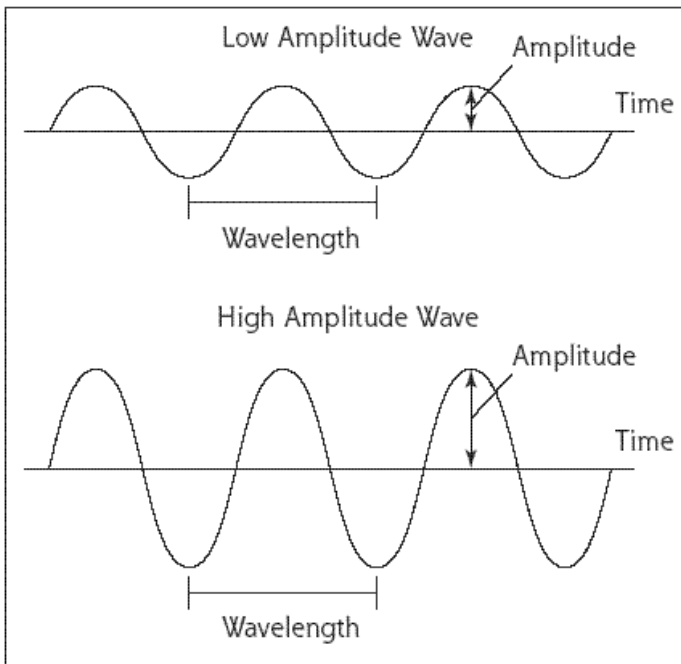
Hangszín: A felhangok frekvenciái határozzák meg. (Különböző hangszerek az alaphanggal együtt más-más felhangokat szólaltatnak meg.)

Hangköz: A két hang alapfrekvenciáinak aránya adja meg.



magas

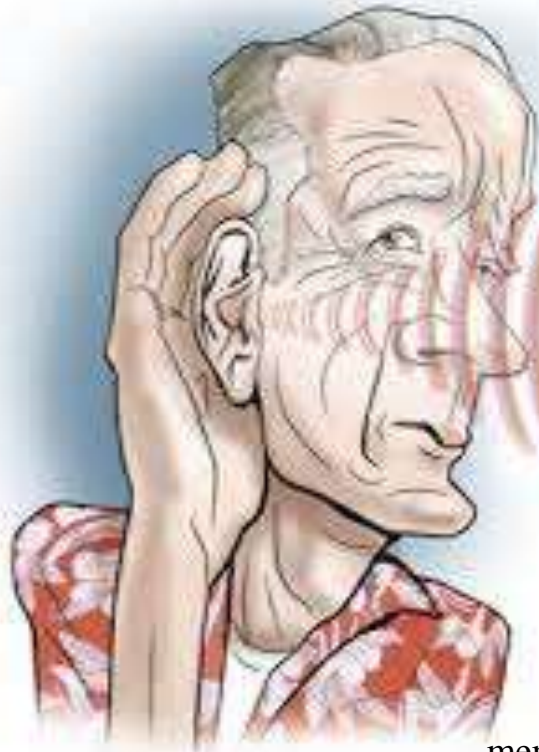
mély



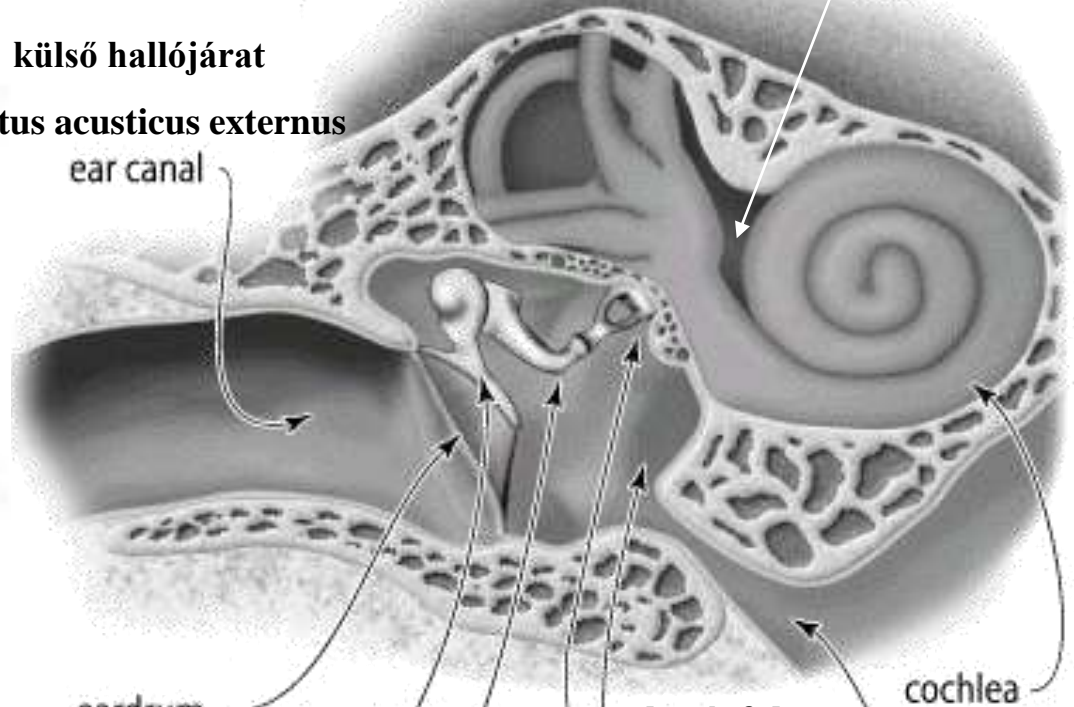
halk

hangos

Hallószerv



külső hallójárat
meatus acusticus externus
ear canal



belső fül

dobhártya
membrana tympany

eardrum

cochlea

középfül
middle ear
chamber

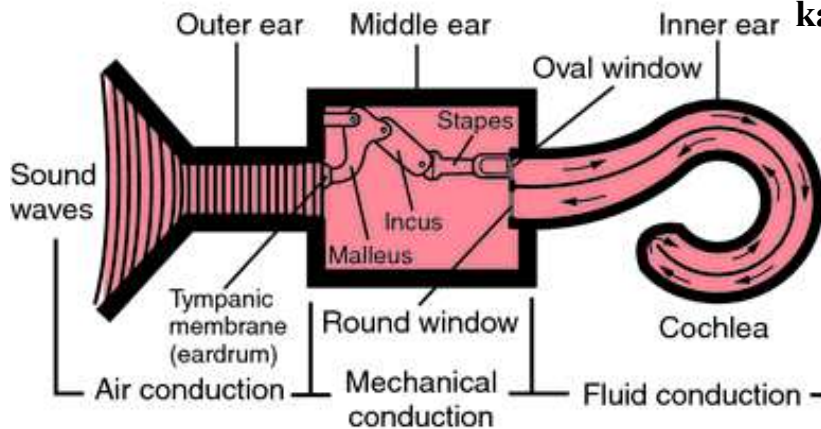
eustachian tube
Eustach-kürt

kalapács

malleus

üllő incus

stapes
kengyel



Frekvencia- és intenzitásanalízis

Mechanoelektromos transzdukció

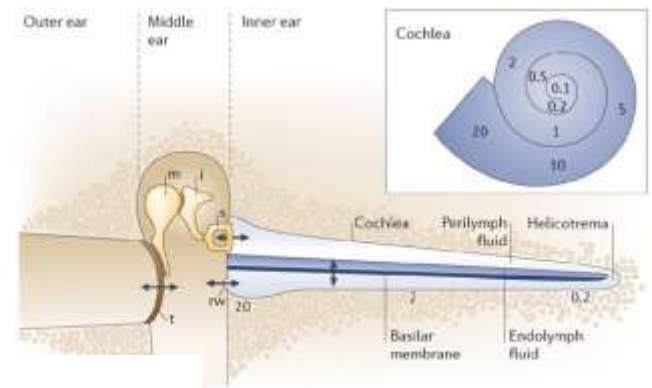
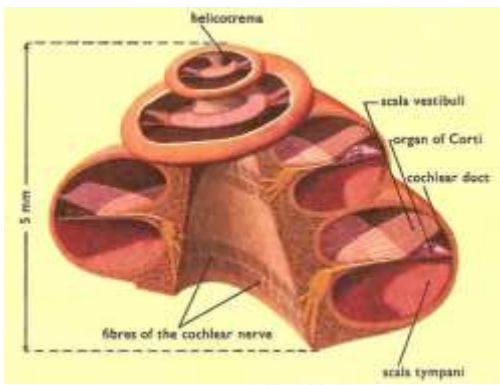
Akciós potenciál generáció

rezonátor

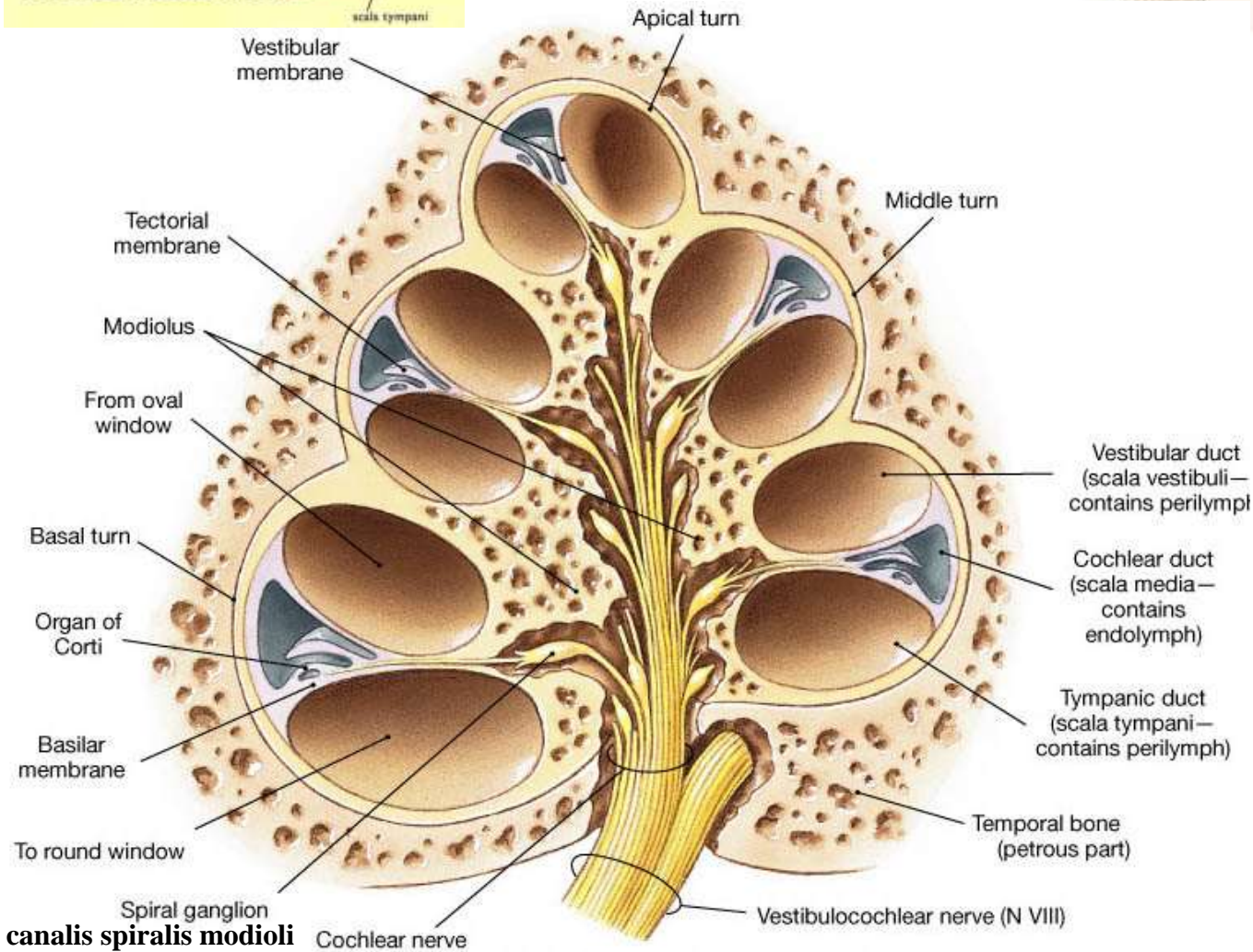
Impedancia illesztés

Cohlea

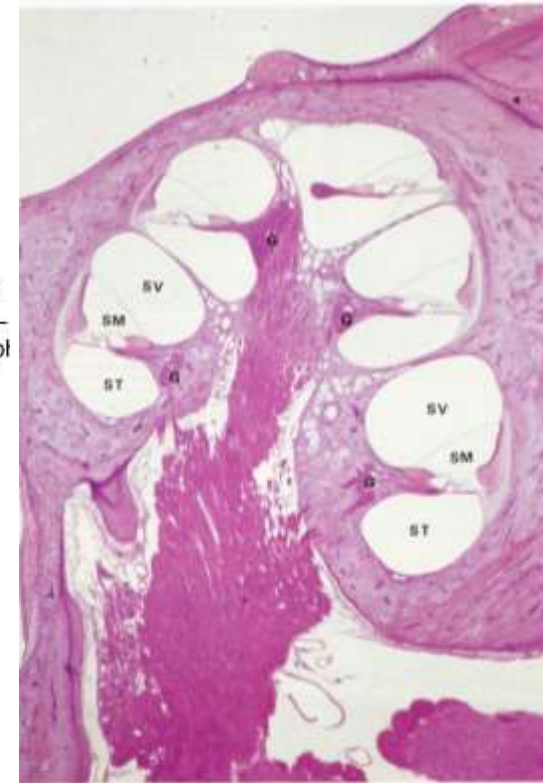
Csontos csiga



Copyright © 2006 Nature Publishing Group
Nature Reviews | Neuroscience



(b) Cochlear section, diagrammatic



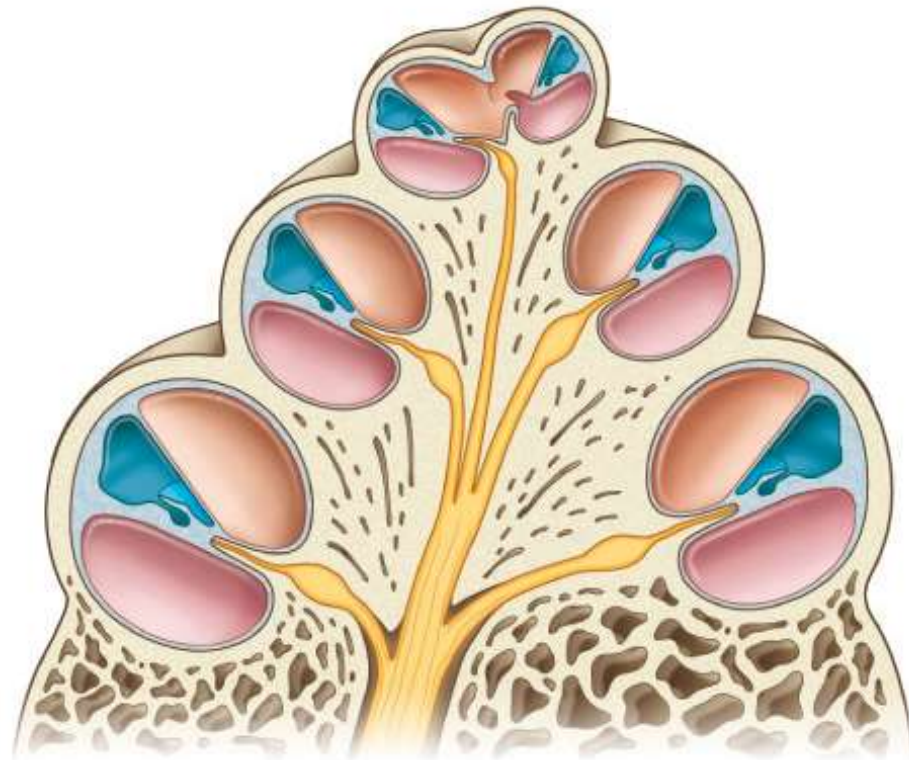
A csontos csiga (cochlea)

Két és háromnegyed fordulatból áll. Tengelye a **modiolus**. Bázisán lépnek be a csiga erei, és a VIII. Abb. 10.51 ideg n. cochlearisának rostjai, majd a modiolus csatornájában haladnak a csiga csúcsa felé (**cupula**). Ezek a modiolusban elhelyezkedő ganglionok bipoláris sejtjeinek nyúlványai. A bipoláris sejtek perifériás nyúlványai a csiga szőrsejtjeihez haladnak.

A csiga (cochlea) csontos képződményében helyezkedő folyadékkal kitöltött terek, amelyek hárttyákkal vannak egymástól elválasztva

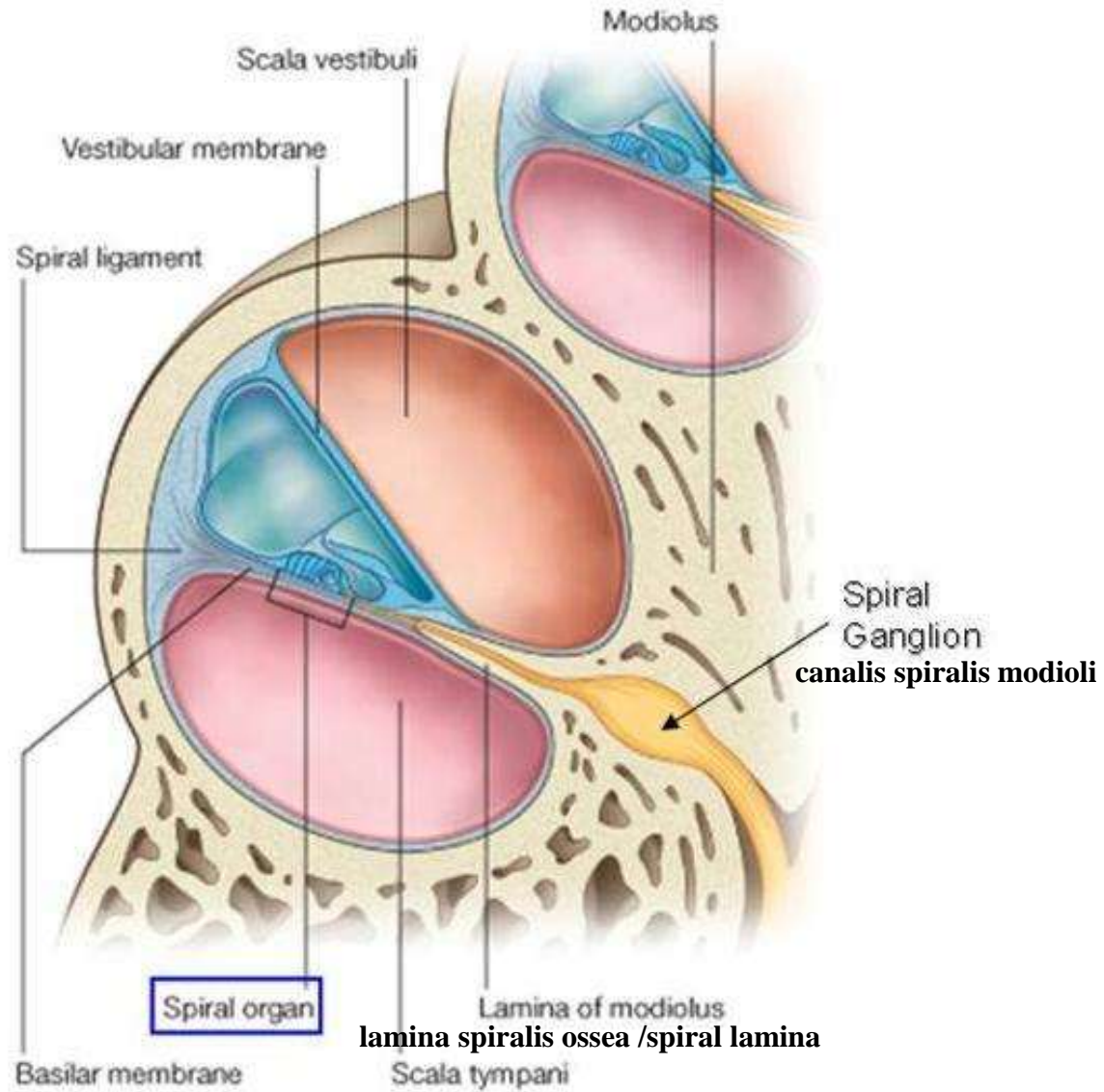
- 1. Scala vestibuli:** perilymphával kitöltött
- 2. Scala media** – benne található a hárttyás csigavezeték (ductus cochlearis). Endolymphával telt, vakon végződő tömlő, benne az érzéksejtek találhatóak.

- 3. Scala tympani** : perilymph



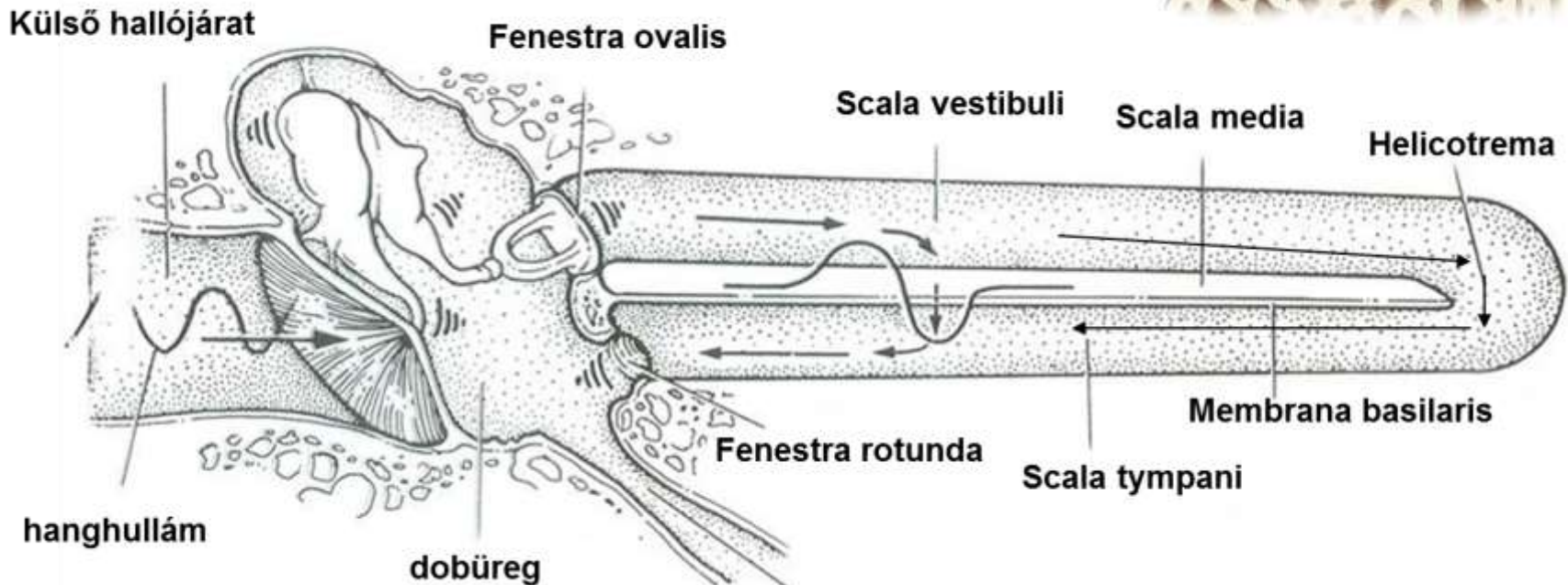
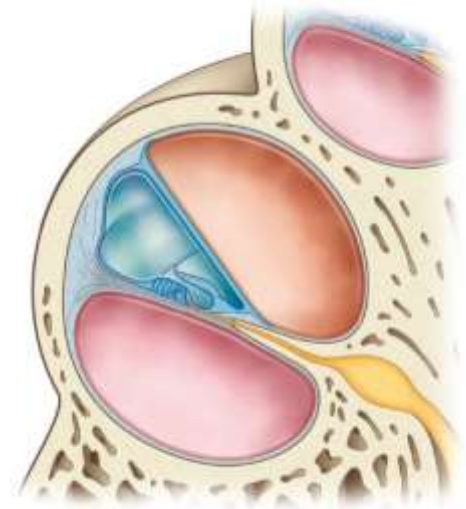
Sobotta – Atlas der Anatomie des Menschen,
23. A. 2010, © Elsevier GmbH, München

Canalis spiralis cochleae



Scala vestibuli és scala tympany

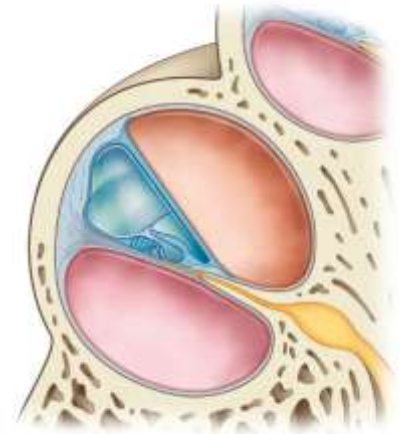
A csiga csúcsa felé eső **scala vestibuli**, a bázis felé eső a **scala tympani**. A két térség elválasztását a **membrana basilaris** és **membrana vestibularis** végzi. A két térségben megtalálható perilympa folyadék funkciója: a kengyel talpa által keltett folyadékrezgés továbbítása az endolymphatikus tér felé.



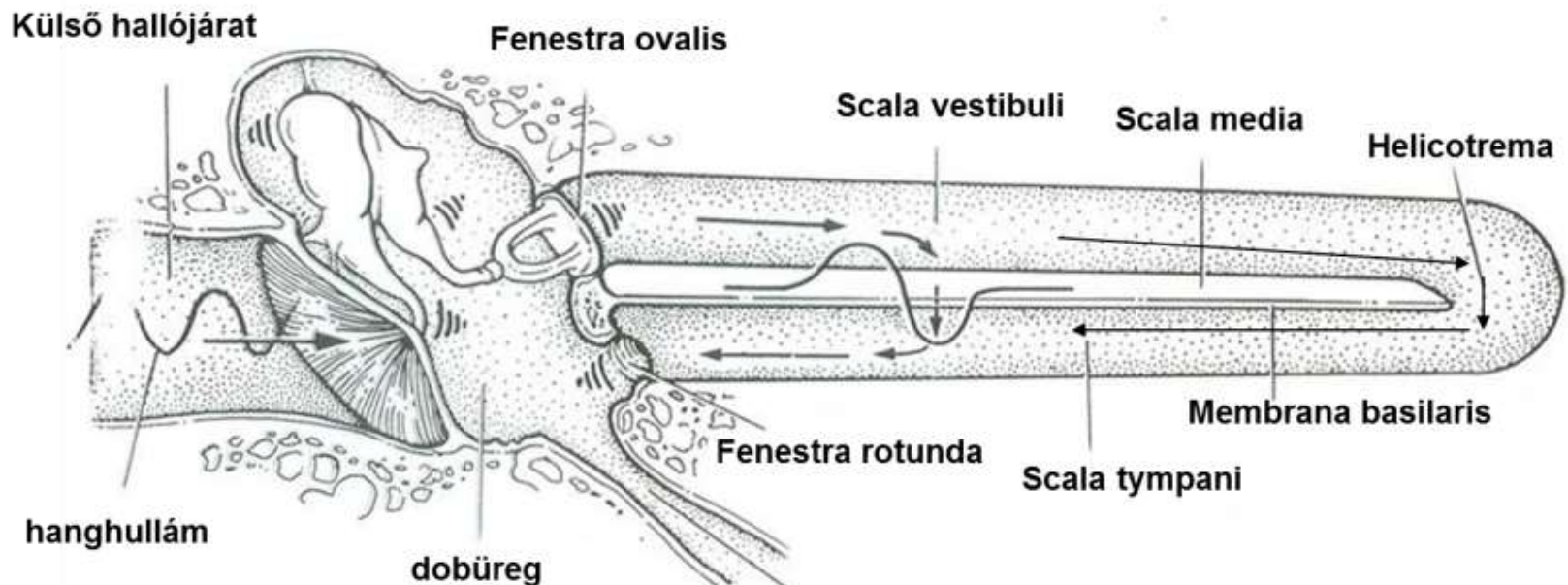
A hártyás csiga (ductus cochlearis / scala media)

Abb. 10.52

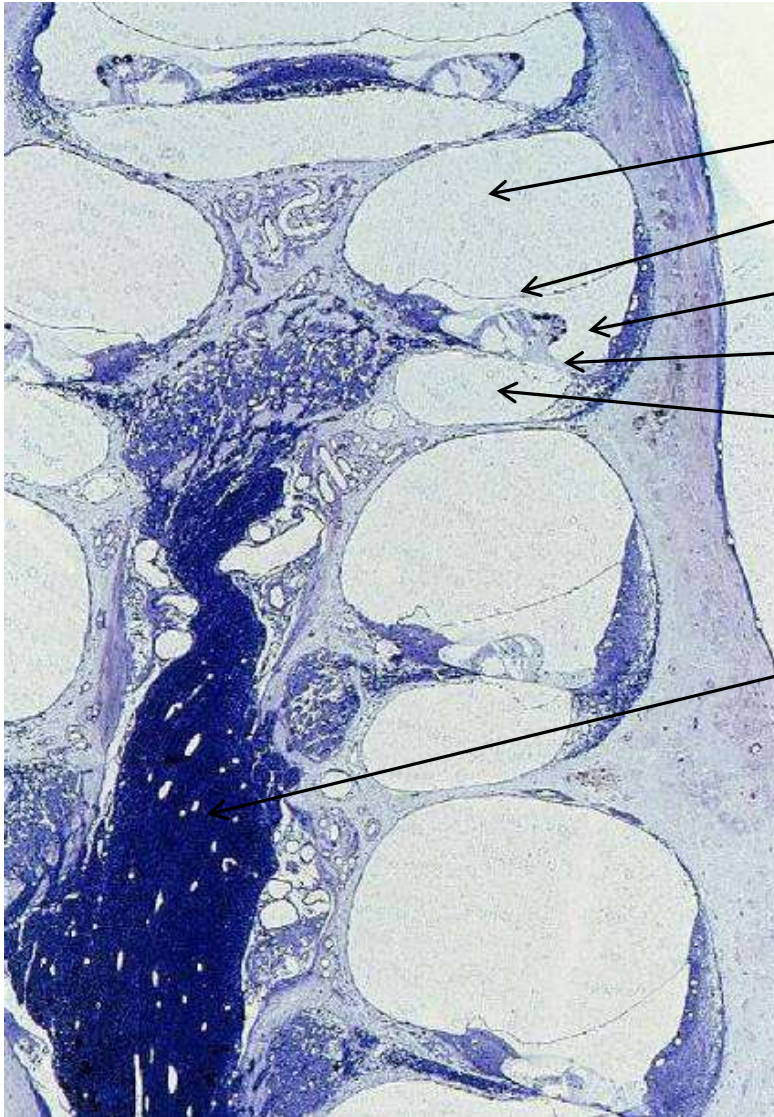
A csiga harmadik rekesze, a scala vestibuli és scala tympani között helyezkedik el. A scala vestibulitól a **membrana vestibularis**, a scala tympanitól pedig a **membrana basilaris** választja el. A csiga csúcsát nem éri el, mert ott a scala vestibuli és scala tympani közlekedik egymással (**helicotrema**). A csiga bázisán a két térséget a scala vestibuli felől az ovális ablak (**fenestra ovalis**) és a scala tympani felől a kerek ablak (**fenestra rotunda**) membránja zárja le. A scala mediában membrana basilarison található a **Corti-féle szerv**, a tulajdonképpeni receptor.



Sobotta – Atlas der Anatomie des Menschen,
23. A. 2010, © Elsevier GmbH, München



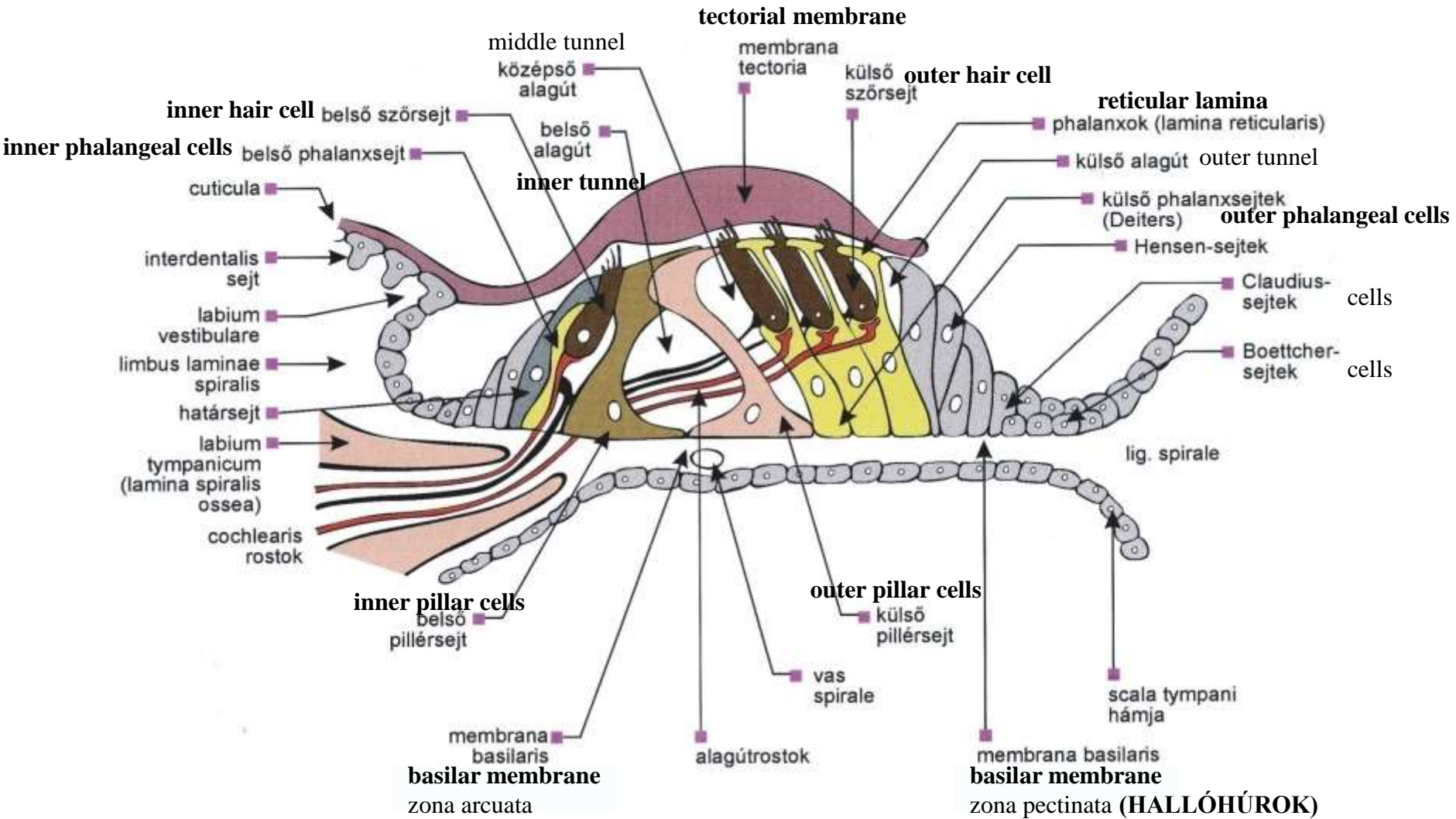
A csiga szövettani képe



- scala vestibuli
- membrana vestibularis
- scala media
- membrana basilaris
- scala tympani

- n. cochlearis

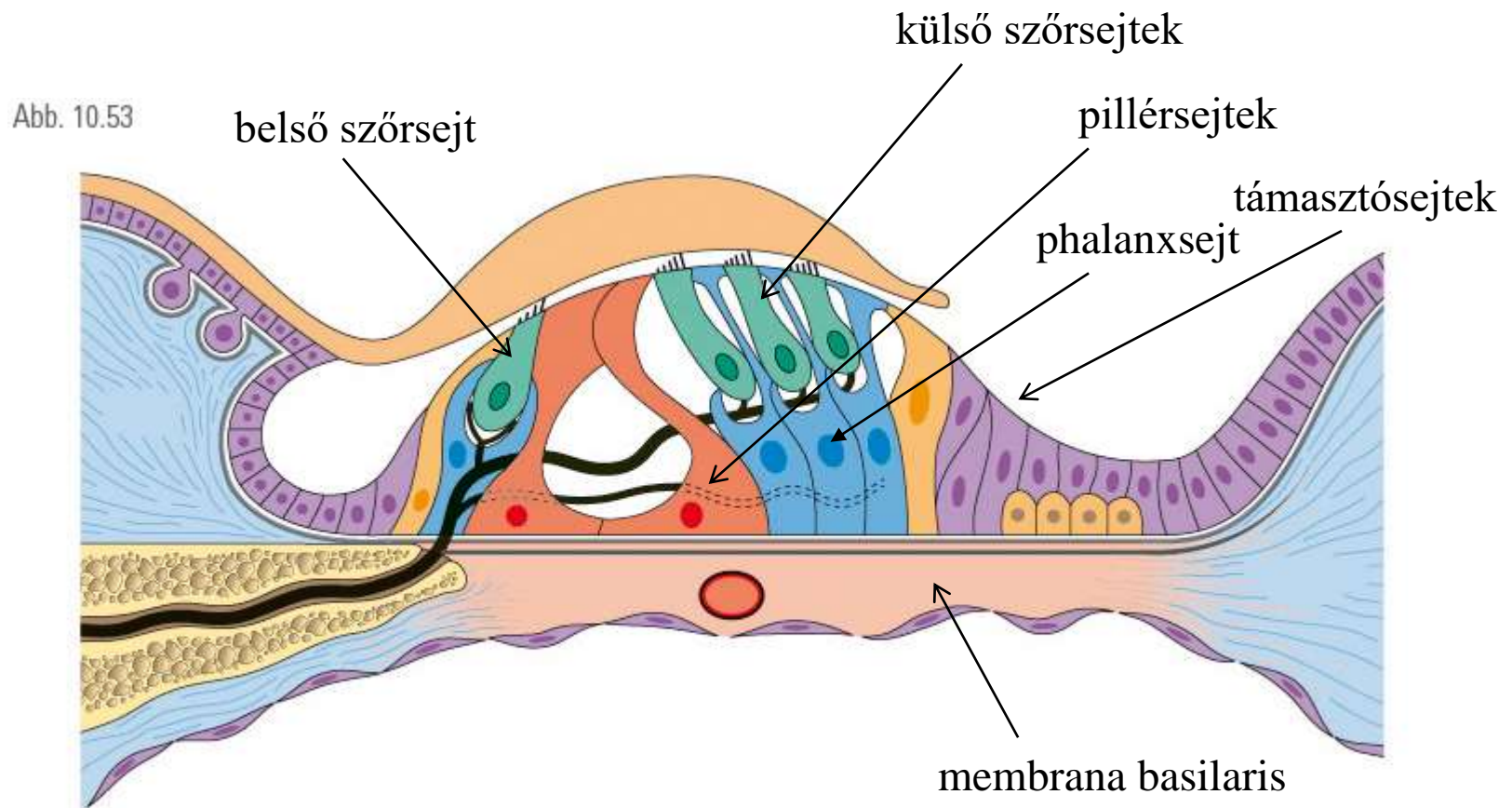
A Corti szerv sejtjei



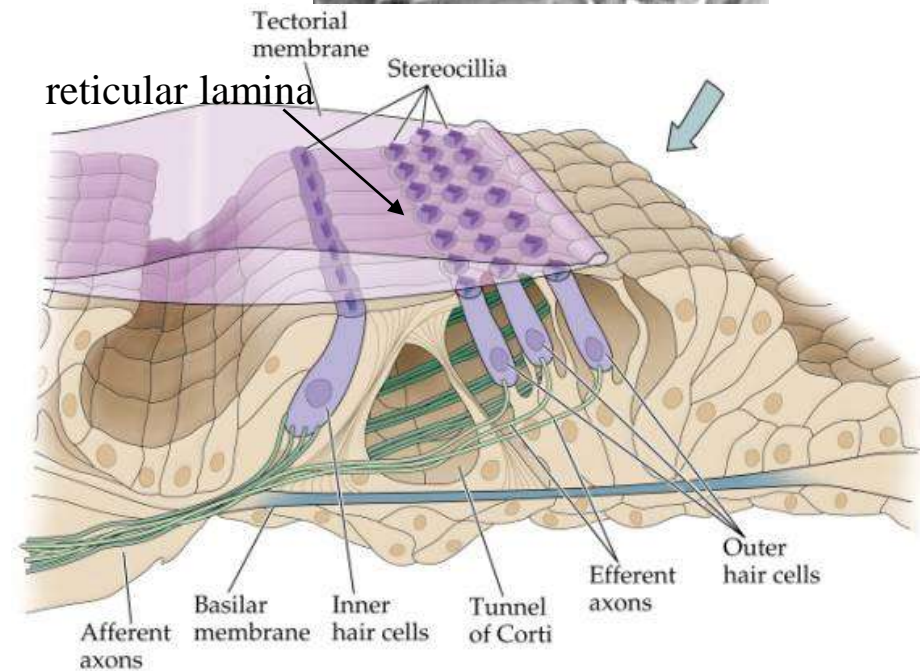
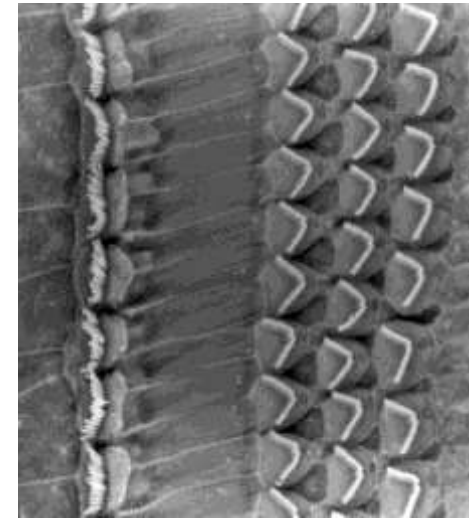
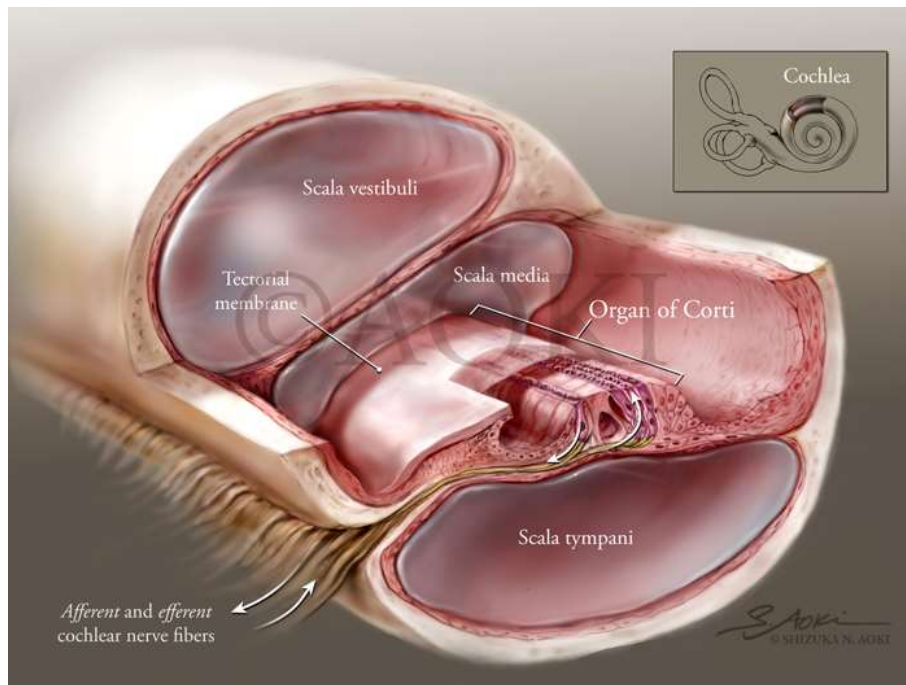
Membrana basilaris: perylimpha sejtek által termelt kötőszövetes hártya (amorf alapállomány és 8-10 nm vastag filamentumok) és a hámsejtek membrana basalis

A Corti-szerv (organum spirale)

Pillérsejtekből, phalanxsejtekből, támasztósejtekből és szőrsejtekből épül fel. A szőrsejtek a hallóideg (n. cochlearis, n. VIII) végződéseivel szinaptizálnak. A szőrsejtek apikális felszínén található stereociliumok az endolympa elmozdulására reagálnak, a szőrsejt hiperpolarizálódik/depolarizálódik az elmozdulás irányától függően.



Corti-szerv (Organum spirale)



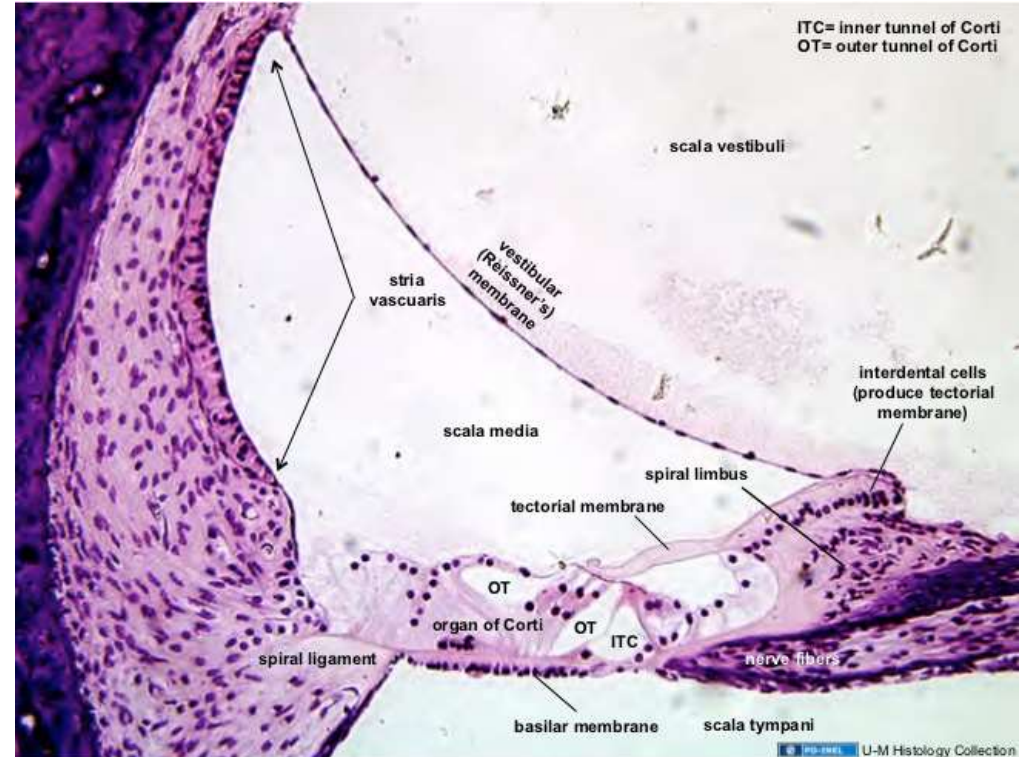
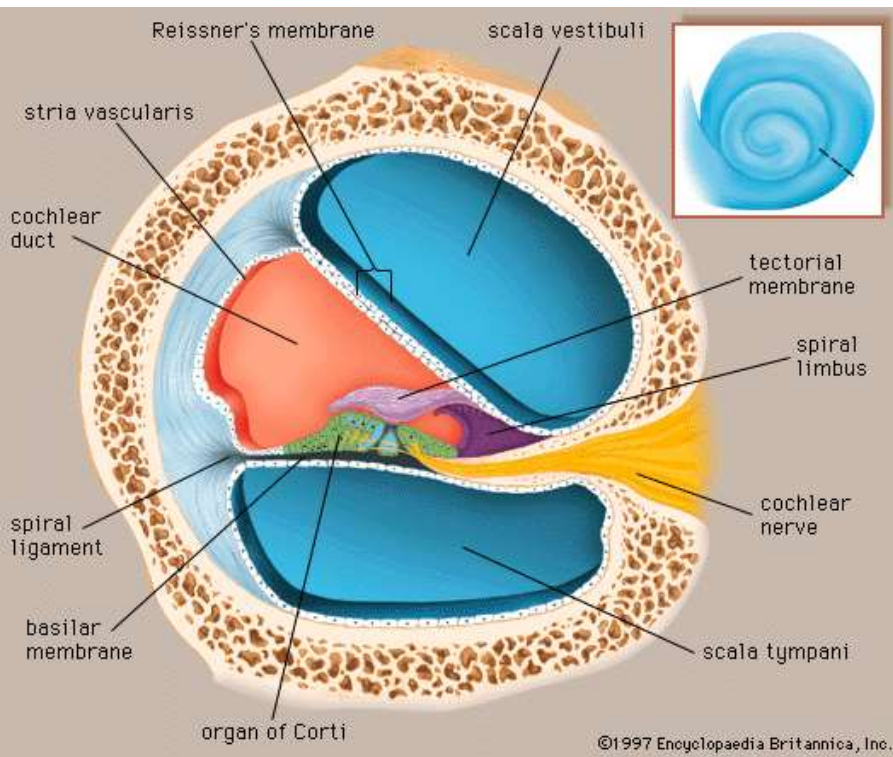
Receptor sejtek:

Belső szőrsejt: mechanoelektromos transzdukción

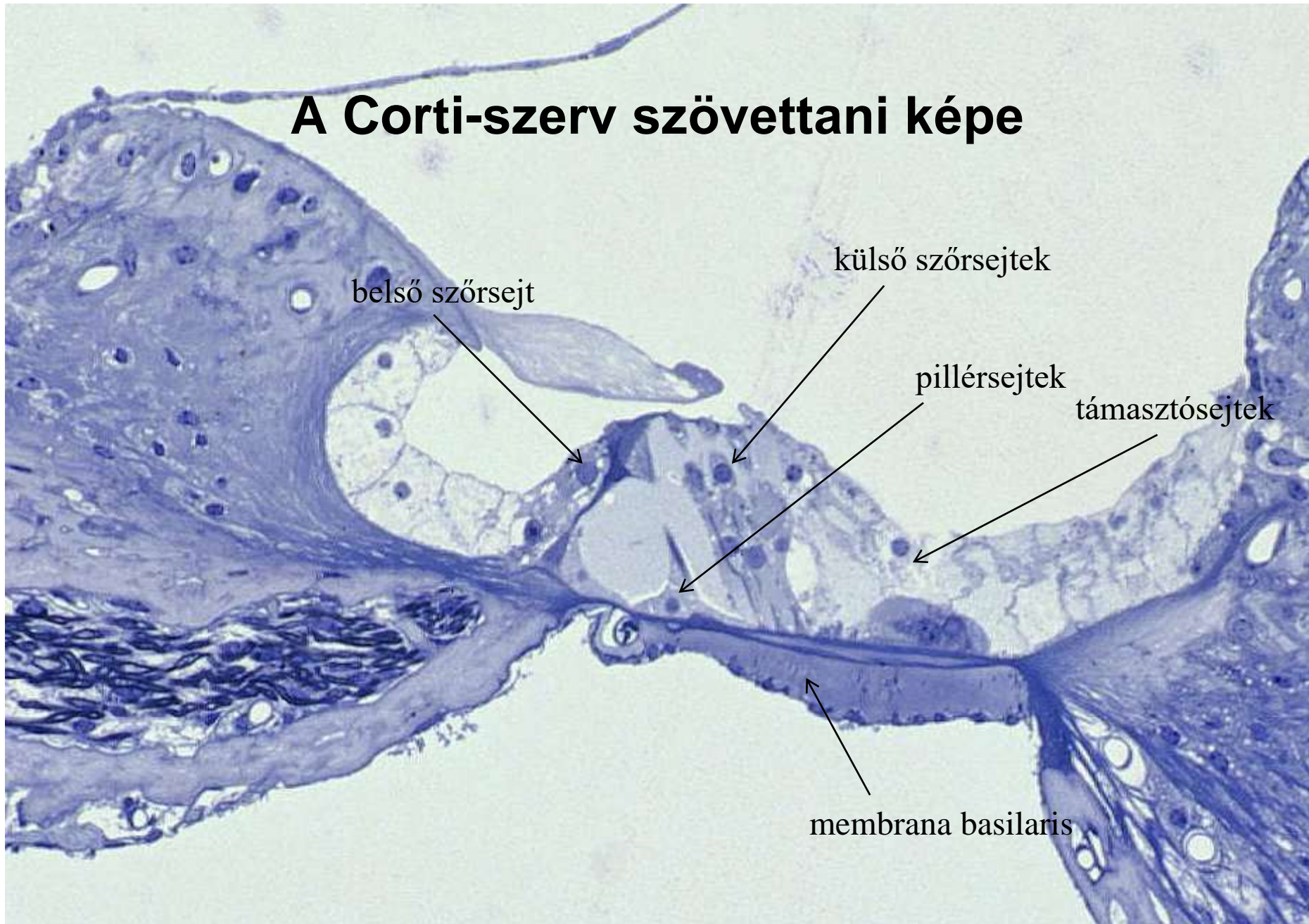
Külső szőrsejt: mechanoelektromos transzdukción & hangolás

Membrana tectoria: sejtmentes réteg, **interdentális sejtek** által termelt kollagén (II, V, IX, XI), proteoglycánok and proteinek alkotják

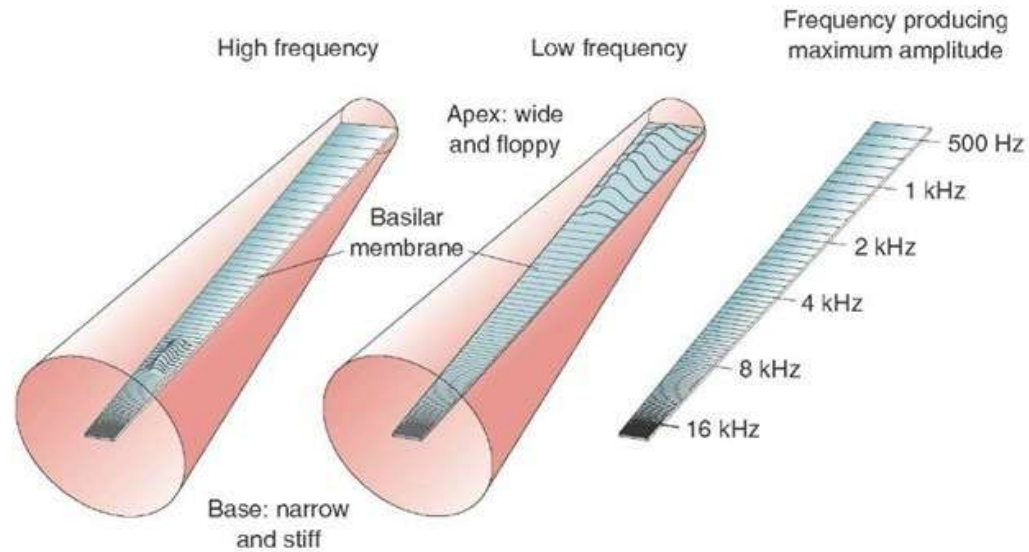
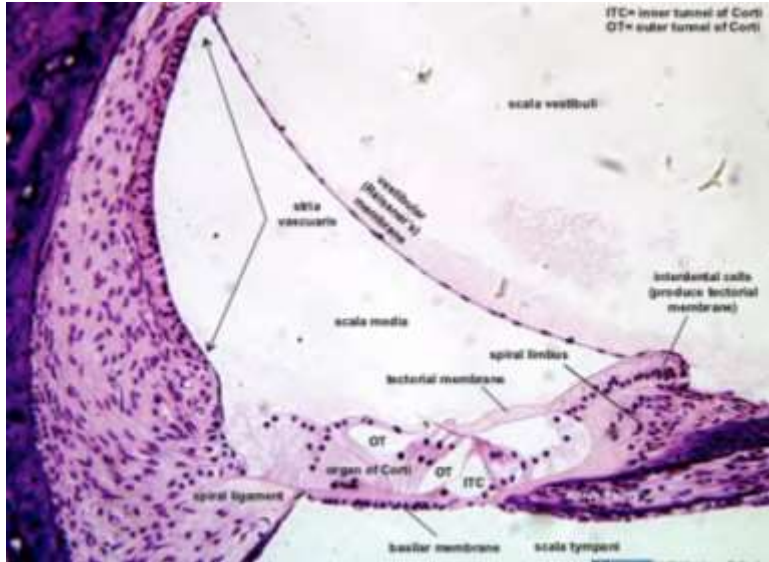
Ductus cochlearis (scala media)



A Corti-szerv szövettani képe



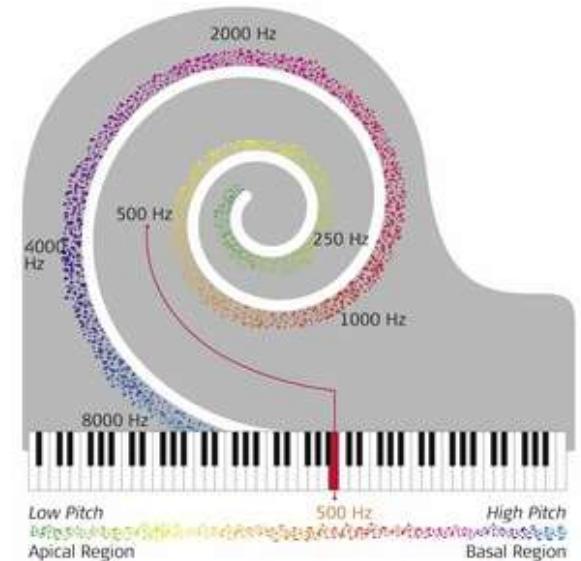
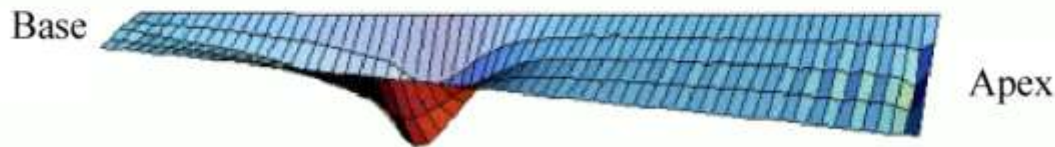Membrana basilaris



2 kHz



6 kHz

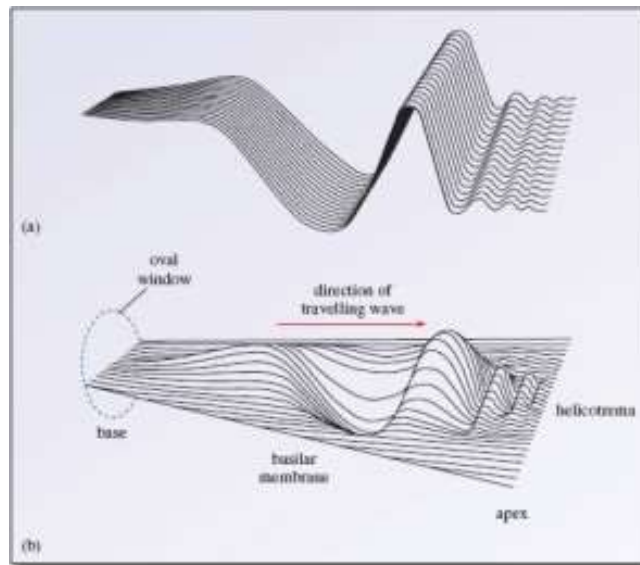
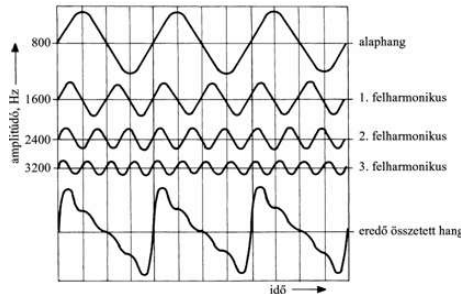


A membrana basilaris mozgásai

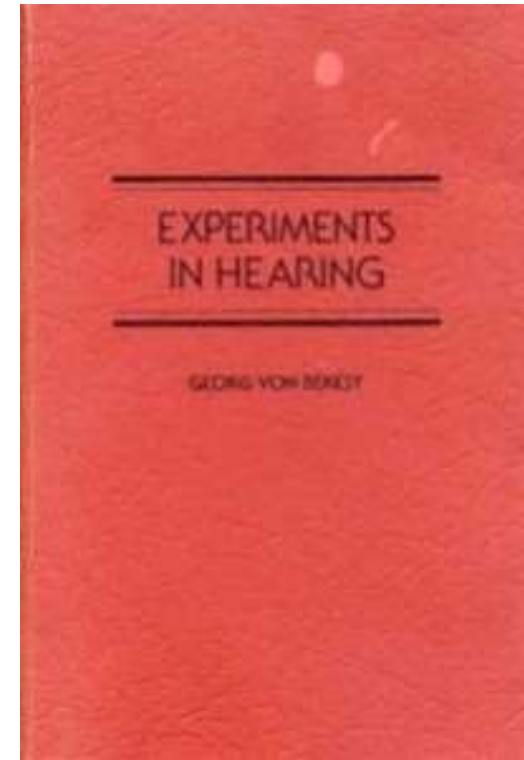


Georg von Békésy

1899-1970



1961 Nobel Prize in Physics and Medicine

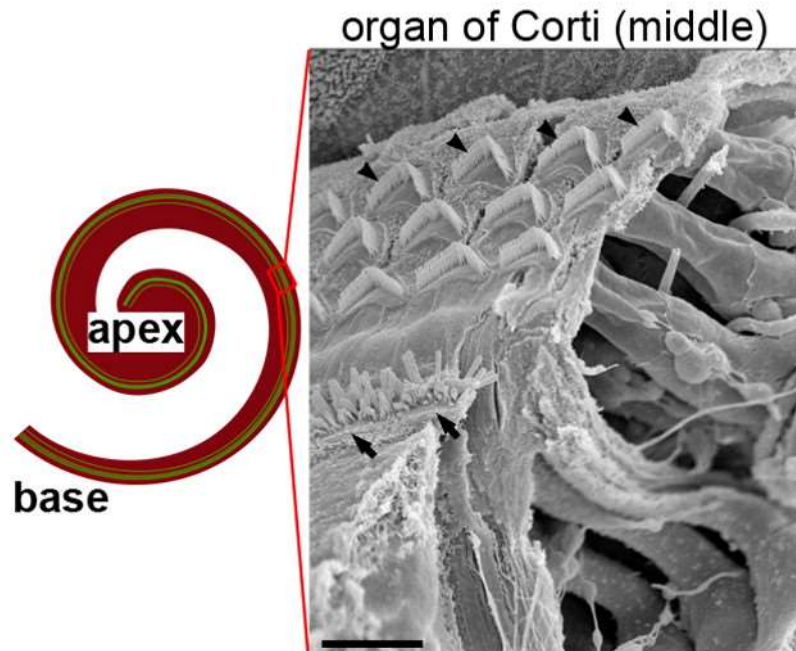


<http://auditoryneuroscience.com/topics/basilar-membrane-motion-4-bachstocata-fugue>

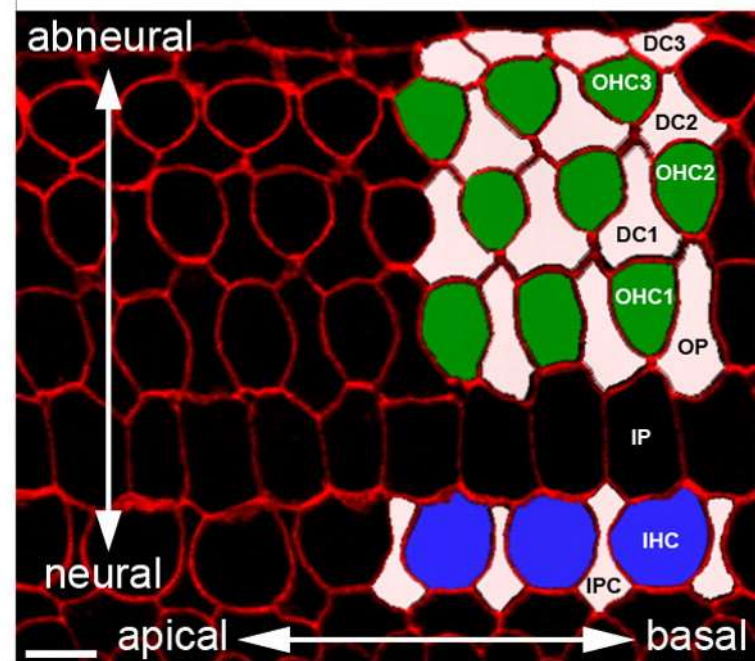
This video created by the [Howard Hughes Medical Institute](#) © for [Prof Jim Hudspeth](#) illustrates basilar membrane motion in response to a piece of music,

Lamina reticularis

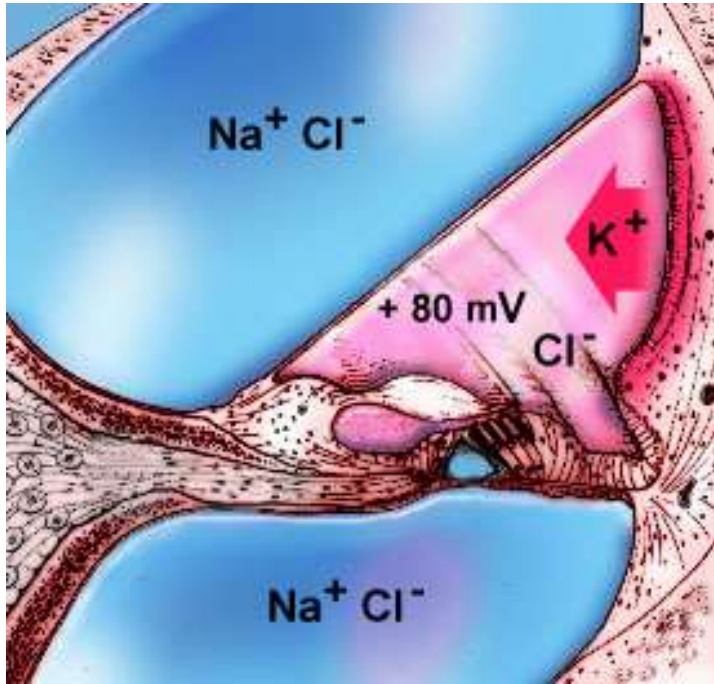
A mouse cochlea



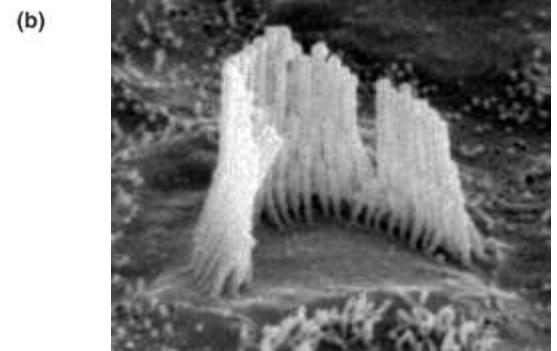
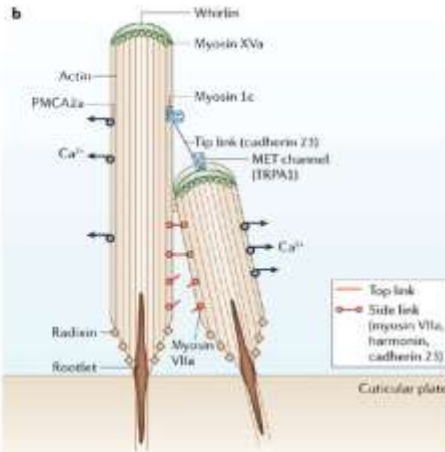
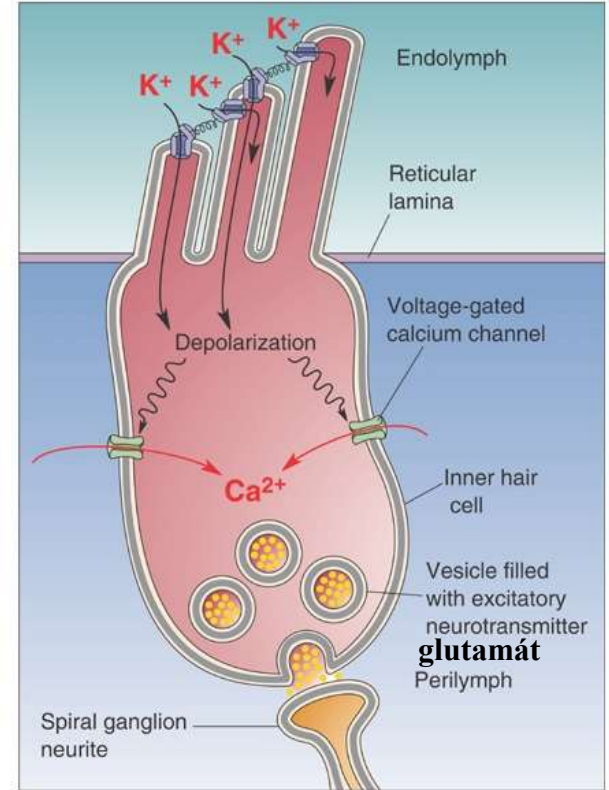
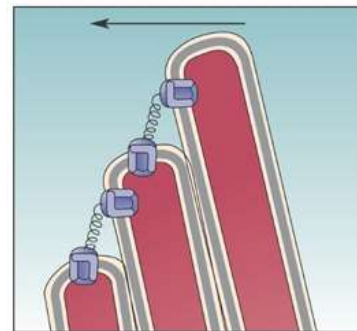
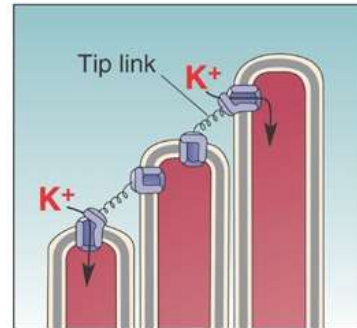
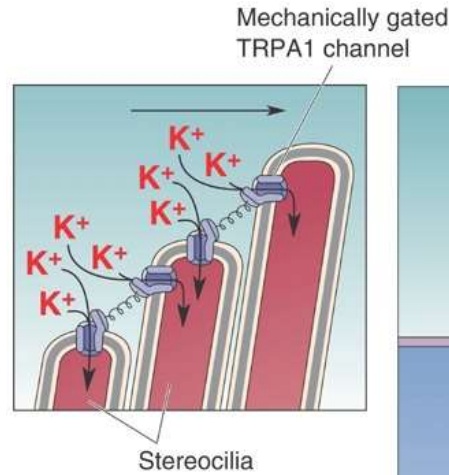
B reticular lamina



Belső szőrsejt



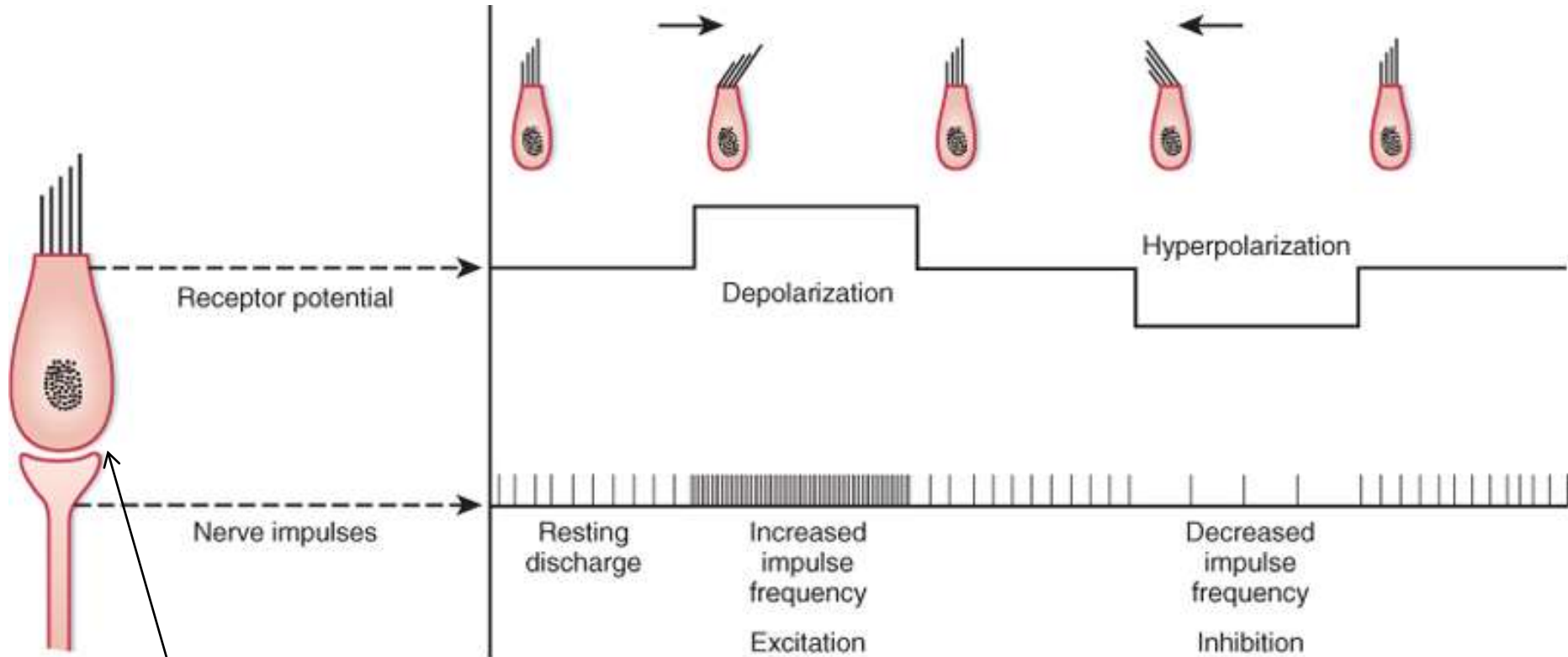
secunder érzékhámsejt



stereocilium

(a)

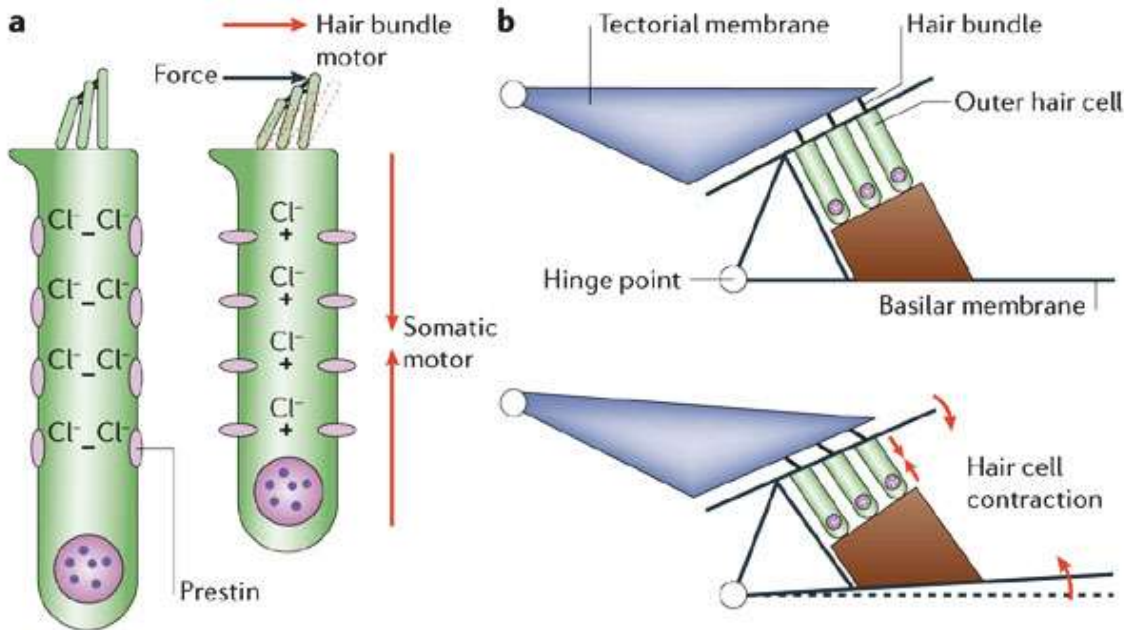
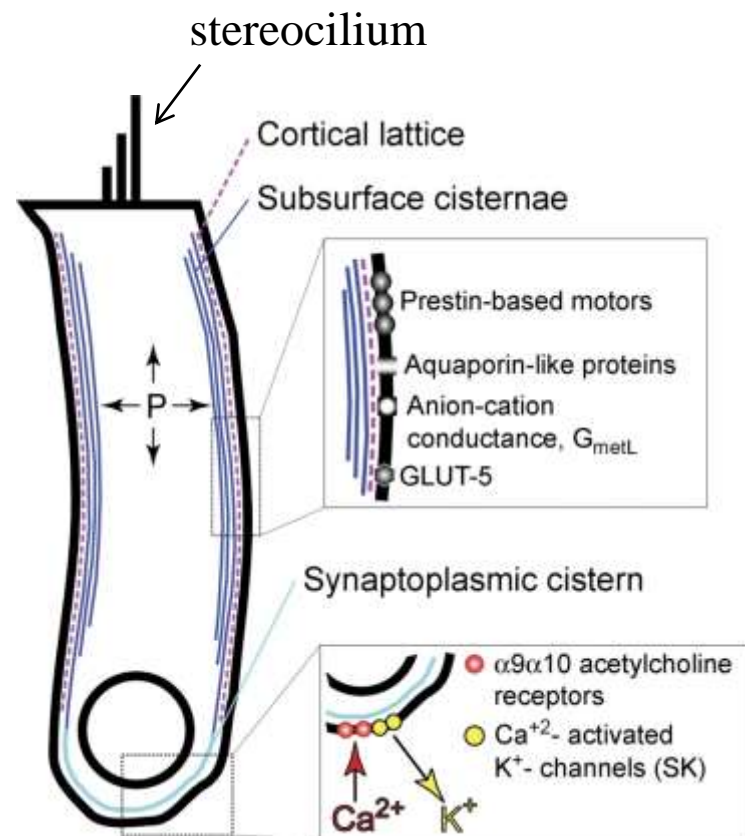
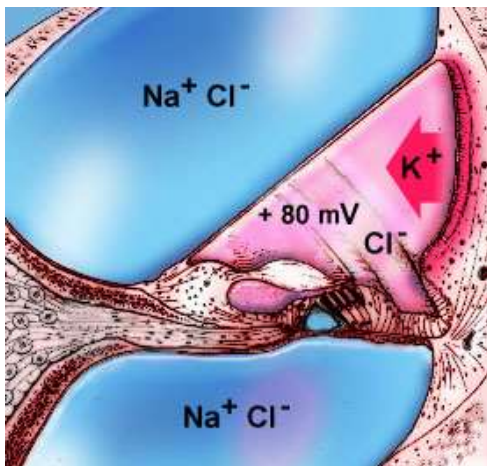
Depolarizáció-*”hyperpolarizáció”*



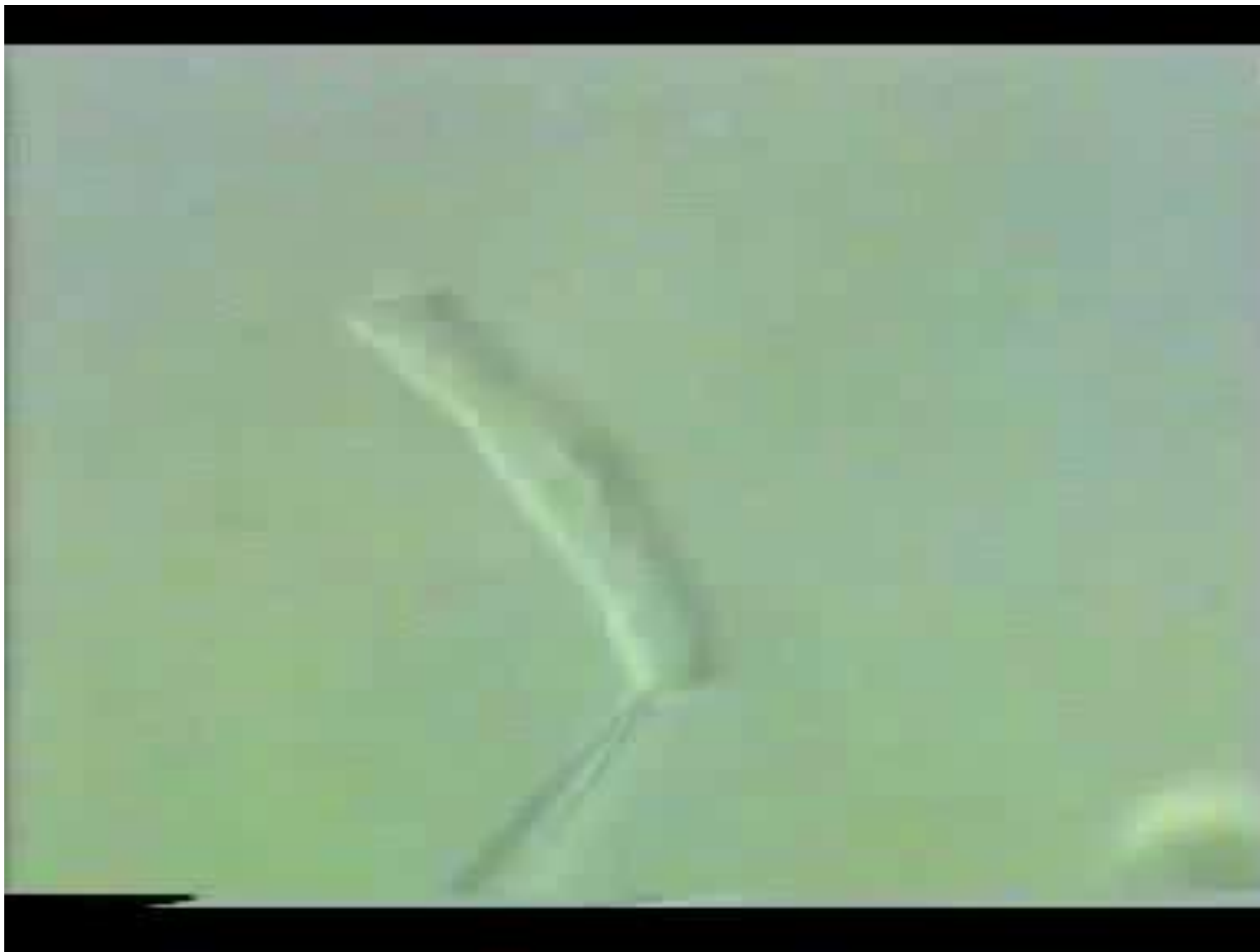Koeppen & Stanton: Berne and Levy Physiology, 6th Edition.
Copyright © 2008 by Mosby, an imprint of Elsevier, Inc. All rights reserved

Secunder
érzékhámsejt

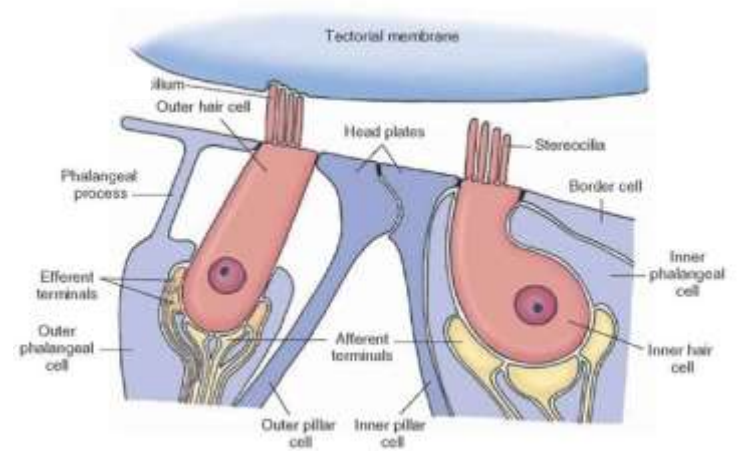
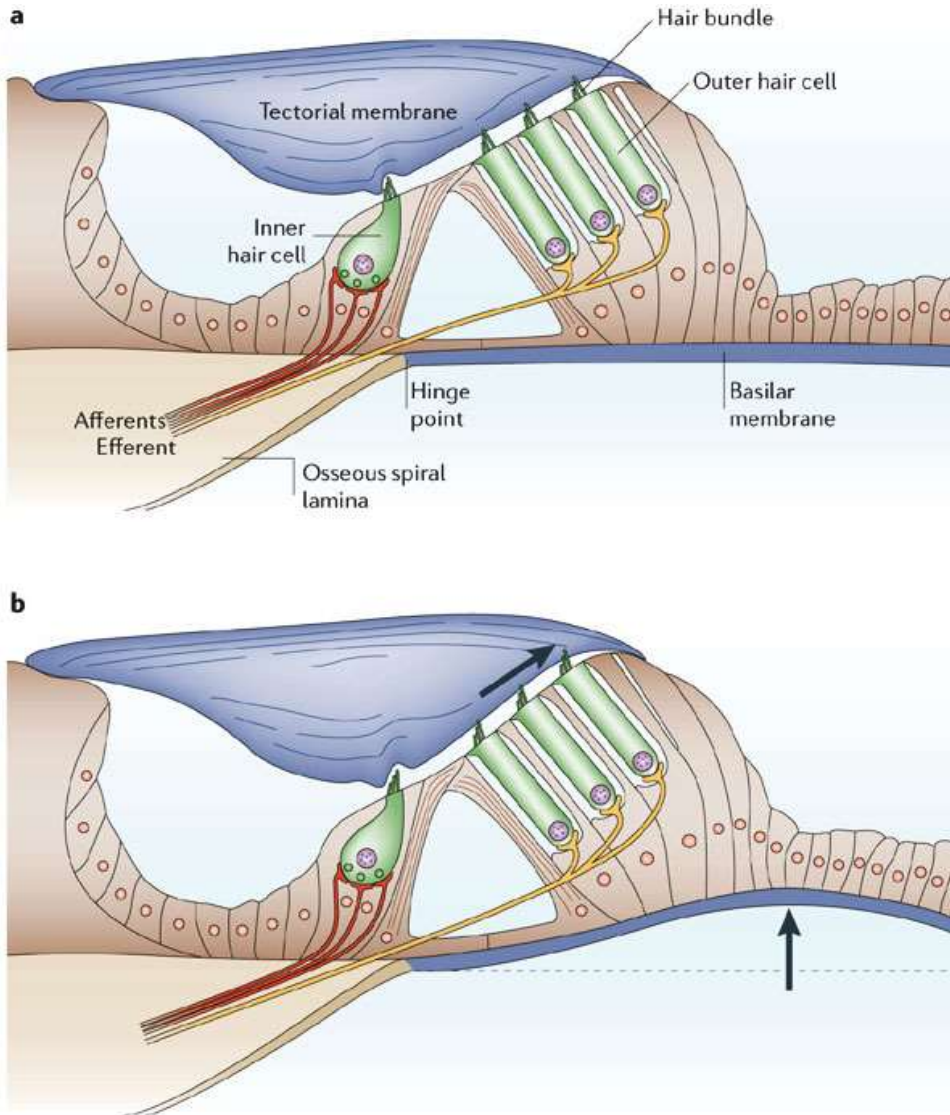
Külső szőrsejtek



Táncoló szőrsejt

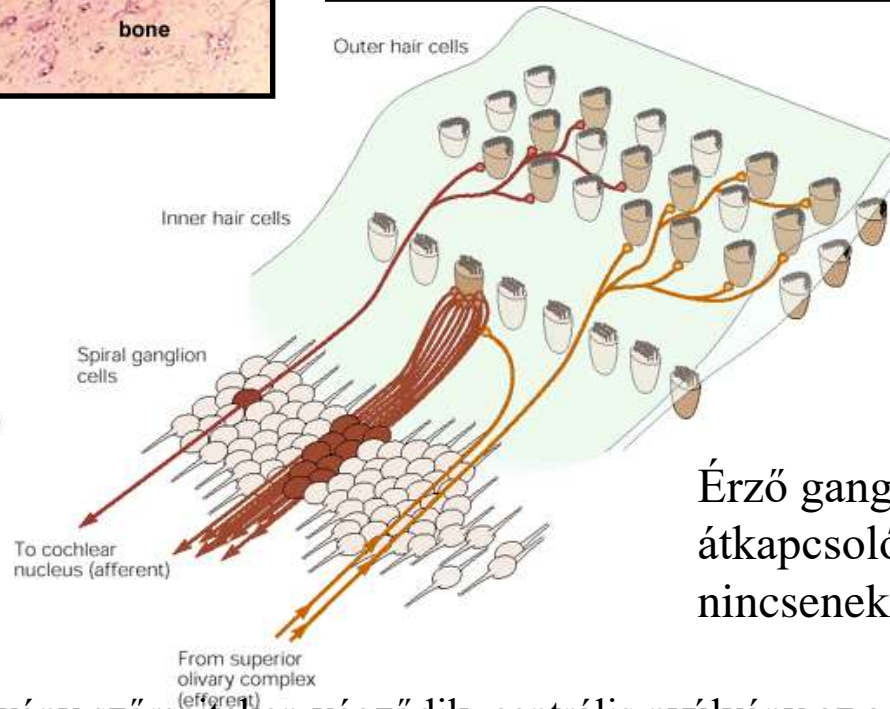
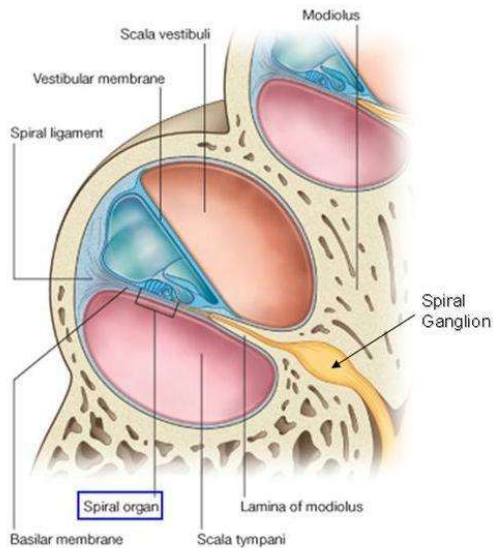
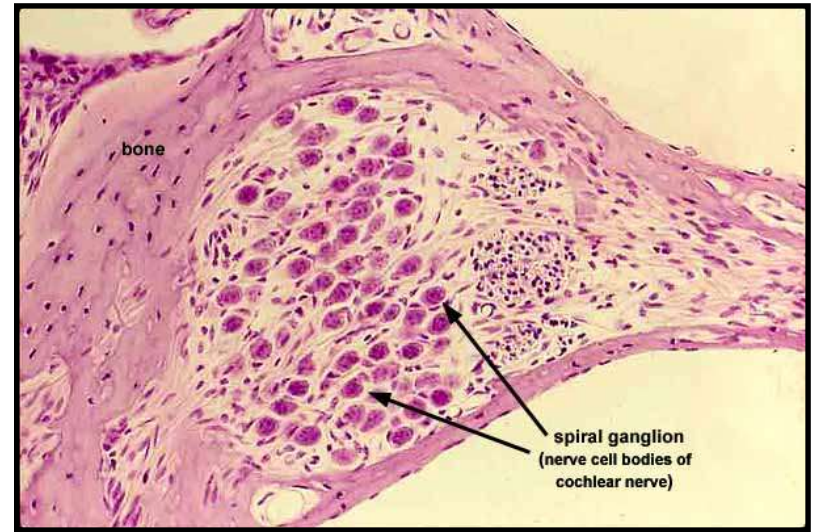
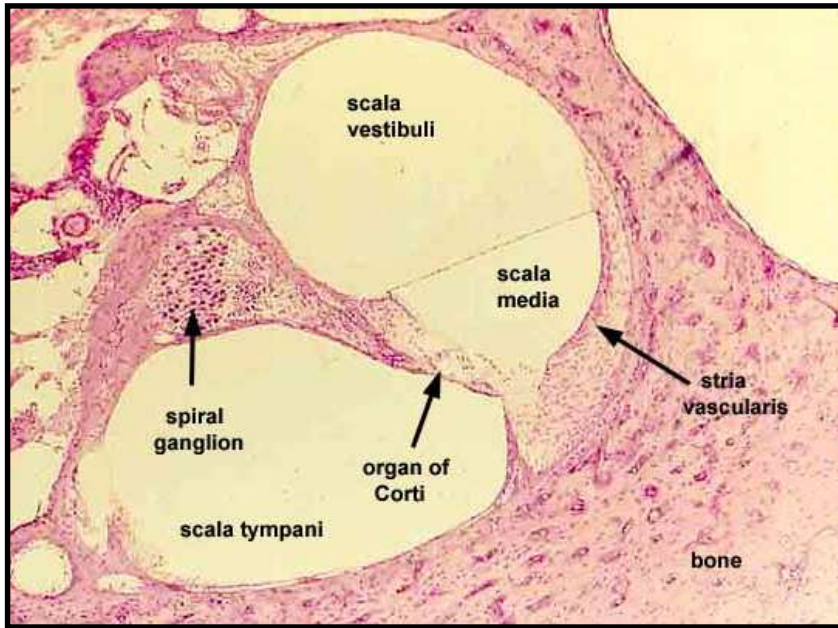


Mechanoelektromos transzdukció



A belső szőrsejtek sztereociliumai nem érik el a membrana tectoriát!

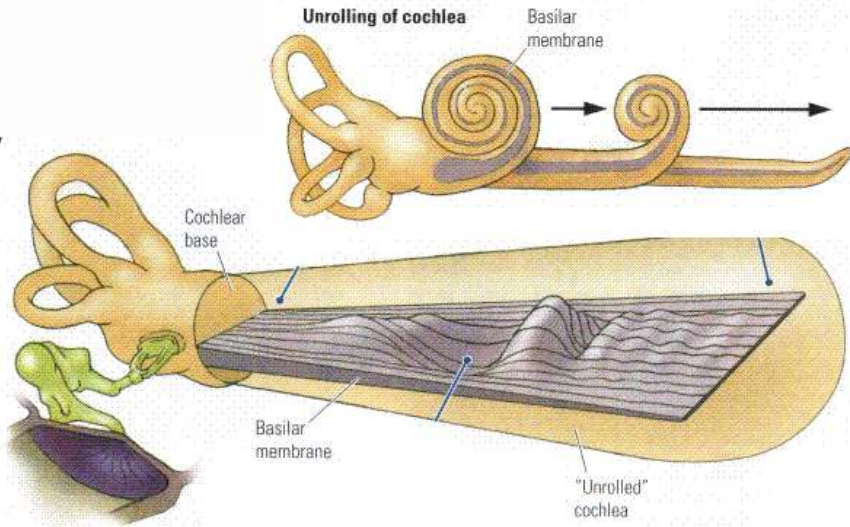
Ganglion spirale



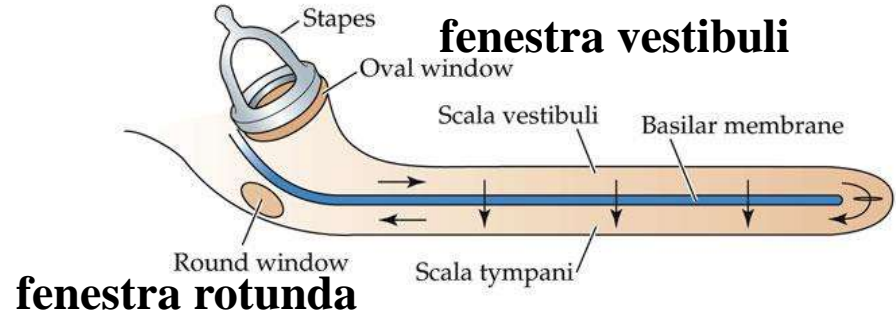
Érző ganglion. Nincs átkapcsolódás, nincsenek szinapszisok

Sejtjei bipoláris sejtek. Perifériás nyúlvány szőrsejteken végződik, centrális nyúlvány az agytörzsben.

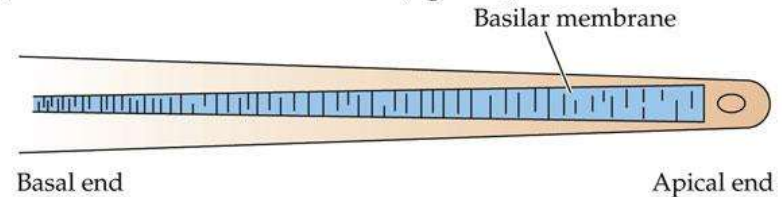
Rezonancia és „hely-elmélet”



(a) A diagram with the cochlea unrolled (side view)



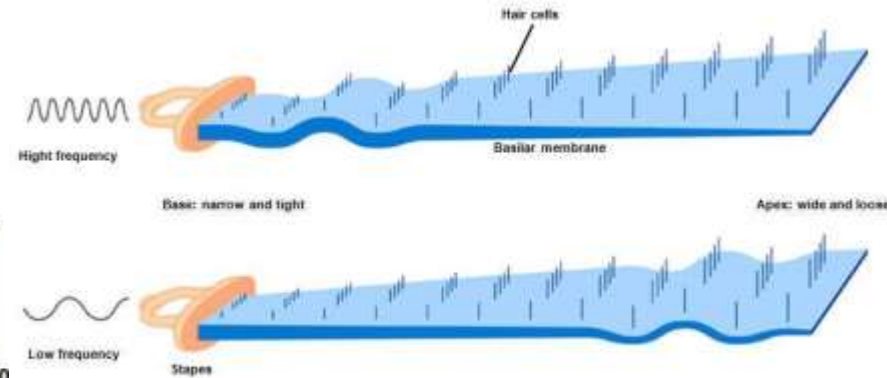
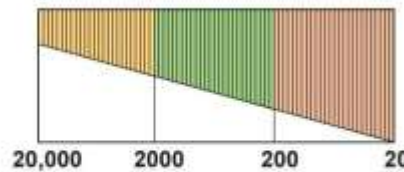
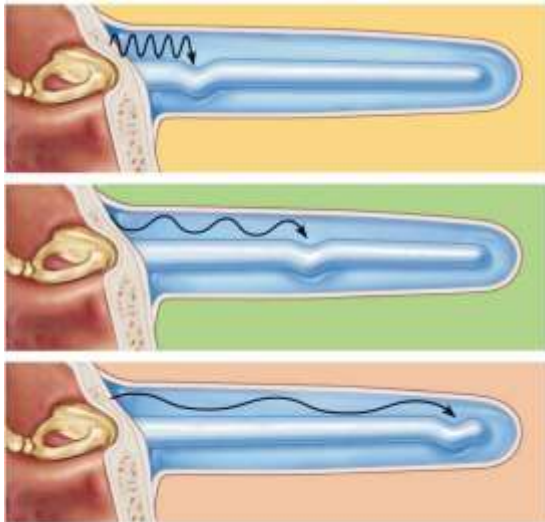
(b) The basilar membrane unrolled (top view)



Animal Physiology 2e, Figure 13.10

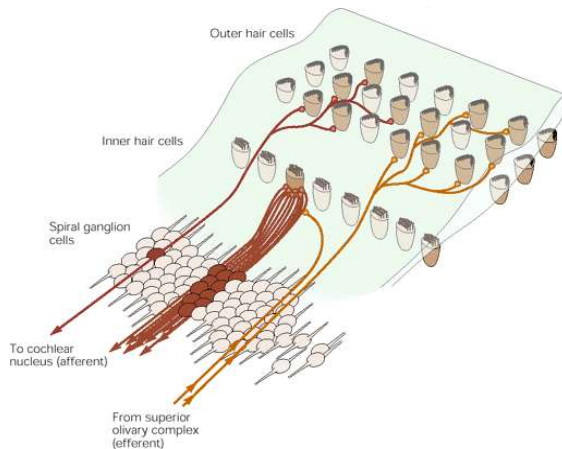
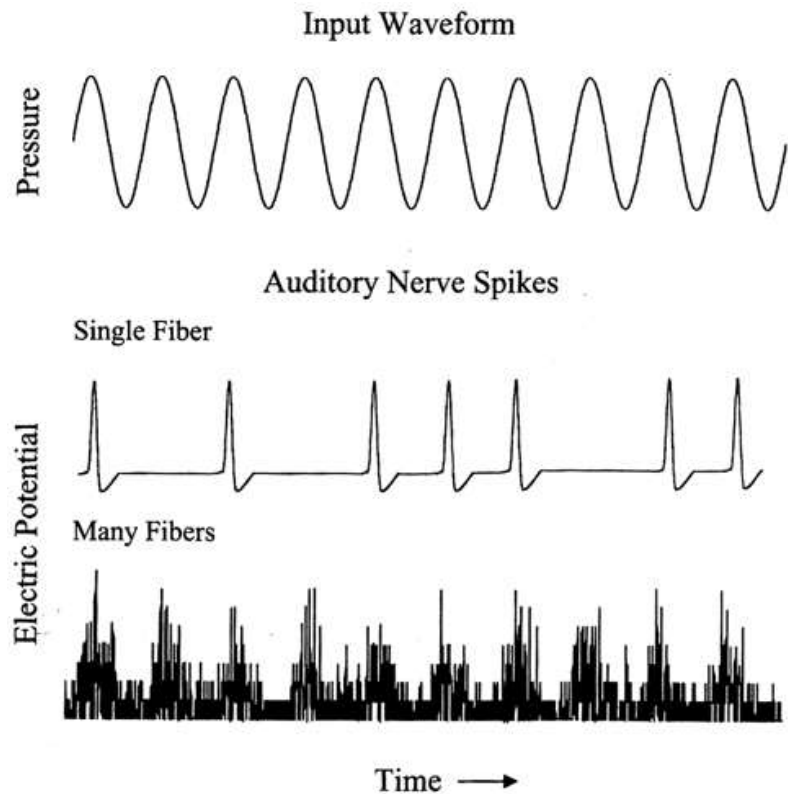
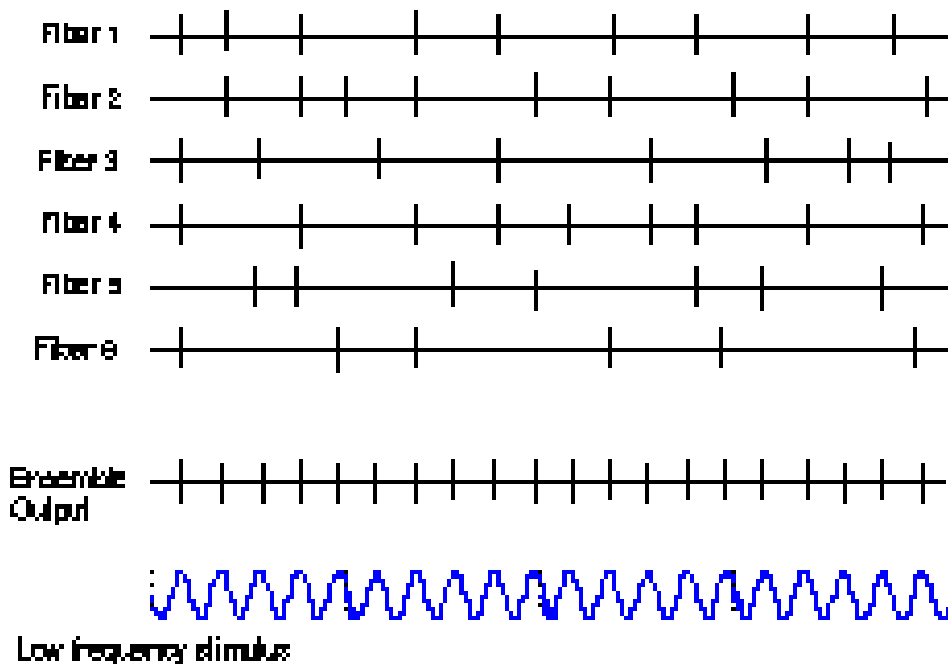
© 2008 Sinauer Associates, Inc.

MB bázisa feszes és keskeny, az apicalis végén szélesebb és lazább szerkezetű

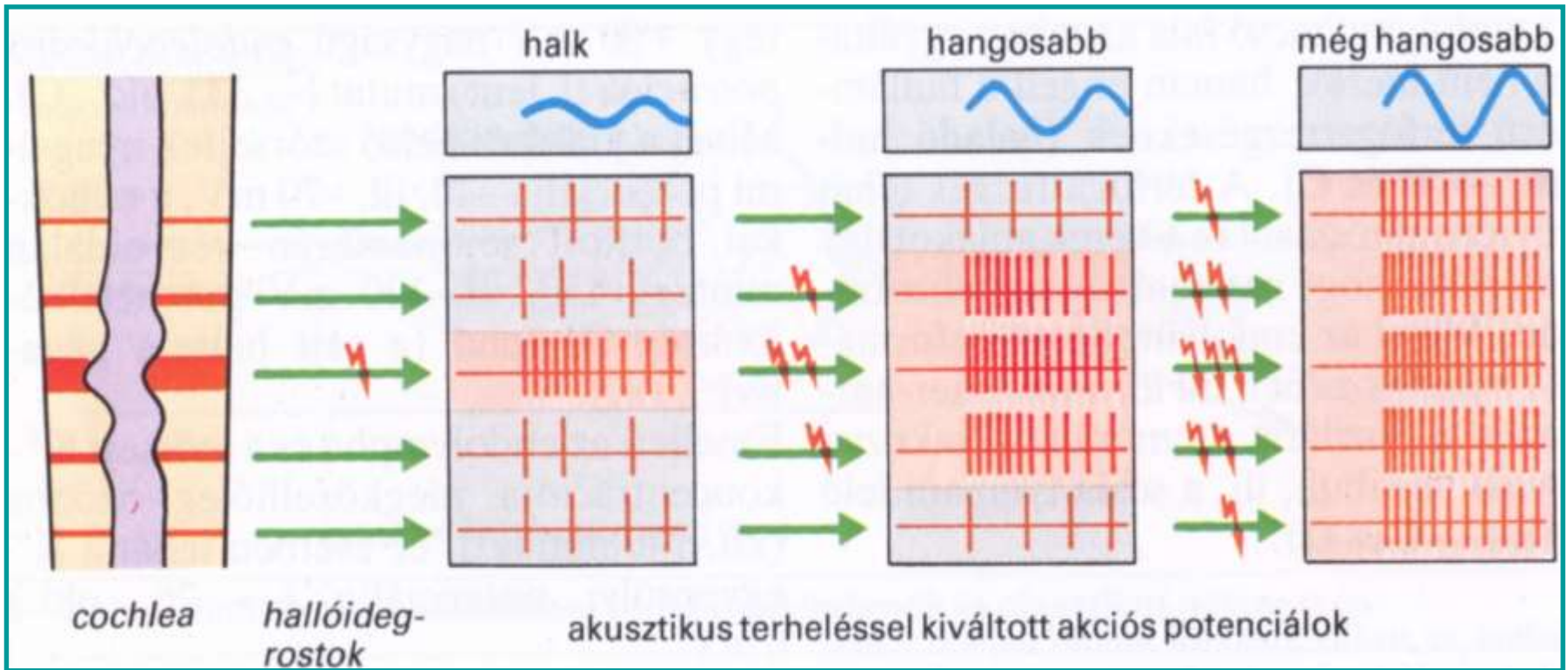


„Frekvencia-elmélet” és fáziscsatolás

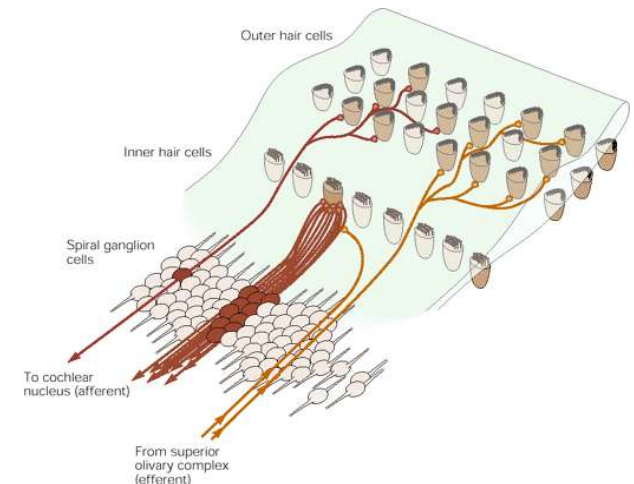
Fig. VI-14 VOLLEY PRINCIPLE
(Low frequency below about 4 kHz)



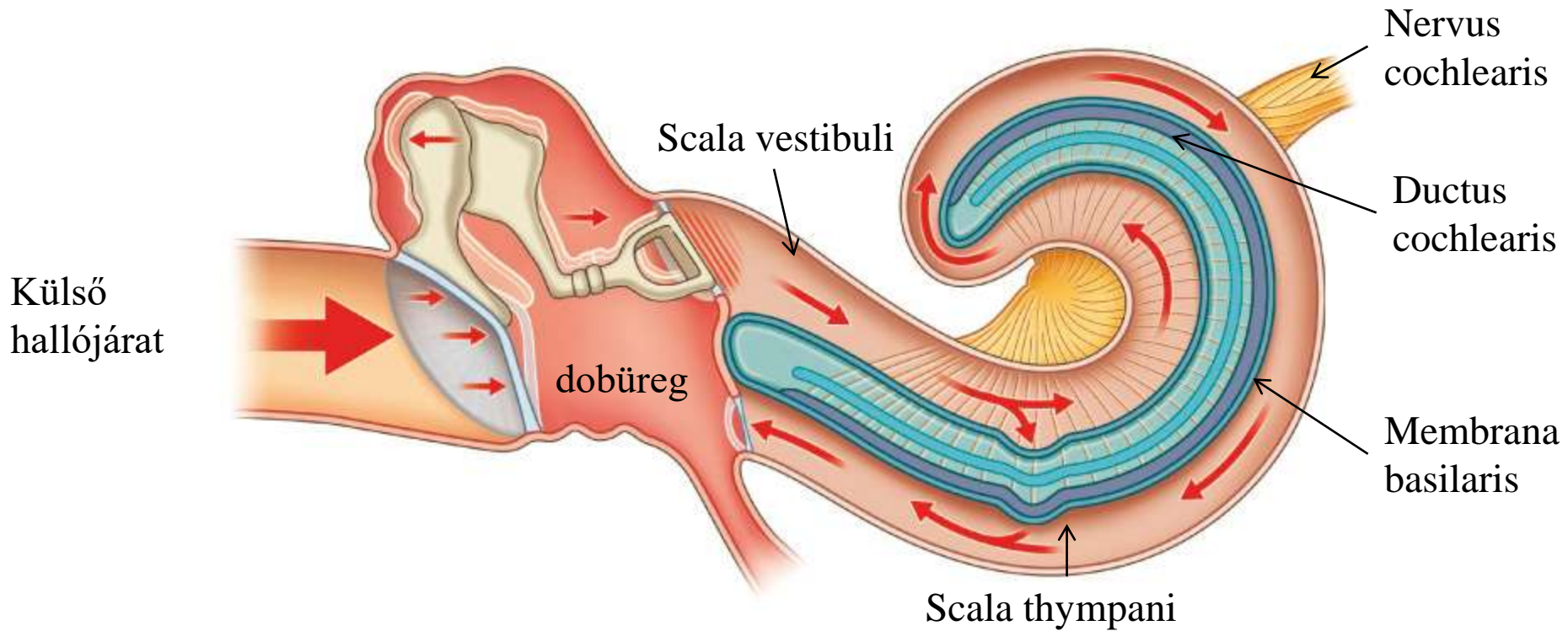
A hangerő



A hangintenzitás növekedése magával vonja a „recruitment” jelenségét. A membrana basilarison kialakuló hullám maximális amplitúdója nagyobb területre terjed ki, szélesebb sávban jönnek ingerületbe a szőrsejtek.

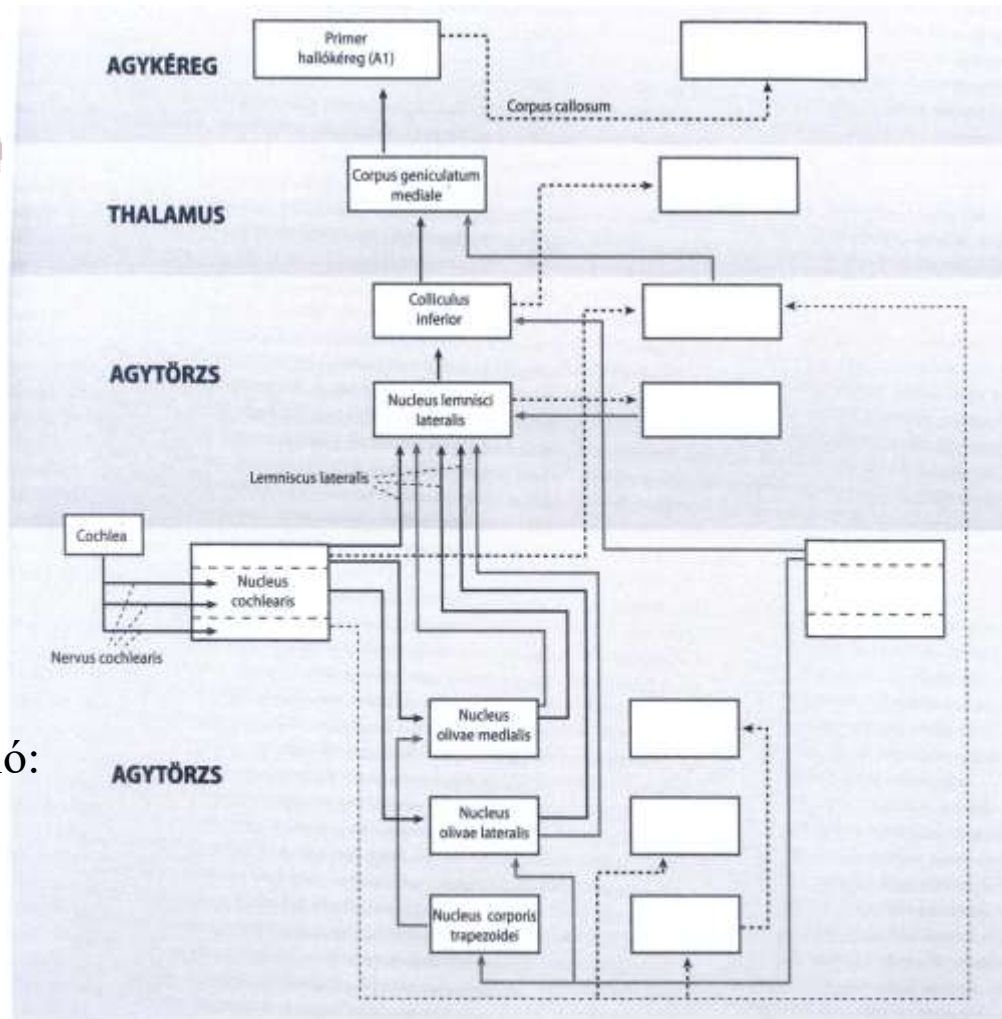
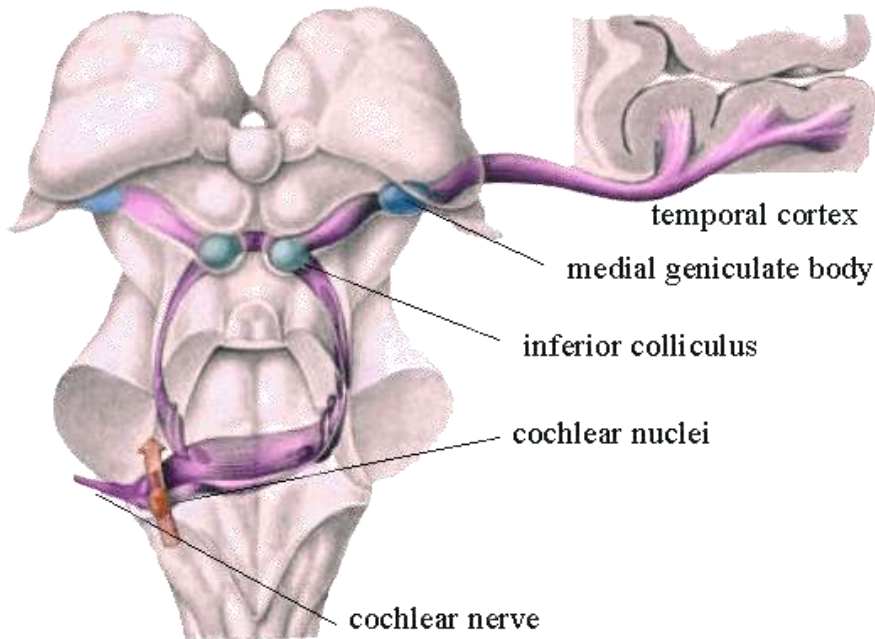


A hallás mechanizmusa



A hanghullámok a dobhártya és a hallócsontocskák közvetítésével rezgésbe hozzák a scala vestibuli, majd a scala tympani folyadéktereit. Ezt a rezgést érzékelik a Corti-szerv receptorai, a membrana basilaris közvetítésével. Tulajdonképpen két információt kell dekódolni. Különböző magasságú (frekvenciájú) hangokra a csiga más-más részei rezonálnak (magas hangok - bázis, mély hangok - csúcs, **tonotopia**). A hang magasságát a legerősebben rezgő rész helye kódolja, a hang erejét pedig a maximum rezgés erőssége jelenti. <https://www.youtube.com/watch?v=PeTriGTENoc&feature=related>

Specifikus felszálló rendszer



37-15. ábra

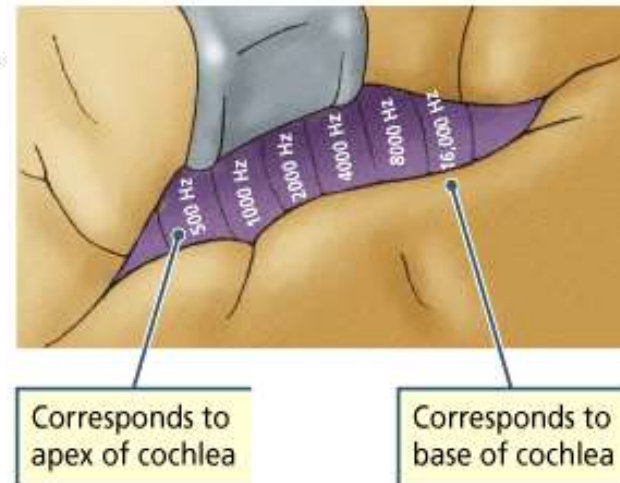
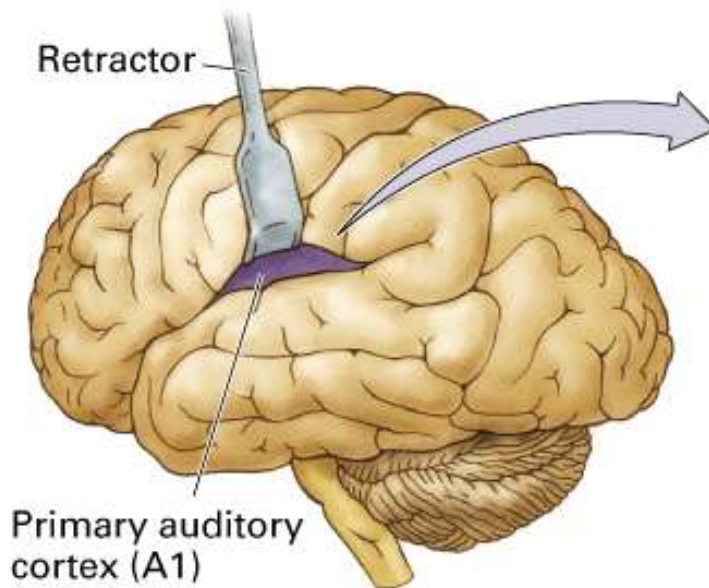
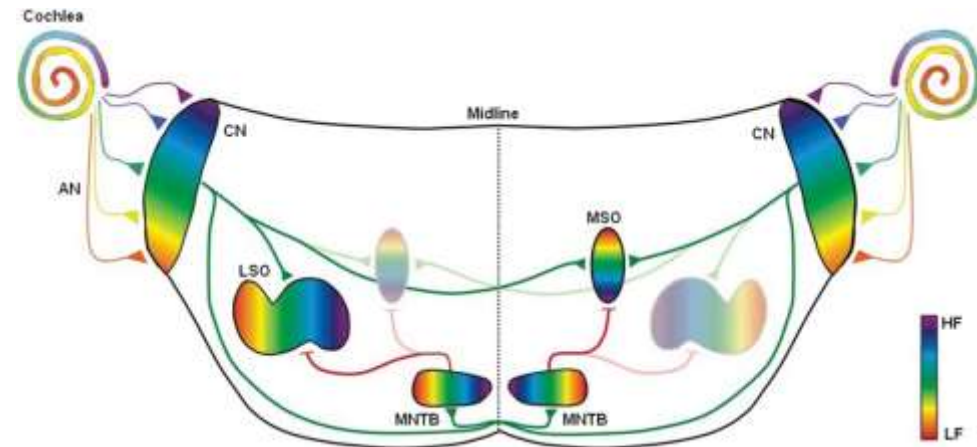
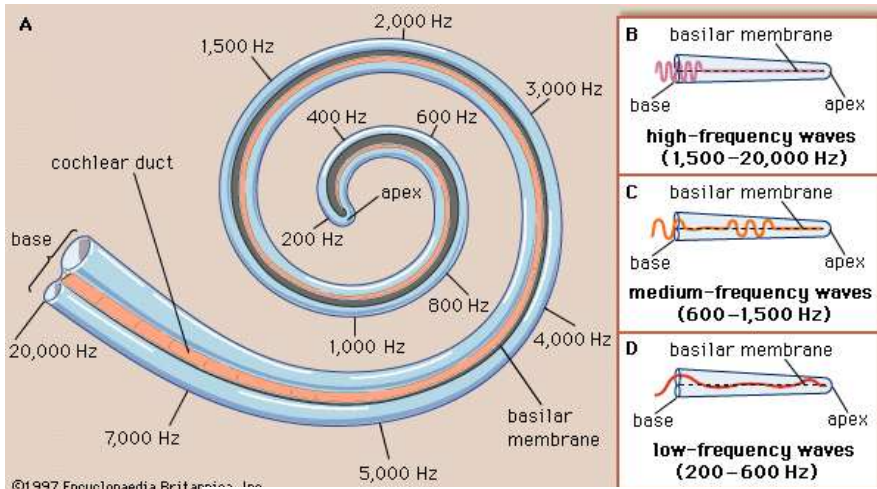
A hallópálya vázlatja

Az ábra bal oldalán részletezzük a magokat és a pályákat; a jobb oldalon csak a kereszteződéseket tüntettük fel. A bal ipsilaterális pályák fekete kihúzott vonalák, a balról jobbra kereszteződő pályák fekete szaggatott vonalak, a jobbról balra kereszteződő pályák piros vonalak. Az ábrán csak a legfontosabb átszatelődásokat szerepeltettük.

A központi idegrendszerben kódolt információ:

- Hanginger kezdetének és megszűnésének időpontja
- Hangforrás helye
- Hangok mintázata (frekvencia-összetétel, moduláció, intenzitásmoduláció)

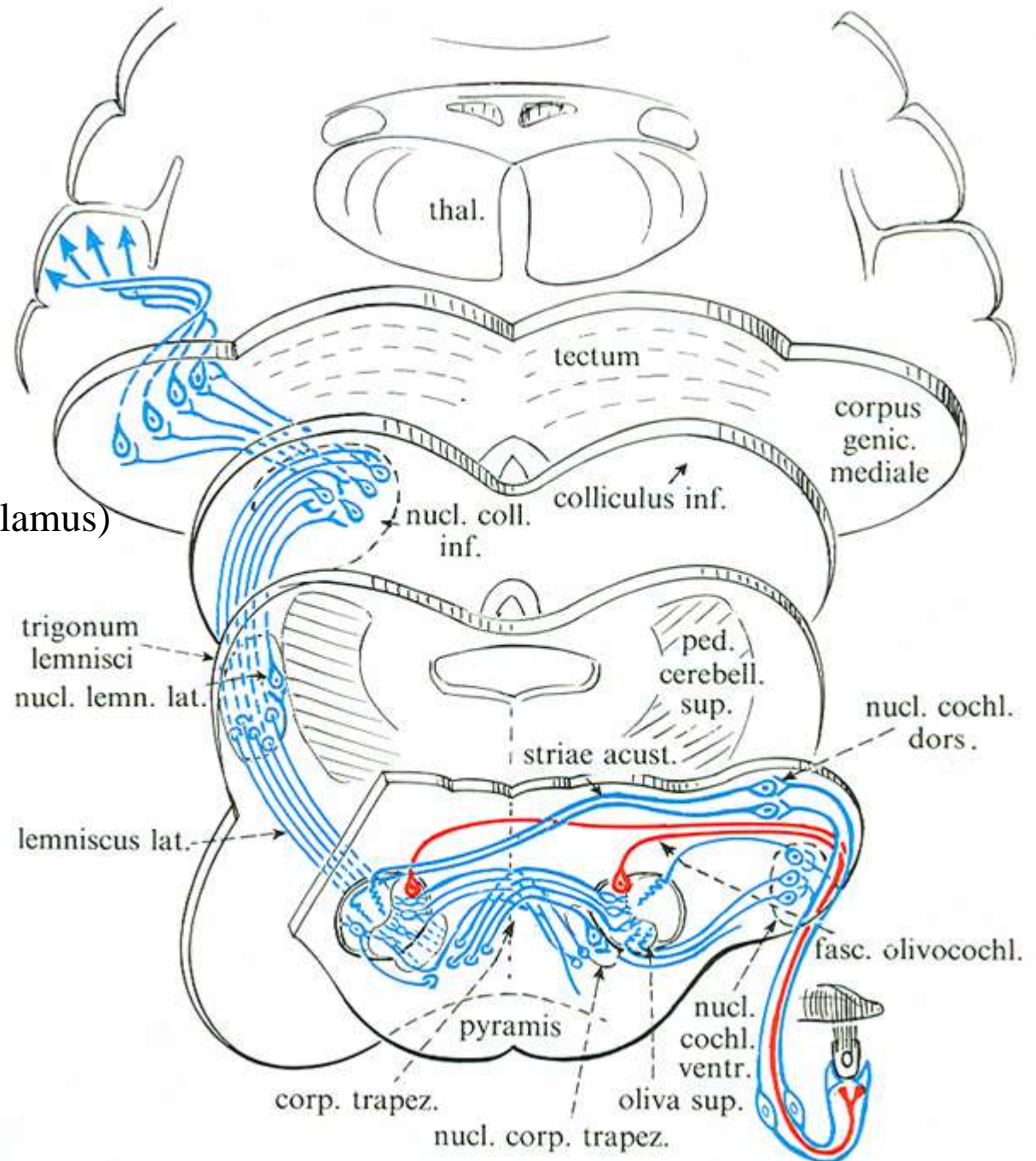
Tonotópia a cochleától az agykéregig



Tonotópia: egymás melletti frekvenciák a cochlea (ill. egy adott mag) egymás melletti helyein hoznak létre ingerületi állapotot.

Hallópálya

elsődleges hallókéreg
(gyrus temporalis superior)



colliculus inferior
corpus geniculatum mediale (thalamus)

n. cochlearis dorsalis és ventralis

spirális ganglionok

n. vestibulocochlearis (n.VIII.)
csigát ellátó rostja

Irodalom:

Röhlich Pál: Szövettan. Budapest, 2006

Eric R. Kandel, James H Schwartz and Thomas M Jessel: Principle of neural science, New York, 2000

Réthelyi Miklós és Szentágothai János: Funkcionális anatómia, Medicina, Budapest, 2014.

Dr. Kozsurek Márk, Dr. Tóth Zsuzsa, Dr. Szabó Klaudia és Dékány Bulcsú előadásai

