

Ellenbogengelenk und die darauf wirkenden Muskeln



Dr. Dávid Lendvai

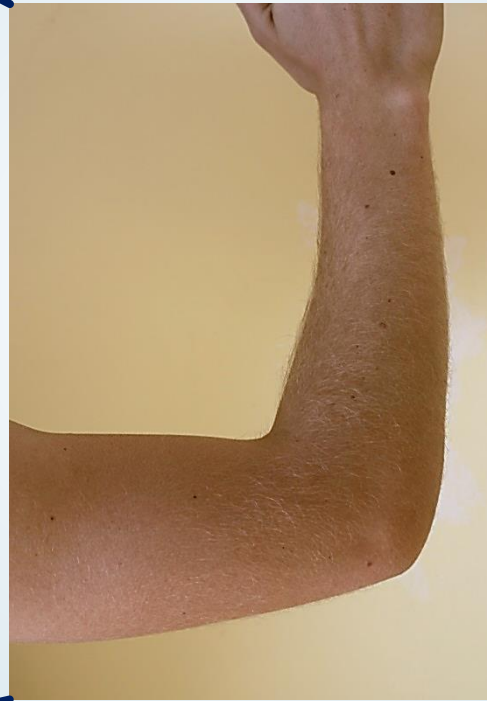Anatomisches, Histologisches und Embryologisches Institut
Semmelweis Universität

2017.

Ellenbogengelenk – Articulatio cubiti

1. Bestandteile des Gelenkes

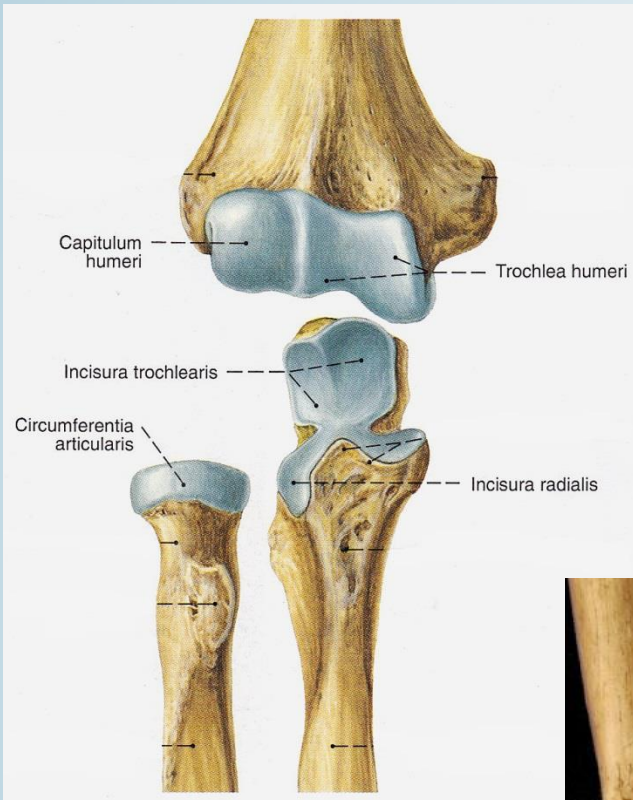
2. Achsen und Mechanismus



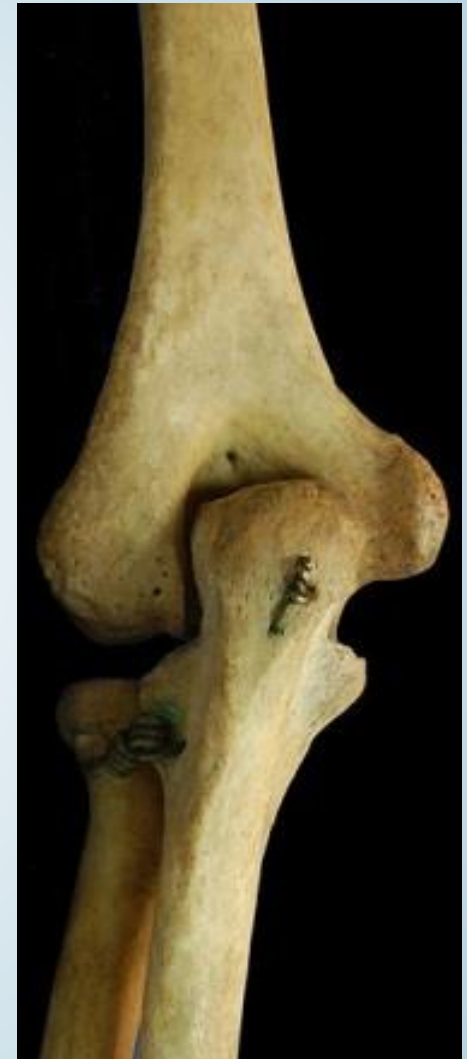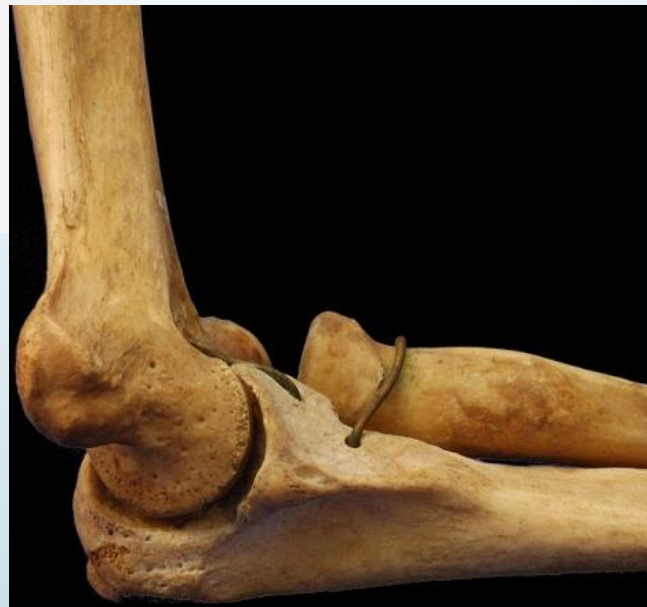4. Muskeln

3. Bewegungen

Bestandteile - Knochen



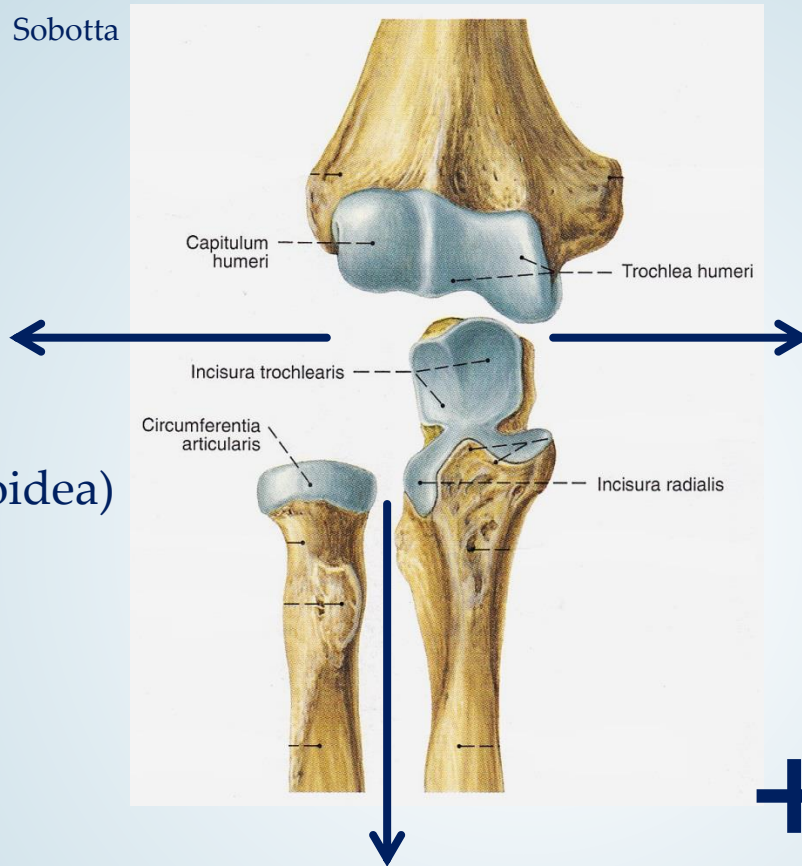
Sobotta



www.en.wikipedia.org

Ellenbogengelenk – Articulatio cubiti

Sobotta



- Articulatio humeroradialis:**
- Kugelgelenk (Articulatio spheroidea)
 - 3 Achse
 - **untergeordnet**

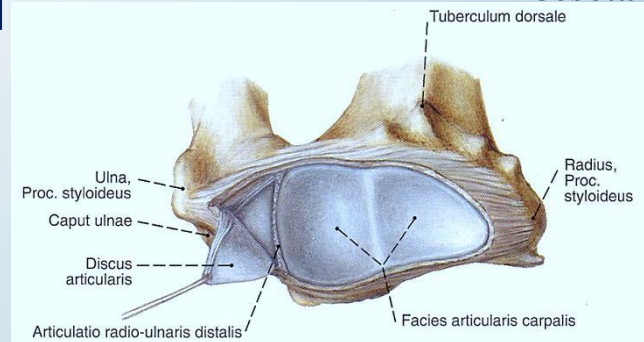
- Articulatio humeroulnaris:**
- Scharniergelenk (Articulatio ginglymus)
 - 1 Achse

- Articulatio radioulnaris proximalis:**
- Drehgelenk (Articulatio trochoidea)
 - 1 Achse

Insgesamt: Drehscharniergelenk (trochoginglymus)

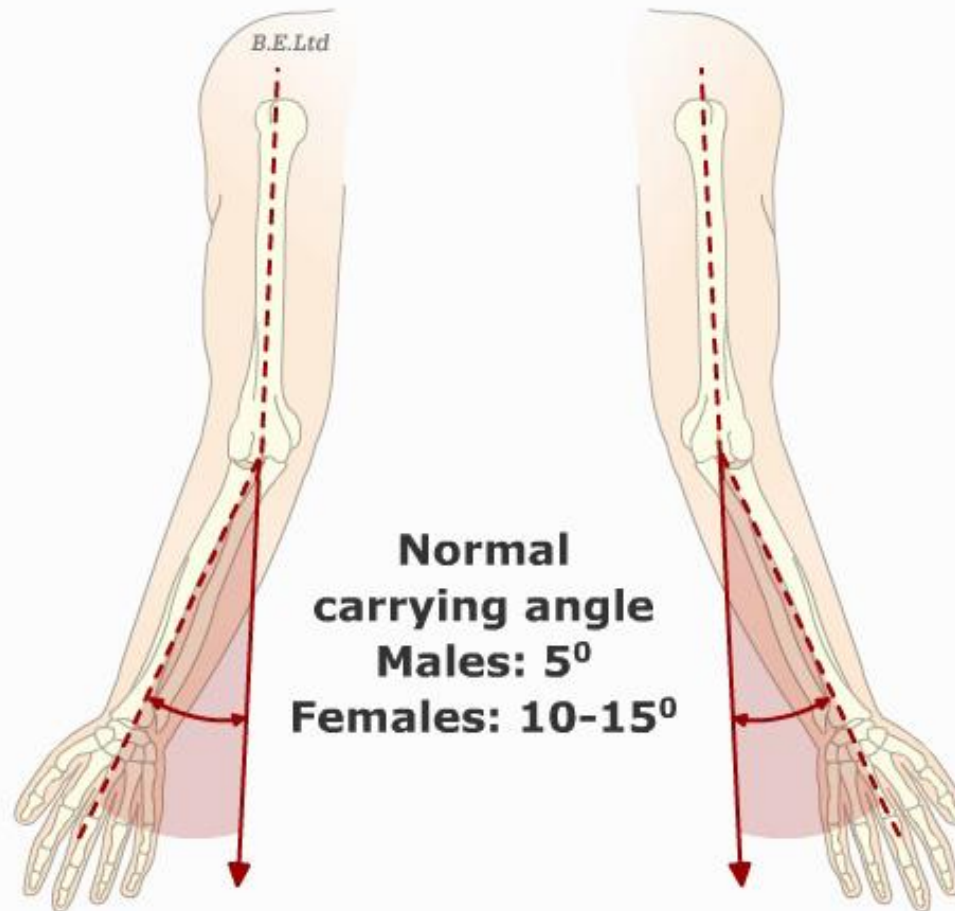
+

Sobotta



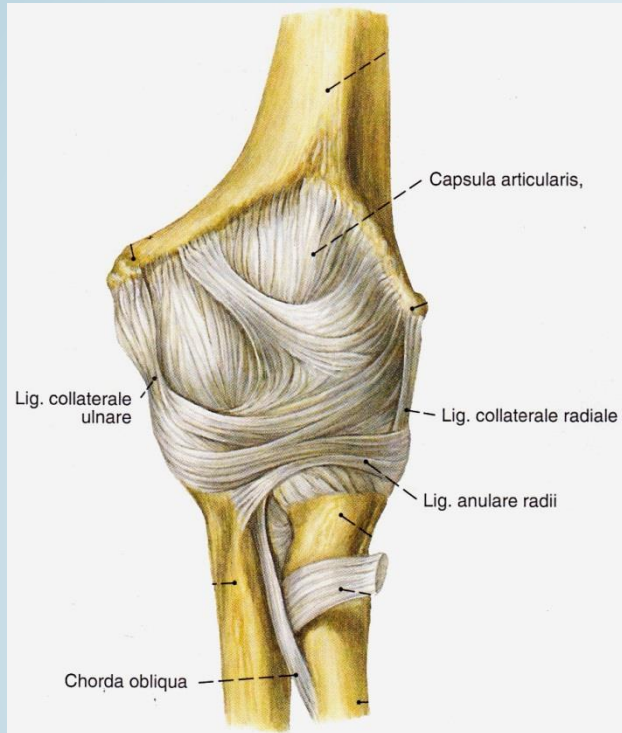
Articulatio radioulnaris distalis

Cubitus valgus and cubitus varus

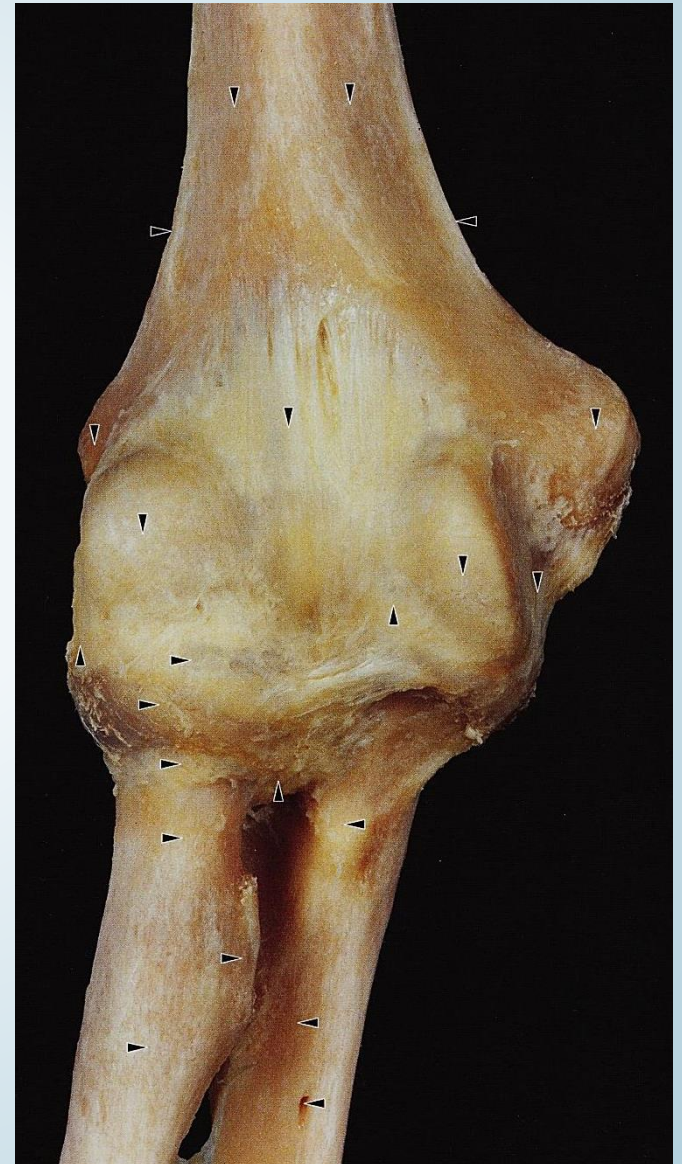

Bestandteile – Kapsel und Bänder

Sobotta



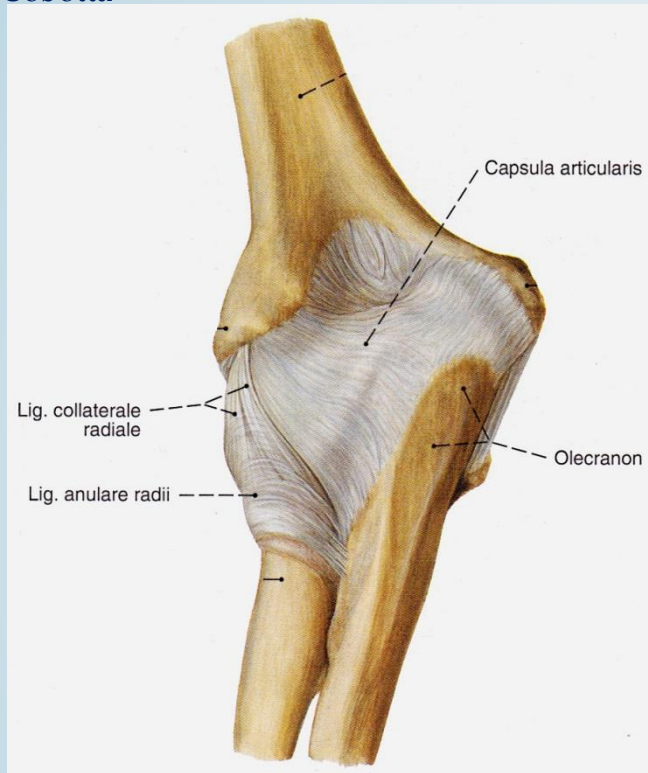
Thiel



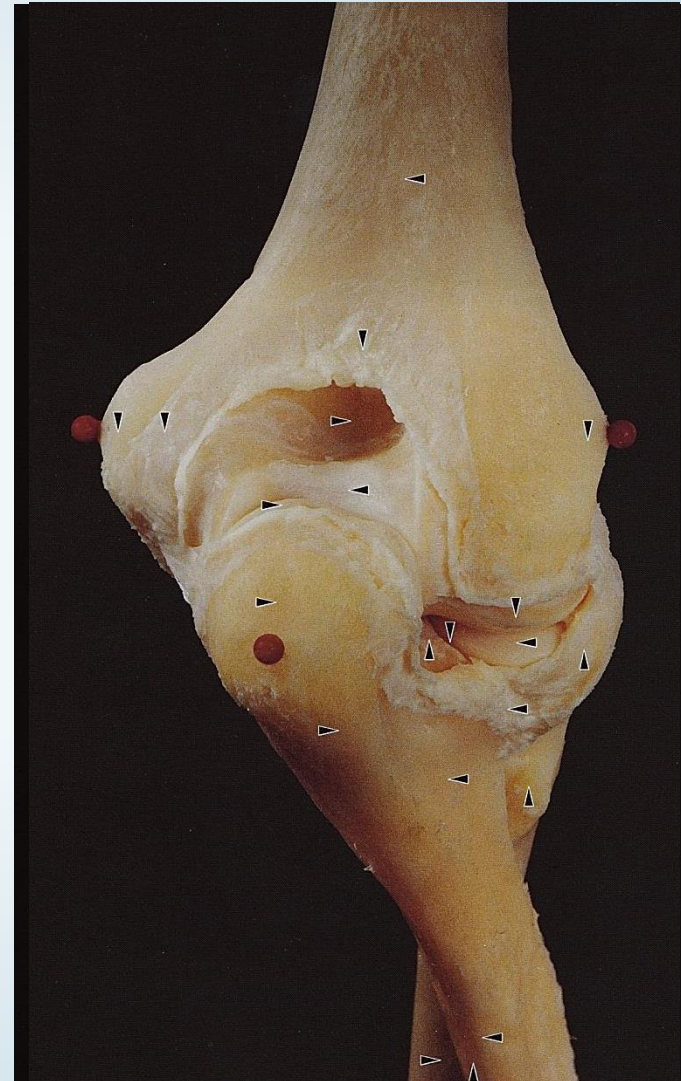
Vorne setzt der Kapsel über der Fossa radialis und der Fossa coronoidea des Humerus an.
Die Epichondyli bleiben außerhalb des Gelenkes.
An der Ulna liegt der Ansatz unter dem Processus coronoideus. Am Radius ca. 1,5 cm tiefer als die Circumferentia (Reserve für Pronation-Supination: Recessus sacciformis!)

Bestandteile – Kapsel und Bänder

Sobotta



Thiel

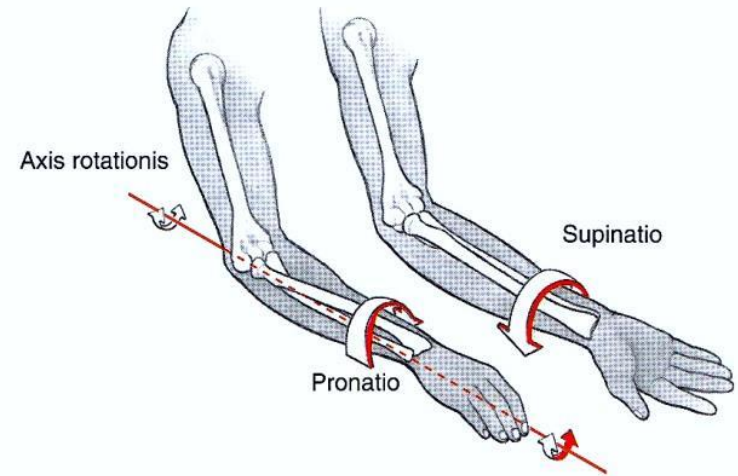
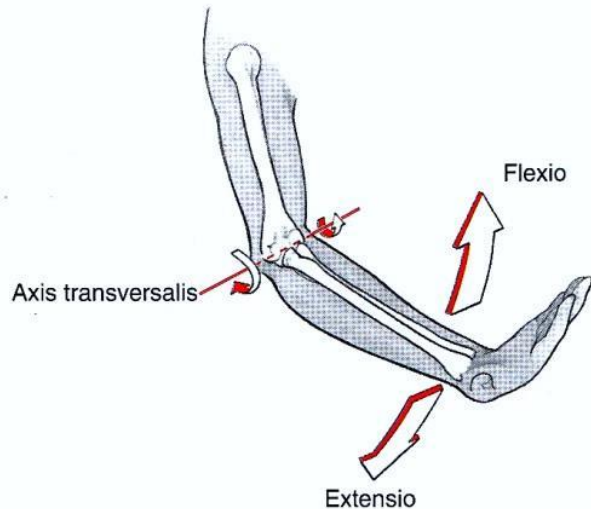


Hinten liegt der Kapselansatz über der Fossa olecrani.

Die Epichondyli bleiben auch hier außerhalb des Gelenkes.

Bestandteile –Bänder

Sobotta



1. Bewegungspaar:
Flexion und Extension

Mechanismus:
Ginglimus (Scharniergelenk)

Ligg. collateralia (Seitenbänder)

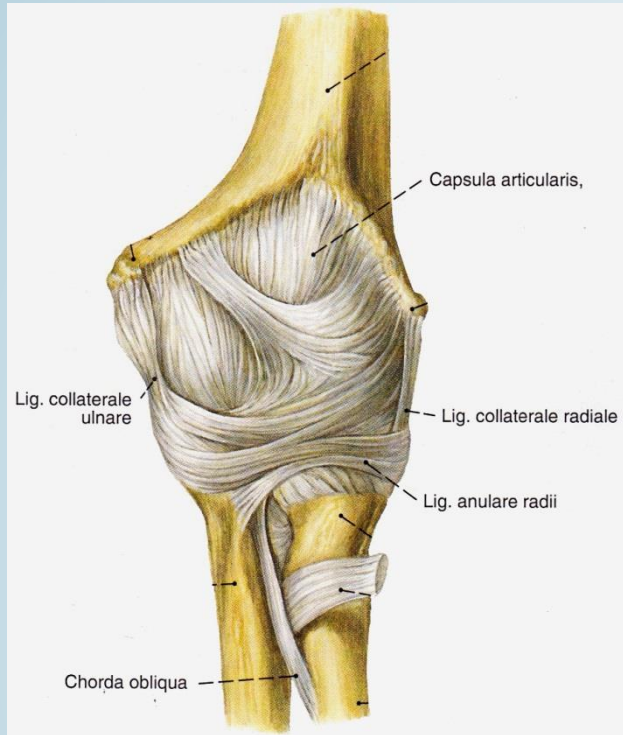
2. Bewegungspaar:
Pronation und Supination

Mechanismus:
Trochoid (Zapfengelenk)

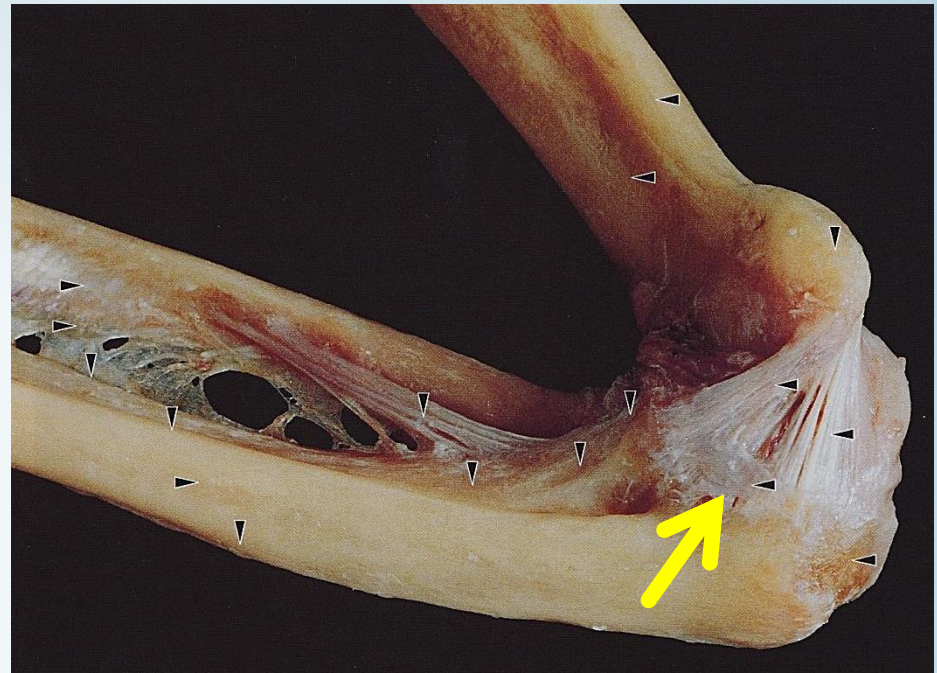
Lig. anulare

Bestandteile – Kapsel und Bänder

Sobotta

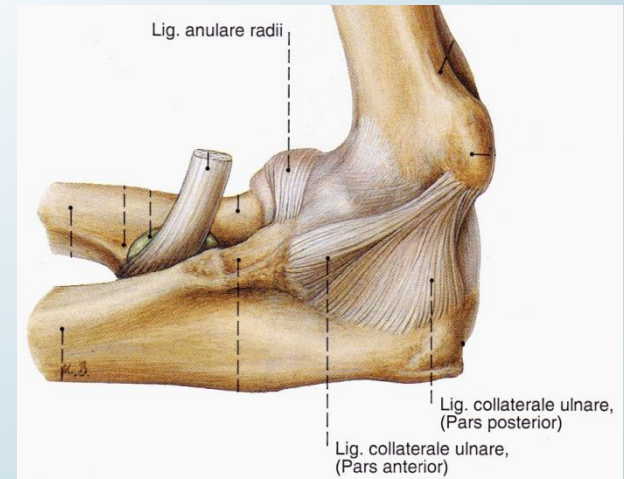


Thiel



Ligamentum collaterale ulnare (mediale):

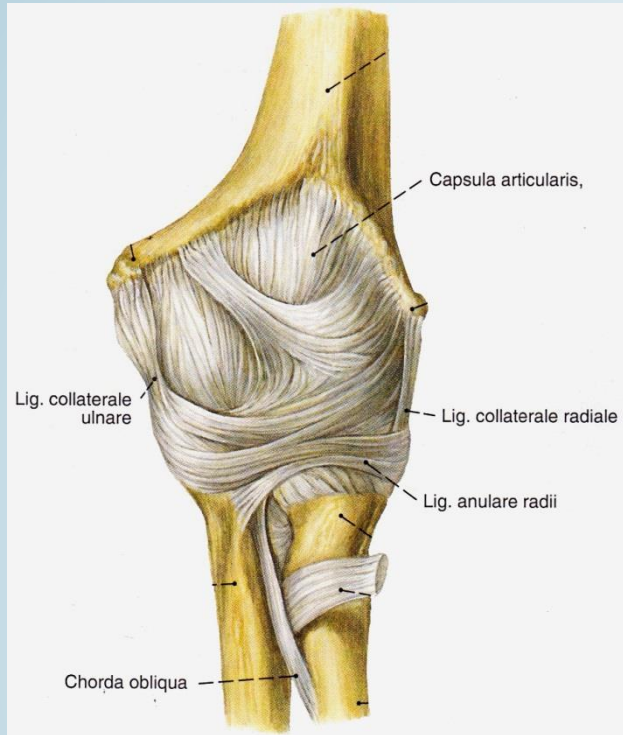
- a. Pars anterior
- b. Pars posterior
- c. Lig. transversum / olecranocoronoideum (Cooper)



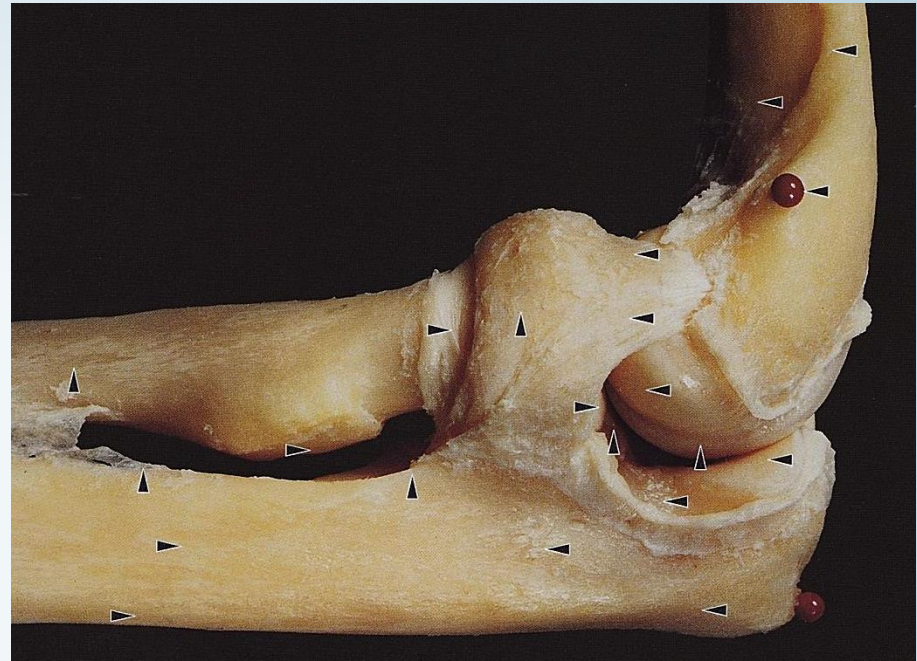
Sobotta

Bestandteile – Kapsel und Bänder

Sobotta



Thiel



Ligamentum collaterale radiale (laterale):

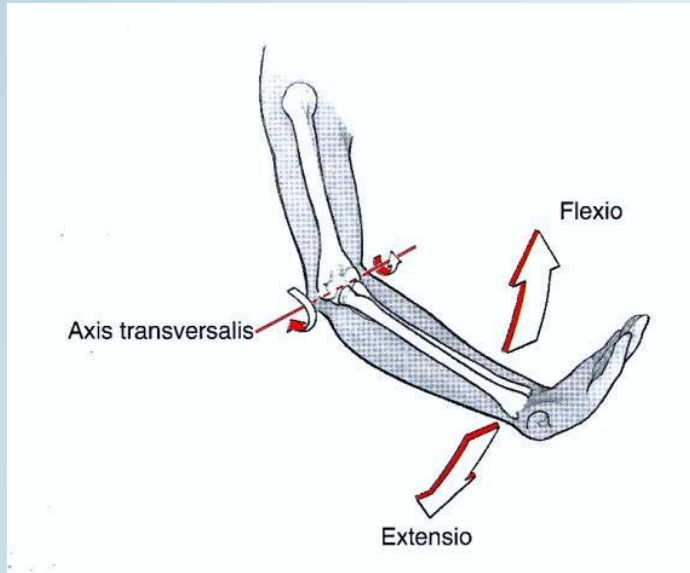
- a. Pars anterior
- b. Pars posterior
- c. *Lig. anulare radii*



Braus

Bewegung

Sobotta

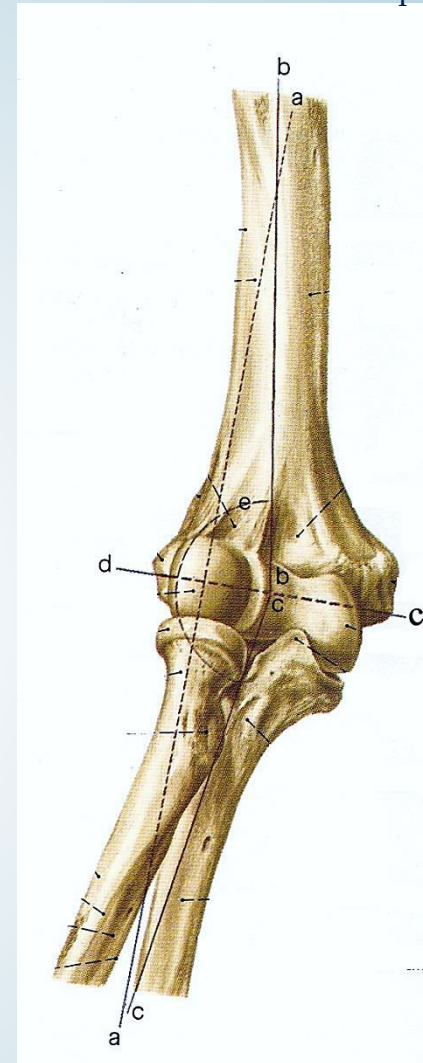


1. Bewegungspaar:
Flexion und Extension

Mechanismus:
Ginglimus (Scharniergelenk)

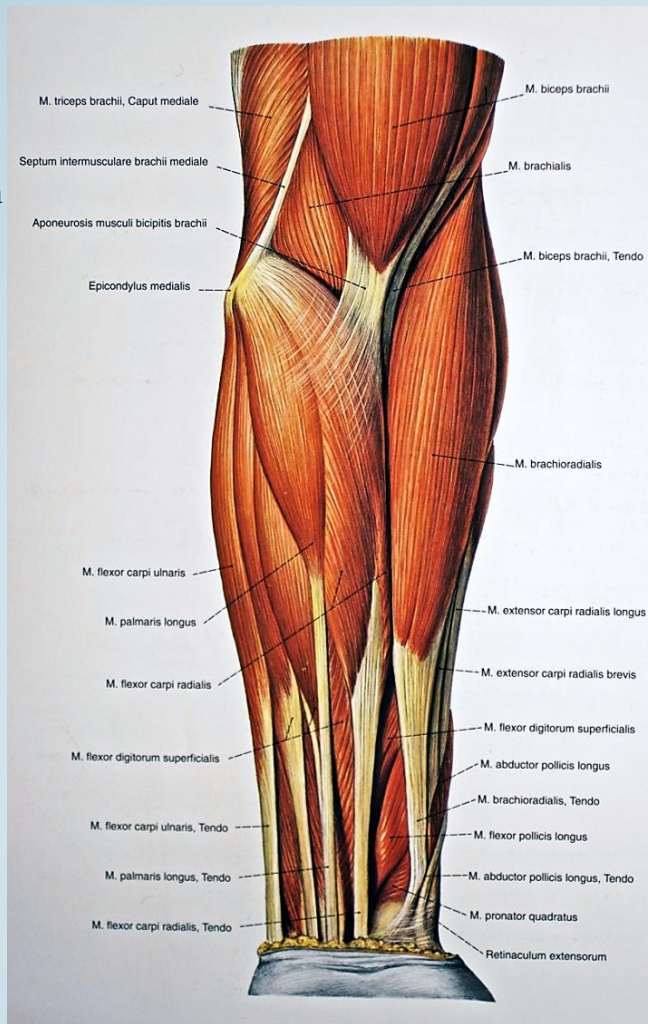
Ligg. collateralia (Seitenbänder)

Pernkopf



d – c: Axis transversalis bzw. radioulnaris
→ „physiologische Abduktion“

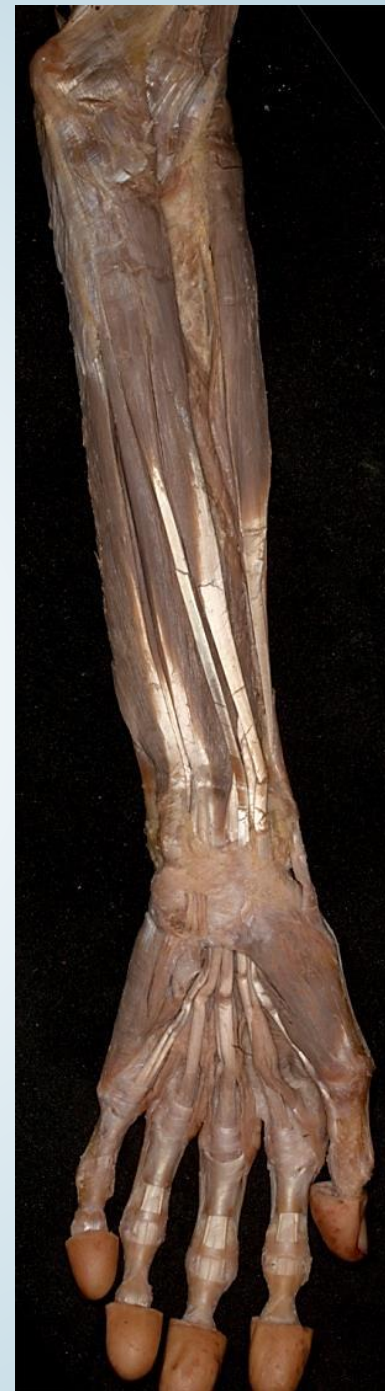Sobotta



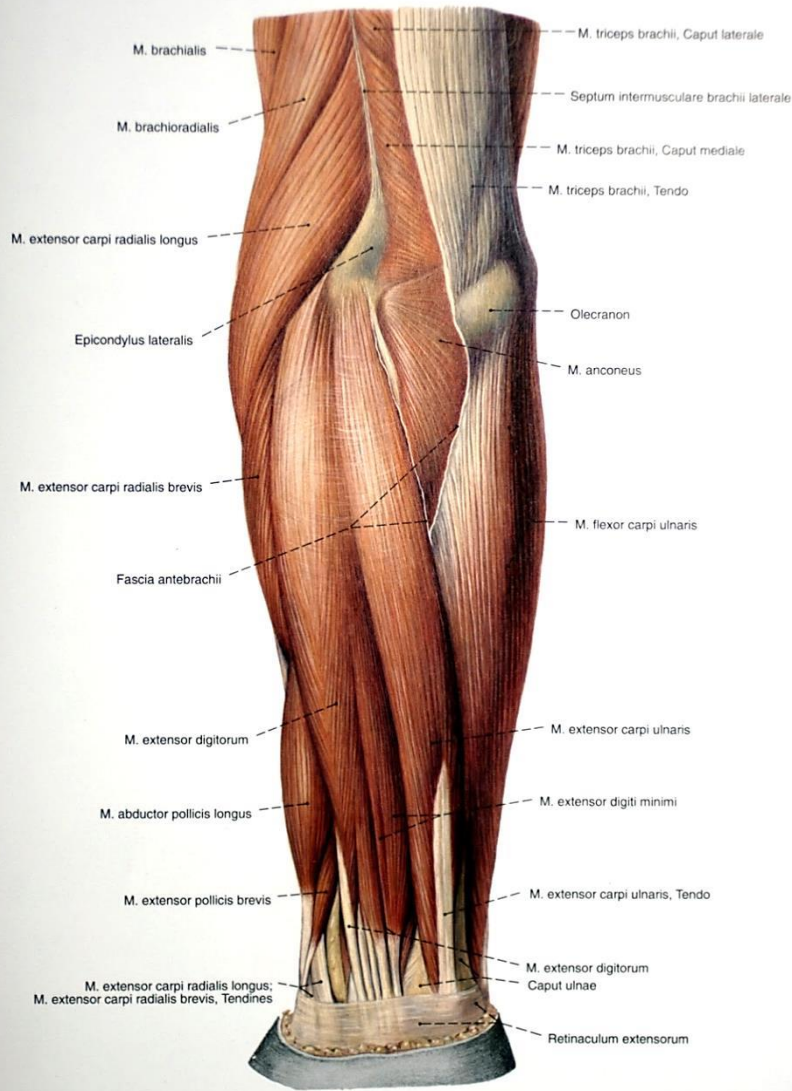
Der Unterarm wird gebeugt: (Max. 150°)

M. biceps brachii,
M. brachialis,
M. brachioradialis,
M. pronator teres,
M. flexor carpi radialis,
M. palmaris longus,
M. extensor carpi radialis longus,
M. extensor carpi radialis brevis.

Hajdu



Sobotta



Der Unterarm wird gestreckt:

M. triceps brachii

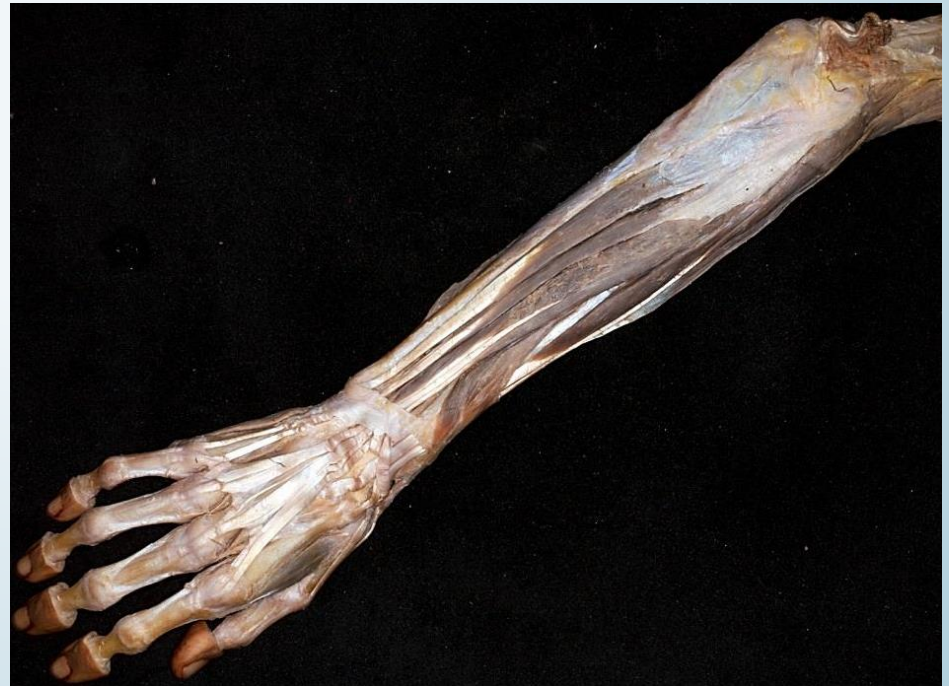M. extensor digitorum

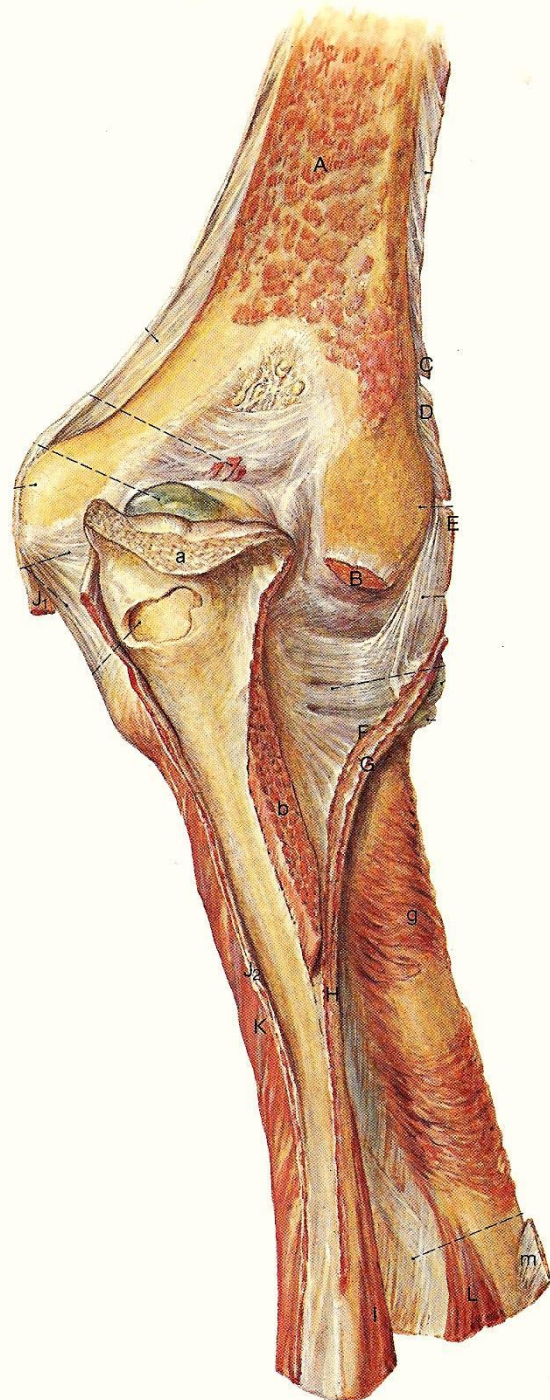
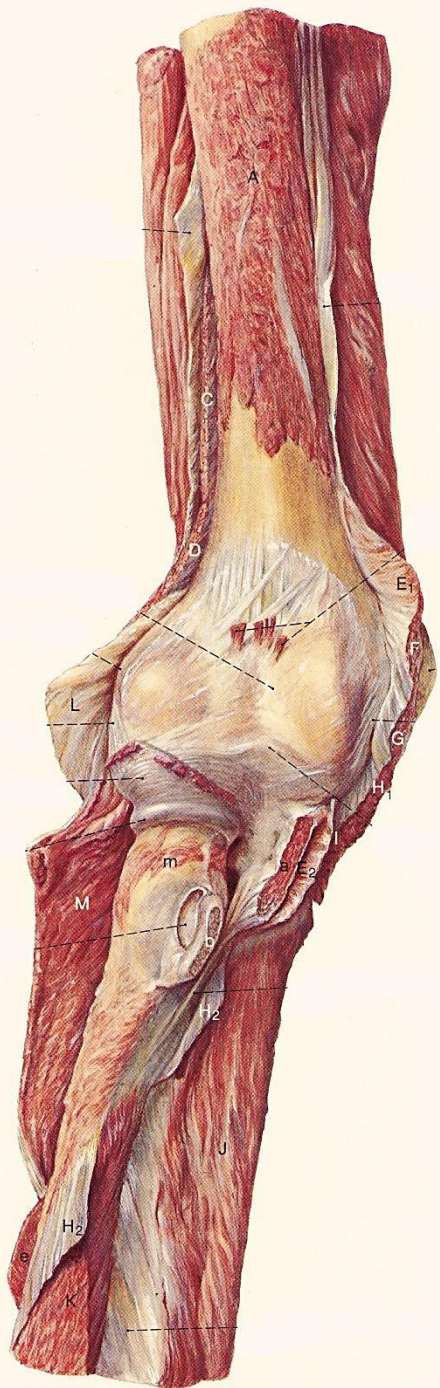
M. extensor digiti minimi

M. extensor carpi ulnaris

Hyperextension:

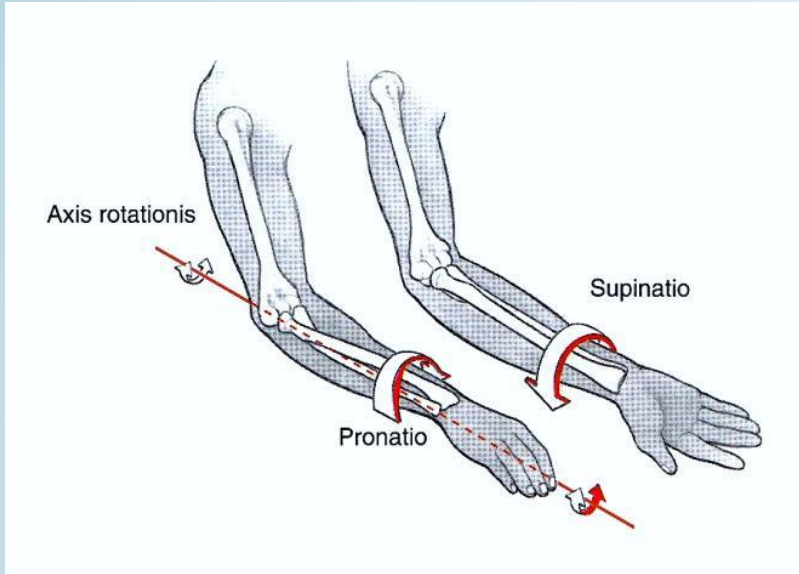
hauptsächlich bei Frauen (max. 10°)





Bewegung

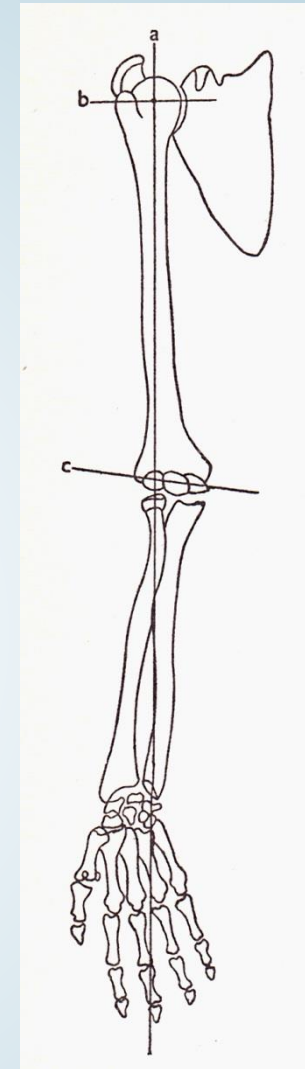
Sobotta



2. Bewegungspaar:
Pronation und Supination

Mechanismus:
Trochoid (Zapfengelenk)

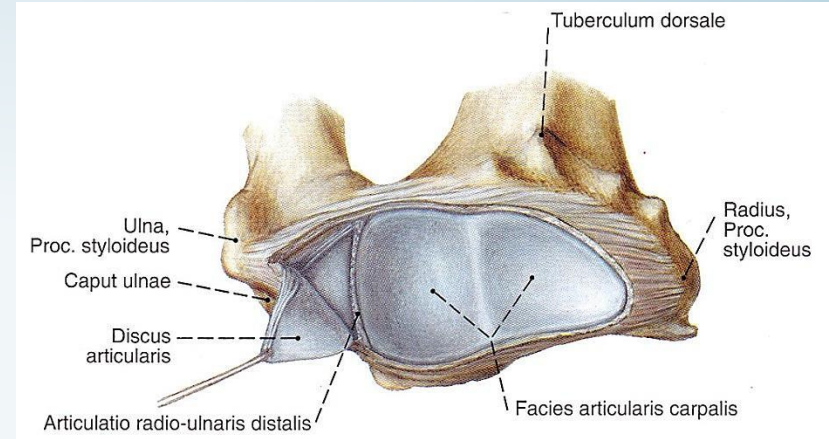
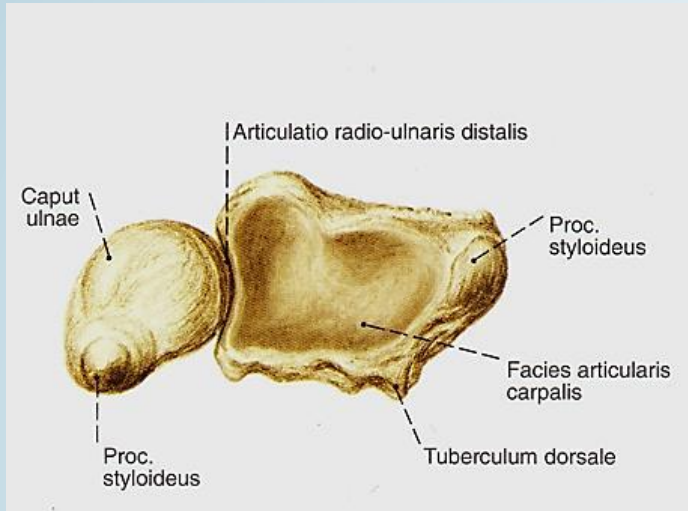
Lig. anulare



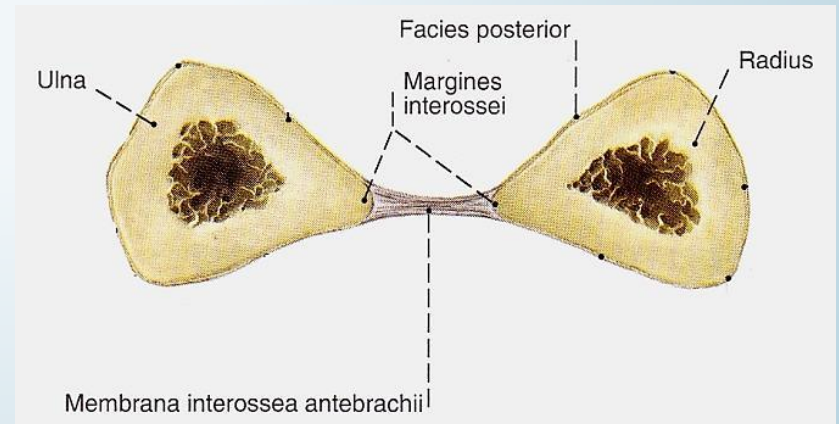
Kiss

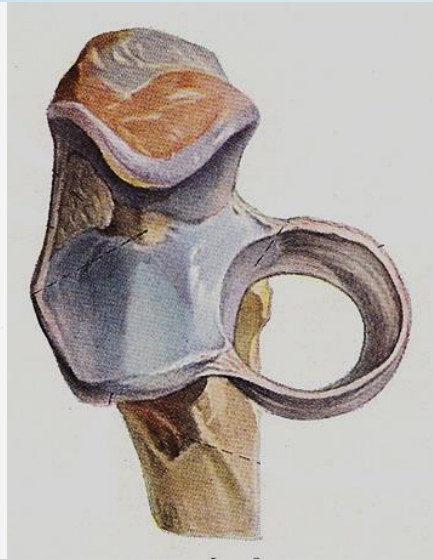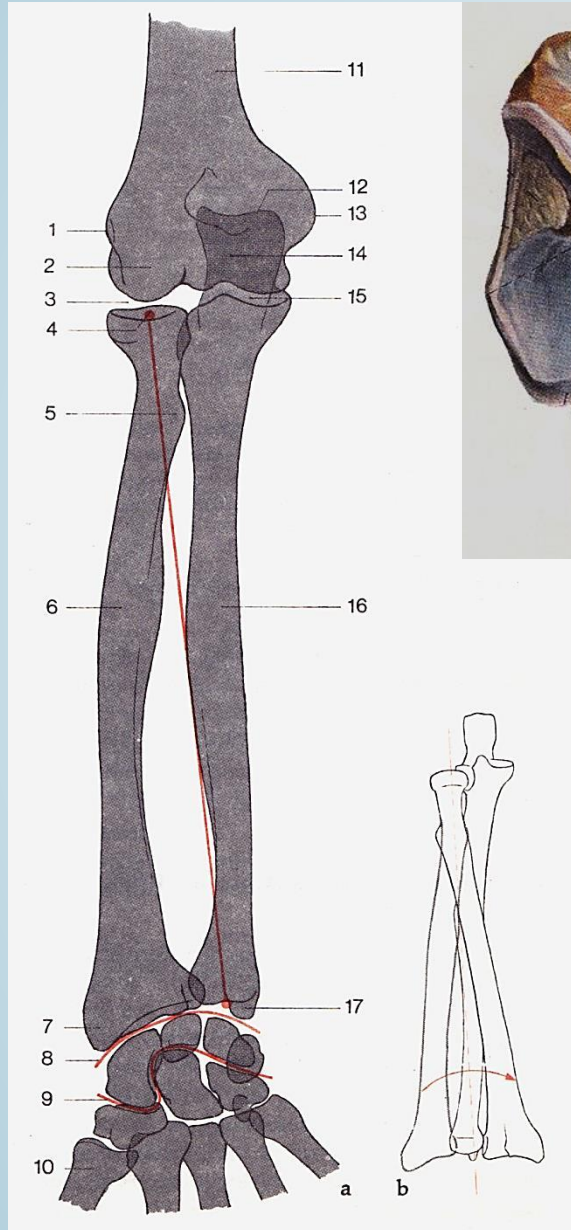
a: Axis rotationis bzw. Konstruktionsachse:
Caput humeri → Caput humeri →
Tuberositas radii → Processus styloideus ulnae

Articulatio radioulnaris distalis

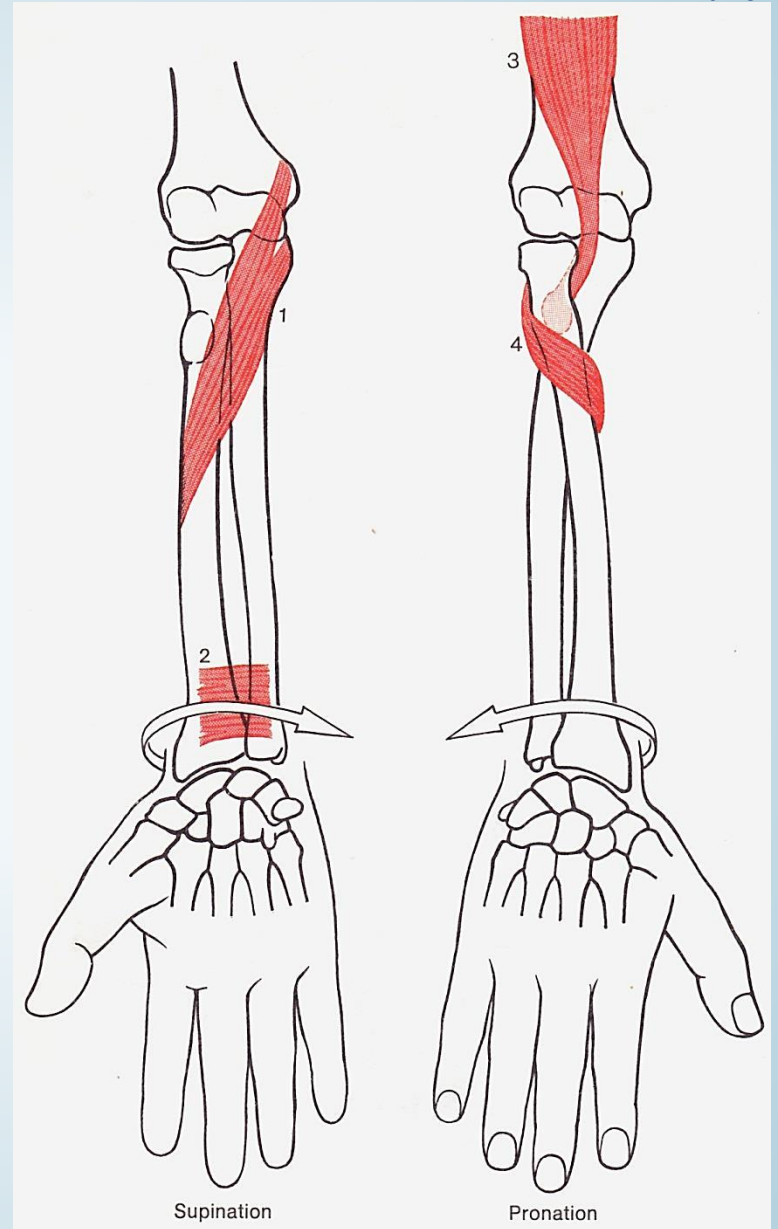


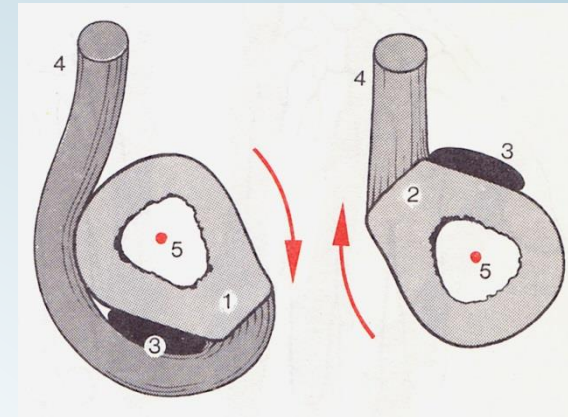
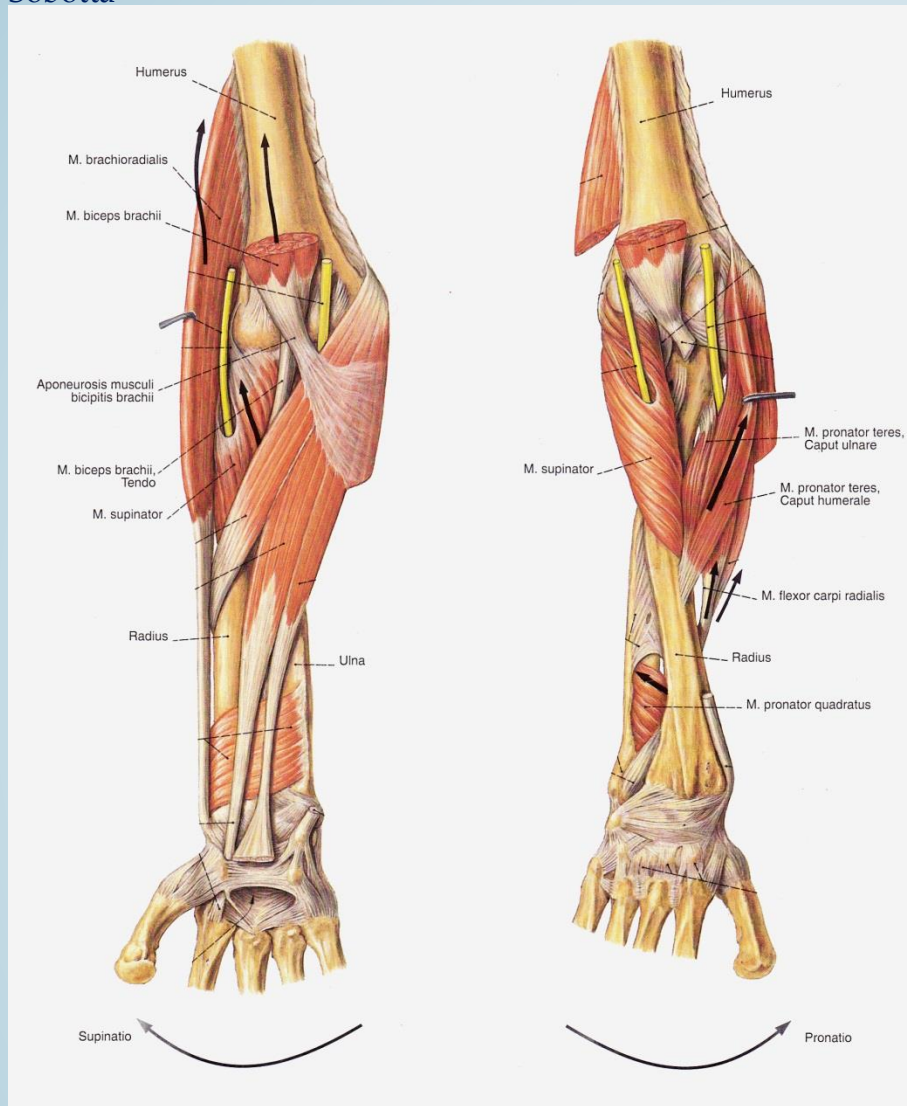
Sobotta





Braus





Die Rolle der Bizepssehne bei der Supination

M. brachioradialis: reponiert die Extremität aus beiden Positionen

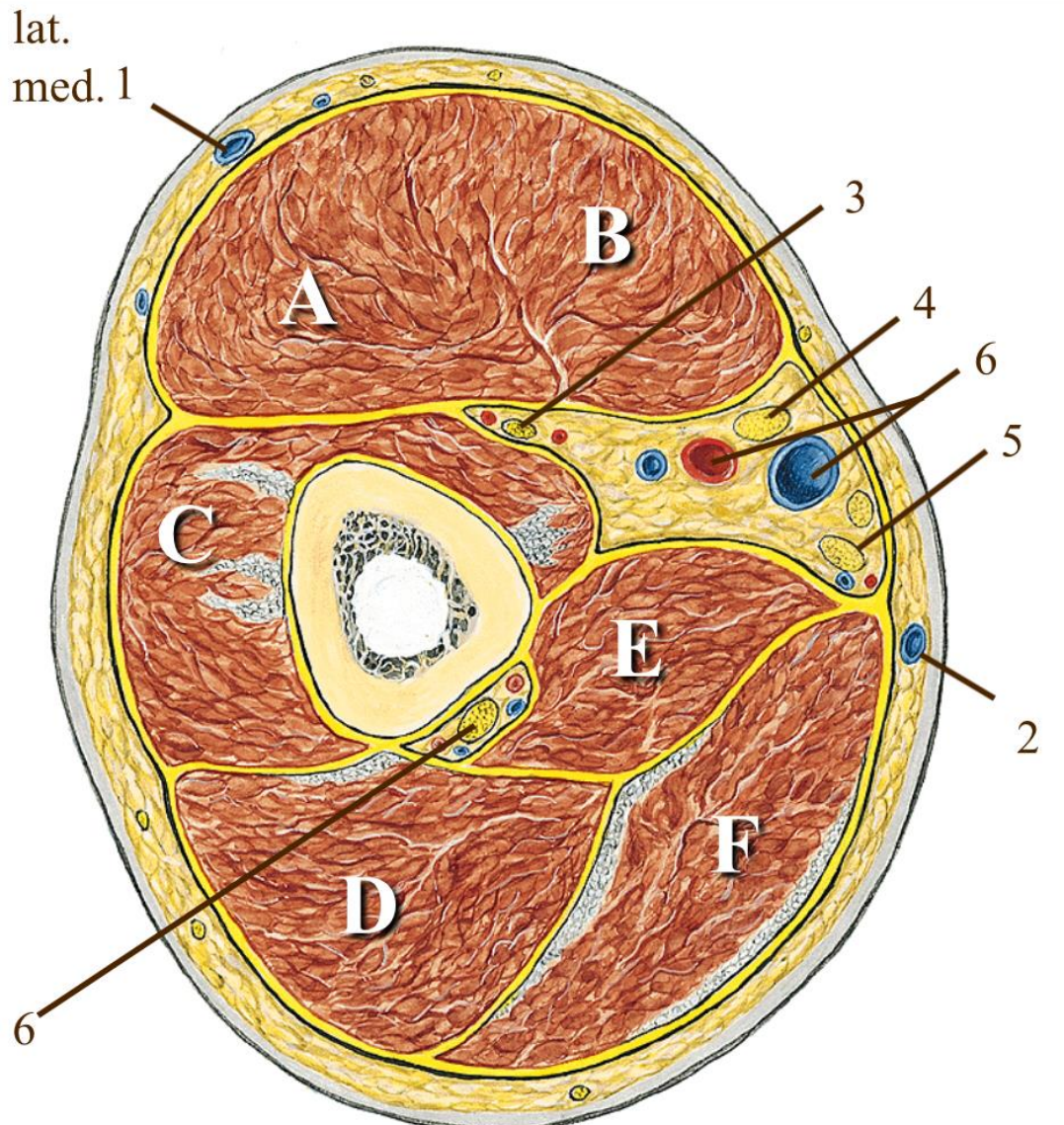
In den Radio-ulnargelenken supinieren: (80-90°)

M. biceps brachii,
M. supinator,
M. abductor pollicis longus,
M. extensor pollicis longus.

In den Radio-ulnargelenken pronieren: (80-90°)

M. pronator teres,
M. pronator quadratus,
M. flexor carpi radialis.

Querschnitt des Oberarms



1. v. cephalica

2. v. basilica

3. n. musculocutaneus

4. n. medianus

5. n. ulnaris

6. n. radialis

A) m. biceps brachii, caput longum

B) m. biceps brachii, caput breve

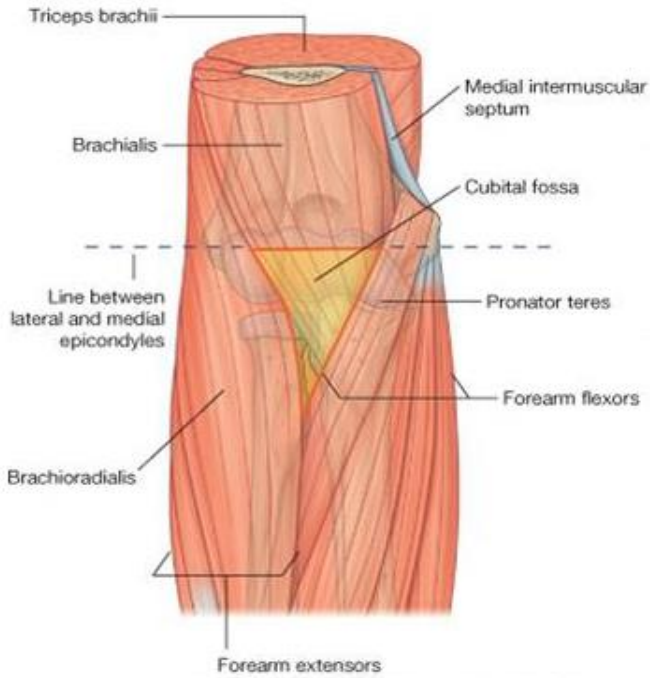
C) m. brachialis

D) m. triceps brachii, caput laterale

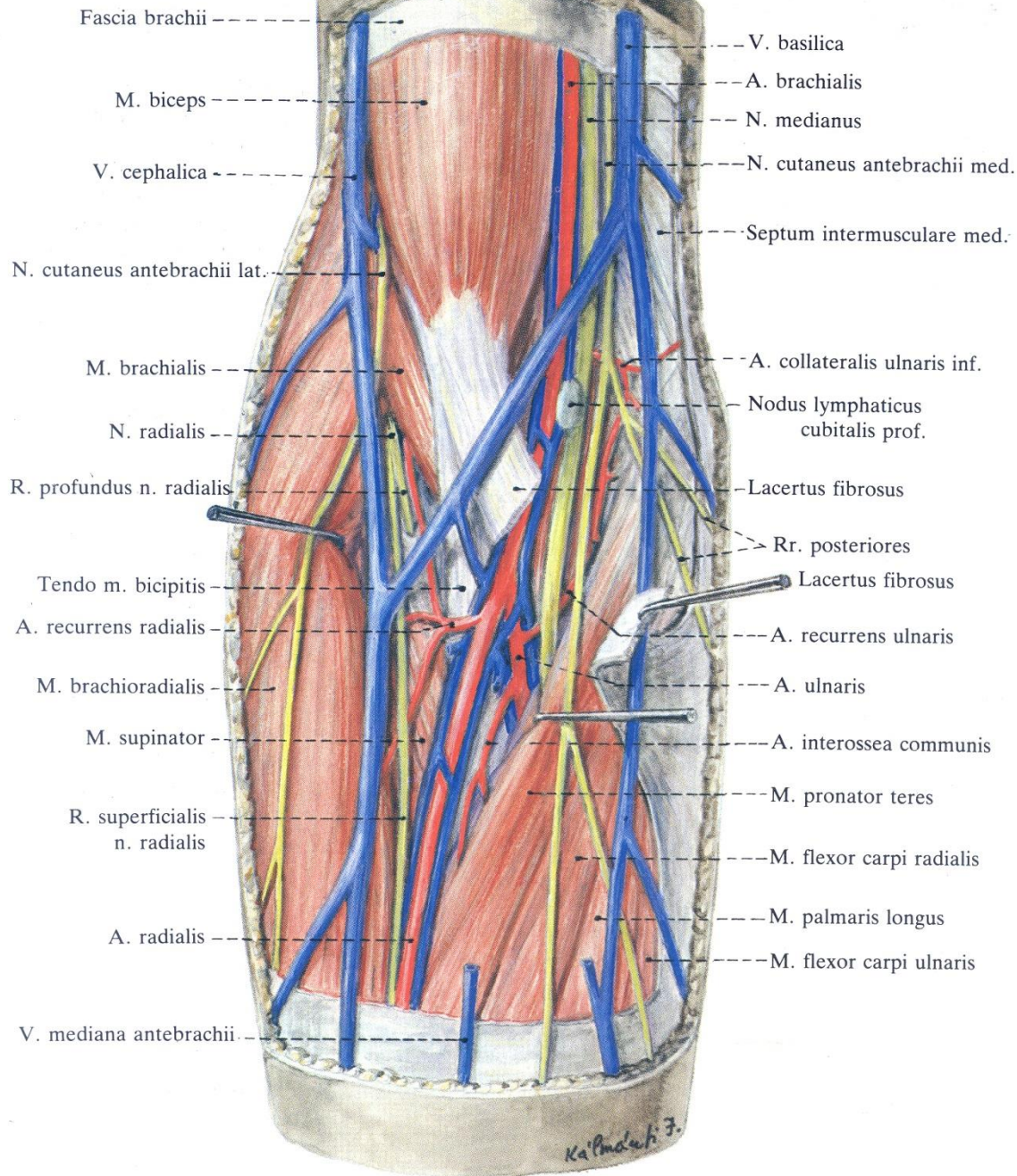
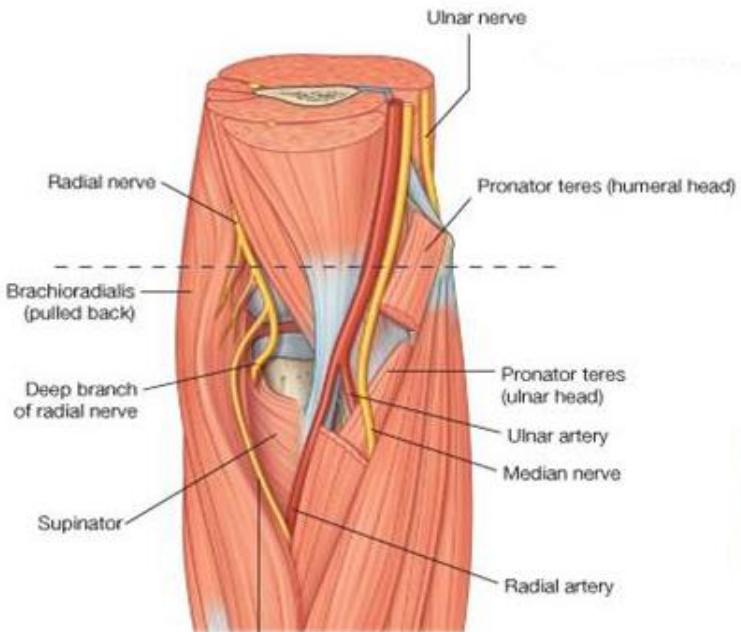
E) m. triceps brachii, caput mediale

F) m. triceps brachii, caput

Fossa cubiti



© Elsevier. Drake et al: Gray's Anatomy for Students



Rete articulare cubiti

Arterien des Ellenbogengelenks:

a. collateralis radialis et ulnaris

ex a. profunda brachii

a. collateralis ulnaris

ex a. brachialis

a. recurrens interossea

ex a. interossea communis ex a.

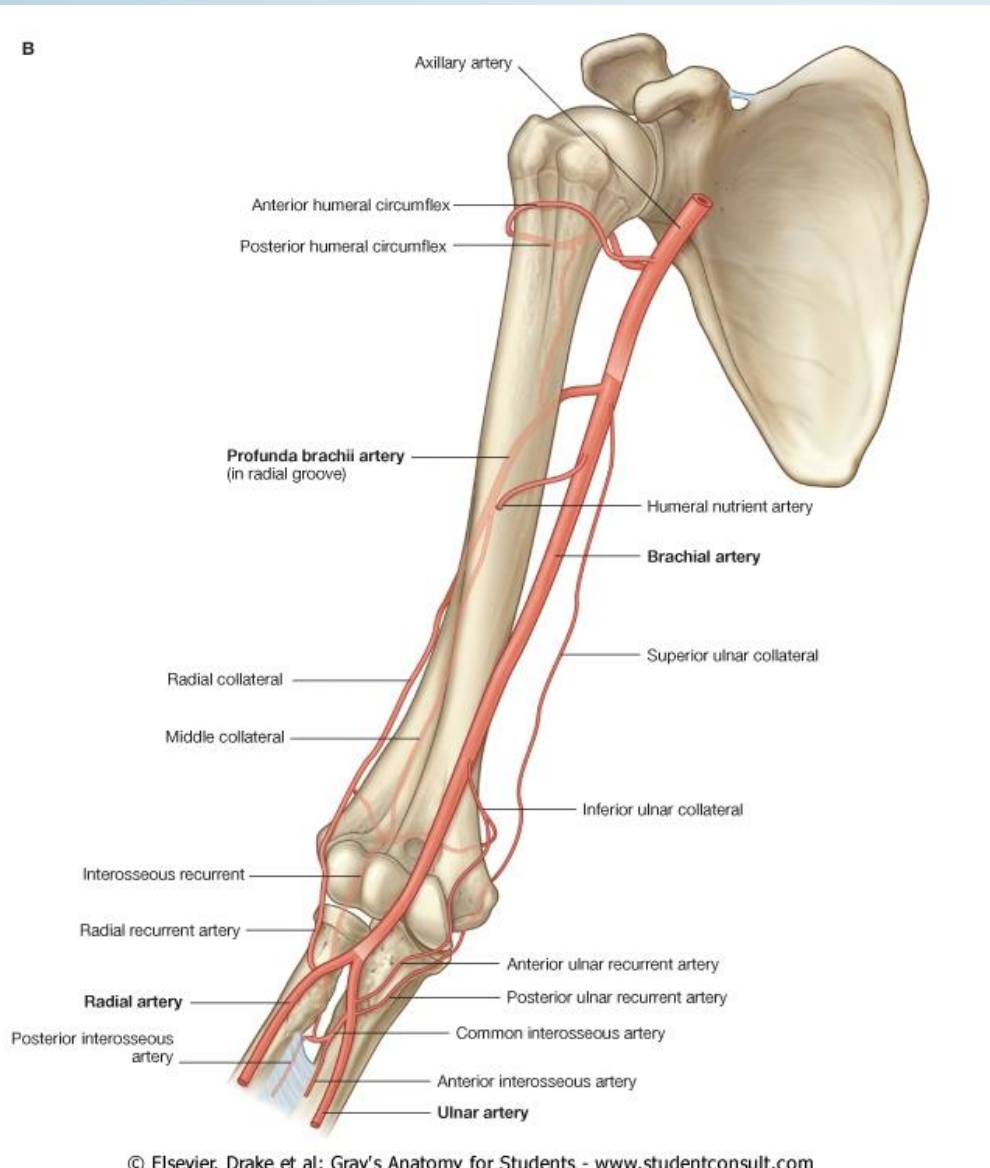
ulnaris

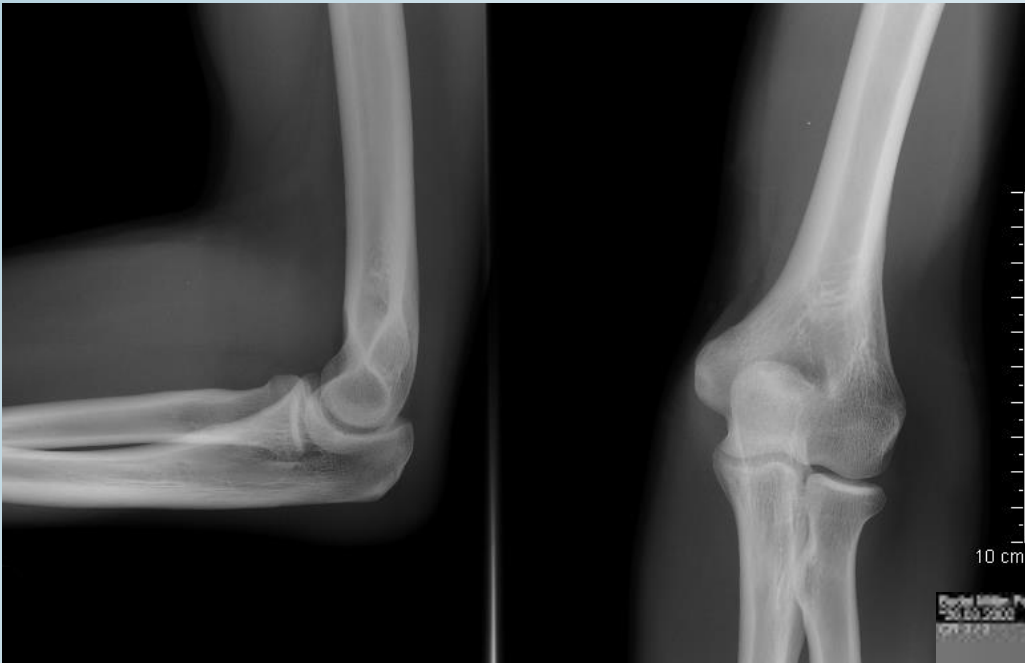a. recurrens ulnaris

ex a. ulnaris

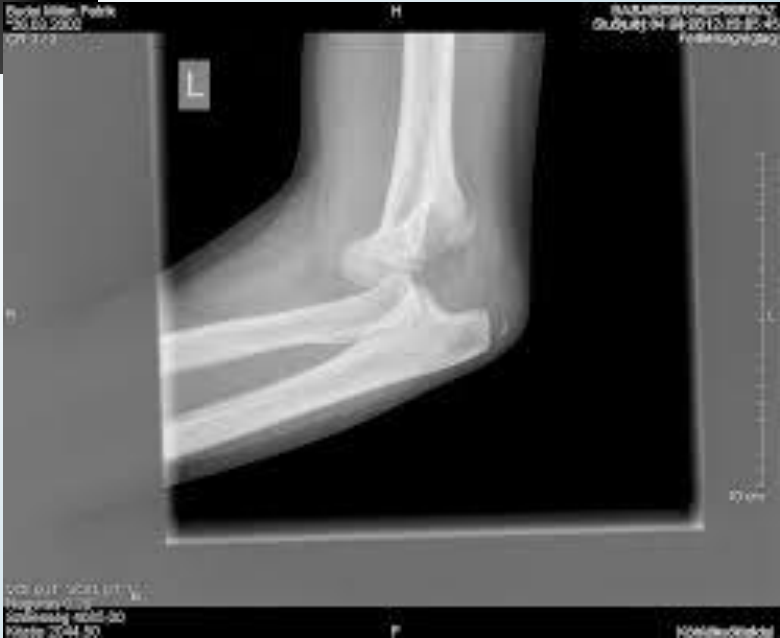a. recurrens radialis

ex a. radialis

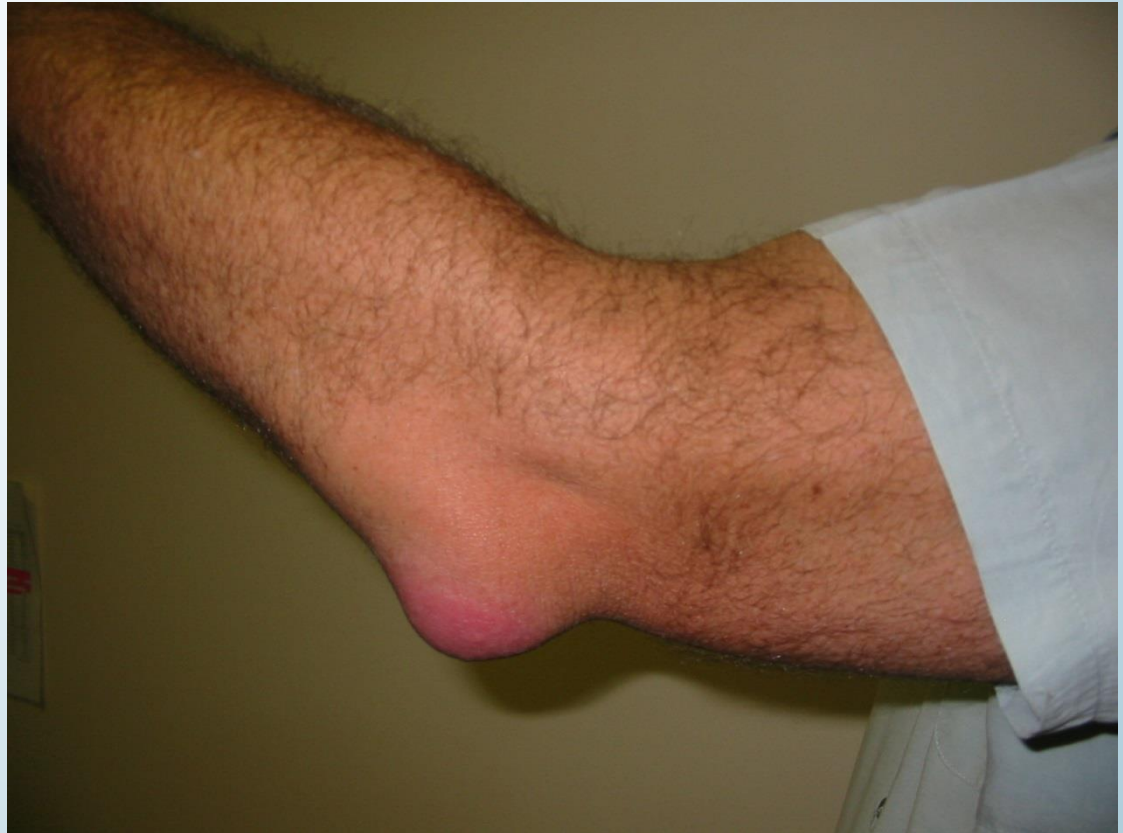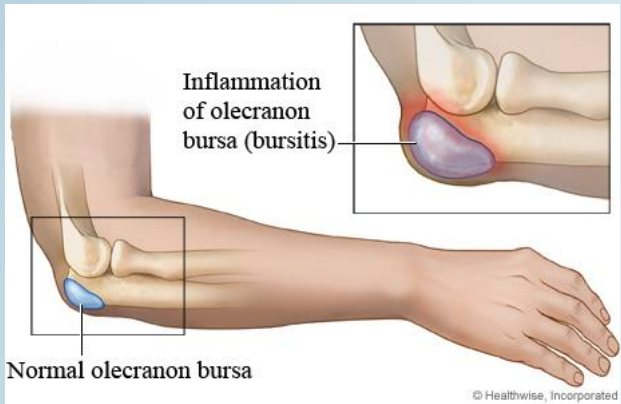




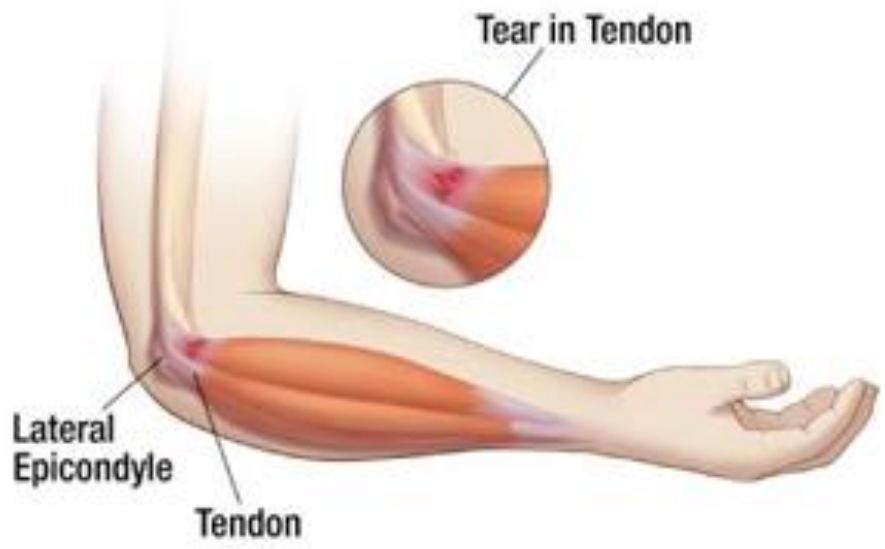www.patikapedia.hu



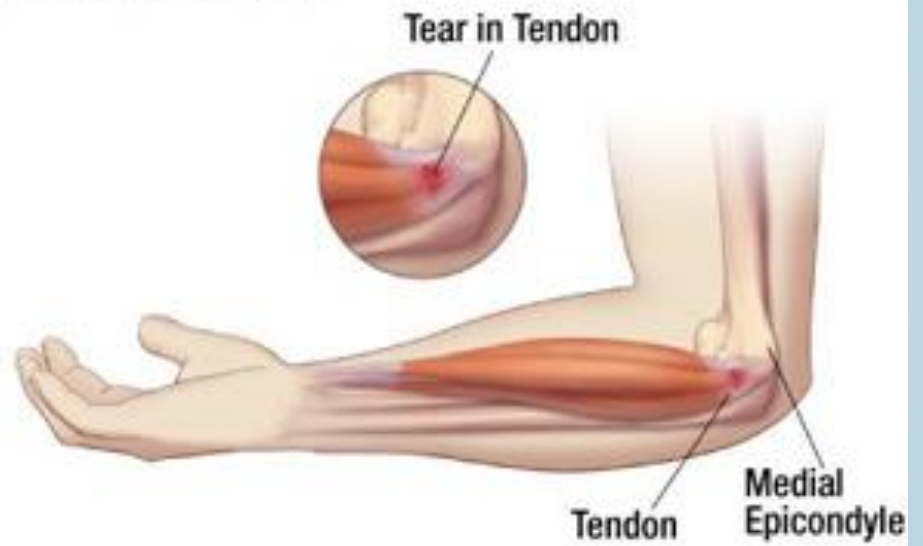
www.phd.lib.uni-miskolc.hu



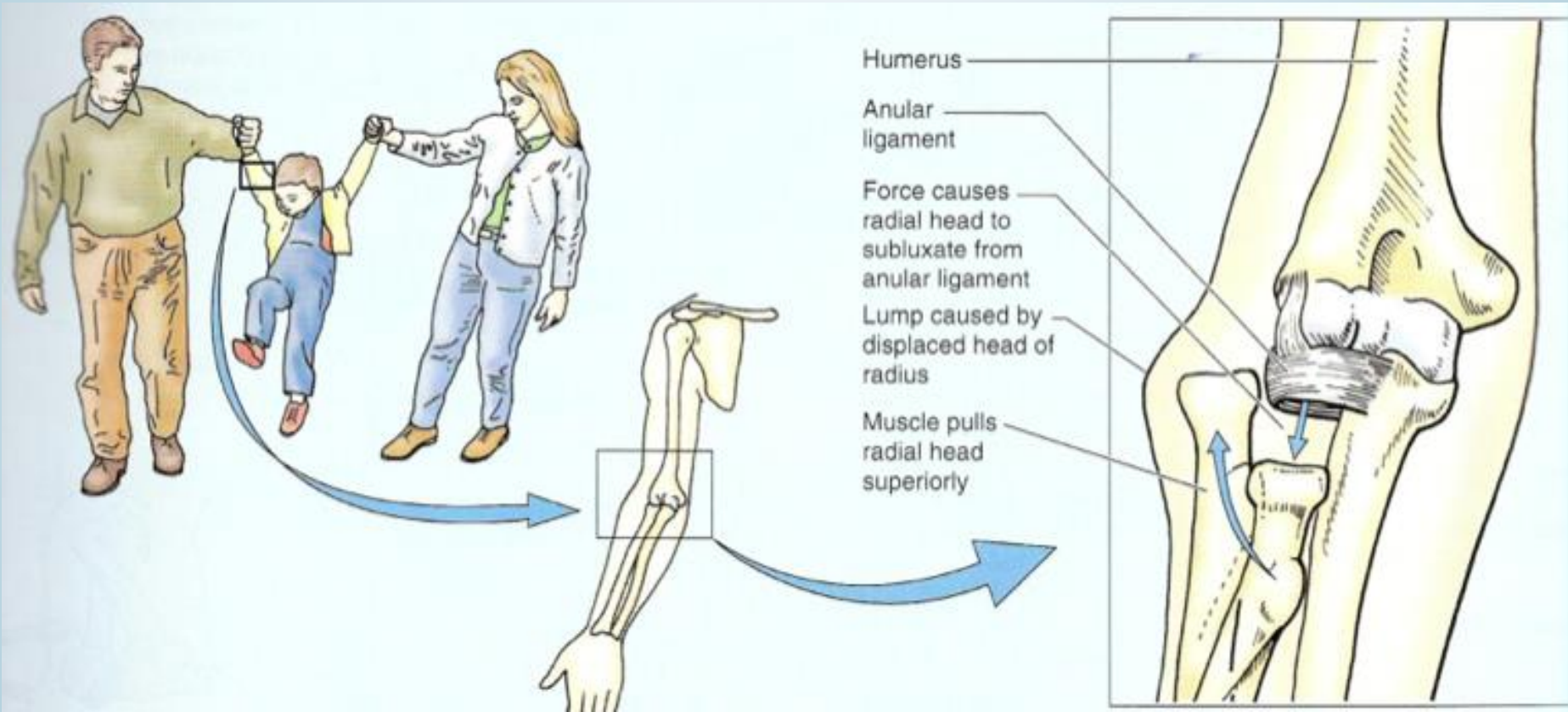
Tennis Elbow



Golfer's Elbow (Medial Epicondylitis)



Nursemaid's elbow



Literatur

Dr. Gábor Baksa

Braus: Anatomie des Menschen Band I (Verlag von Julius Springer 1929.)

Faller: Anatomie in Stichworten – Ein Arbeitsbuch für Medizinstudente und praktische Ärzte (Ferdinand Enke Verlag 1980.)

Hajdu: www.lib.sote.hu / Wissensbasis / hf-beweg.doc

Kiss: Rendszeres bonctan (Medicina Könyvkiadó 1958.)

Pernkopf Anatomie. Atlas der topographischen und angewandten Anatomie des Menschen (Urban & Schwarzenberg 1991.)

Sobotta: Az ember anatómiájának atlasza (Semmelweis Kiadó 1994.)

Thiel: Photographischer Atlas der praktischen Anatomie (Springer 2002.)

www.commonswikimedia.org

www.en.wikipedia.org

www.patikapedia.hu

www.phd.lib.uni-miskolc.hu