

Aufsteigende Bahnen:  
epikritische und protopathische Sensibilität.  
Neuroanatomie des Schmerzens.

**Dr. Tamas Ruttkay**

Institut für Anatomie, Histologie und Embryologie  
2017.

# Grundsätzliche Definitionen

- Kern oder Kerngebiet – *Nucleus*:** Ansammlung von Nervenzellkörpern (Perykarien) im zentralen Nervensystem (ZNS)  
→ ist von weißer Substanz umgeben und bildet mit der Klein- und Großhirnrinde die graue Substanz (Substantia grisea)
- im Gehirn: von einander gut abgrenzbar  
im Rückenmark: die funktionell zusammengehörenden zellkörper sind miteinander verschmolzen und über längere Rückenmarkabschnitte erstrecken können (Kernsäulen)
- Ganglion:** Ansammlung von Nervenzellkörpern außerhalb des zentralen Nervensystems  
→ nicht identisch mit den Basalganglien (subkortikale Kerne)
- Nervenbahn:** Leitungssystem gebündelter Nervenfasern
- im peripheren Nervensystem: **Nerv – *Nervus***  
im zentralen Nervensystem: **Bahn – *Tractus, Fasciculus, Stria, Funiculus, Lemniscus, Decussatio***  
→ bildet die weiße Substanz (Substantia alba)

# Sensorische Systeme

Sinnesorgane  
(Zellkörper immer peripher)  
**Rezeptor**

peripherer Axon des 1. Neurons

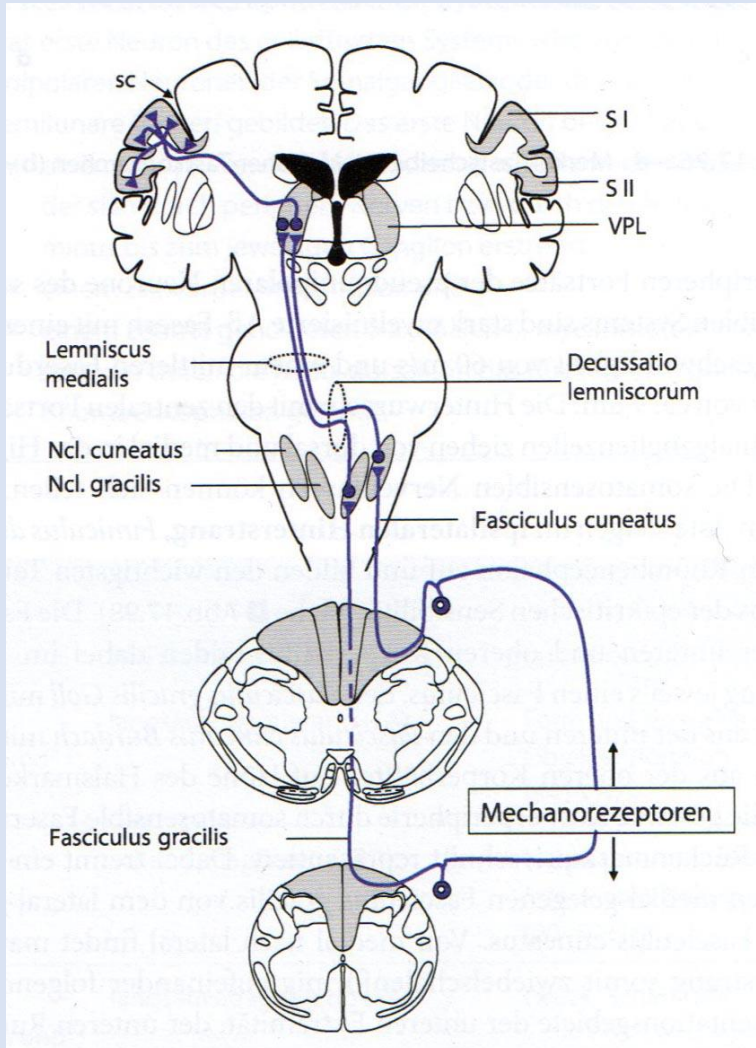
Ganglion spinale  
(Zellkörper des 1. Neurons)

zentraler Axon des 1. Neurons

**Rückenmark**

**Umschaltstellen  
(z.B. Thalamus)**


**primärer somatosensorischer  
Cortex (SI)**



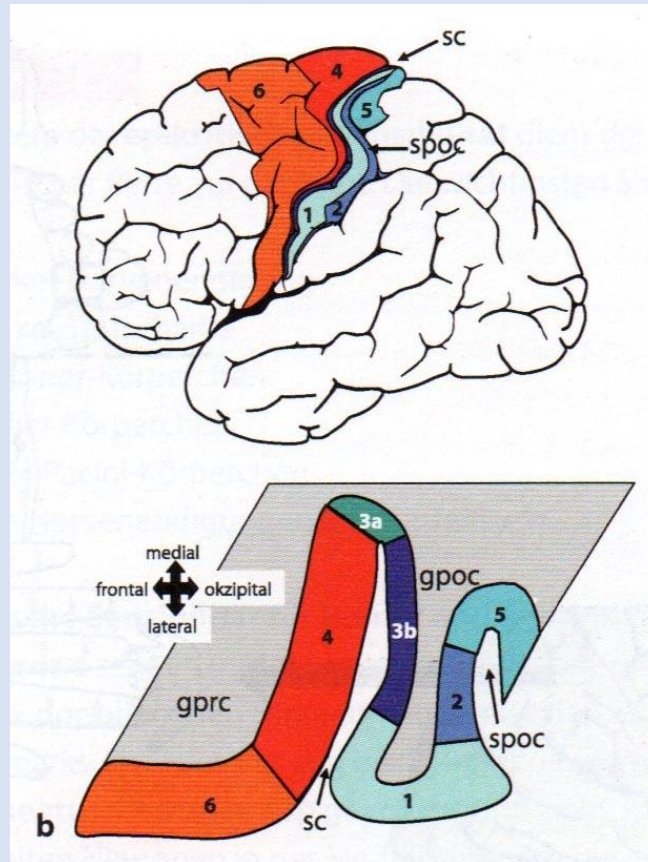
# Primärer somatosensorischer Cortex

Brodmann-Areale: nach Zyto- und Myeloarchitektonik eingeteilte  
Großhirnrindengebiete des Menschen  
→ funktionelle Zuordnung

**Primärer somatosensorischer Cortex: Brodmann-Areale 3, 1, 2**



Korbinian Brodmann  
(1868-1918)



# Thalamus

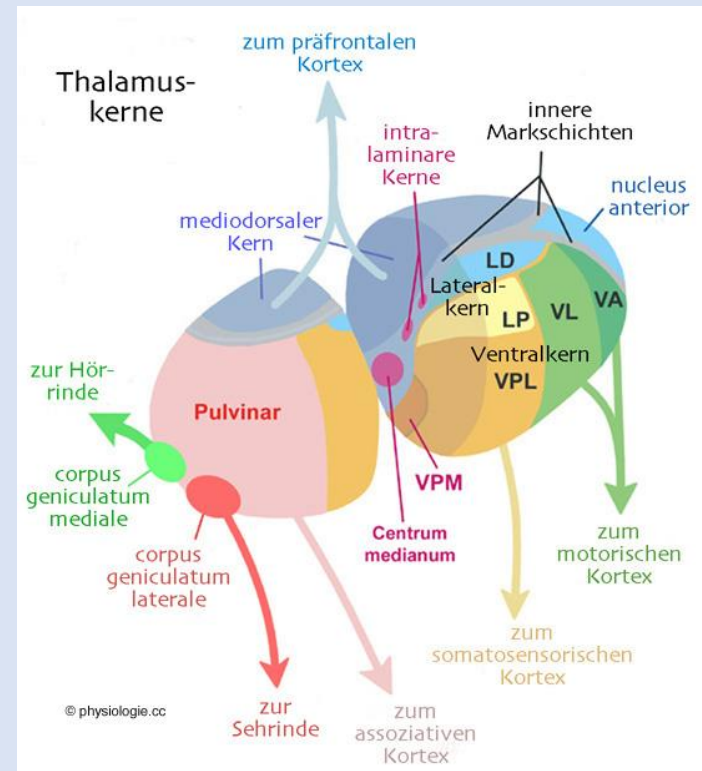
Zusammensetzung von Kerngebieten, die eine besonders starke Verbindung zur Großhirnrinde aufweisen.

Umschaltstelle: primitive Informationsverarbeitung

→ funktioniert als Filter zwischen Peripherie und Großhirnrinde

Die zuführenden Nervenzellen zum Thalamus sind überwiegend überkreuzt, so dass jede Thalamusseite die gegenüber liegende Körperhälfte repräsentiert.

„Tor zum Bewusstsein“



# Rezeptoren

## Mechano-, Thermo-, Chemo-, Fotorezeptoren

→ Die sensorischen Systeme sind auf eine Modalität spezialisiert – adäquate Reize.

### Exterozeptoren

**externen**

liefern Informationen über den Status des

Körpermilieus

### Interozeptoren

**internen**

**Propriozeptoren** liefern Information über Zustand (Kontraktion, Dehnung) der Muskel und Gelenke.

Exterozeptoren:

**Telerezeptoren** (Sehen, Hören, Geruch)

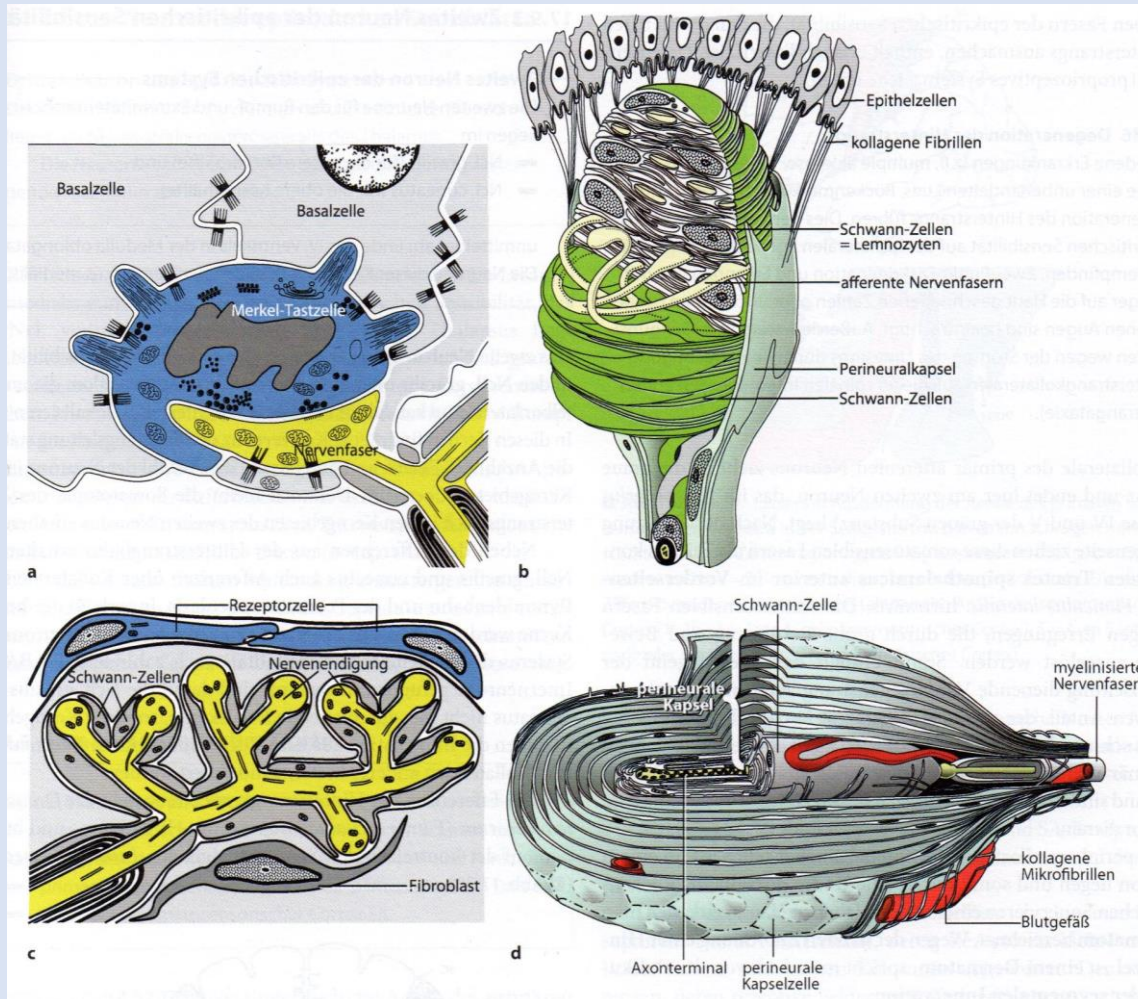
**Kontaktrezeptoren** (Geschmackempfindung, Tastsinn)

Interozeptoren:

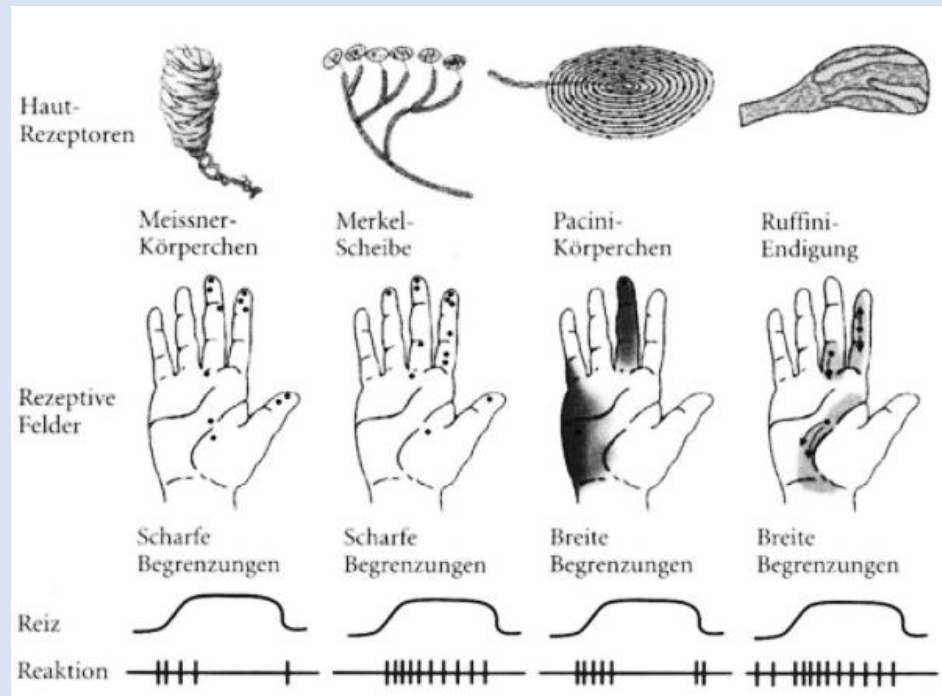
**Kontaktrezeptoren**

# Sinnesorgane der epikritischen Sensibilität

- Merkel-Tastscheibe (a)
- Meissner-Tastkörperchen (b)
- Ruffini-Körperchen (c)
- Vater-Pacini-Körperchen (d)



# Sinnesorgane der epikritischen Sensibilität



<https://www.repetico.de>

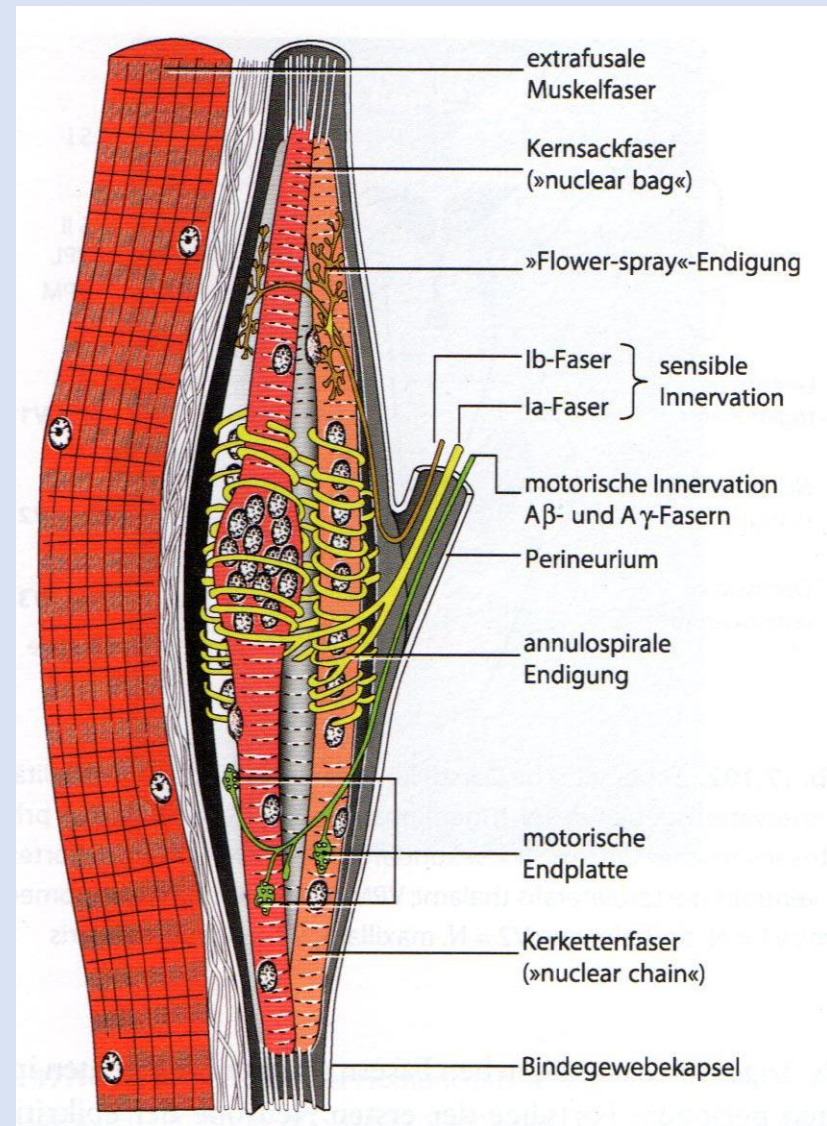
Tab. 17.18. Sinnesorgane der Oberflächensensibilität

Sinnesorgan	Lage	Adäquater Reiz	Physiologisches Verhalten	Funktion
Merkel-Tastscheibe	Stratum basale des mehrschichtigen Plattenepithels, Haarfollikel	phasische und statische Komponente des Drucks und der Dehnung	langsam adaptierend (SA)	Form und Textur eines Objekts, Vibration (5–15 Hz)
Meissner-Tastkörperchen und freie Nervenendigungen an Haarfollikeln	Stratum papillare der Leistenhaut, Haarfollikel	phasische Komponente der Berührung und Vibration	schnell adaptierend (RA)	Hautberührung, niederfrequente Vibration (20–50 Hz)
Ruffini-Körperchen	Stratum reticulare der behaarten und unbehaarten Haut, Haarfollikel	phasische und statische Komponenten des Drucks und der Dehnung	langsam adaptierend (SA)	Druck, Scherkräfte
Vater-Pacini-Körperchen	tiefe Cutis und v.a. Subcutis	phasische Komponente der Vibration	sehr schnell adaptierend (RA)	hochfrequente Vibration (40–1000 Hz)



# Sinnesorgane der propriozeptiven Sensibilität

- Muskelspindel
- Golgi-Sehnenorgane

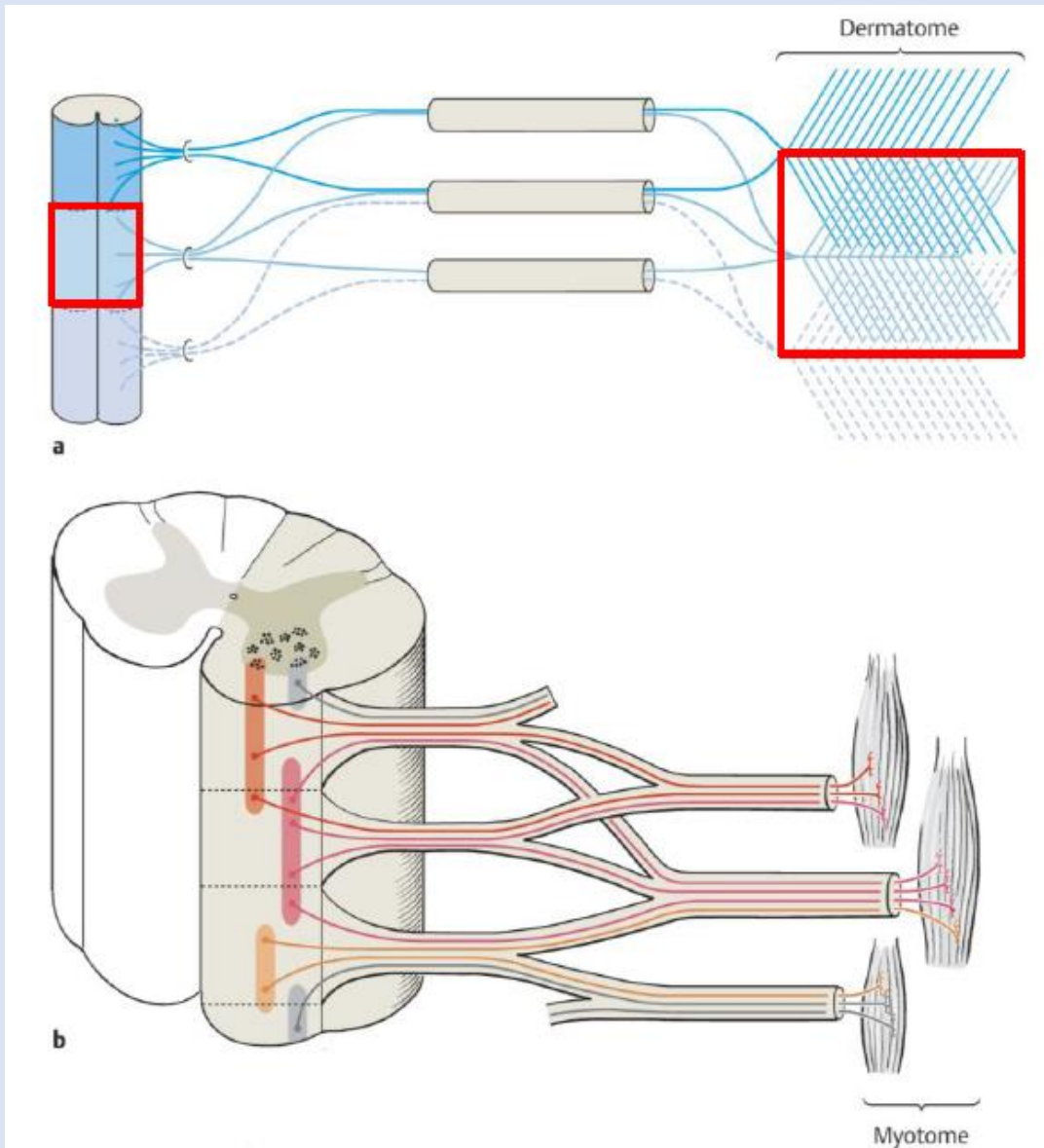


# Einteilung der Nervenfasern nach Durchmesser und Leitungsgeschwindigkeit

■ **Tab. 17.3.** Einteilung der Nervenfasern nach Kaliber und Leitungsgeschwindigkeit

Gruppe	Nervenfaserdurchmesser in $\mu\text{m}$	Leitungsgeschwindigkeit (Warmblüter) in m/s	Beispiele
<b>Markhaltige Nervenfasern</b>			
Ia A $\alpha$	10–20	60–120	Efferenzen zu quergestreiften Muskelfaser (Skelettmuskulatur) Afferenzen aus Muskelspindeln
Ib A $\beta$	6–12	30–70	Sehnenorgan
II	9	25–70	Afferenzen aus der Haut und von Haarfollikeln (Berührungsempfindung, Vibration)
III A $\gamma$	4–8	15–30	Efferenzen zu intrafusalen Muskelfasern von Muskelspindeln
III A $\delta$	3–5	12–30	Afferenzen aus der Haut (freie Nervenendigungen, Wärme-, Kälte- und Schmerzleitung)
B	1–3	3–15	präganglionäre vegetative Nervenfasern
<b>Marklose Nervenfasern</b>			
IV C	0,3–1	0,5–2	postganglionäre vegetative Nervenfasern, Schmerz- und Temperaturleitung

# Innervation der Haut und Skelettmuskulatur



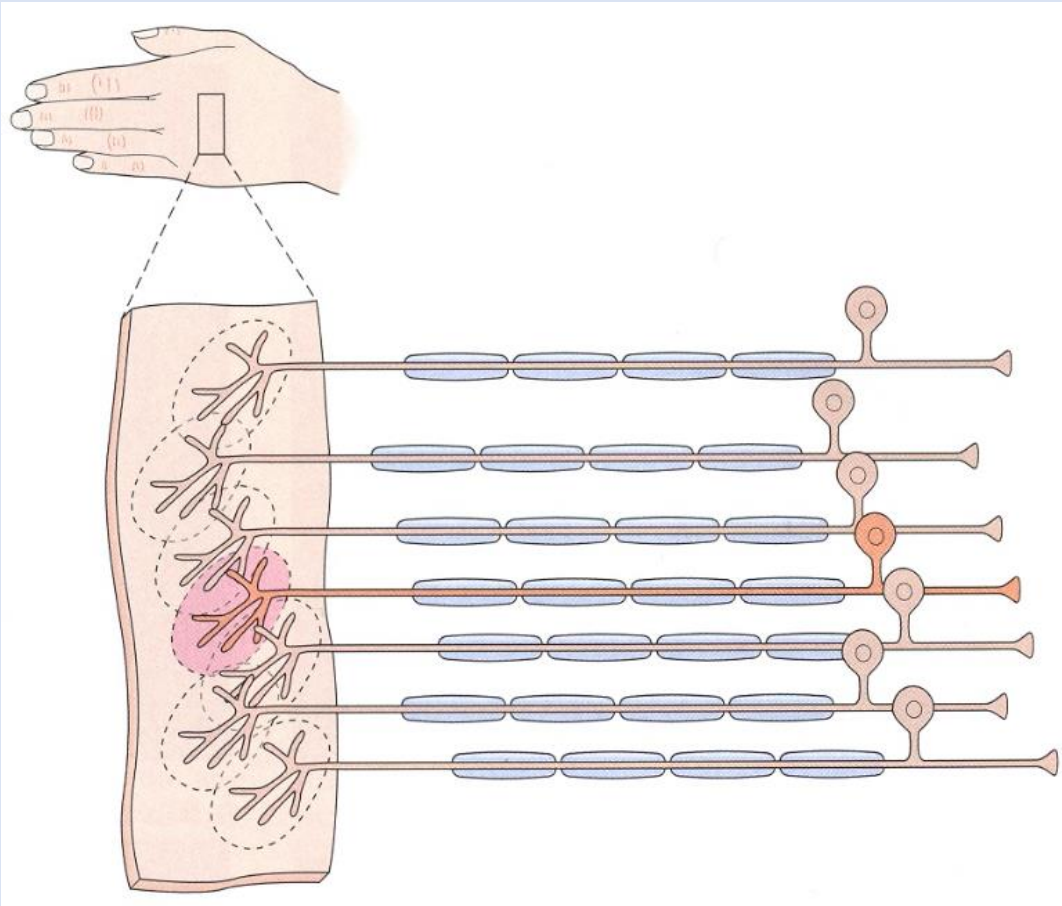
**Dermatom**

→ segmentale Innervation

**Myotom**

→ polisegmentale Innervation

# Rezeptive Felder



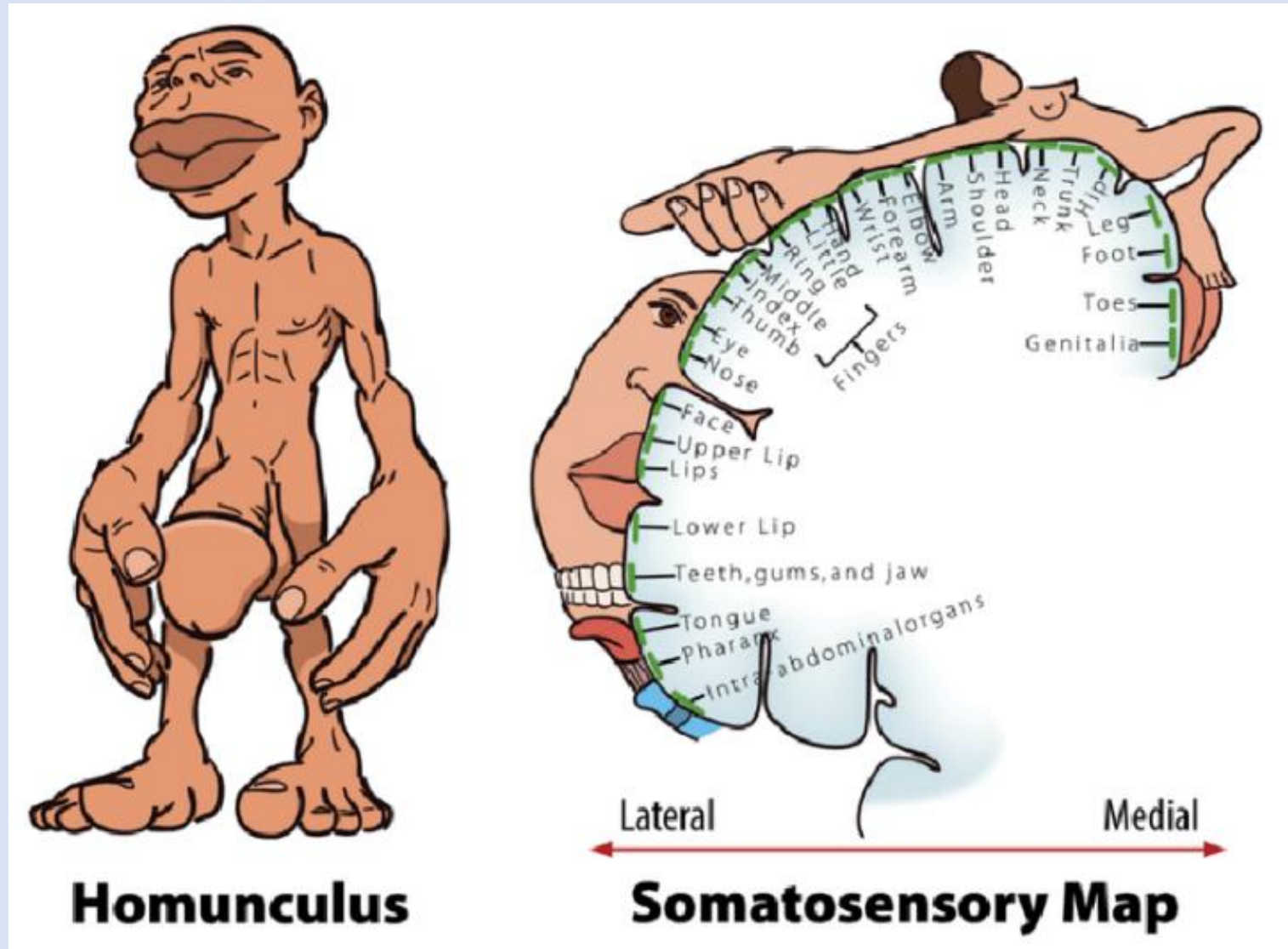
1 rezeptives Feld – 1 Neuron

Größe des rezeptiven Feldes ist unterschiedlich (z.B. Hand ↔ Rücken)

Überlappungen

Laterale Hemmung  
→ Zwei-Punkt-Diskrimination

# Somatotopie - Sensorischer Homunculus



# Das Rückenmark (Medulla spinalis)

Verbindung zwischen Gehirn und Peripherie (makroskopisch und funktionell)

Verfügt auch über eigene Kerne

Auf- und absteigende Bahnen

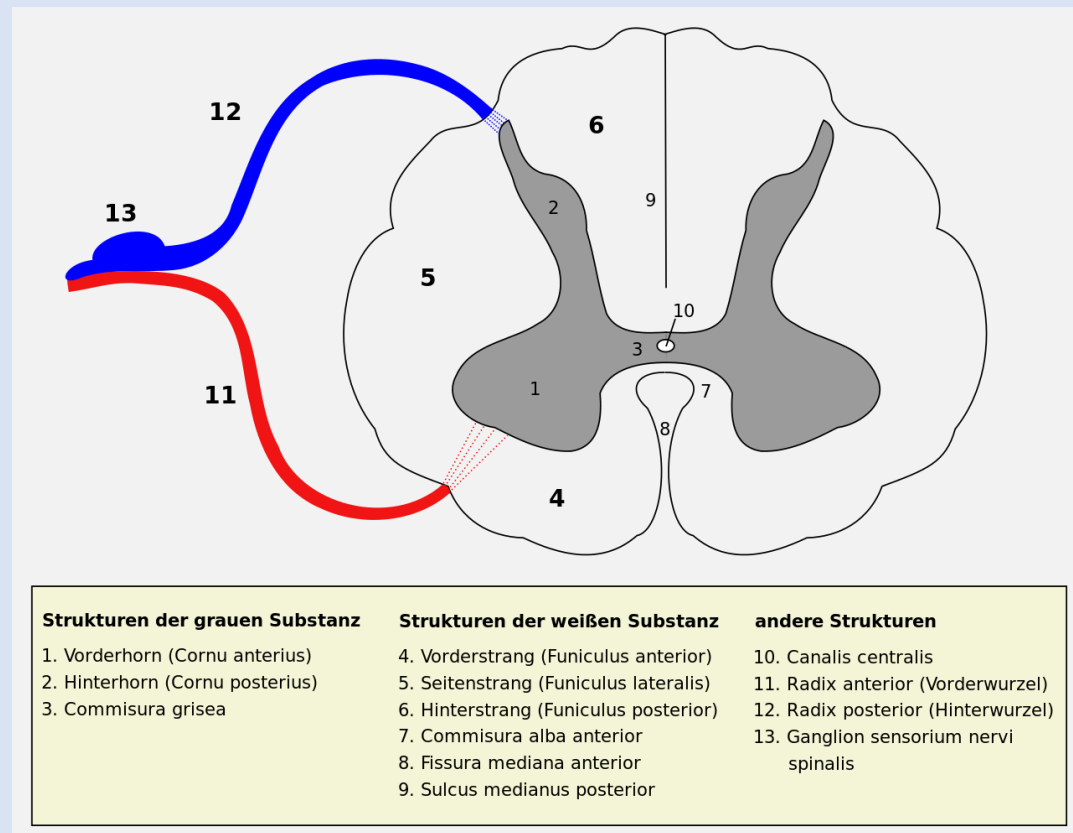
Eigenes System

Umschaltstelle

Reflexzentrum

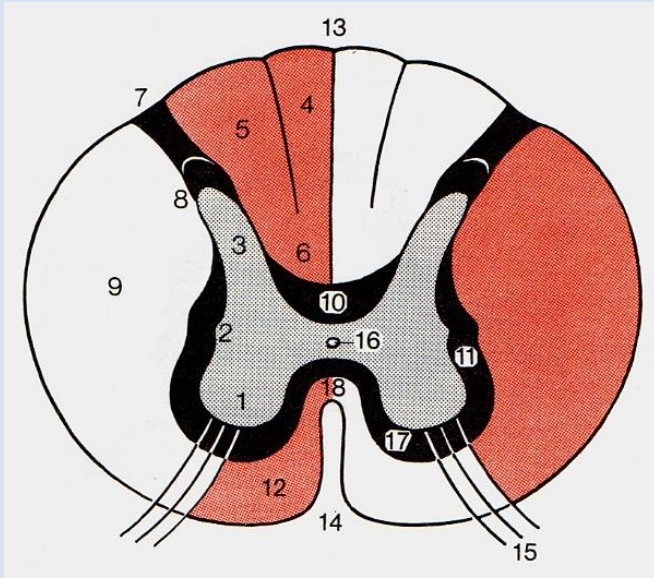


## Aufsteigende Bahnen

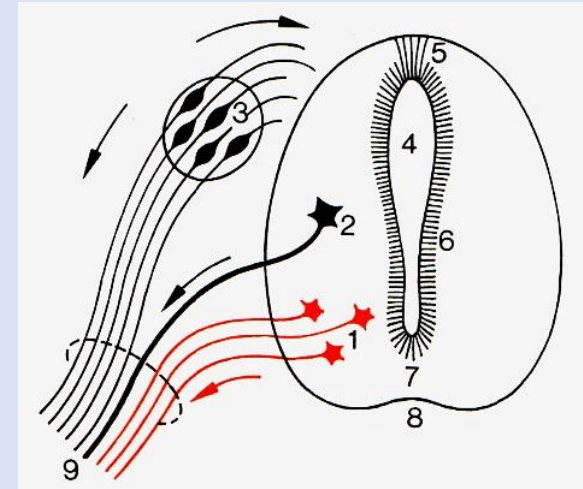


# Bahnen des Rückenmarkes

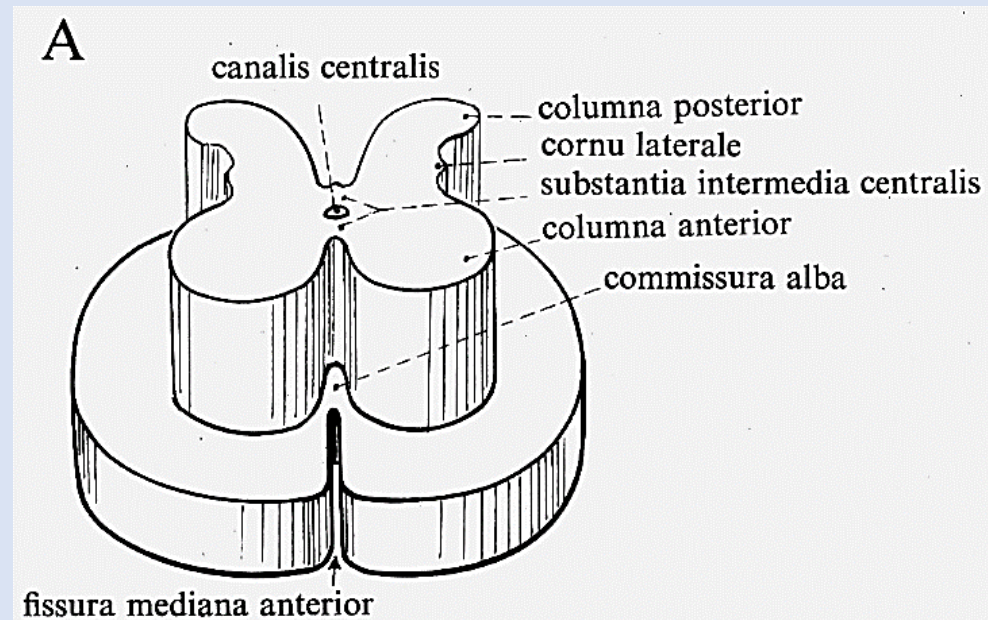
Faller



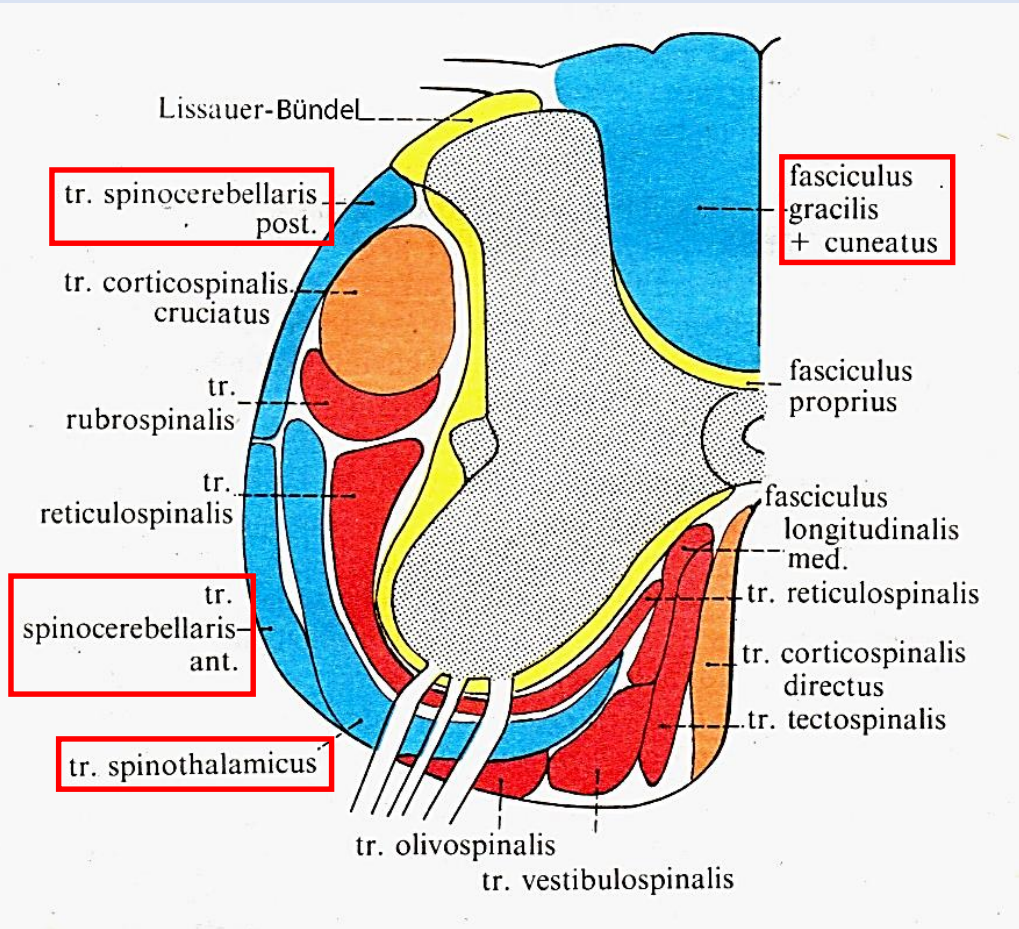
Faller



- 4., 5. Funiculus posterior (Hinterstrang)
- 9. Funiculus lateralis (Seitenstrang)
- 12. Funiculus anterior (Vorderstrang)
  
- 10. Fasciculus proprius posterior
- 11. Fasciculus proprius lateralis
- 17. Fasciculus proprius anterior
- 18. Commissura alba



# Bahnen des Rückenmarkes



## Aufsteigende Bahnen

- Hinterstrangbahnen
- anterolaterales System
- zum Kleinhirn aufsteigende Bahnen

## Absteigende Bahnen

- Pyramidalsystem
- Extrapyramidalsystem
- vegetative und monoaminerge Bahnen

## laut Funiculi:

Hinterstrangbahnen

Seitenstrangbahnen

Vorderstrangbahnen

## Eigenes System



# Somatosensorische Systeme

*Funktion:* Wahrnehmung von mechanischen, thermischen und chemischen Reizen, die auf die Körperoberfläche, Muskeln, Gelenke oder inneren Organe einwirken.

## **Epikritische Sensibilität - Oberflächensensibilität:**

→ Berührung, geringer Druck, Zwei-Punkt-Diskrimination, Dehnung oder Vibration in der Haut

### ***Hinterstrang-mediales-Lemniscus-System***

## **Propriozeptive Sensibilität - Tiefensensibilität:**

→ Kontraktion und Dehnung von Muskeln, Zug an Sehnen und Bewegungen in Gelenken

### ***zum Kleinhirn aufsteigende Bahnen (Hinterstrang-mediales-Lemniscus-System)***

## **Protopathische Sensibilität - Schmerz- und Temperatursinn:**

→ schmerzhafte mechanische (grober Druck), thermische und chemische Reize

### ***anterolaterales System***

# Hinterstrang-mediales-Lemniscus-System

## 1. Neuron:

**Zellkörper:** Ganglion spinale

**Zentrales Axon:** Radix posterior (A $\beta$ -Nervenfasern)

Fasciculus gracilis **Rückenmark**

Fasciculus cuneatus

## 2. Neuron:

**Zellkörper:** Nucleus gracilis

Nucleus cuneatus

**Axon:** Fibrae arcuatae interna **Medulla oblongata**

Decussatio lemniscorum

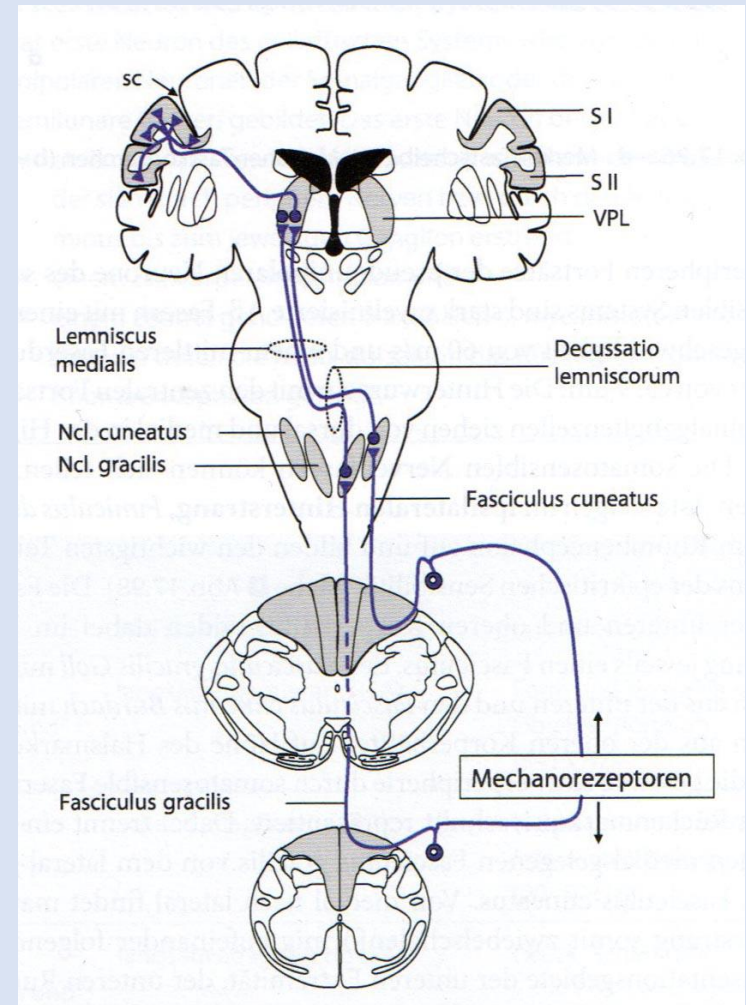
Lemniscus medialis

## 3. Neuron:

**Zellkörper:** Thalamus - Nucleus ventralis posterolateralis (VPL)

**Axon:** Radiatio thalami

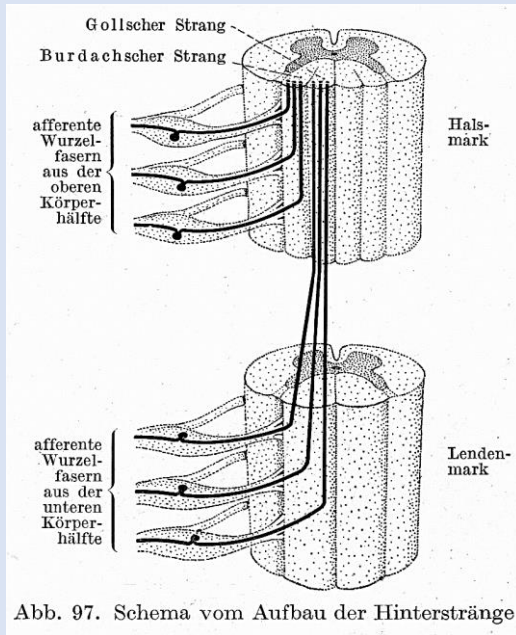
→ endet im Gyrus postcentralis (primärer somatosensorischer Cortex)



Zilles-Tillmann

# Hinterstrang-mediales-Lemniscus-System

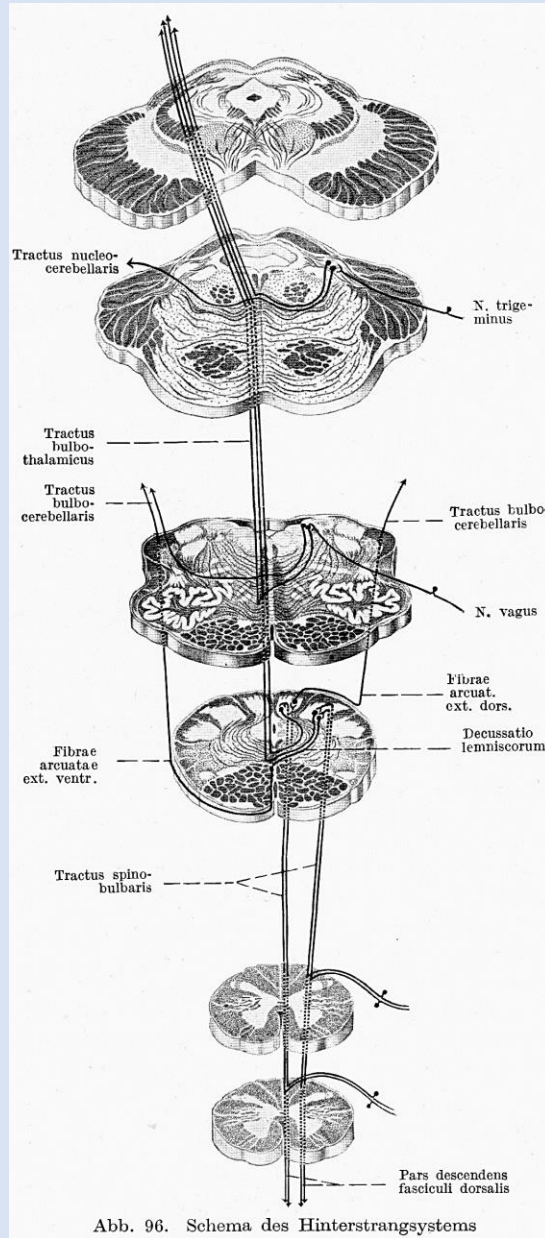
Burdach = Fasciculus cuneatus:  
lateral, aus der oberen  
Körperhälfte



Goll = Fasciculus gracilis  
medialer, aus der unteren  
Körperhälfte

→ Somatotopie

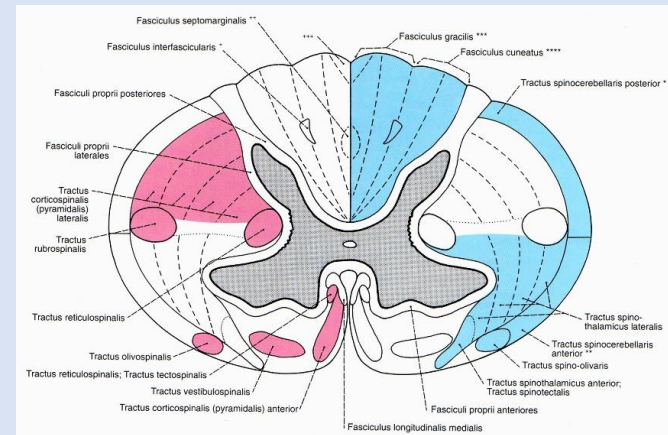
Clara



Hinterstrangbahnen

Burdach + Goll = Tractus spinobulbaris

- Axone des 1. Neurons
- ungekreuzt
- epikritische Sensibilität
- (propriozeptive Sensibilität)



Sobotta

# Zum Kleinhirn aufsteigende Bahnen

„Kleinhirnseitenstrangbahnen“

Tractus spinocerebellaris ventralis (Gowers):

Spinalganglienzellen

Umschaltung (L4 – S3)

Kreuzung in der Commissura alba  
(einige Fasern bleiben ungekreuzt)

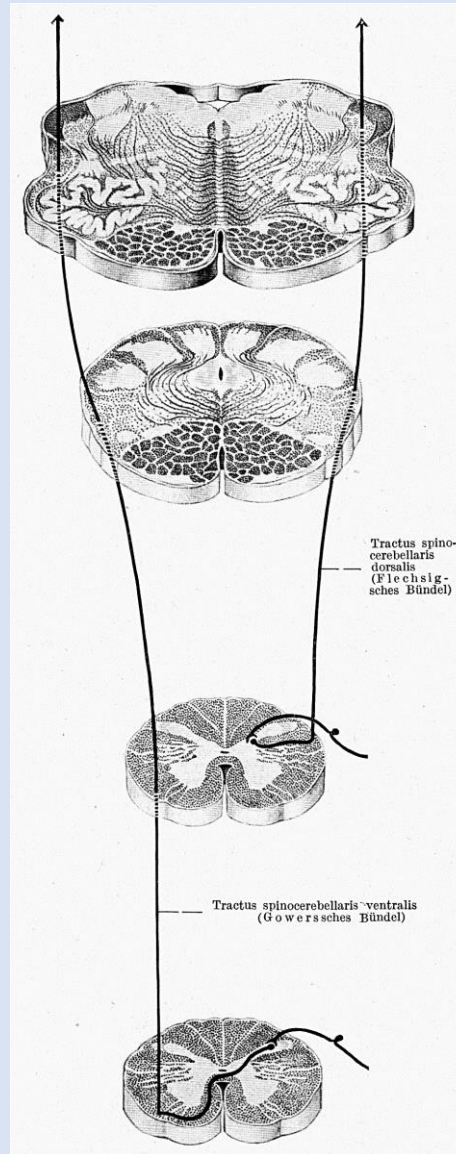
Seitenstrang

Pedunculus cerebellaris superior

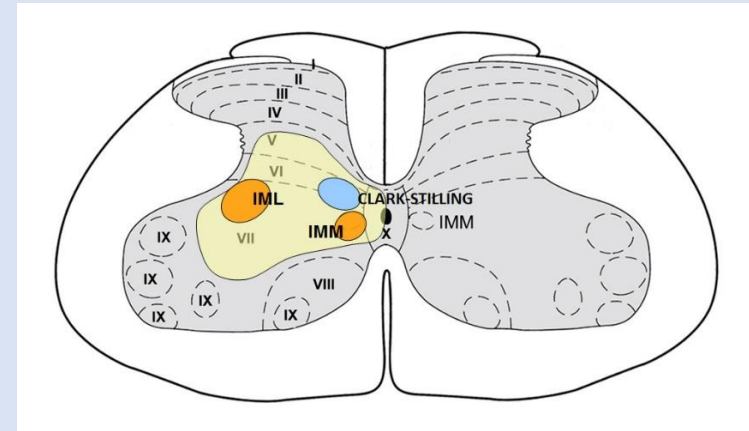
Moosfasern

Propriozeptive Sensibilität

Epikritische Sensibilität



Clara



Aus der Vorlesung von Dr. M. Kozsurek

Tractus spinocerebellaris dorsalis (Flechsig):

Spinalganglienzellen

Umschaltung (Th9 – L3) im Clark-Stilling-Kern

ungekreuzt

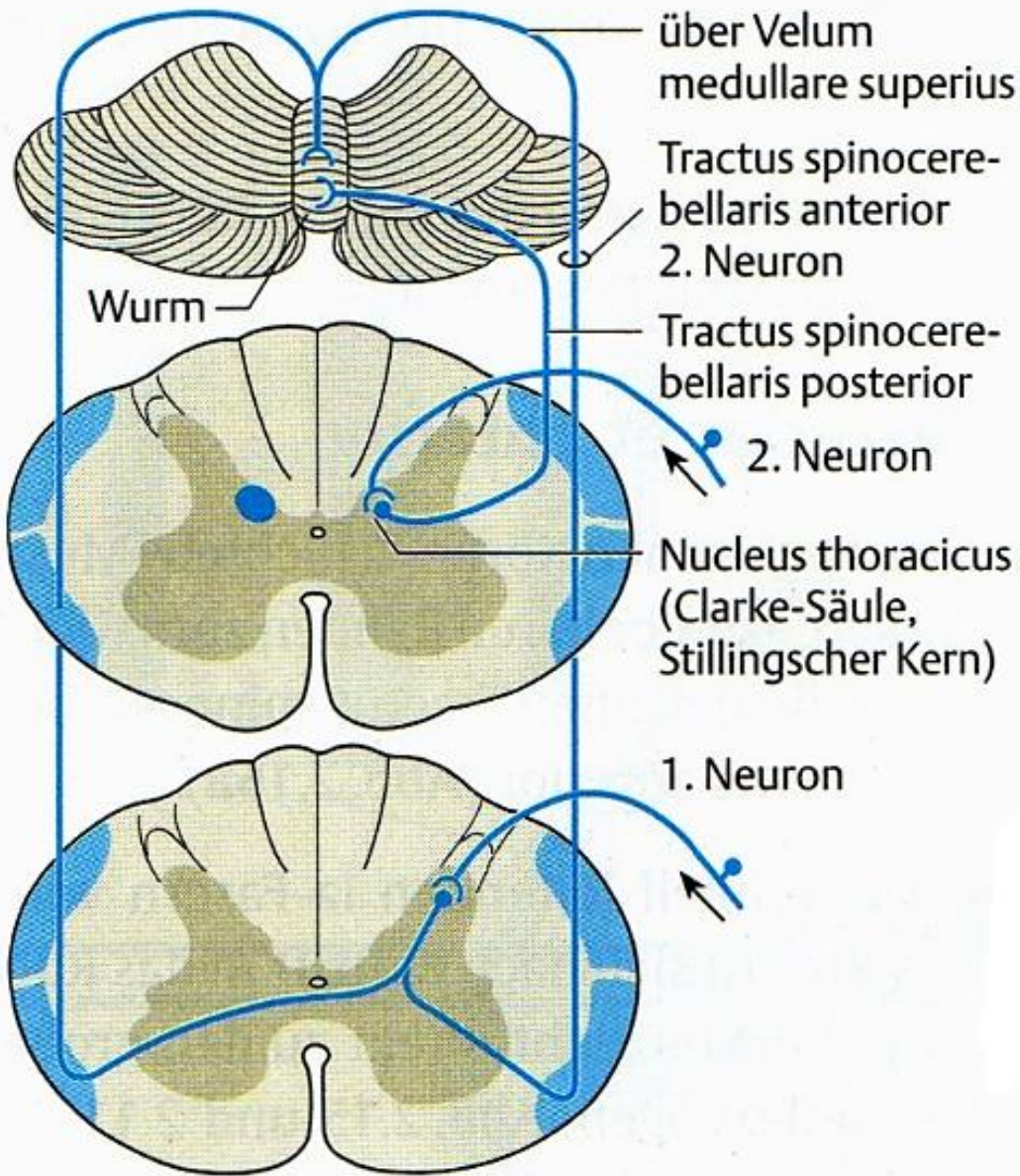
Seitenstrang (hintern Gowers)

Pedunculus cerebellaris inferior

Moosfasern

Propriozeptive Sensibilität

Epikritische Sensibilität



## Zum Kleinhirn aufsteigende Bahnen

- Tractus spinocerebellaris rostralis*
- Tractus cuneocerebellaris*
- Tractus spinoolivaris*

**a unbewusste Tiefensensibilität**

# Anterolaterales System

## 1. Neuron:

**Zellkörper:** Ganglion spinale

**Zentrales Axon:** Radix posterior  
(A $\delta$ - oder C-Nervenfasern)

## 2. Neuron:

**Zellkörper:** Neuron des Hinterhorns

**Axon:** Commissura alba anterior - **Kreuzung**  
Tractus spinothalamicus ventralis  
Tractus spinothalamicus lateralis

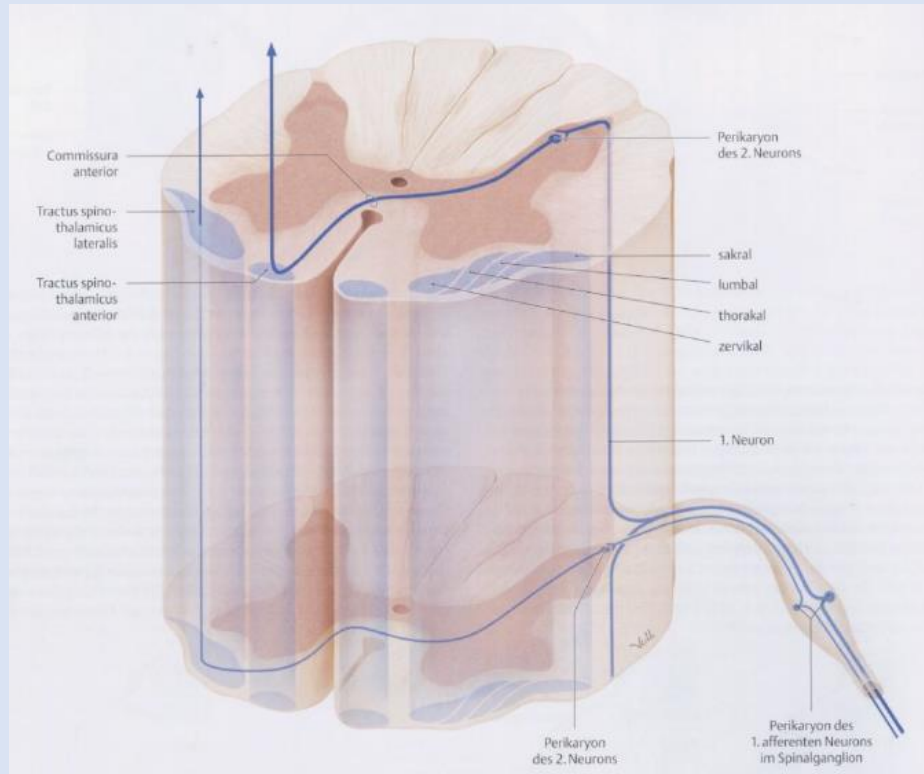
## 3. Neuron:

**Zellkörper:** Thalamus - Nucleus ventralis posterolateralis (VPL)

**Axon:** Radiatio thalami

→ endet im Gyrus postcentralis (primärer somatosensorischer Cortex)

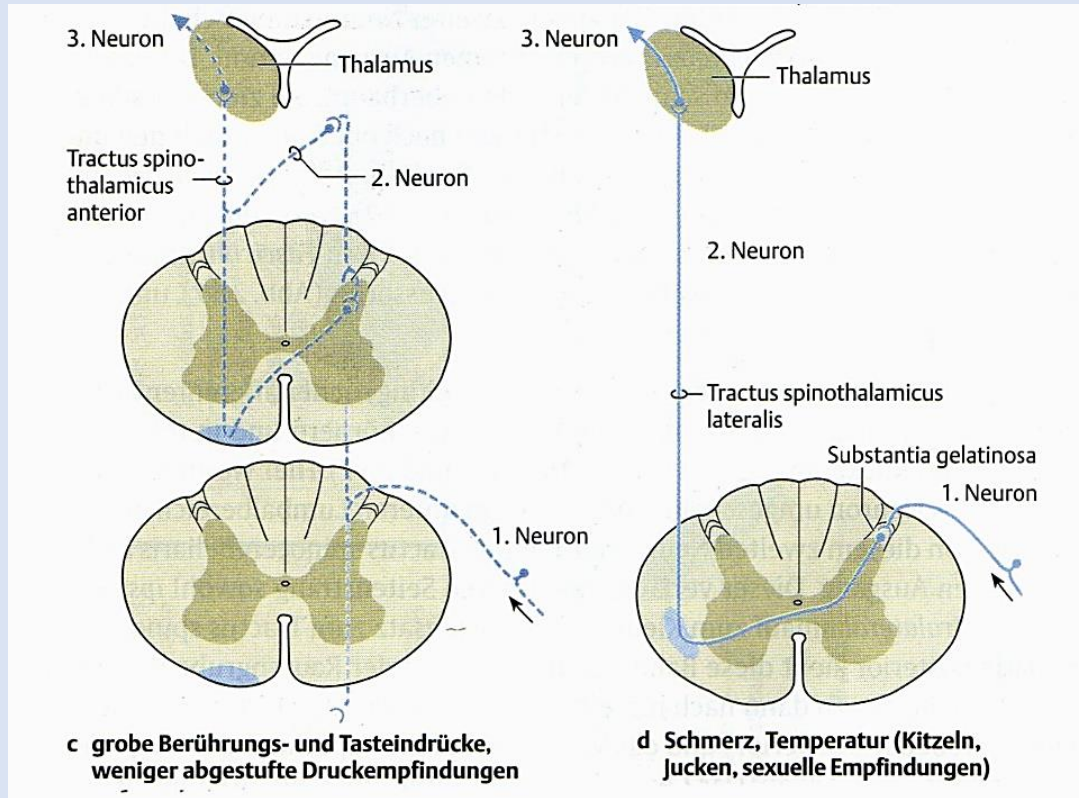
Die Kollateralen der Axone der Schmerzempfindung erreichen nach Umschaltung im Thalamus (CM) den Frontallappen.



Aus der Vorlesung von Herrn Dr. János Barna

# Anterolaterales System

„Vorderseitenstrangbahnen“



Duus

## Tr. spinothalamicus anterior

grobe Tast-,  
Druckempfindung

gekreuzt

Vorderstrang

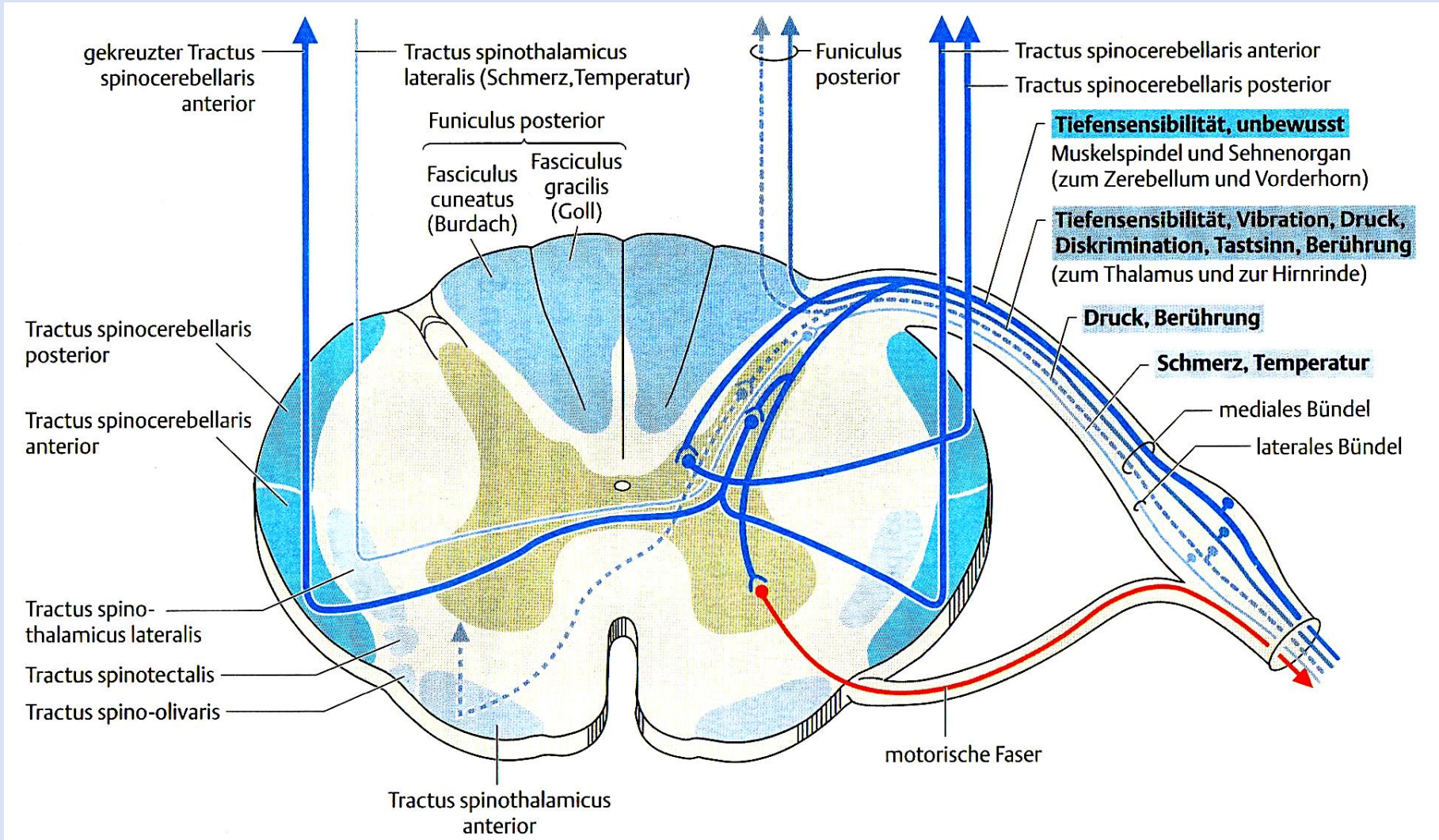
## Tr. spinothalamicus lateralis

Schmerz-,  
Temperaturempfindung

gekreuzt

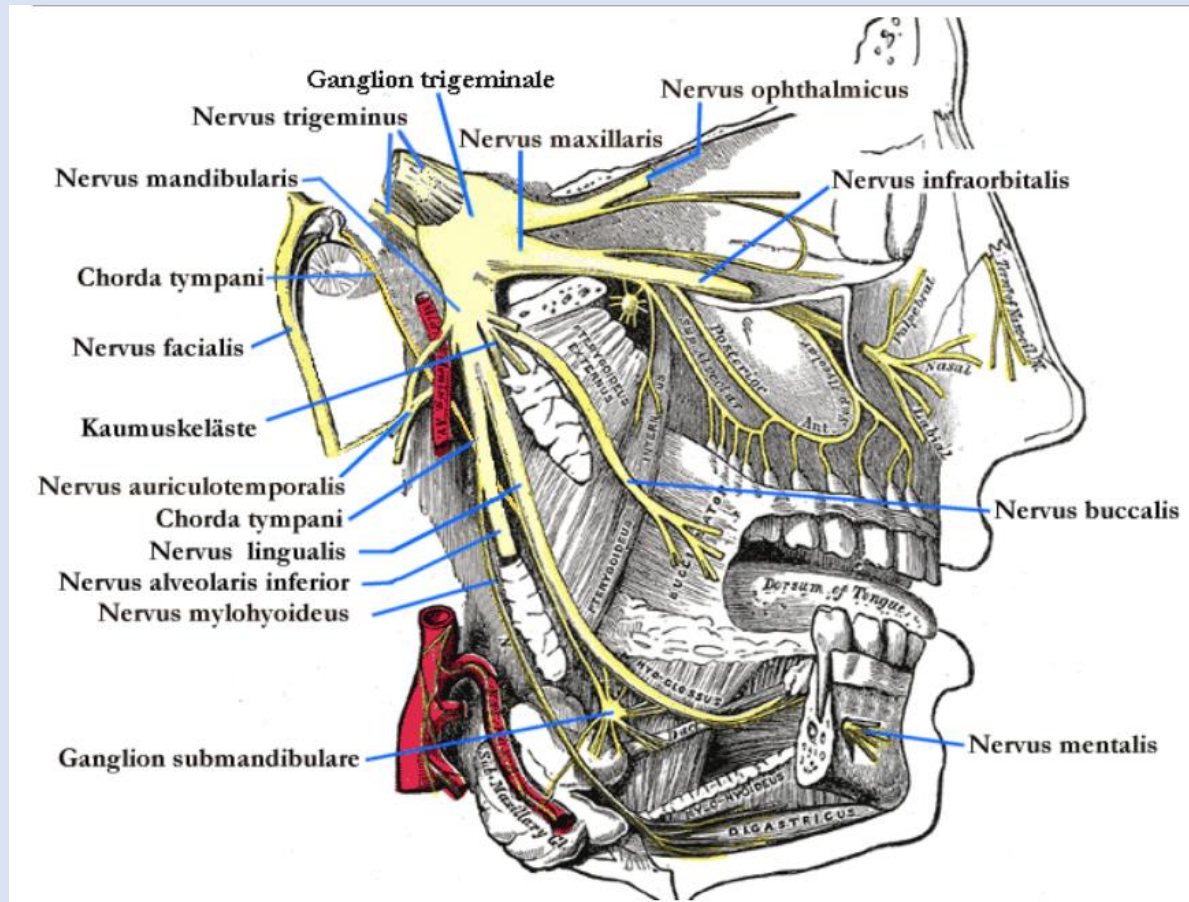
Seitenstrang

# Aufsteigende Bahnen des Rückenmarkes





# Sensibilität aus dem Innervationsgebiet des Nervus trigeminus



# Lemniscus trigeminalis dorsalis

(Tractus trigeminothalamicus dorsalis)

## Epikritische Sensibilität

### 1. Neuron:

**Zellkörper:** Ganglion trigeminale (Gasseri)

**Zentrales Axon:** Nervus trigeminus  
– Radix sensoria

### 2. Neuron:

**Zellkörper:** Nucleus sensorius principalis  
nervi trigemini (dorsaler Anteil) **Pons**

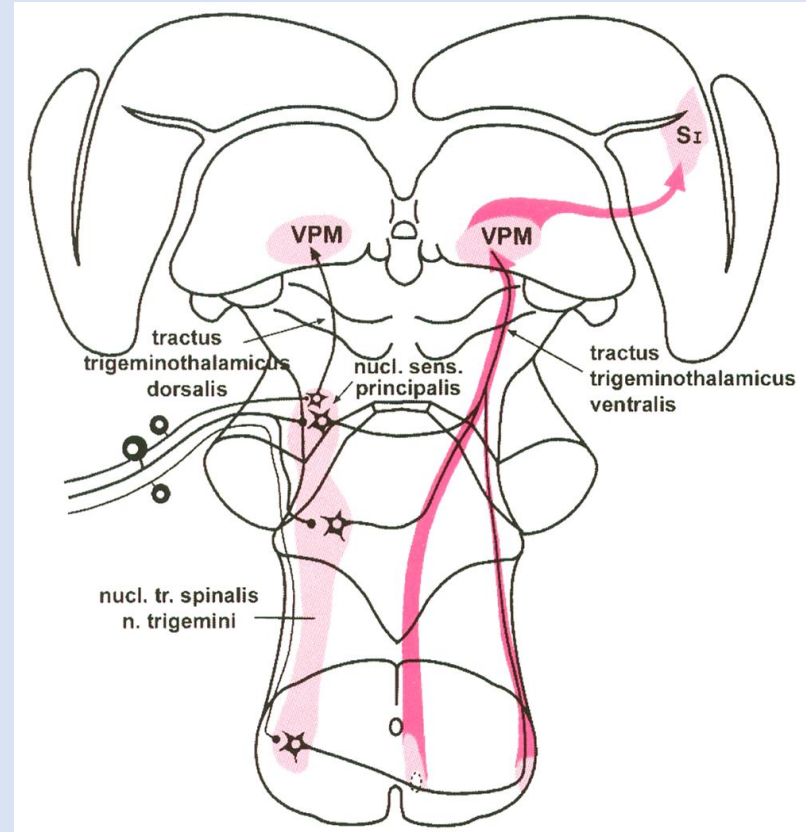
**Axon:** Lemniscus trigeminalis dorsalis

### 3. Neuron:

**Zellkörper:** Thalamus - Nucleus ventralis posteromedialis (VPM)

**Axon:** Radiatio thalami

→ endet im Gyrus postcentralis (primärer somatosensorischer Cortex)



Aus der Vorlesung von Frau Dr. Andrea Székely

# Lemniscus trigeminalis

(Tractus trigeminothalamicus ventralis)

Aus der Vorlesung von Frau Dr. Andrea Székely

## Protopathische Sensibilität

### 1. Neuron:

**Zellkörper:** Ganglion trigeminale (Gasseri)

**Zentrales Axon:** Nervus trigeminus  
– Radix sensoria

### 2. Neuron:

**Zellkörper:** Nucleus tractus spinalis **Medulla oblongata**  
nervi trigemini; **- Pons**

Nucleus sensorius principalis  
nervi trigemini (ventraler Anteil) **Pons**

**Axon:** Lemniscus trigeminalis - **Kreuzung**

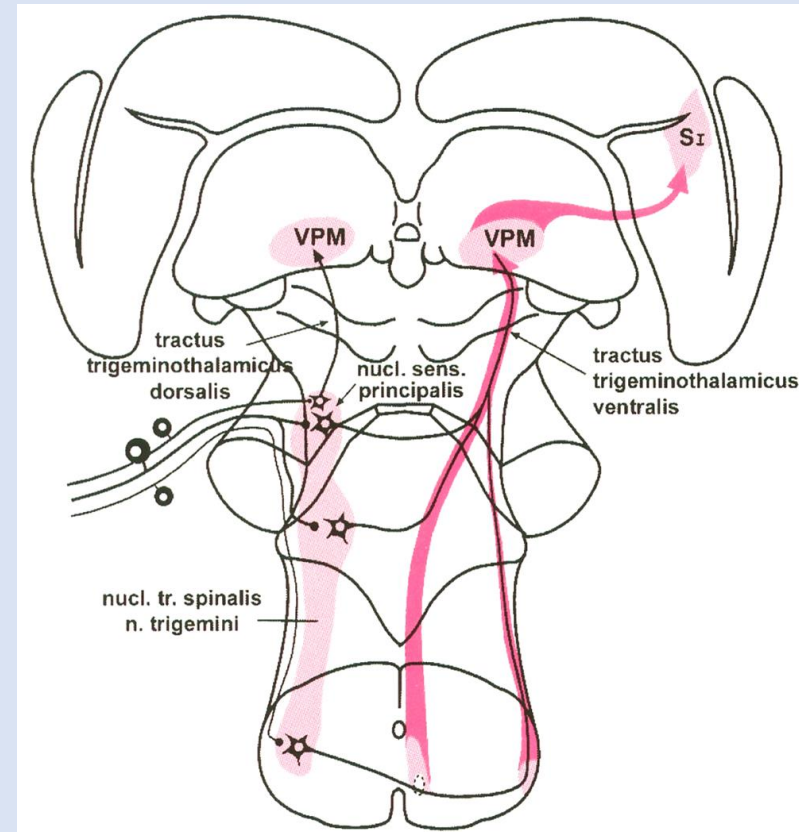
### 3. Neuron:

**Zellkörper:** Thalamus - Nucleus ventralis posteromedialis (VPM)

**Axon:** Radiatio thalami

→ endet im Gyrus postcentralis (primärer somatosensorischer Cortex)

Die Kollateralen der Axone der Schmerzempfindung erreichen nach Umschaltung im Thalamus (CM) den Frontallappen.



# Neuroanatomie des Schmerzens



# Schmerzen

**Schmerz** ist eine komplexe subjektive Sinneswahrnehmung, die als akutes Geschehen den Charakter eines Warn- und Leitsignals aufweist und in der Intensität von unangenehm bis unerträglich reichen kann.

Auslösung: mechanische, elektrische, thermische, chemische Reize

Sinnesorgane – Nozizeptoren:

→ nichtkorpuskuläre dendritische Nervenendigungen

Reaktion: Schutzreflexe

vegetative Reflexe

humorale Antwort

Wahrnehmung im primären und sekundären somatosensorischen Cortex

emotionelle Antwort (limbisches System)

Schmerzmodalitäten:

Oberflächenschmerzen

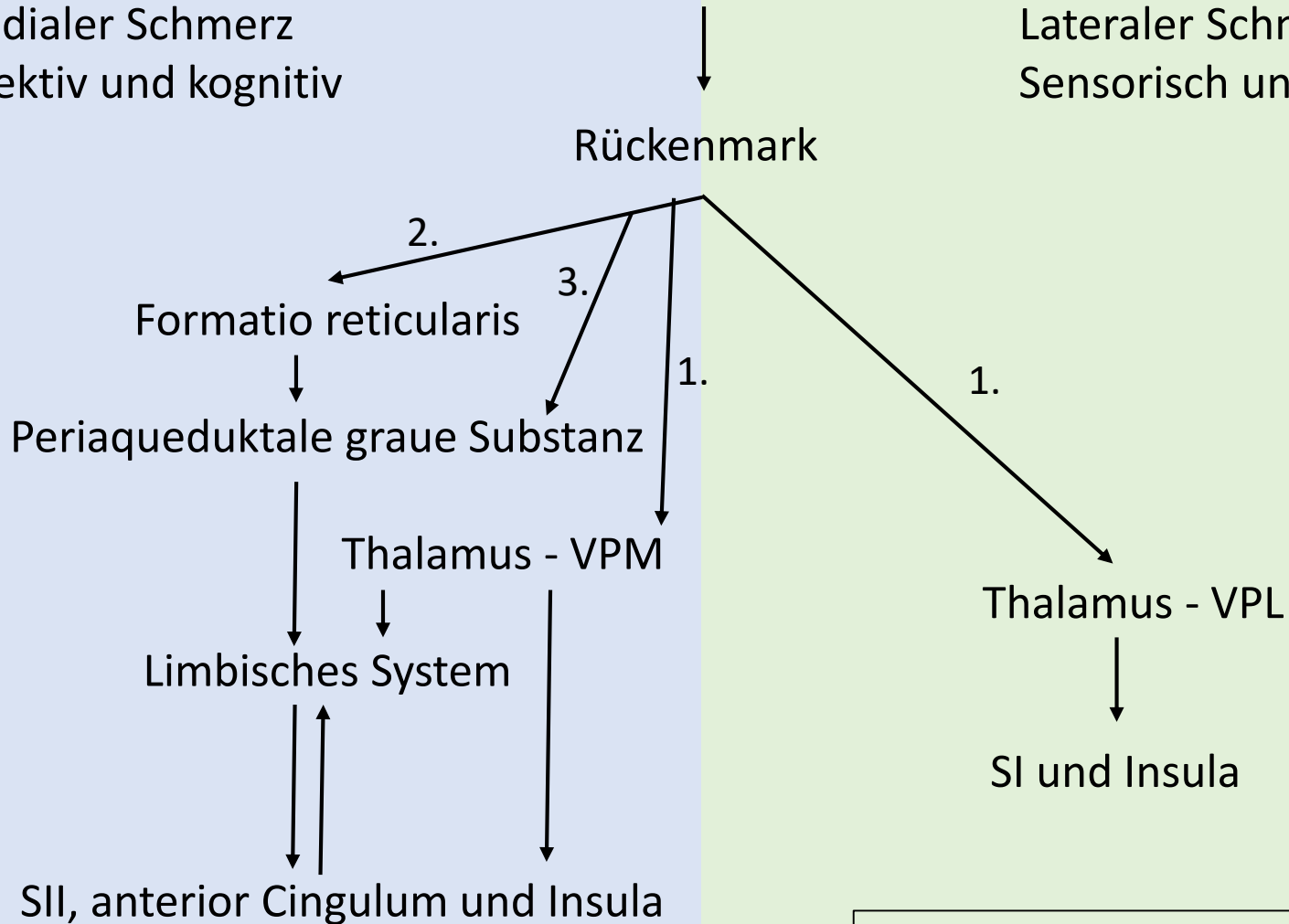
Tiefenschmerzen

Viszerale Schmerzen

# Schmerz

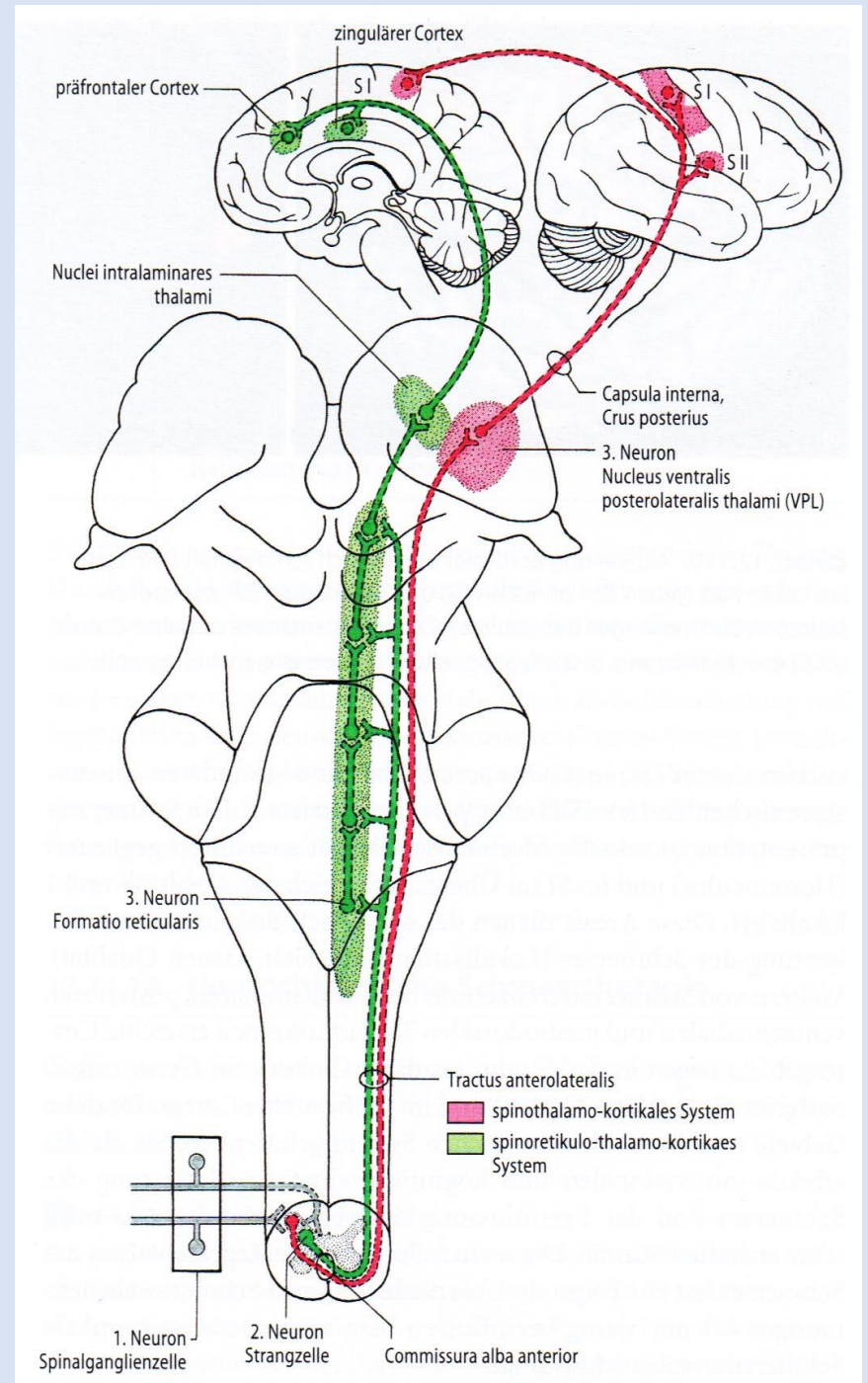
Medialer Schmerz  
Affektiv und kognitiv

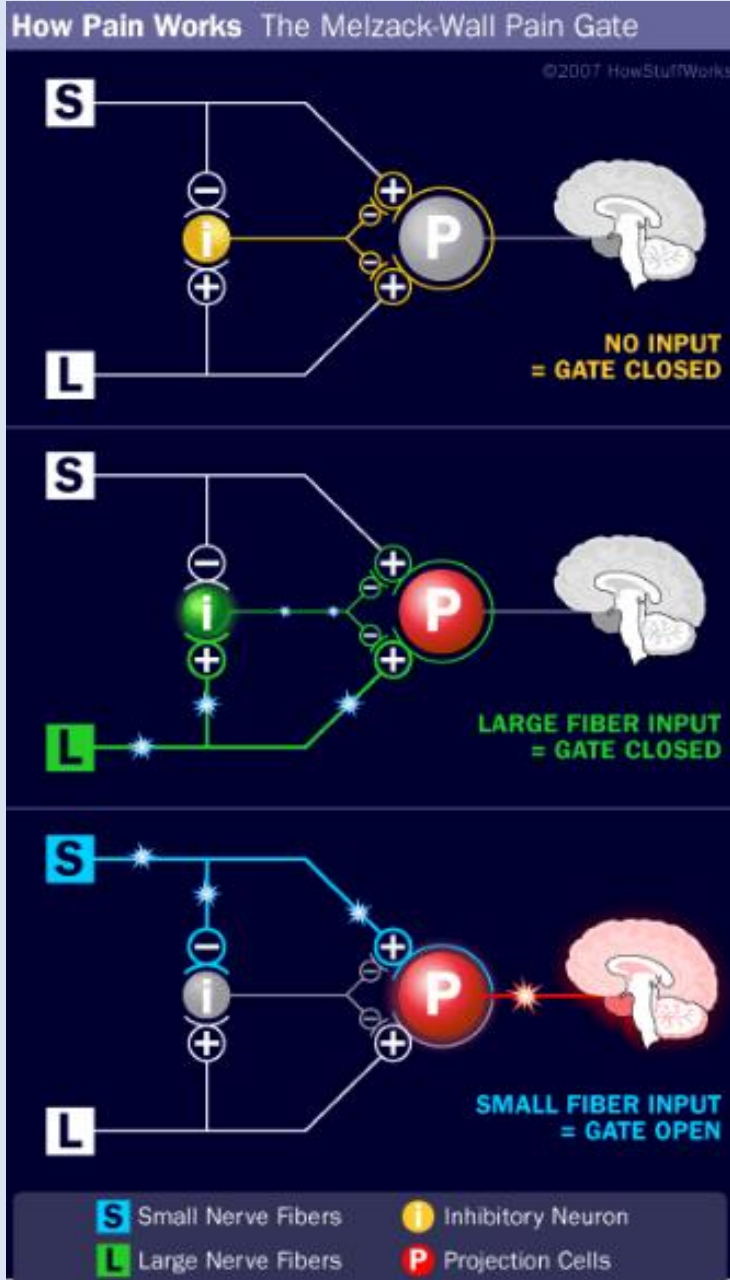
Lateraler Schmerz  
Sensorisch und diskriminativ



1. Tr. spinothalamicus
2. Tr. spinomesencephalicus
3. Tr. spinoreticularis

# Anterolaterales System





## Kontrollschrankentheorie (Melzack-Wall)

**A $\beta$ -Nervenfasern**

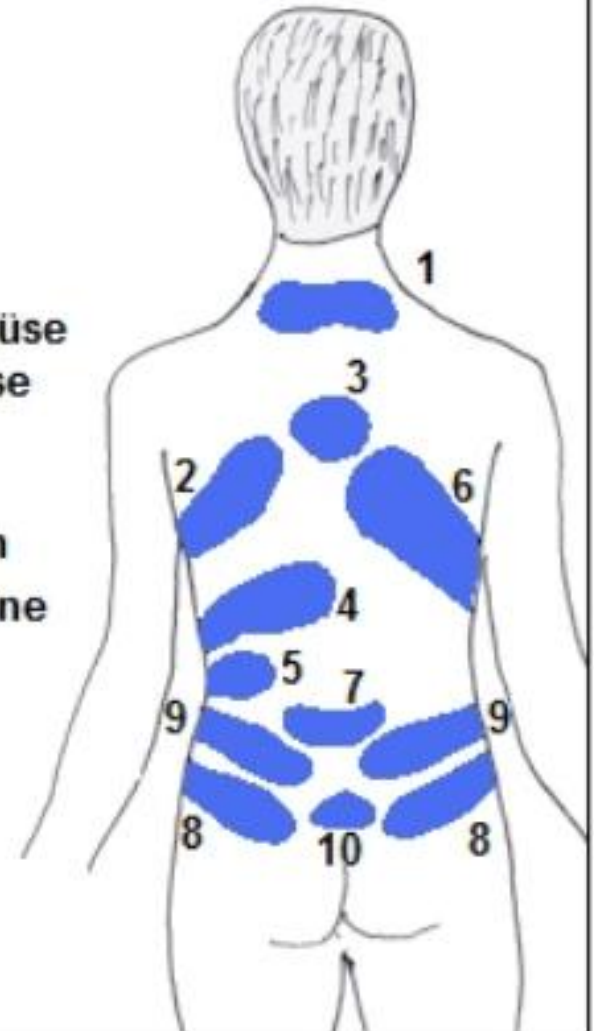
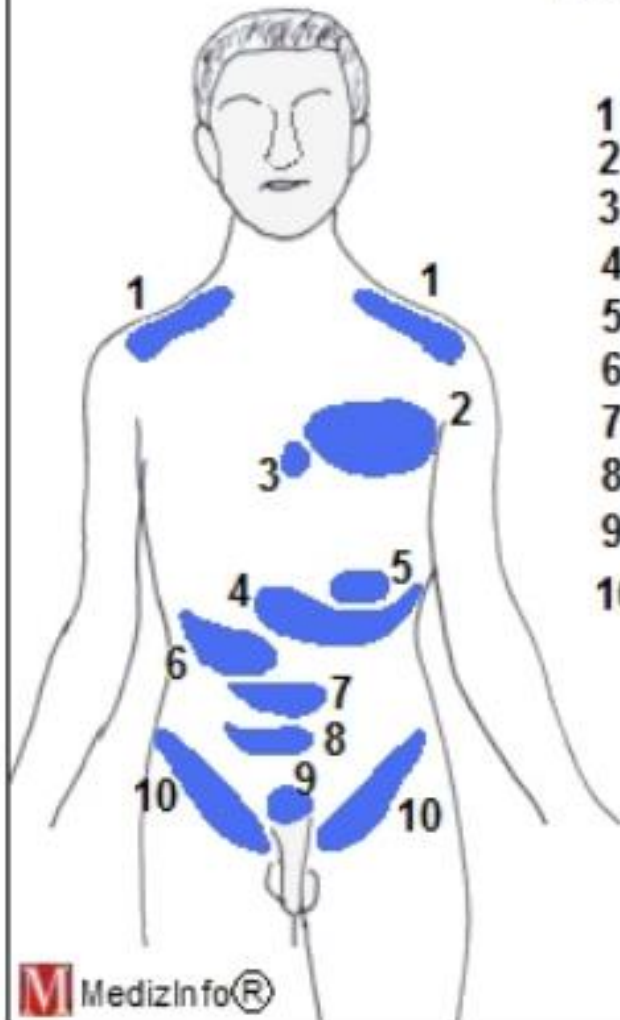
**A $\delta$ - oder C-Nervenfasern  
(nozizeptives Signal)**



# Head-Zonen

## Headsche Zonen

- 1 Zwerchfell
- 2 Herz
- 3 Speiseröhre
- 4 Magen
- 5 Bauchspeicheldrüse
- 6 Leber/Gallenblase
- 7 Dünndarm
- 8 Dickdarm
- 9 Harnblase/Nieren
- 10 Geschlechtsorgane



# Klinische Aspekte

**Allodynia:** Schmerzen ohne Nozizeption

**Hyperalgesie:** übermäßige Schmerzempfindung (z.B. Entzündung)

**Hypalgesie:** herabgesetzte Schmerzempfindung

**Analgesie:** Ausschalten von Schmerzen (Anästhesie)

**Parästhesie:** eine am meisten nicht schmerzhaft empfundene Empfindung im Versorgungsgebiet eines Hautnervs ohne erkennbare adäquate physikalische Reize