

Allgemeine Gelenklehre und Muskellehre.
Die Gelenke, Muskeln und Bewegungen der Schulter
und des Schultergürtels.

Dr. Dávid Lendvai (Dr. T. Ruttkay, Dr. G. Baksa)

Anatomisches, Histologisches und Embryologisches Institut

2017.

Allgemeine Gelenklehre

Kontinuierliche (Synarthrosen, unechte Gelenke)

und

diskontinuierliche (Diarthrosen, echte Gelenke)

Knochenverbindungen

Unechte Gelenke

Kontinuierliche Verbindungen von Knochen durch ein Füllgewebe

Geringe bis mittelgradige Beweglichkeit

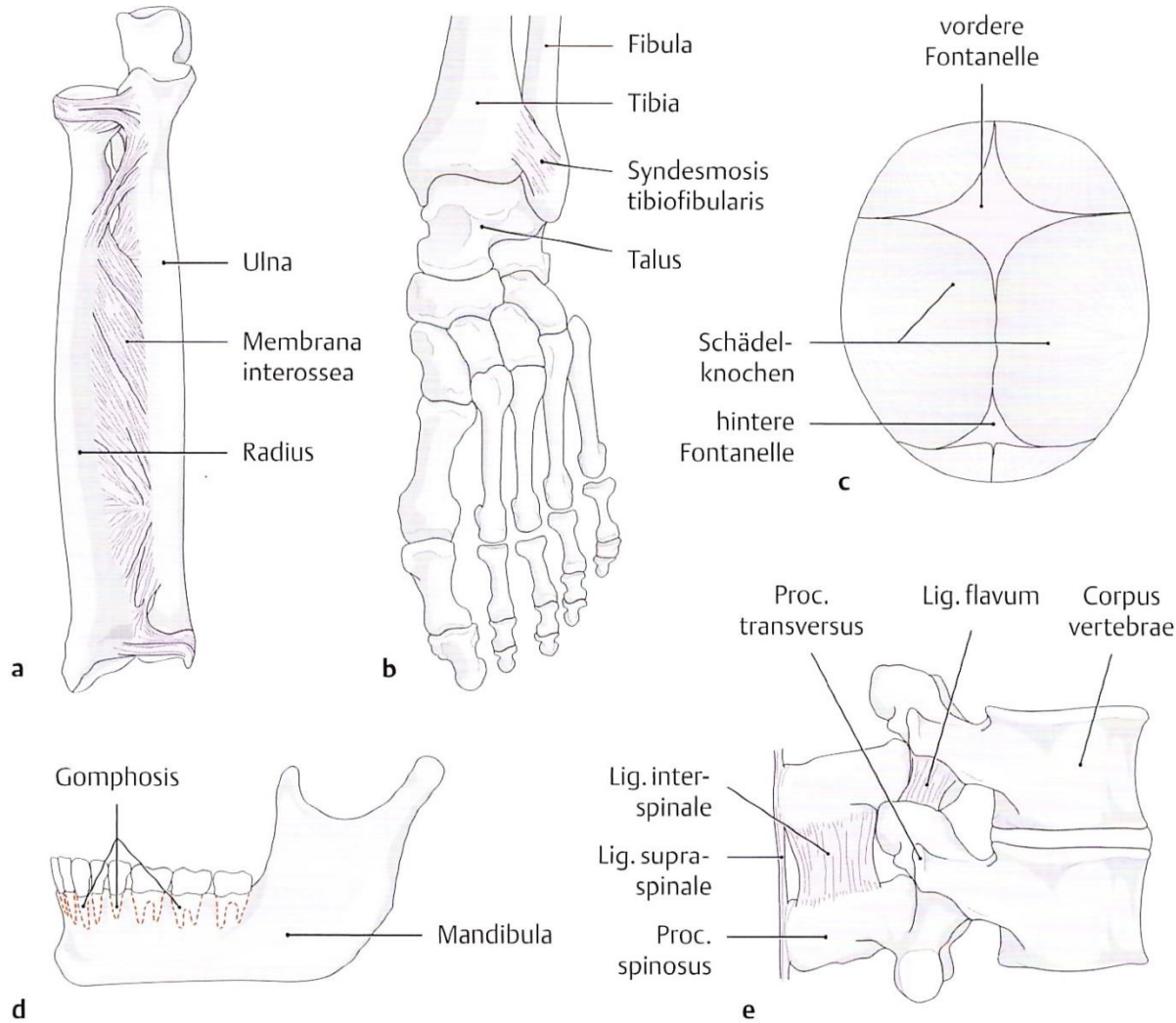
Formen der Synarthrosen:

Syndesmosen – Bandhaften

Synchondrosen – Knorpelhaften

(besteht das Füllgewebe aus Faserknorpel spricht man von Symphysen)

Synostosen – Knochenhaften

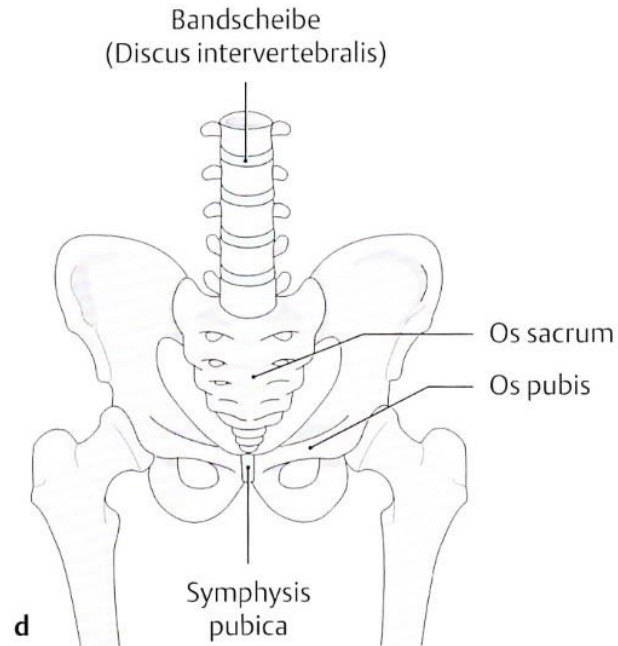
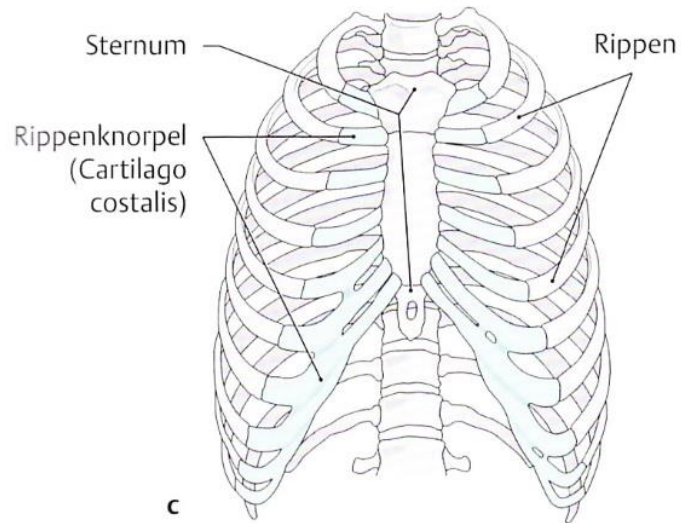
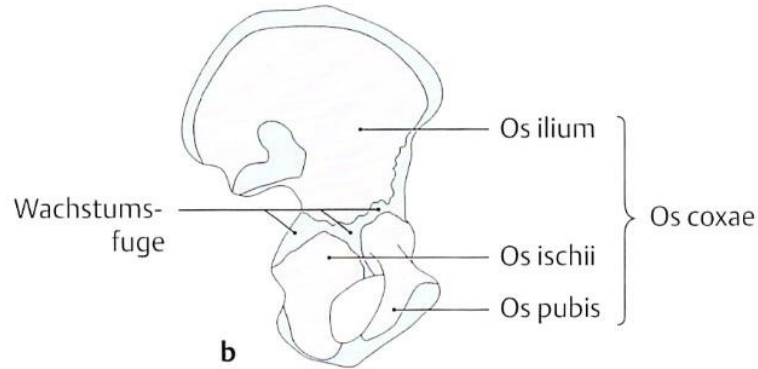
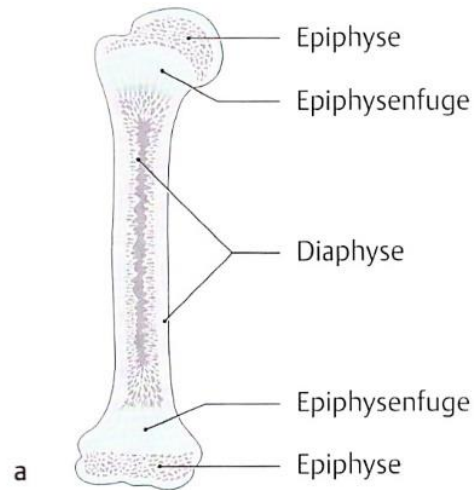


E Syndesmosen (Bandhaften)

- a Membrana interossea;
- b Syndesmosis tibiofibularis;
- c Fontanellen;

- d Gomphosis;
- e Lig. flavum, Lig. interspinale und Lig. supraspinale.

Syndesmosen



F Synchronosen (Knorpelhaften)

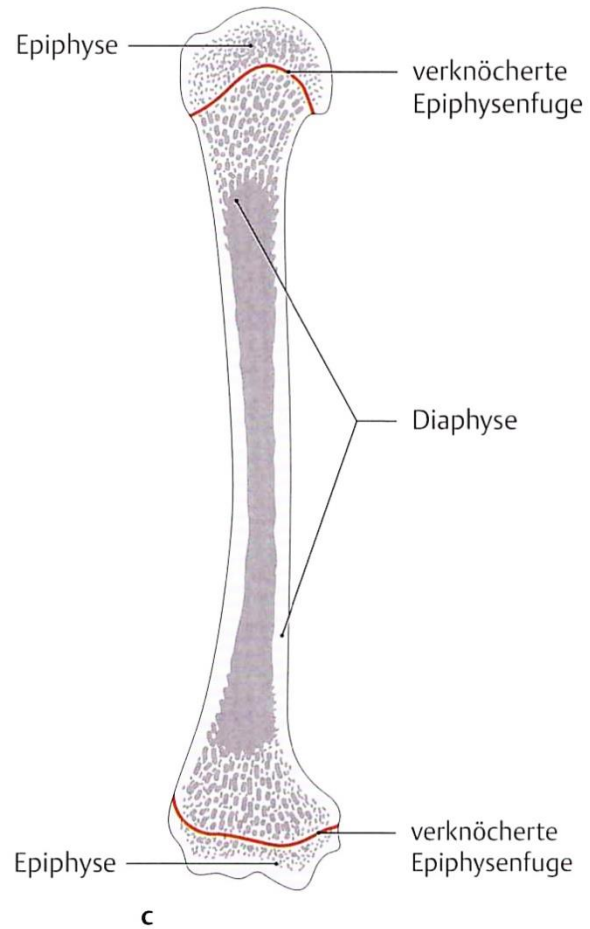
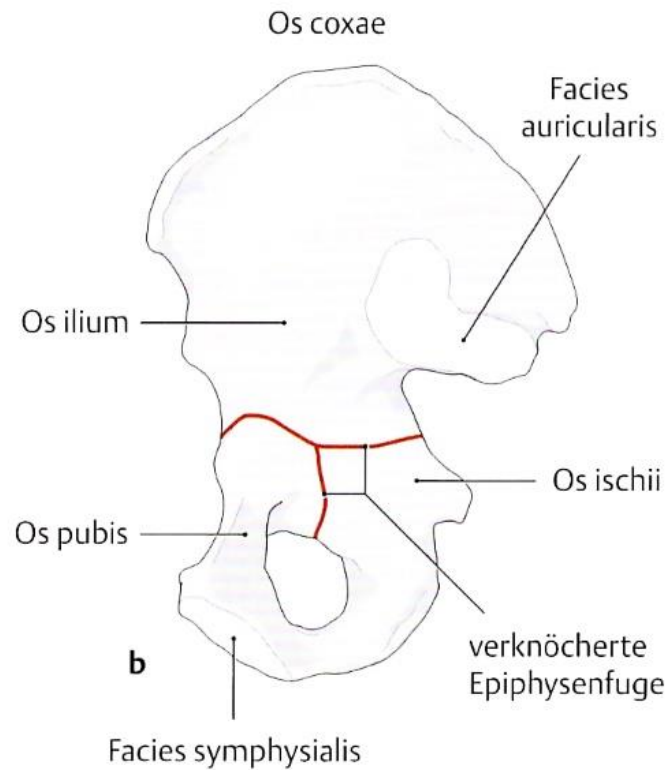
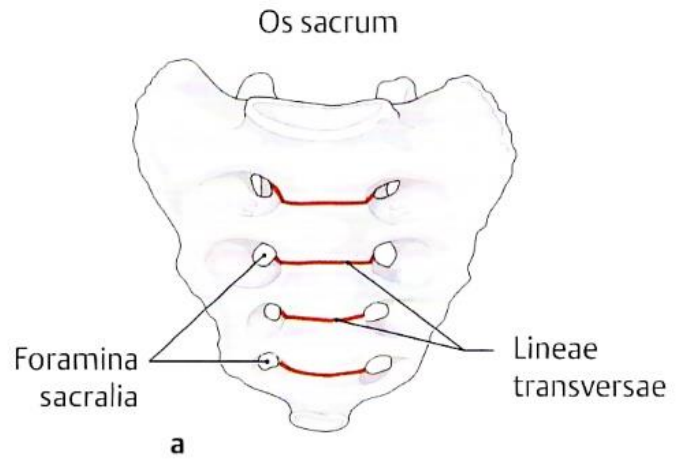
a Epiphysenfugen vor dem Schluss;

b Os coxae vor dem Schluss der Wachstumsfugen;

c Rippenknorpel;

d Schambeinfuge (Symphysis pubica) und Bandscheiben (Symphysis intervertebralis).

Synchronosen



G Synostosen (Knochenhaften)

- a Os sacrum (verschmolzener Kreuzbeinwirbel);
- b Os coxae (Verschmelzung von Os ilium, Os ischii und Os pubis);
- c geschlossene und verknöcherte Epiphysenfugen.

Synostosen

Echte Gelenke

Diskontinuierliche Verbindungen von Knochen, die durch einen Gelenkspalt voneinander getrennt sind

In Abhängigkeit von Bandapparat unterschiedlich gute Beweglichkeit

Diarthrosen:

Einteilung erfolgt nach

- Gestalt und Form der Gelenkkörper
- Anzahl der Bewegungsachsen
- Anzahl der Freiheitsgrad

Amphiarthrosen:

Sog. „straffe Gelenke“, deren Beweglichkeit durch feste Bänder stark eingeschränkt ist

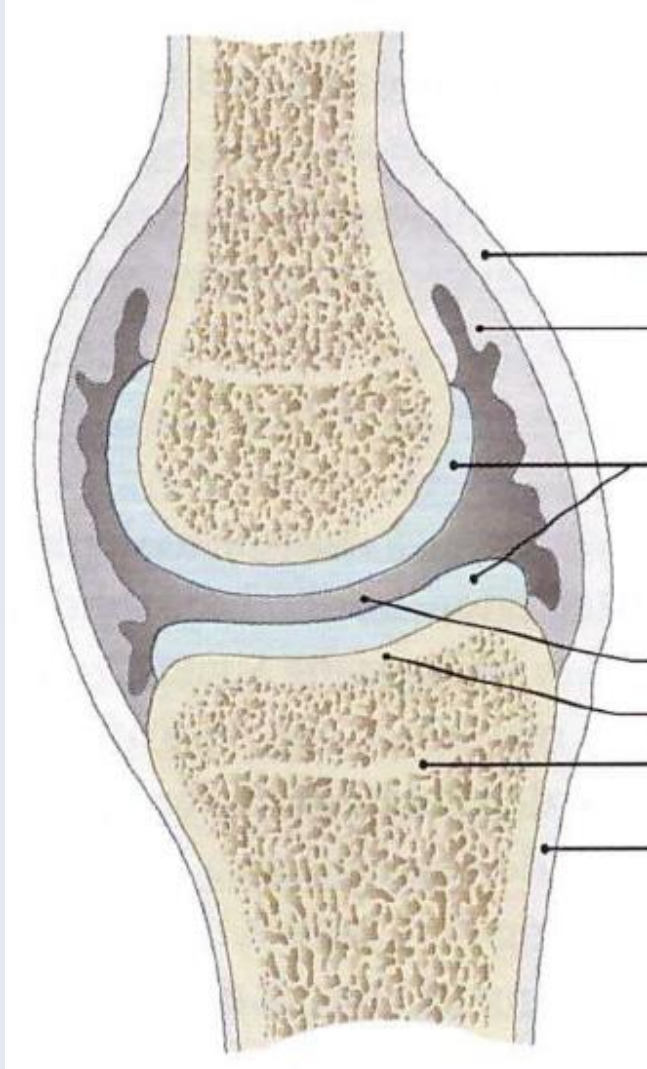
Aufbau eines echten Gelenkes

Obligatoische Strukturen:

- Gelenkflächen (Facies articulares)
 - Gelenkkopf (Caput articulare)
 - Gelenkpfanne (Cavitas articularis)
- Hyalinknorpel (Cartilago articularis)
- Gelenkspalt
- Gelenkhöhle (Cavum articulare)
- Gelenkkapsel (Capsula articularis)
 - Membrana fibrosa*
 - Membrana synovialis*
- Bandapparat (Ligamenta)
(- Muskulatur)

Zusätzliche Strukturen:

- Gelenkzwischen­scheiben (Discus und Meniscus articularis)
- Gelenkklippen (Labrum articulare)
- Schleimbeutel und Sehnenscheiden (Bursa und Vagina synovialis)



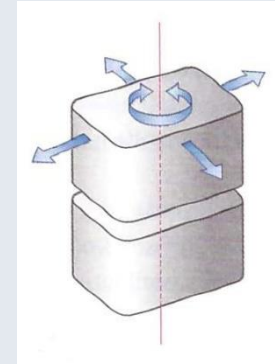
Gelenktypen

/- Ebenes Gelenk (Articulatio plana)

Gelenkflächen nahezu plan;

Translations- und Drehbewegungen möglich;

z.B. Wirbelgelenke/

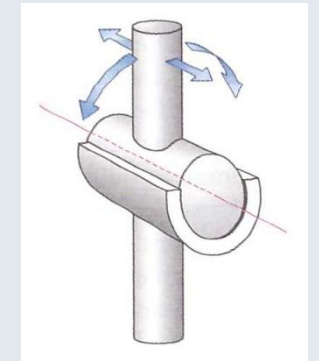


Gelenke mit einer Achse:

- Zylinder- oder Walzengelenk (Articulatio cylindrica)

Gelenkkopf: die Form eines Zylinders oder einer Walze

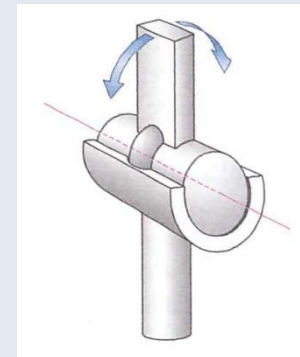
Gelenkpfanne: Hohlzylinder



- Scharniergelenk (Ginglymus)

Drehbewegungen nur um eine in Richtung des Zylinders laufende Achse möglich;

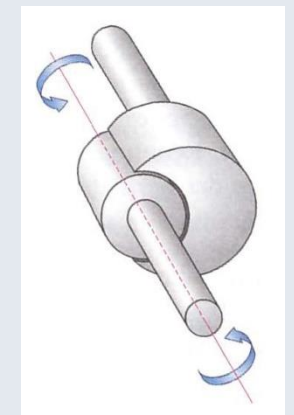
z.B. Humeroulnargelenk



- Zapfen-, Rad- oder Drehgelenk (Articulatio trochoidea)

Drehbewegungen um eine Achse möglich, die in Richtung des zapfenförmigen Skelettelementes läuft;

z.B. proximales oder distales Radioulnargelenk

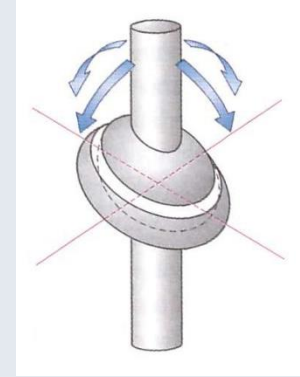


Gelenktypen

Gelenke mit zwei Achsen:

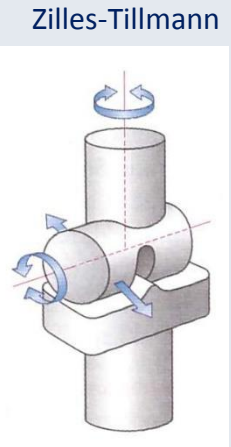
- Ellipsoid- oder Eigelock (Articulatio ellipsoidea)

Ein Gelenkkörper mit ovoider Oberfläche, die in zwei senkrecht zueinander stehenden Ebenen konvex gekrümmt ist – zugehöriger Gelenkpartner mit entsprechend konkaven Krümmungen;
z.B. proximales Handgelenk



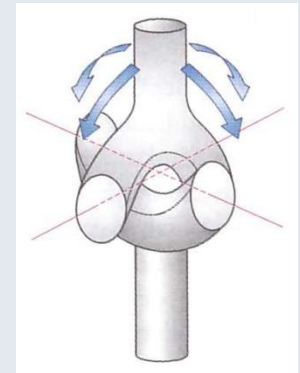
- Sattelgelenk (Articulatio sellaris)

Beide Gelenkflächen mit konvexer sowie konkaver Krümmung, die jeweils miteinander artikulieren;
z.B. Daumensattelgelenk



- Kondylengelenk (Articulatio bicondylaris)

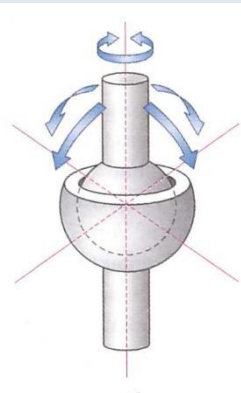
Charakteristisch voneinander getrennte bikonvex gekrümmte Gelenkrollen – entsprechende konkave Gelenkflächen;
z.B. Femorotibialgelenk



Gelenke mit drei Achsen:

- Kugelgelenk (Articulatio sphaeroidea)

Kugelförmiger Gelenkkopf artikuliert mit hohlkugelförmiger Gelenkpfanne;
z.B. Hüftgelenk



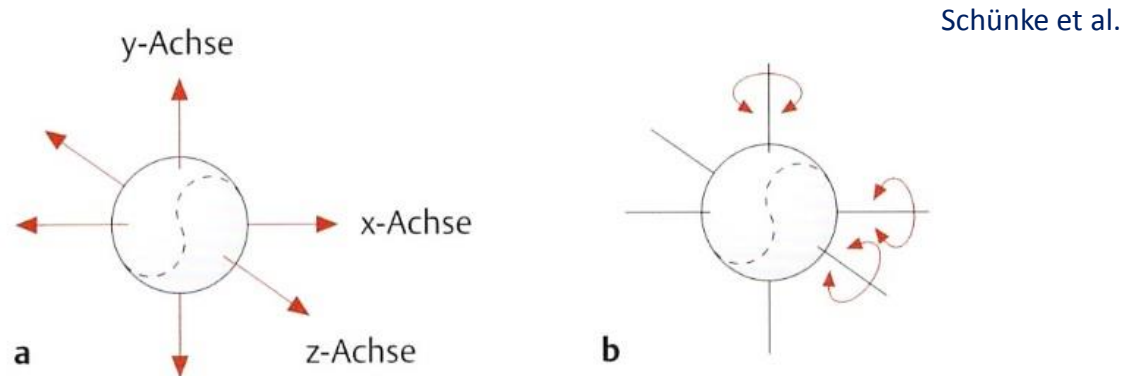
Funktionen, Bewegungsformen (Kinetik)

Nach Geometrie der Bewegungen 2 Bewegungsformen:

Translation (Verschiebewegung)

Rotation (Drehbewegung)

(Abrollbewegung setzt sich aus Translation und Rotation zusammen)



A Freiheitsgrade, dargestellt anhand der Bewegungsmöglichkeiten eines Tennisballs im Raum

- a** Drei Freiheitsgrade der *Translation* (jeweils ein Freiheitsgrad entlang der x-, y- und z-Achse);
- b** Drei Freiheitsgrade der *Rotation* (jeweils ein Freiheitsgrad durch Rotationsbewegung um die x-, y- und z-Achse).

Bewegungen:

Flexion – Extension

Abduktion – Adduktion

Rotation

Pronation – Supination

Zirkumduktion

Allgemeine Muskellehre

Muskelursprung (Origo) und Muskelansatz (Insertio)

Muskelkopf (Caput) und Muskelbauch (Venter)

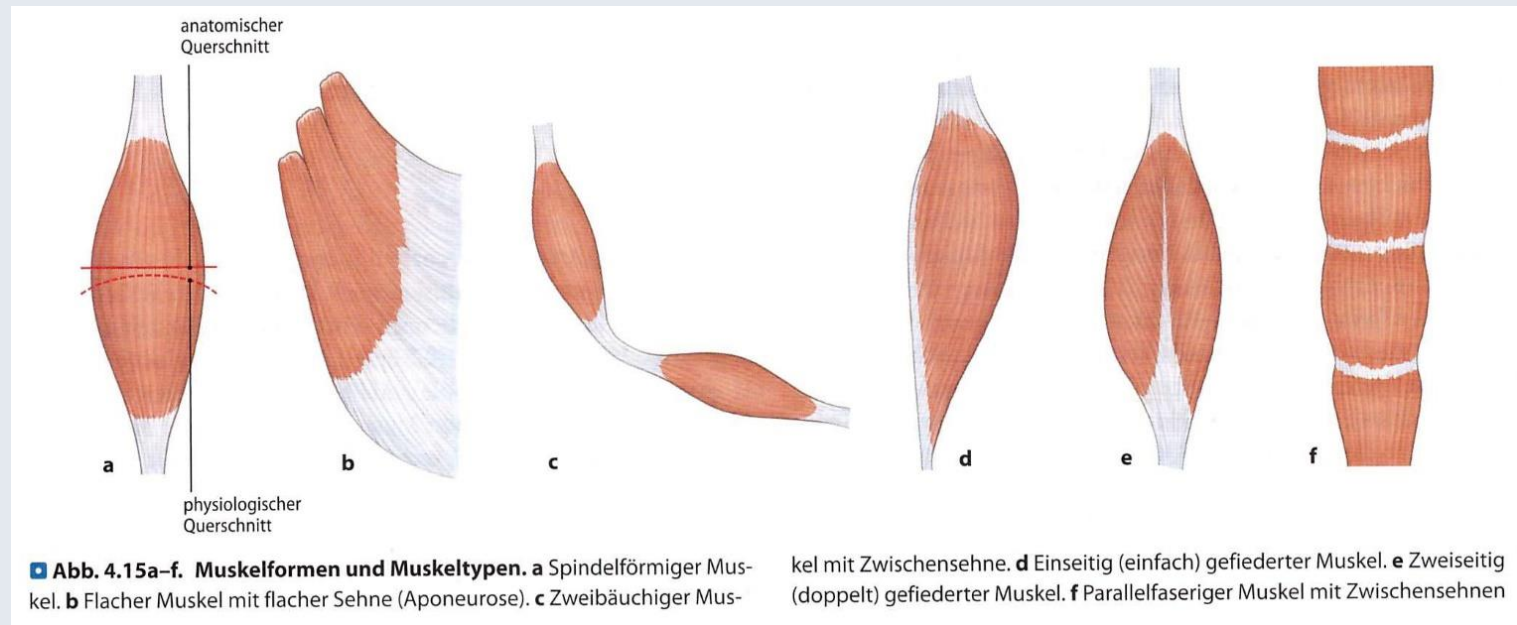
Art der Fiederung:

- einseitig (einfach) gefiederte Muskeln
- zweiseitig (doppelt) gefiederte Muskeln
- komplex oder vielseitig gefiederte Muskeln
- sog. Parallelfaserige Muskeln

Muskelform:

- spindelförmige Muskeln
- flache Muskeln
- gerade Muskeln
- ringförmige Muskeln
- Muskeln mit einem bogenförmigem Verlauf

Zilles-Tillmann



Bindegewebe der Skelettmuskeln:

- außen Faszie aus straffem Bindegewebe
- darunter Schicht lockeren Bindegewebes (Epimysium)
- Bindegewebestränge (Perimysium) schließen die Muskelfasern zu Primär- und Sekundärbündeln zusammen
- einzelne Muskelfasern werden vom Endomysium umhüllt

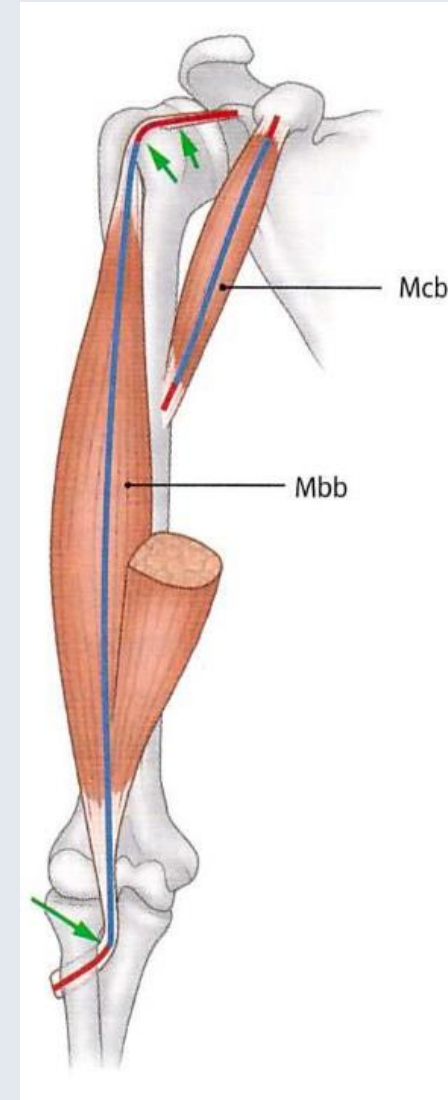
Die meisten Muskeln inserieren über Sehnen am Skelett

- Zugsehnen:
Zugrichtungen der Ursprungs- und Ansatzsehnen stimmen mit der Hauptlinie des zugehörigen Muskels überein
- Gleitsehnen:
Zugrichtung der Sehne weicht von der des Muskels ab + Skelettelement

Sehnenscheiden (Vagina tendinis) und Schleimbeutel (Bursa synovialis)

Funktionelle Gruppen

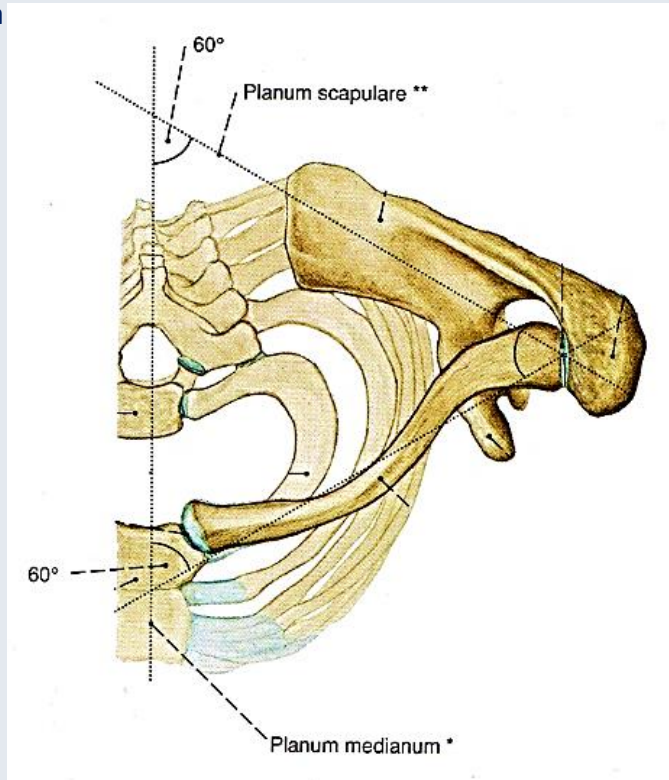
- Agonisten
- Antagonisten
- Synergisten



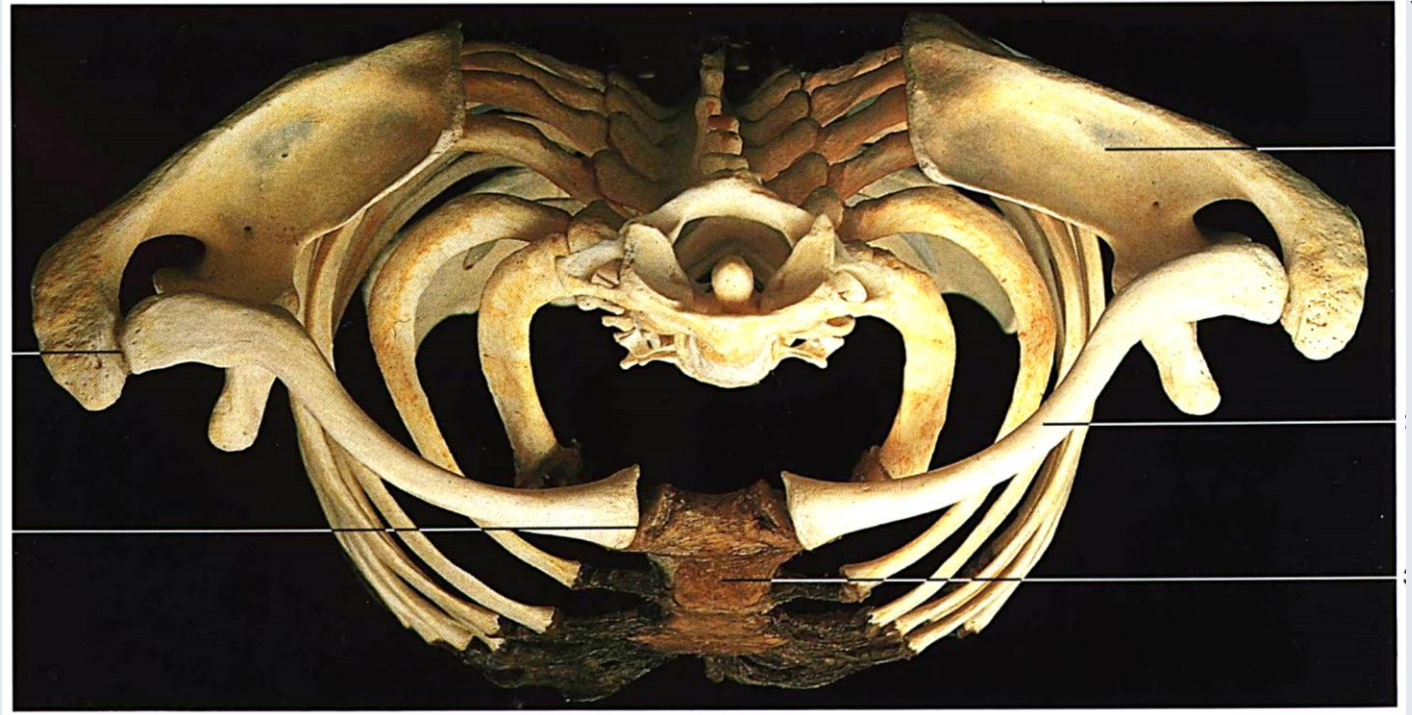
Schultergürtel

Cingulum membri superioris: Scapula + Clavicula

Sobotta



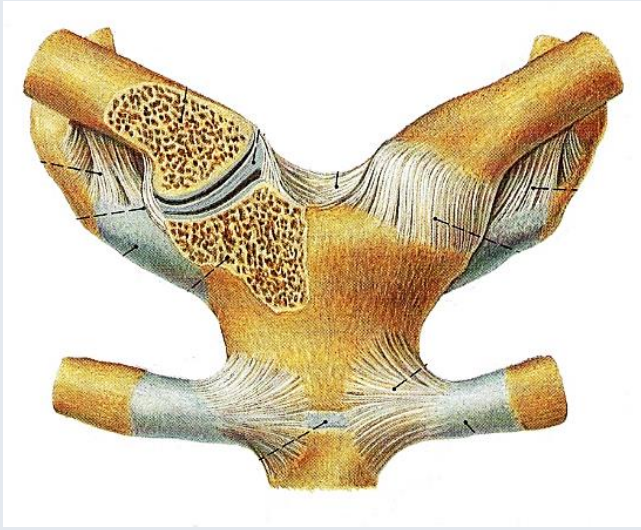
Yokochi



- Fixierung der freien oberen Extremität (Membrum liberum superius) zum Rumpf (Thorax)
- Durch das Zusammenwirken aller Strukturen kann der Arm über die Horizontale erhoben werden, wodurch der komplette Verkehrsraum geschaffen wird

Gelenke des Schultergürtels

Bilder: Sobotta



Articulatio sternoclavicularis:

Extremitas sternalis claviculae

Incisura clavicularis sterni

Discus articularis

Lig. sternoclaviculare ant. et post.

Lig. interclaviculare

Articulatio irregularis

(funktionell Kugelgelenk)

Articulatio acromioclavicularis:

Extremitas acromialis claviculae

Acromion (scapulae)

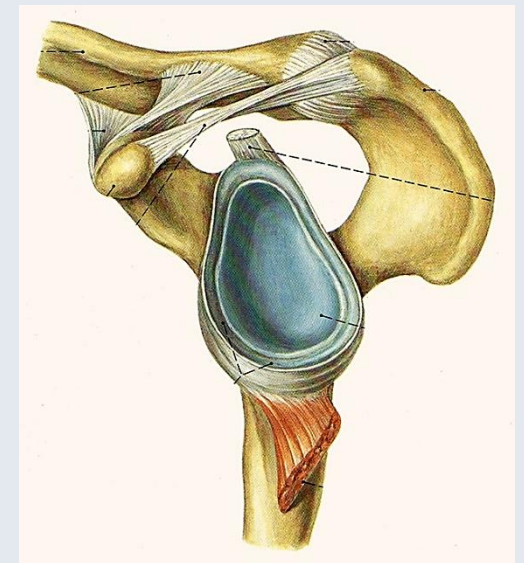
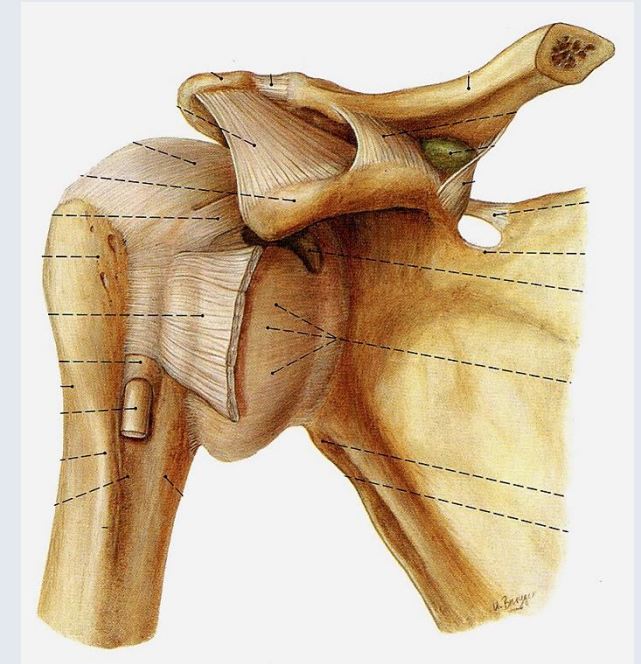
Discus articularis

Lig. acromioclaviculare

Articulatio plana

(funktionell Kugelgelenk)

*Bewegungen der Clavicula in
allen Richtungen möglich*



Schultergelenk (Articulatio humeri)

Obligatorische Komponente:

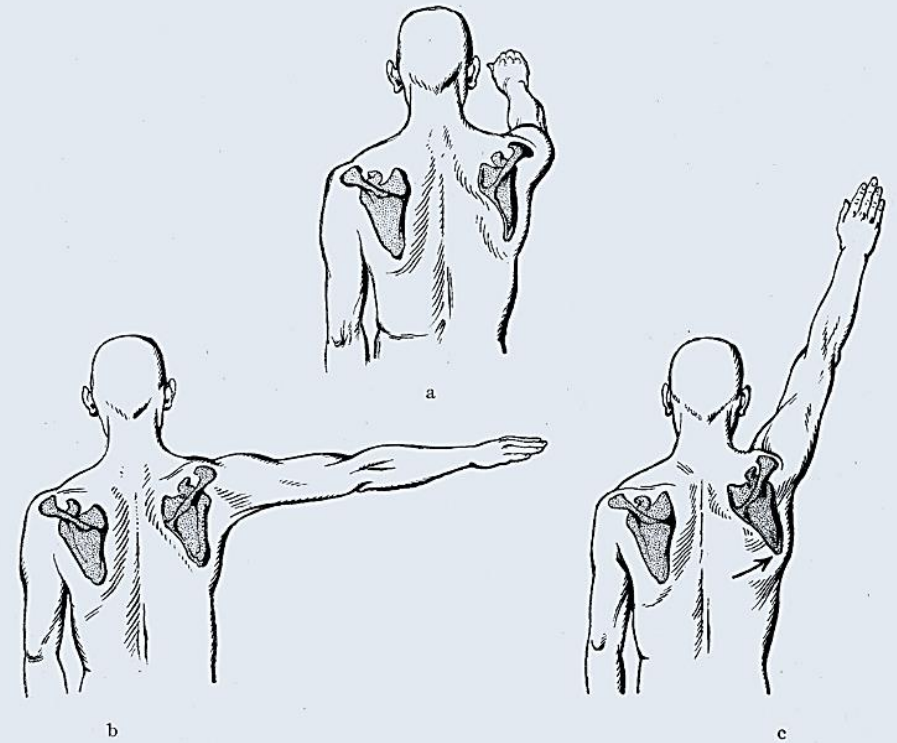
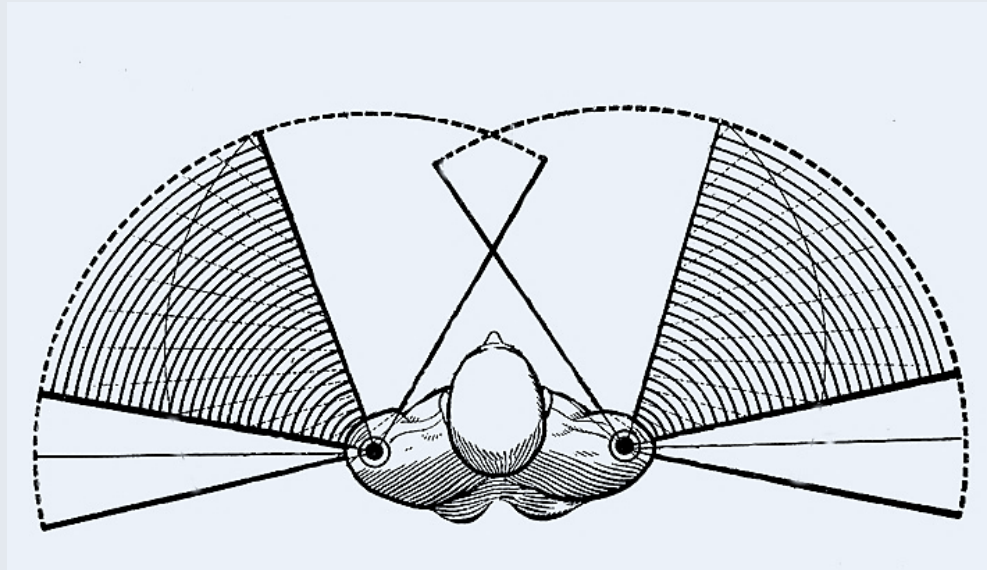
- Gelenkkopf: Caput humeri
- Gelenkpfanne: Cavitas glenoidalis
- Gelenkknorpel
- Gelenkkapsel: Capsula articularis
- Bänder: Ligamenta ...

Zusätzliche Komponente:

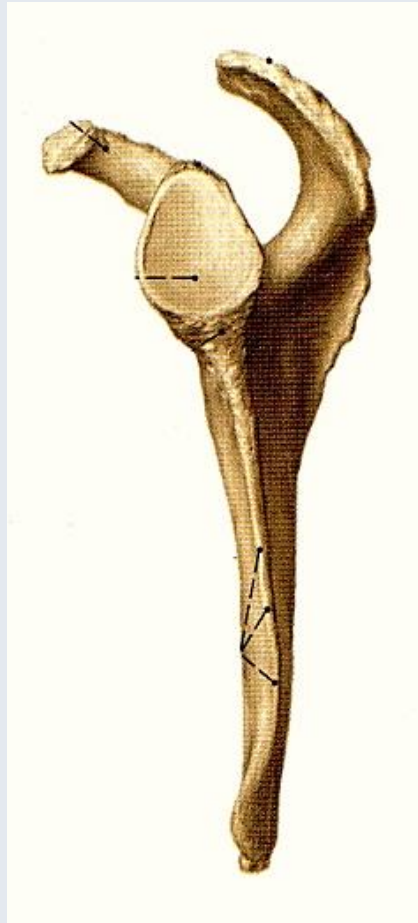
- Bursae
- Labrum glenoidale
- Vagina synovialis
- *Rotatorenmanschette*

Articulatio humeri

Nach Geometrie und Bewegungsmöglichkeiten gehört zu den Kugelgelenken
(Articulatio spherioidea)

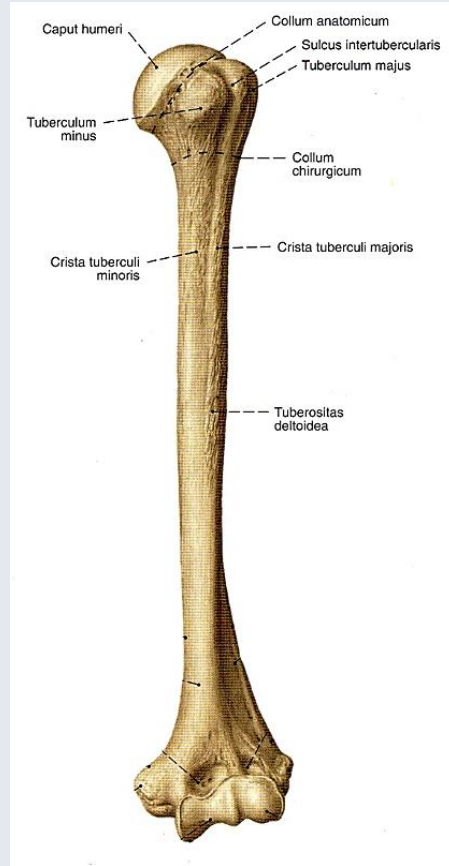


Knöcherne Komponente

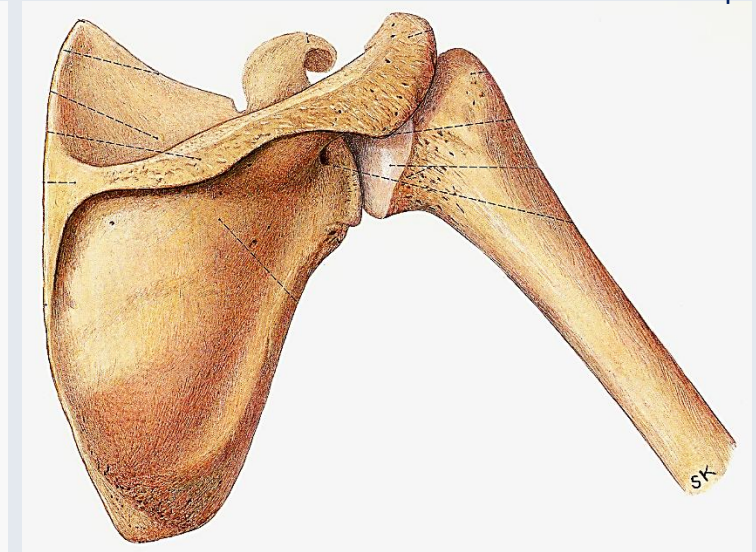
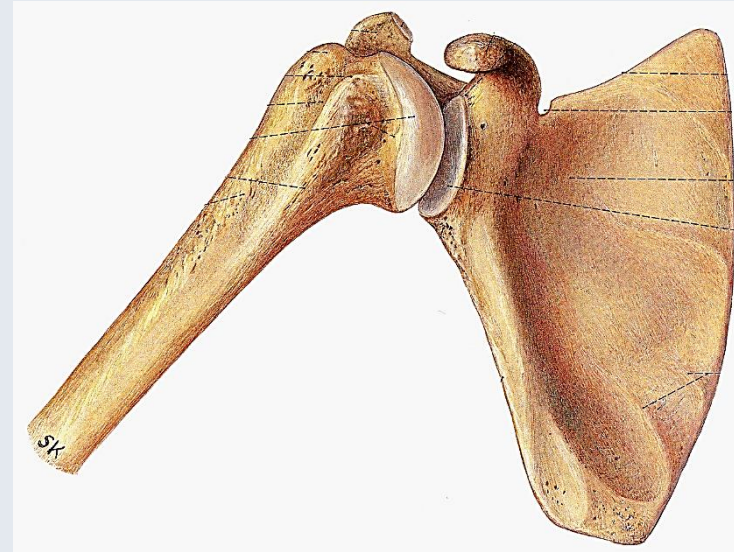


Gelenkpfanne:
Cavitas glenoidalis

Sobotta



Gelenkkopf:
Caput humeri

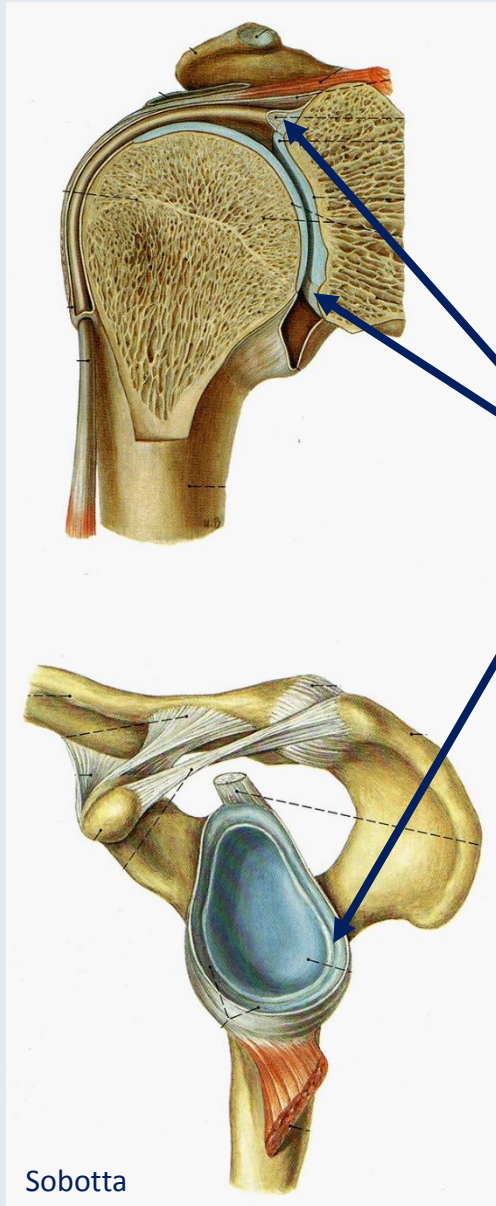


Pernkopf

Gelenkfläche des Humeruskopfes ist etwa
3-4-mal größer als die Schulterpfanne!

- inkongruent
- instabil

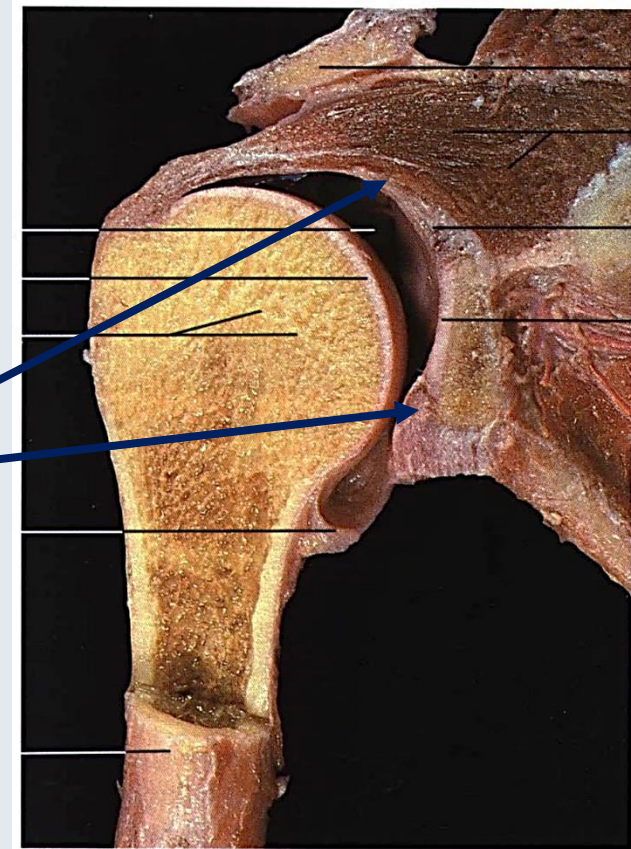
Gelenkpfanne



Cavitas glenoidalis

+

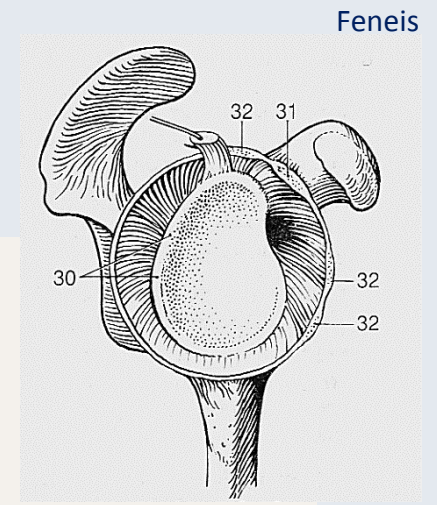
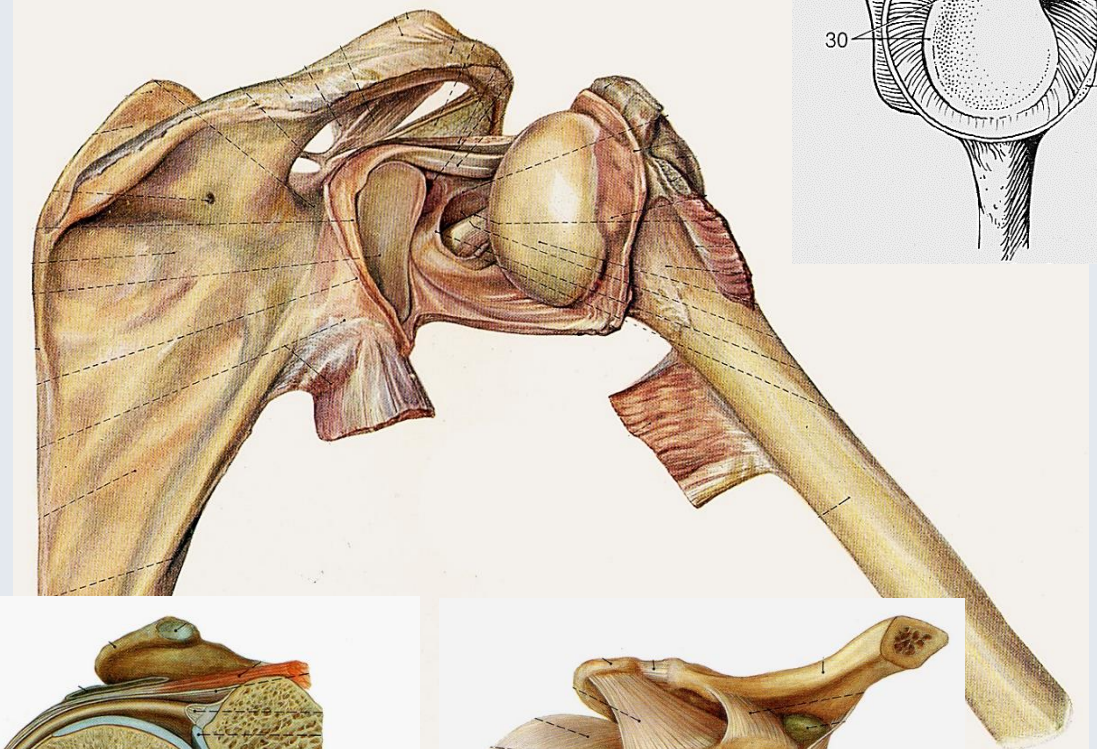
Labrum glenoidale



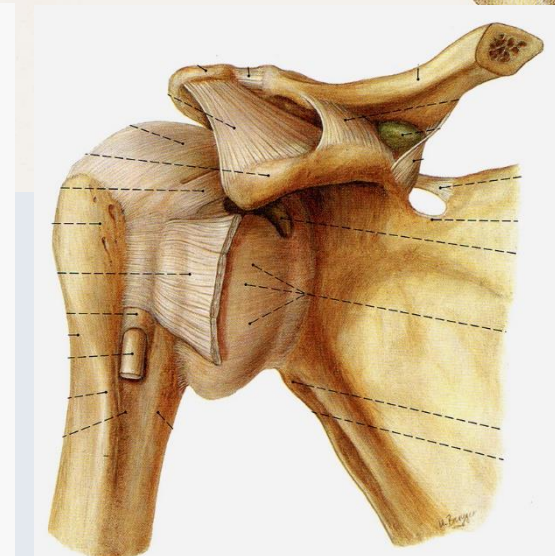
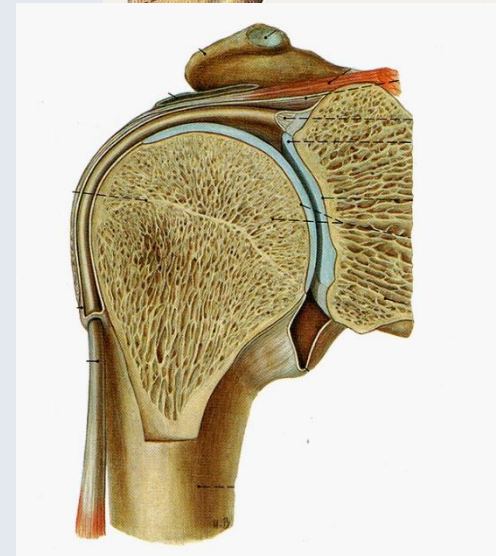Labrum glenoidale
vergrößert und vertieft

Gelenkkapsel

- Sehr weit und dünn (Reservefalten)
- Ursprung: Labrum glenoidale
- Tuberculum supraglenoidale und Tendo musculi bicipitis brachii intrakapsulär; Vagina synovialis intertubercularis
- Ansatz: Collum anatomicum humeri
- Gelenkkapsel wird durch variabel gestaltete Bänder va. vorne verstärkt



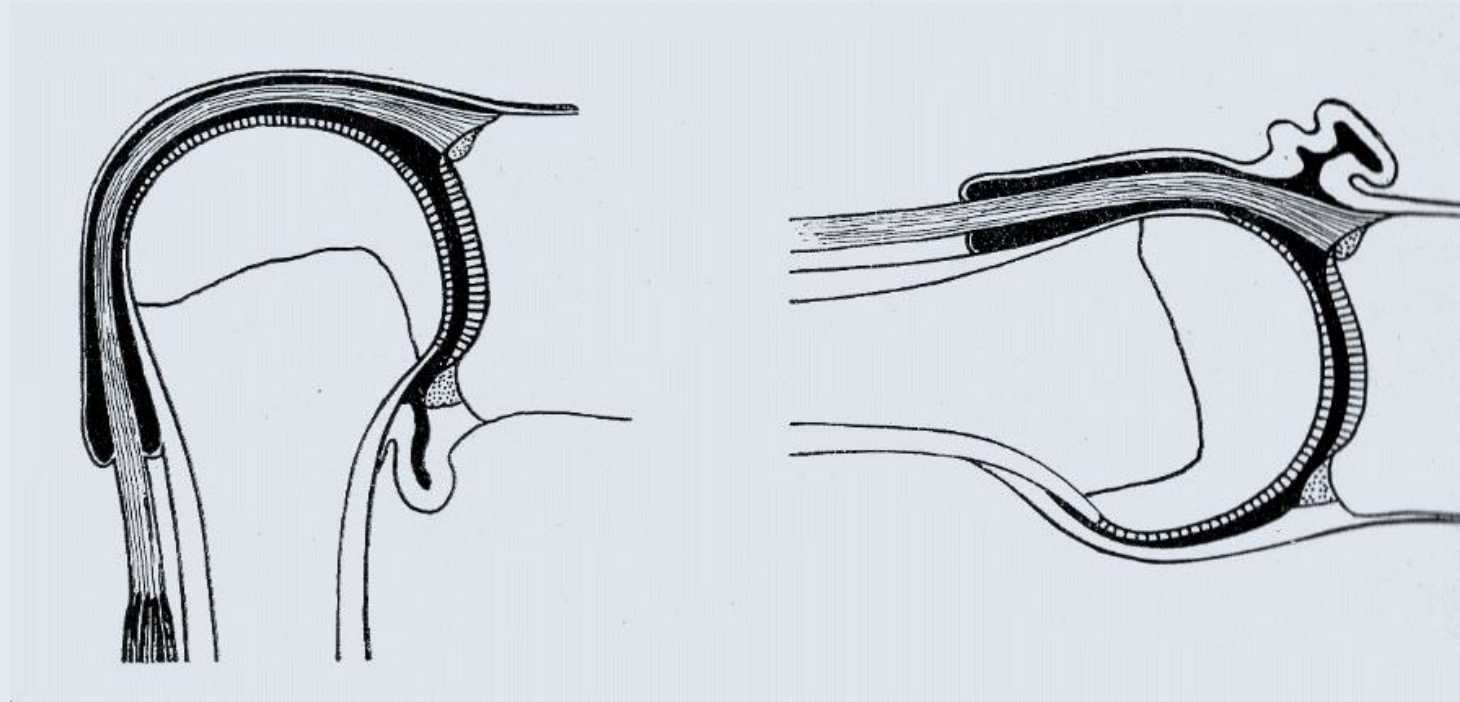
Feneis



Pernkopf

Sobotta

Gelenkkapsel



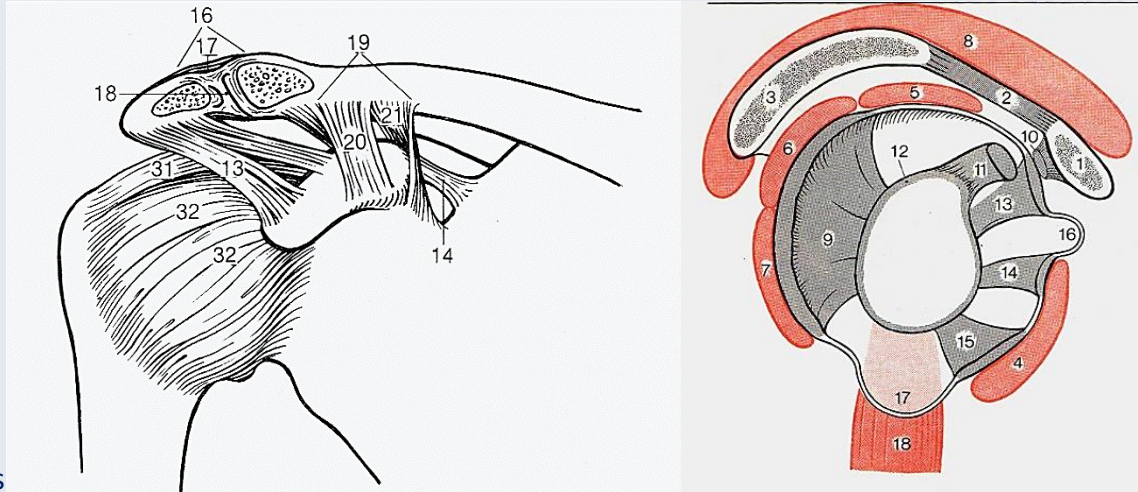
Ruheposition

Abduktion

Die Reservefalten (Recessus axillaris) erweitern die Bewegungsmöglichkeiten

Bänder

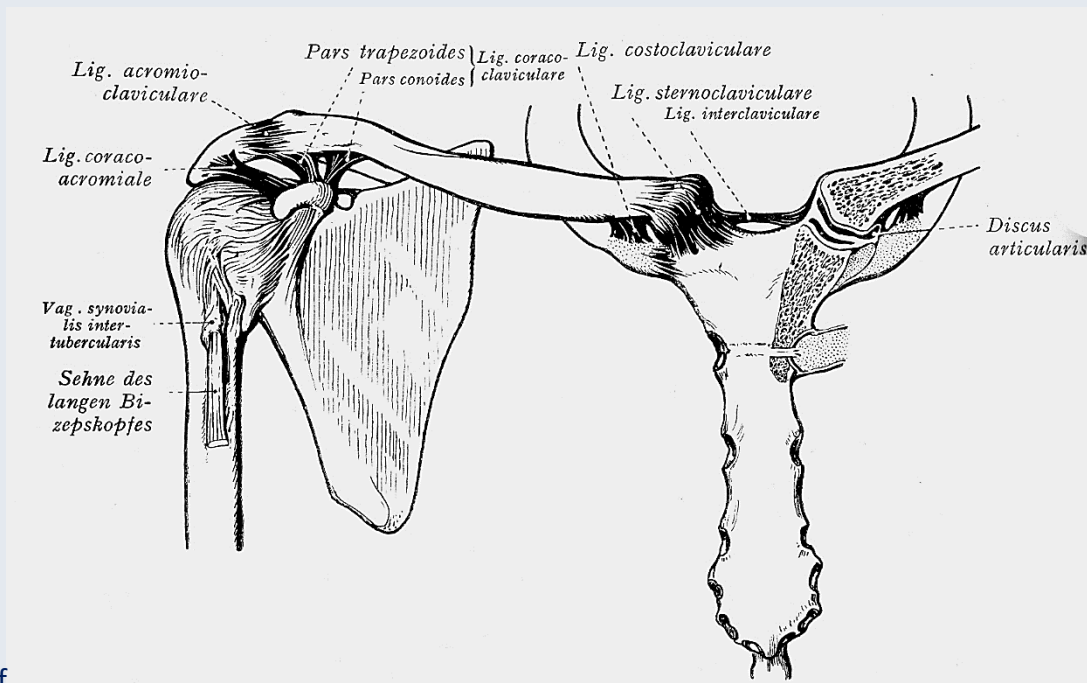
Faller



Feneis

Bänder des Schultergelenks:

- Lig. coracohumerale (31, 10)
- *Lig. glenohumerale superius* (32, 13)
medius (32, 14)
inferius (32, 15)
- Lig. coracoacromiale (13, 2)
(mit dem Acromion und Proc. coracoideus „Fornix humeri“)



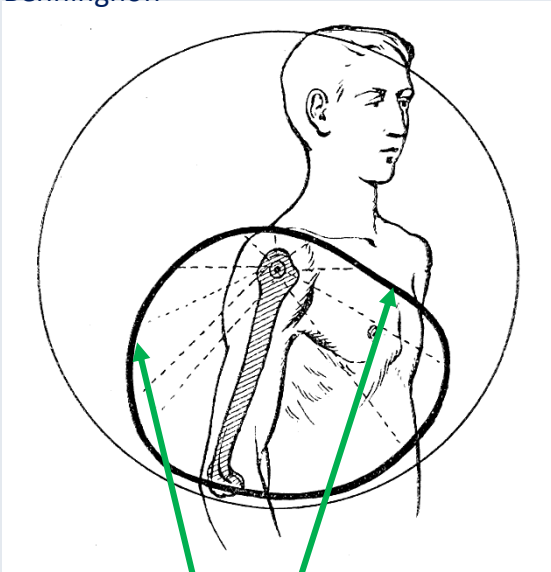
Benninghoff

Bänder des Schultergürtels:

- Lig. coracoclaviculare (/conotrapezoideum)
- Lig. trapezoideum
- Lig. conoideum
- Lig. acromioclaviculare
- Lig. costoclaviculare
- Lig. sterno- et interclaviculare

Mechanik

Benninghoff



Bewegungen im Schultergelenk allein

Hemmung am meisten nach oben
(Acromion, Lig. coracoacromiale)

Kugelgelenk mit 3 Achsen:

Sagittale Achse: Abduktion – Adduktion

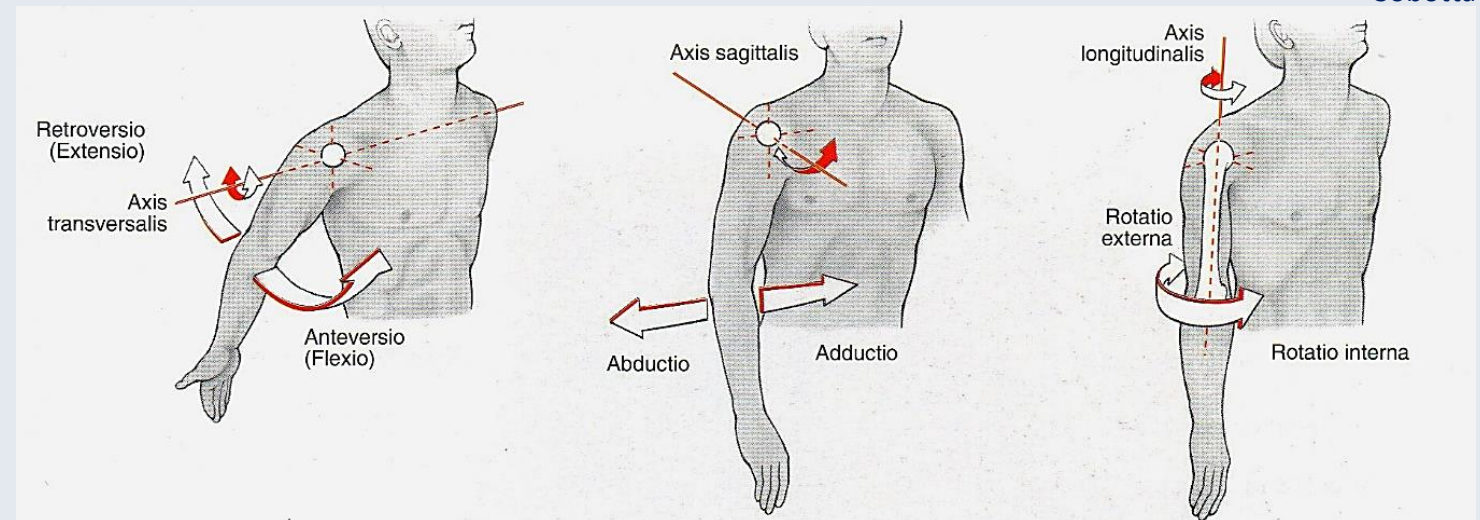
Achse: durch Mittelpunkt von Caput humeri

Transversale Achse: Anteversion – Retroversion

Achse: durch Mittelpunkt von Caput humeri

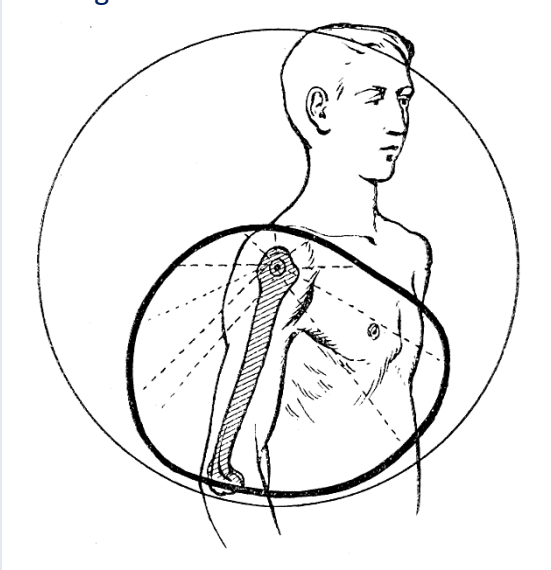
Vertikale Achse: Außenrotation – Innenrotation

Achse: Linie zwischen Caput und Capitulum humeri



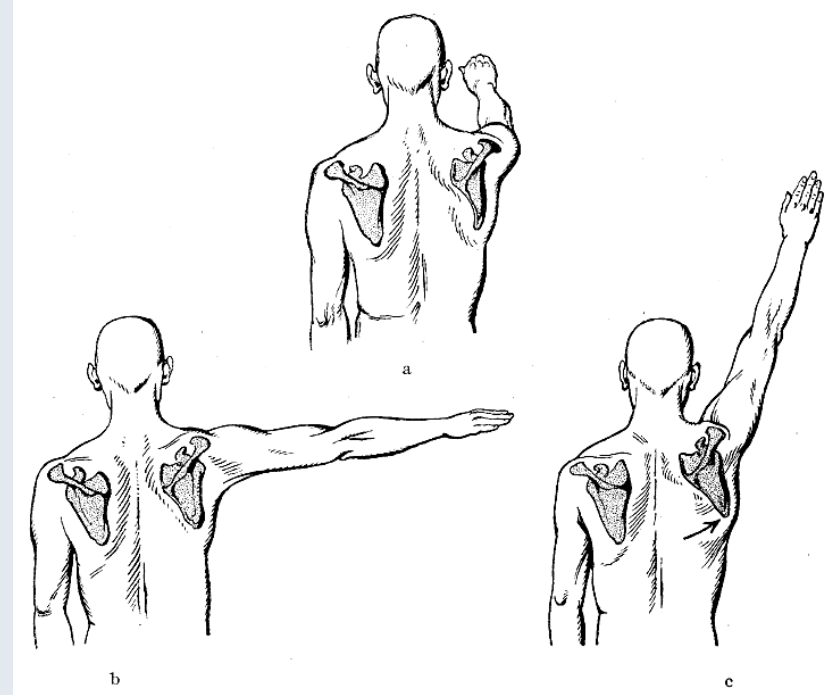
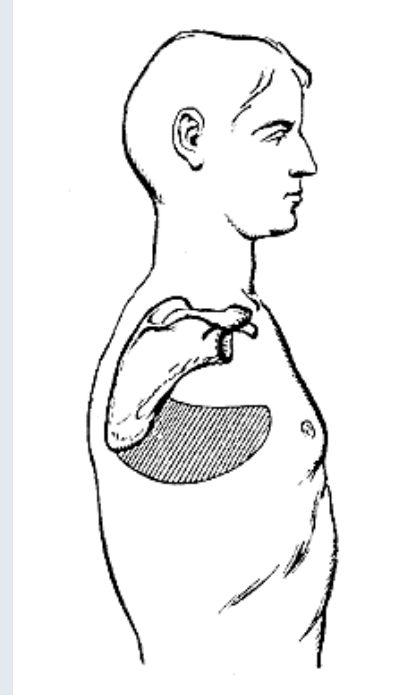
Mechanik

Benninghoff

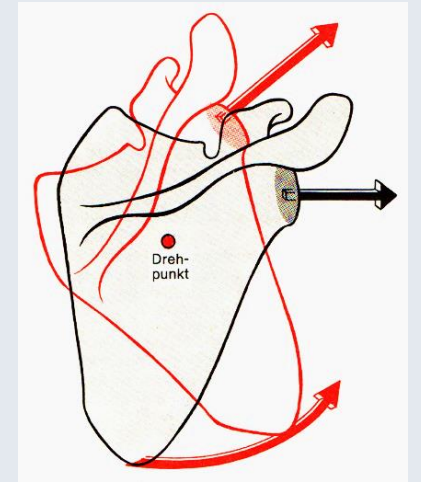


Bewegungen im Schultergelenk
gemeinsam mit den
Schultergürtelgelenken

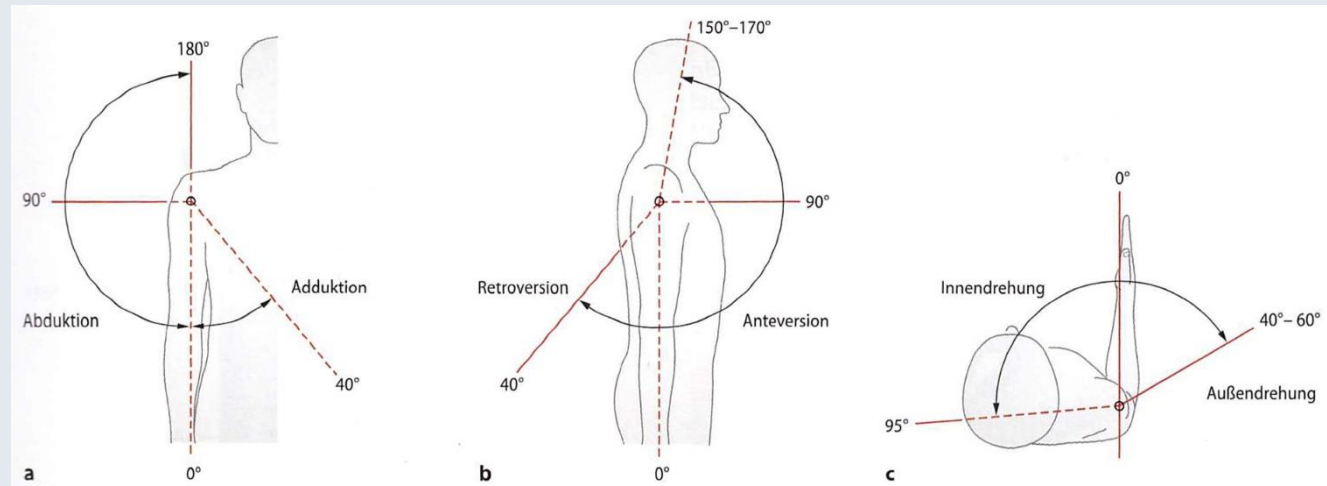
Zirkumduktion:
kreisförmiges Herumführen der
Gliedmaße



Bewegungen
der Scapula



Faller

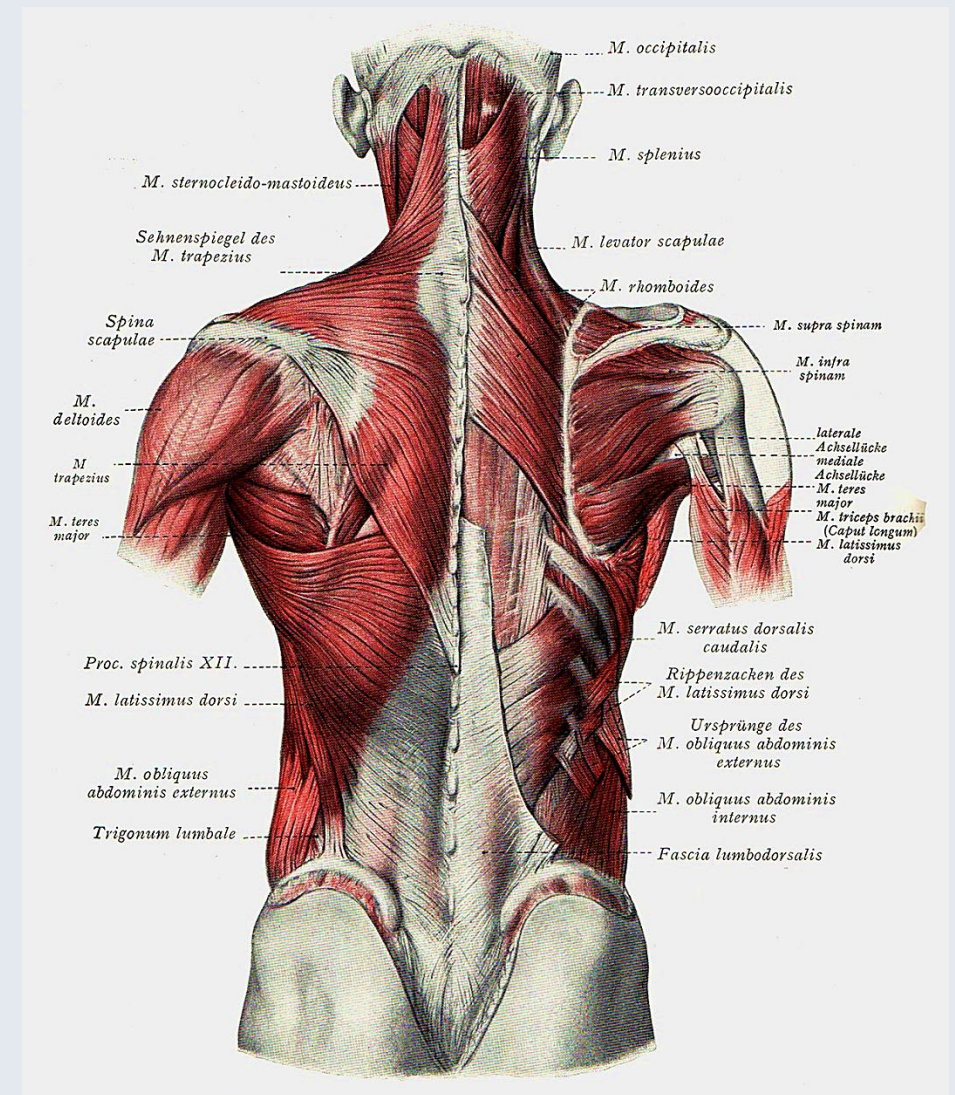


Zilles-Tillmann

Muskulatur

Mehrere Einteilungsmöglichkeiten:

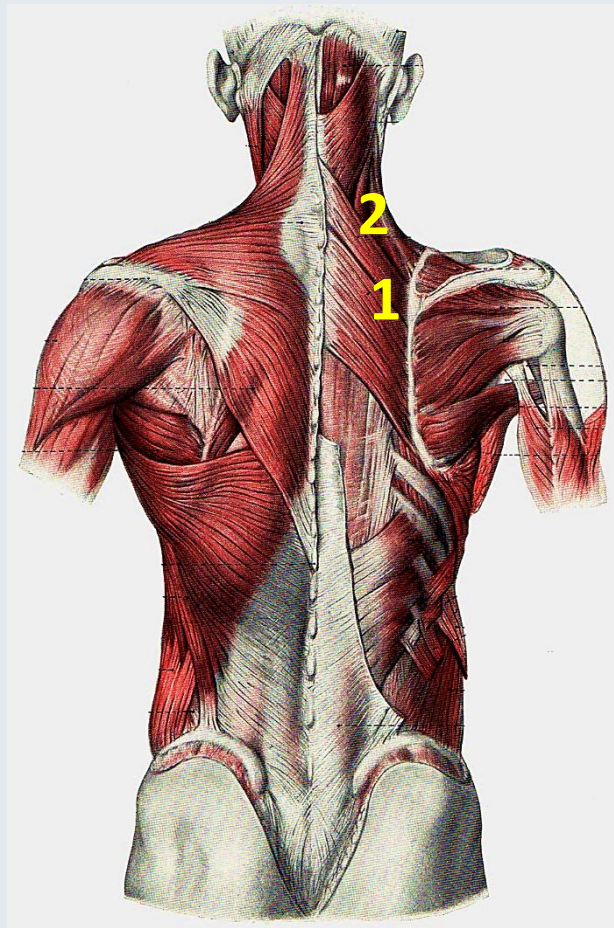
- Nach Funktion (Flexion-Extension, Abduktion-Adduktion, Rotation)
- **Entwicklungsgeschichtlich:**
 - Autochthone Armmuskeln (Mm. brachiales); entspringen an der Scapula und setzen am Humerus an
 - Eingewanderte Rumpfmuskeln (Mm. thoracales); inserieren am Schultergürtel
 - Eingewanderte Kopf- oder gemischte Kopf-Rumpf-Muskeln (Mm. Craniothoracales); setzen an der Scapula und/oder an der Clavicula an
- Funktionelle Gruppen (Agonisten – Antagonisten, Muskelschlingen)
- Schultergürtelmuskeln und Schultergelenkmuskeln
- Nach Ursprung und Ansatz



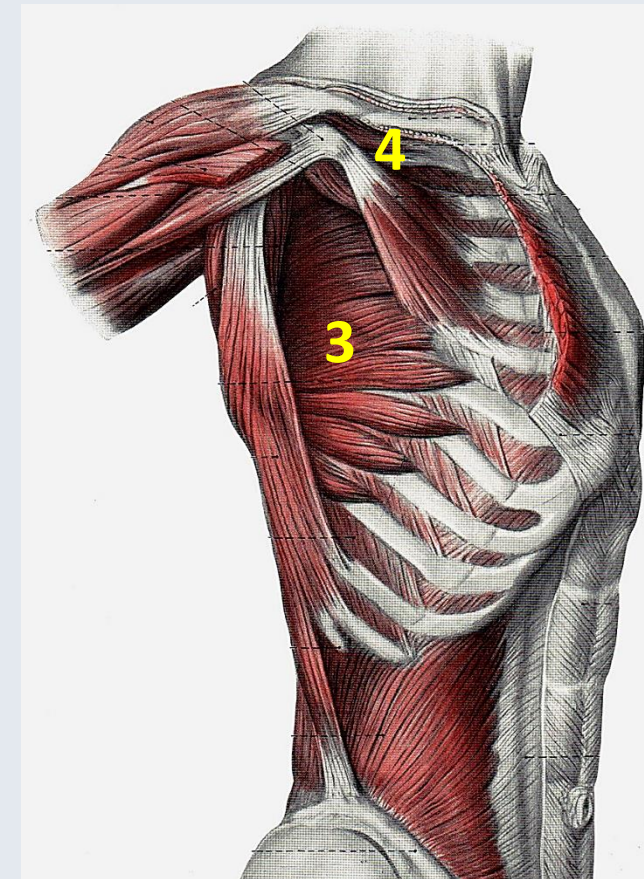
Schultergürtelmuskeln: eingewanderte Rumpfmuskeln (Mm. thoracales)

Tab. 4.19. Schultergürtelmuskeln: eingewanderte Rumpfmuskeln (M. thoracales)

Muskel	Ursprung (U) Ansatz (A)	Innervation (I) Blutversorgung (V)	Funktion
Dorsale Gruppe			
Mm. rhomboidei 1	Ursprung M. rhomboideus minor: Dornfortsätze der Halswirbel VI und VII (Lig. nuchae) M. rhomboideus major: Dornfortsätze der Brustwirbel I–IV (V) (Ligg. interspinalia) Ansatz M. rhomboideus minor: Margo medialis im Bereich der Spina scapulae M. rhomboideus major: Margo medialis kaudal der Spina scapulae	Innervation N. dorsalis scapulae C4–5 Blutversorgung — R. descendens des R. superficialis und R. profundus der A. transversa colli — Aa. intercostales posteriores	— Rückführung des elevierten Armes in die Neutral-0-Position — Verlagerung der Scapula nach kranial-medial — Drehung des Angulus inferior der Scapula nach medial Die Mm. rhomboidei bilden mit dem M. serratus anterior eine Muskelschlinge.
M. levator scapulae 2	Ursprung Tubercula posteriora der Querfortsätze der Halswirbel I–IV Ansatz Angulus superior und Margo medialis scapulae bis zur Spina scapulae	Innervation N. dorsalis scapulae (C2) C3–5 Blutversorgung — A. cervicalis ascendens — A. vertebralis — A. transversa colli	Rückführung des elevierten Armes in die Neutral-0-Position Verlagerung der Scapula nach kranial bei fixiertem Schultergürtel Streckung der Halswirbelsäule
M. serratus anterior 3	Ursprung Rippenkörper der Rippen I–IX (Sehnenbogen zwischen den Rippen I und II) Ansatz Pars superior: Angulus superior der Scapula Pars intermedia: Margo medialis der Scapula Pars inferior: Angulus inferior der Scapula	Innervation N. thoracicus longus C5–7 (C8) Blutversorgung — A. thoracica lateralis — A. thoracodorsalis — R. profundus der A. transversa colli — A. intercostalis suprema — Aa. intercostales posteriores	Pars inferior und Pars media: Drehung der Scapula nach lateral-kranial für die Elevation des Armes über die Horizontale Pars superior: — Unterstützung der Rückführung des elevierten Armes — Verschiebung der Scapula nach kranial Gesamter Muskel: — Verschiebung der Scapula nach lateral-ventral — Fixierung des medialen Scapularandes am Brustkorb Gemeinsam mit den Mm. rhomboidei: bei fixiertem Schultergürtel Heben der Rippen (Unterstützung der Inspiration)
Ventrale Gruppe			
M. subclavius 4	Ursprung kraniale Fläche der ersten Rippe im Bereich der Knorpel-Knochen-Grenze Ansatz Sulcus muscoli subclavii an der Unterfläche des Corpus claviculae , (Fascia clavipectoralis) variabel: am Acromion und am Processus coracoideus	Innervation N. subclavius (C4) C5–6 Blutversorgung A. suprascapularis	— Senken der Clavicula — Fixieren der Clavicula im Sternoclavikulargelenk — Spannen der Fascia clavipectoralis (Offenhalten des Lumens der V. subclavia)
M. omohyoideus Tab. 4.11			



Benninghoff



Benninghoff

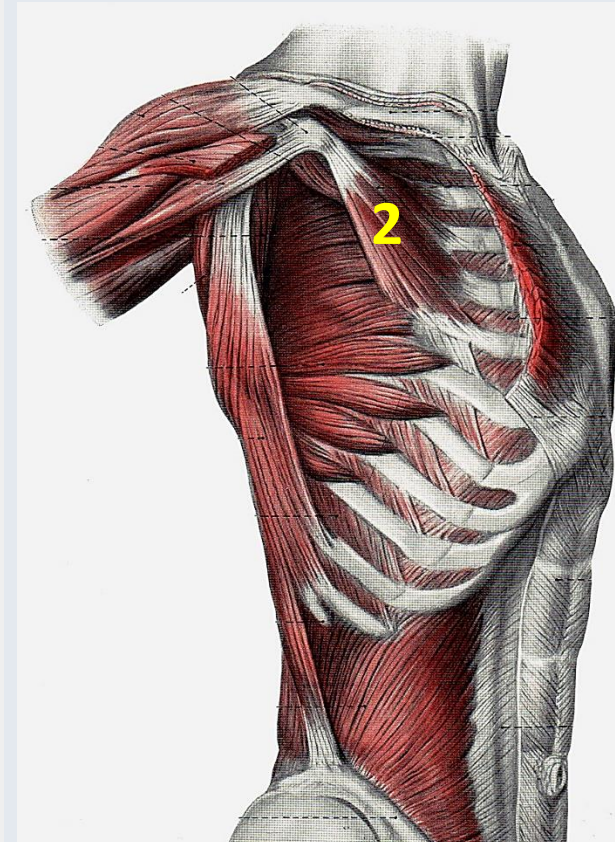
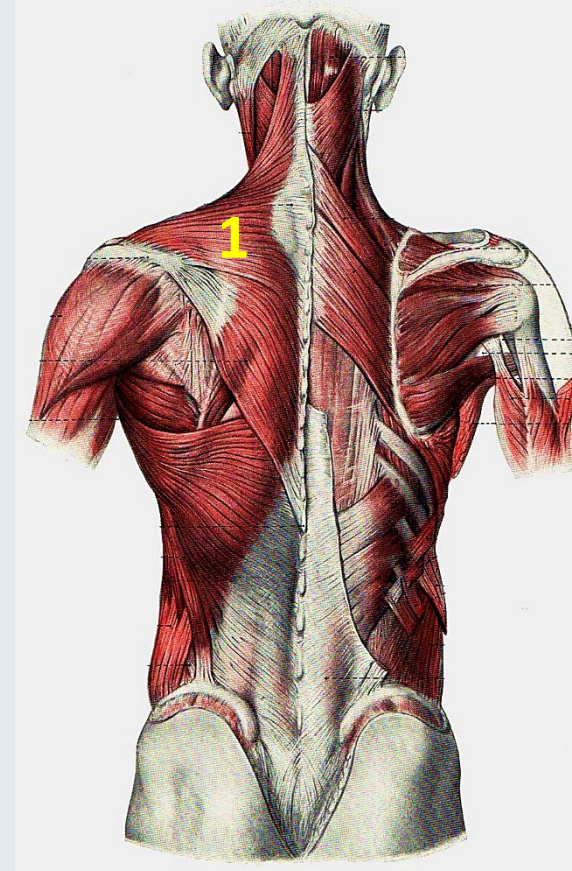
Gemischte Kopf-Rumpf-Muskeln (Mm. craniothoracales)

Gemischte Kopf-Rumpf-Muskeln (M. craniothoracales)

<p>M. trapezius</p> <p>1</p>	<p>Ursprung Protuberantia occipitalis externa, Linea nuchalis superior, Dornfortsätze des Halswirbels VII und der Brustwirbel I–XI (XII) (Lig. nuchae, Ligg. supraspinalia)</p> <p>Ansatz Pars descendens: Übergang zwischen mittlerem und lateralem Drittel der Clavicula Pars transversa: acromiales Ende der Clavicula, Acromion Pars ascendens: oberer Rand der Spina scapulae</p>	<p>Innervation</p> <ul style="list-style-type: none"> — N. accessorius (R. externus) — Äste der Plexus cervicalis (C2) C3–4 <p>Blutversorgung</p> <ul style="list-style-type: none"> — A. transversa colli — A. suprascapularis — Aa. intercostales posteriores — A. occipitalis 	<p>Pars descendens und Pars ascendens: Drehung der Scapula nach lateral-kranial für die Elevation des Armes über die Horizontale</p> <p>Pars transversa: Verschiebung der Scapula nach medial</p> <p>Pars descendens: Verschiebung der Scapula nach kranial</p> <p>Gesamter Muskel:</p> <ul style="list-style-type: none"> — bei doppelseitiger Aktivität: Extension der Halswirbelsäule, — bei einseitiger Aktivität: Drehung von Kopf und Halswirbelsäule zur Gegenseite <p>Die Pars descendens des M. trapezius und der M. levator scapulae bilden mit der Pars ascendens des M. trapezius eine vertikale Muskleschlinge.</p>
--	--	--	---

<p>M. sternocleidomastoideus</p> <p>Tab. 4.11</p>			
--	--	--	--

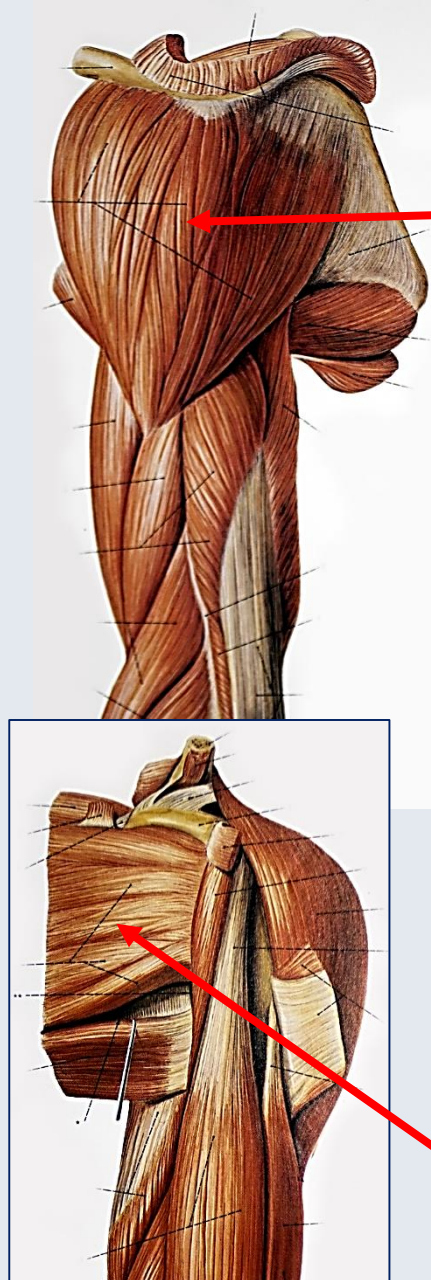
<p>M. pectoralis minor</p> <p>(Gehört genetisch zur Gruppe der ventralen Schultergelenkmuskeln.)</p> <p>2</p>	<p>Ursprung ventraler medialer Teil der Rippenkörper (II) III–V</p> <p>Ansatz Processus coracoideus, variabel am Tuberculum majus des Humerus (oder an der Schultergelenkkapsel über das Lig. coracoglenoidale)</p>	<p>Innervation</p> <p>N. pectoralis medialis und N. pectoralis lateralis (C5) C6–8 (Th1)</p> <p>Blutversorgung</p> <ul style="list-style-type: none"> — A. thoracoacromialis — Aa. intercostales 	<ul style="list-style-type: none"> — Senken und Kippen des Schulterblattes — Drehung des Angulus inferior nach dorsomedial — bei fixiertem Schultergürtel: Anheben der Rippen (Unterstützung der Inspiration) <p>Der M. pectoralis minor dient als topographische Leitstruktur für die Zuordnung der regionären Lymphknoten der Brustdrüse (sog. Level, Abb. 14.15).</p>
---	---	--	---



Benninghoff

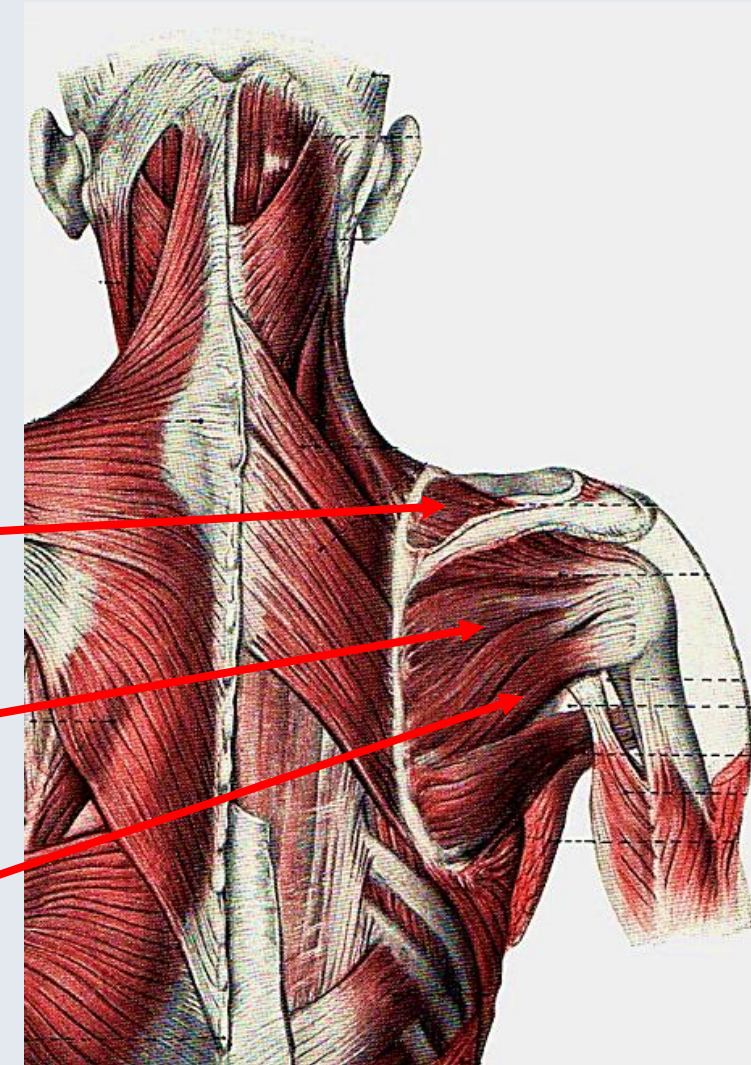
Schultergelenkmuskeln (Dorsale Gruppe – Mm. brachiales dorsales) I.

Sobotta



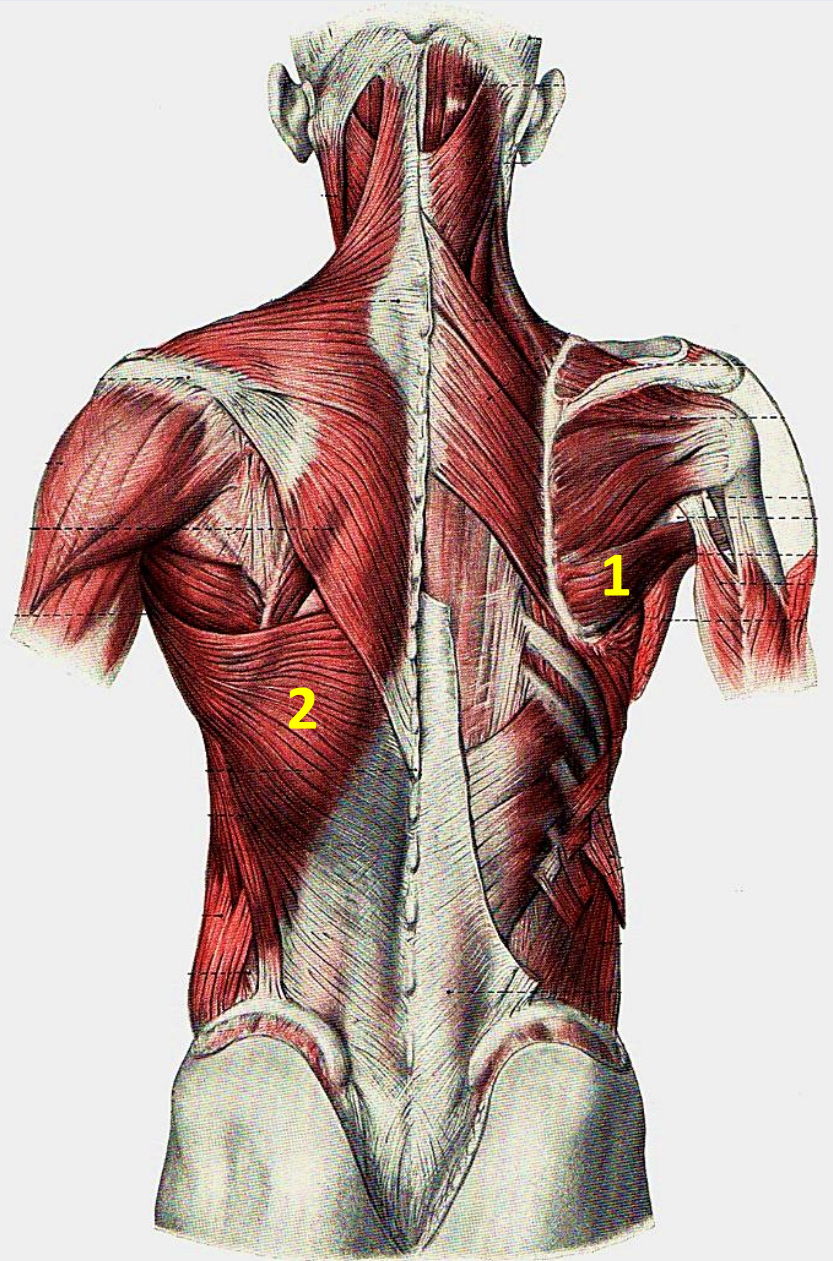
Tab. 4.20. Schultergelenkmuskeln			
Muskeln	Ursprung (U) Ansatz (A)	Innervation (I) Blutversorgung (V)	Funktion Schleimbeutel
Dorsale Gruppe (M. brachiales dorsales)			
M. deltoideus	Ursprung Pars clavicularis: laterales Drittel des Claviculavorderrandes Pars spinalis: Unterrand der Spina scapulae Pars acromialis: Acromion Ansatz Tuberositas deltoidea des Humerus-schaftes	Innervation N. axillaris (C4) C5–6 Kennmuskel für das Rückenmarksegment C5 Blutversorgung – A. circumflexa humeri posterior – A. thoracoacromialis – R. deltoideus der A. brachii profunda	Pars acromialis: Abduktion im Schultergelenk Pars clavicularis: – Flexion, Innendrehung – Adduktion aus der Neutral-0-Stellung – Unterstützung der Abduktion bei ca. 60° abduziertem Arm Pars spinalis: – Extension, Außenrotation – Adduktion aus der Neutral-0-Stellung – Unterstützung der Abduktion bei ca. 60° abduziertem Arm Gesamter Muskel: – Tragen der Last des Armes – muskuläre Führung des Schultergelenkes Schleimbeutel: Bursa subdeltoidea
M. supraspinatus	Ursprung Fossa supraspinata bis zur Basis der Spina scapulae Ansatz Tuberculum majus und in einem Drittel der Fälle Spitze des Tuberculum minus des Humerus (Gelenkkapsel des Schultergelenkes)	Innervation N. suprascapularis C4–6 Blutversorgung – A. suprascapularis – A. circumflexa scapulae – A. thoracoacromialis – A. transversa colli	– Abduktion im Schultergelenk – Unterstützung der Außendrehung – Zentrierung des Humeruskopfes in der Gelenkpfanne – Spannen der Gelenkkapsel Schleimbeutel: Bursa subacromialis
M. infraspinatus	Ursprung kaudale Seite der Basis der Spina scapulae , Fossa infraspinata Ansatz mittlerer Bereich des Tuberculum majus des Humerus (Gelenkkapsel)	Innervation N. suprascapularis C4–6 ☑ Kennmuskel für das Rückenmarksegment C4 ☑ Skapulohumeralreflex Blutversorgung – A. suprascapularis – A. circumflexa scapulae	– Außendrehung im Schultergelenk – Unterstützung der Abduktion (kranialer Teil) und der Adduktion (kaudaler Teil) – Spannen der Gelenkkapsel Schleimbeutel: Bursa subtendinea muscili infraspinati
M. teres minor	Ursprung mittlerer Abschnitt des Margo lateralis scapulae und kaudaler lateraler Teil der Fossa infraspinata Ansatz distaler Bereich des Tuberculum majus bis zum Collum chirurgicum des Humerus	Innervation N. axillaris C5–6 Blutversorgung A. circumflexa scapulae	Außendrehung und Adduktion im Schultergelenk
M. subscapularis	Ursprung Fossa subscapularis auf der Facies costalis der Scapula Ansatz Tuberculum minus und proximaler Teil der Crista tuberculi majoris des Humerus (Gelenkkapsel des Schultergelenkes)	Innervation N. subscapularis C5–7 (C8) Blutversorgung – Rr. subscapulares der A. axillaris – A. subscapularis – Rr. musculares der A. thoracodorsalis	– Innendrehung im Schultergelenk – Unterstützung der Abduktion (kranialer Teil) und der Adduktion bei eleviertem Arm Schleimbeutel: Bursa subtendinea (Recessus subtendineus) muscili subscapularis und Bursa subcoracoidea

Benninghoff



Zilles-Tillmann

Schultergelenkmuskeln (Dorsale Gruppe – Mm. brachiales dorsales) II.



Dorsale Gruppe (M. brachiales dorsales)

M. teres major

1

Ursprung

kaudaler Teil des **Margo lateralis und Angulus inferior der Scapula**

Ansatz

distaler medialer Abschnitt der **Crista tuberculi minoris des Humerus**

Innervation

N. subscapularis und/oder N. thoracodorsalis C5–7

Blutversorgung

A. thoracodorsalis

Innendrehung, Adduktion und Extension im Schultergelenk

Schleimbeutel: Bursa subtendinea muscoli teretis majoris

M. latissimus dorsi

2

Ursprung

Pars scapularis, inkonstant: Angulus inferior

Pars vertebralis:

– **Processus spinosi der Brustwirbel VII–XII und der Lendenwirbel I–V, Crista sacralis mediana**

Pars iliaca: hinteres Drittel des **Labium externum der Crista iliaca**

Pars costalis: dorsaler Teil der **Rippen IX, (variabel) X–XII**

Ansatz

proximaler-lateraler Abschnitt der **Crista tuberculi minoris des Humerus**

Innervation

N. thoracodorsalis C6–8

Blutversorgung

– A. thoracodorsalis

– Aa. intercostales posteriores

– **Innendrehung, Adduktion und Extension im Schultergelenk**

– Senken des elevierten Armes

– bei Punctum fixum am Humerus: **Anheben des Rumpfes** und Unterstützung der forcierten Expiration

– Unterstützung der Streckung der Lendenwirbelsäule

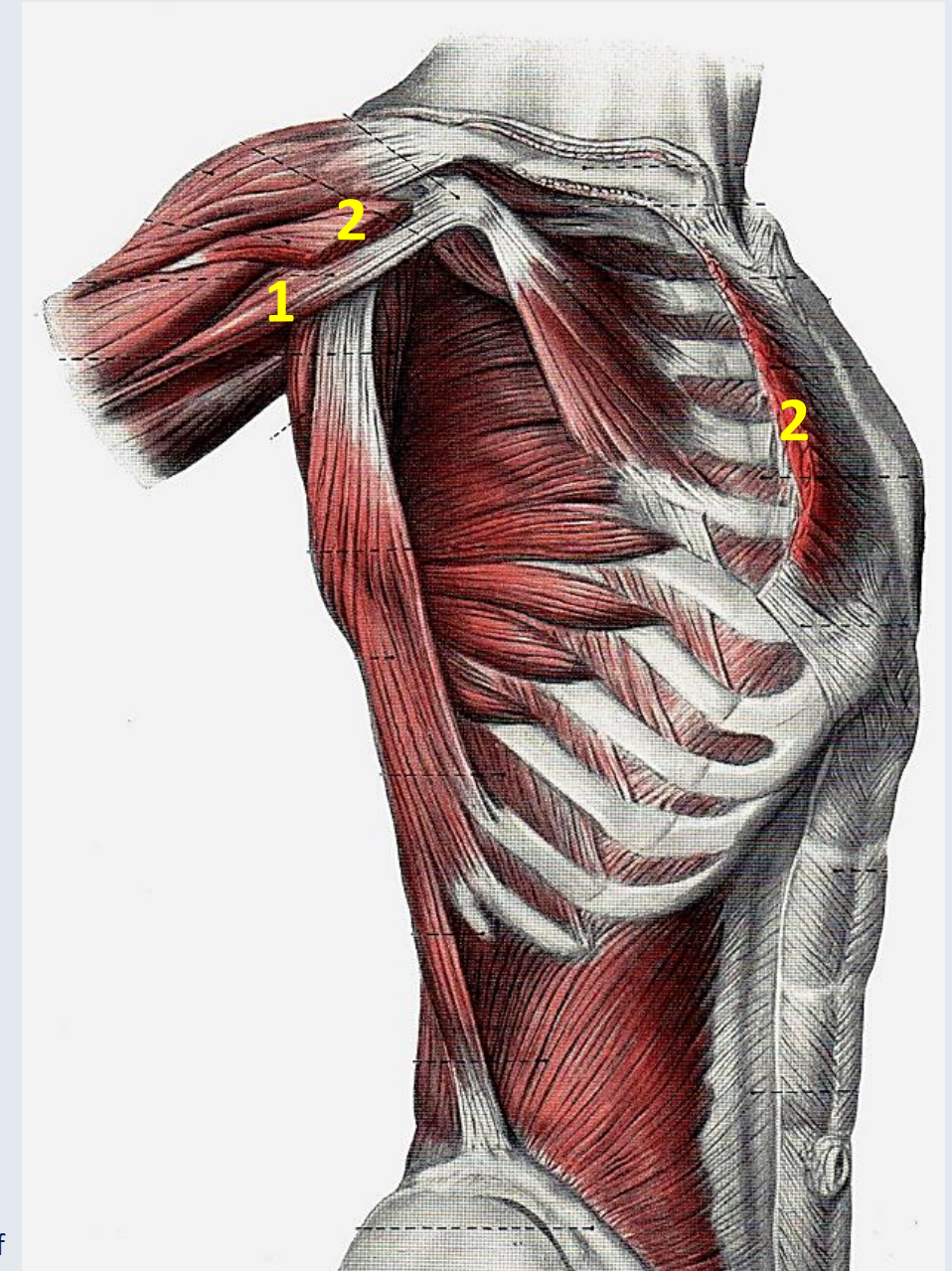
Der M. latissimus dorsi bildet die hintere Achselfalte.

Schleimbeutel: Bursa subtendinea muscoli latissimi dorsi

Schultergelenkmuskeln (Ventrale Gruppe – Mm. brachiales ventrales)

Ventrale Gruppe (M. brachialis ventrales)			
M. coracobrachialis 1	Ursprung Processus coracoideus der Scapula A: Facies anteromedialis im mittlerem Bereich des Humerusschaftes (Septum intermusculare brachii mediale)	Innervation N. musculocutaneus C6–7 (C8) Blutversorgung Aa. circumflexae humeri anterior und posterior	Flexion und Adduktion im Schultergelenk Der M. coracobrachialis dient als »Haltemuskel« für den Arm. Der Muskel begrenzt medial den <i>Sulcus bicipitalis medialis</i> und er ist Leitmuskel für die aus der Achselhöhle zum Oberarm ziehenden Leitungsbahnen. Schleimbeutel: Bursa musculi coracobrachialis
M. pectoralis major 2	Ursprung Pars clavicularis: mediales und mittleres Drittel des Claviculavorderrandes Pars sternocostalis: Vorderseite des Sternum, Rippenknorpel II–VII (Membrana sterni) Pars abdominalis: (vorderes Blatt der Rektusscheide) Ansatz Pars sternocostalis und Pars abdominalis: proximaler medialer Abschnitt der Crista tuberculi majoris des Humerus Pars clavicularis: distaler lateraler Abschnitt der Crista tuberculi majoris des Humerus	Innervation <ul style="list-style-type: none"> – N. pectoralis medialis (C8–Th1) – N. pectoralis lateralis (C5–7) Blutversorgung <ul style="list-style-type: none"> – Rr. pectorales der A. thora-coacromialis – A. thoracalis lateralis – Äste der Aa. intercostales posteriores – Rr. mammarii mediales der Rr. perforantes aus A. thoracica interna 	Gesamter Muskel: <ul style="list-style-type: none"> – Adduktion und Innenrotation im Schultergelenk – Senken des elevierten Armes – Führen des Armes vor dem Körper zur Gegenseite Bei Punctum fixum am Humerus: Vorziehen und Senken der Schulter und Bewegung des Rumpfes in Richtung des Armes (Klettern, Klimmzug) Pars clavicularis: Anterversion im Schultergelenk bei abduziertem Arm Pars sternocostalis: bei Punctum fixum am Humerus Heben der Rippen (Unterstützung der Inspiration) Schleimbeutel: Bursa musculi pectoralis

Zilles-Tillmann



Benninghoff

Einteilung der Muskulatur nach **Ursprung** und Ansatz

Schultermuskeln:

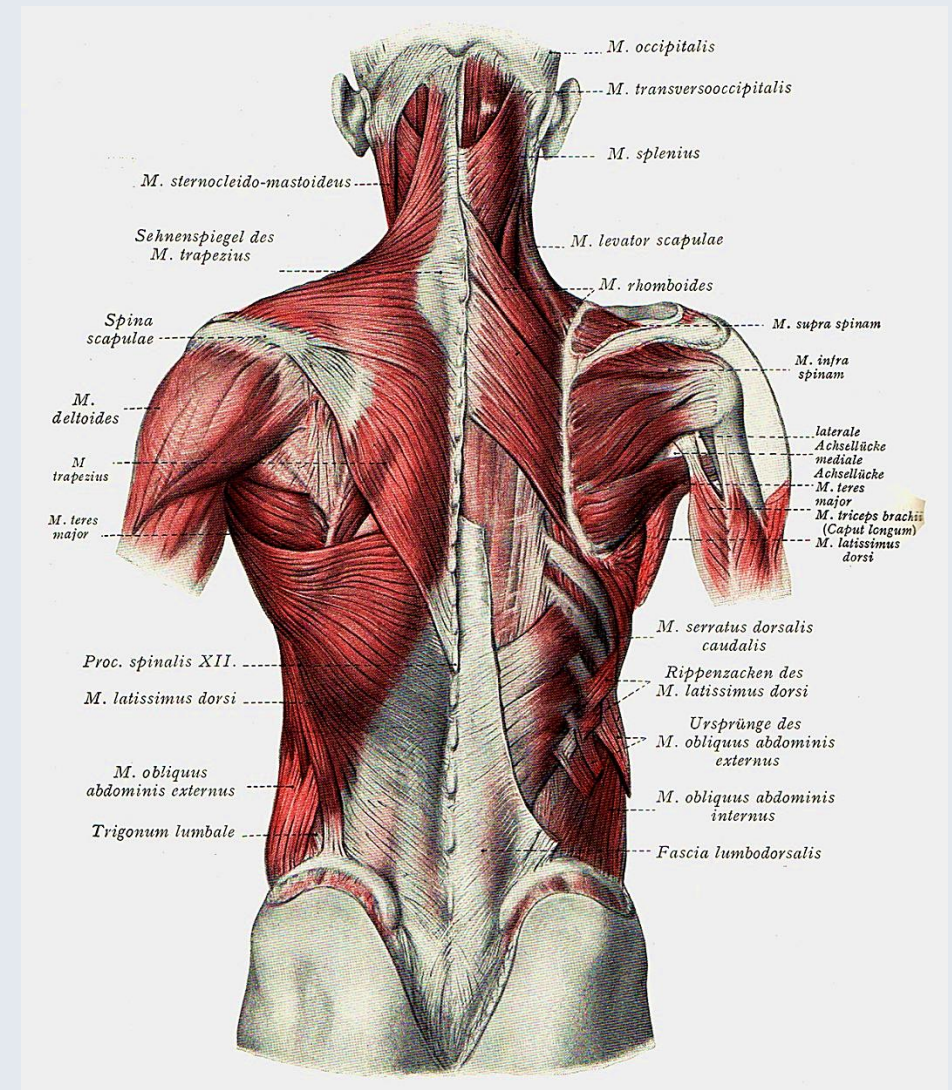
M. deltoideus
M. supraspinatus
M. infraspinatus
M. teres minor
M. teres major
M. subscapularis

Spinohumerale Muskeln:

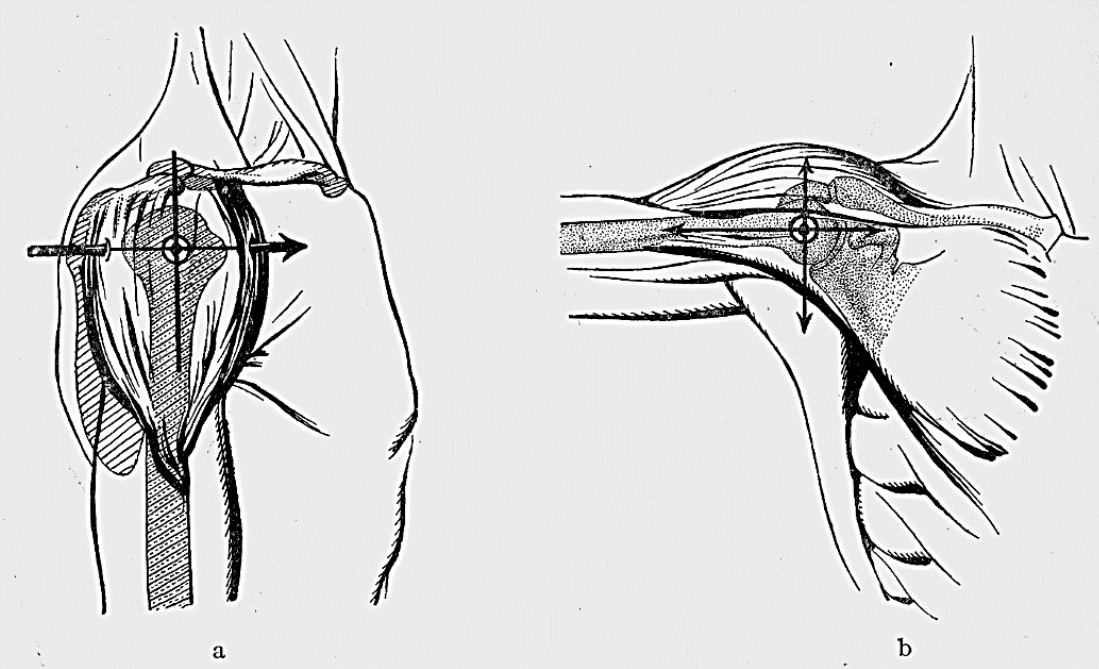
M. trapezius
M. latissimus dorsi
M. rhomboideus major
M. rhomboideus minor
M. levator scapulae

Thorakohumerale Muskeln:

M. pectoralis minor
M. pectoralis major
M. subclavius
M. serratus anterior



Funktionen der Muskeln im Schultergelenk



Benninghoff

Tab. 4.21. Funktionen der Schultergelenk- und Oberarmmuskeln im Schultergelenk

Achsen	Bewegungsausmaß	Funktion	Muskeln
transversal	90°	Flexion (Beugung)	M. deltoideus (Pars clavicularis) M. pectoralis major (Pars clavicularis) M. biceps brachii M. coracobrachialis
	40°	Extension (Streckung)	M. teres major M. latissimus dorsi M. deltoideus (Pars spinalis) Caput longum m. tricipitis brachii
sagittal	90°	Abduktion	M. deltoideus M. supraspinatus M. infraspinatus, oberer Teil Caput longum m. bicipitis brachii
	40°	Adduktion	M. pectoralis major M. latissimus dorsi Mm. teres major und minor M. infraspinatus unterer Teil M. deltoideus (Pars clavicularis und Pars spinalis) Caput longum m. tricipitis brachii Caput breve m. bicipitis brachii
vertikal	70°	Innendrehung	M. subscapularis M. pectoralis major M. latissimus dorsi M. teres major M. deltoideus (Pars clavicularis)
	60°	Außendrehung	M. infraspinatus M. teres minor M. deltoideus (Pars spinalis)

Mediale und laterale Achsellücke (Hiatus axillaris medialis et lateralis)

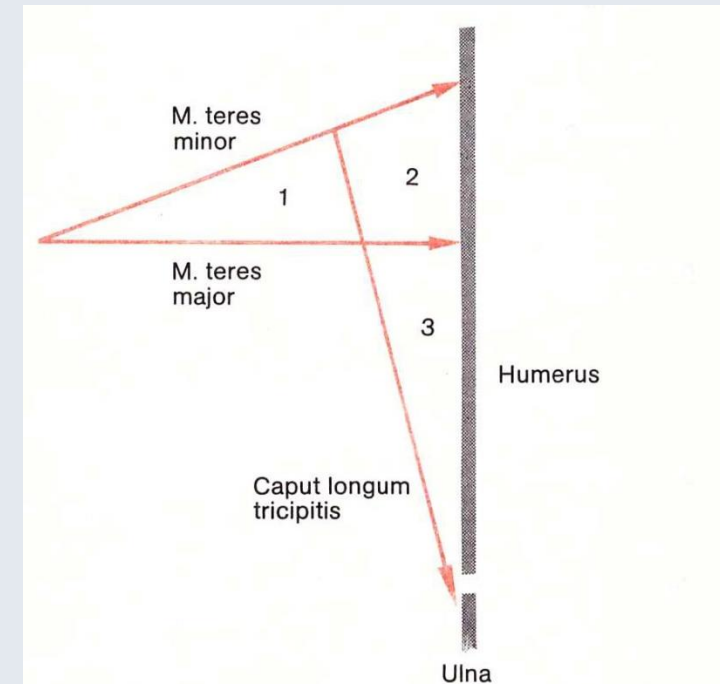
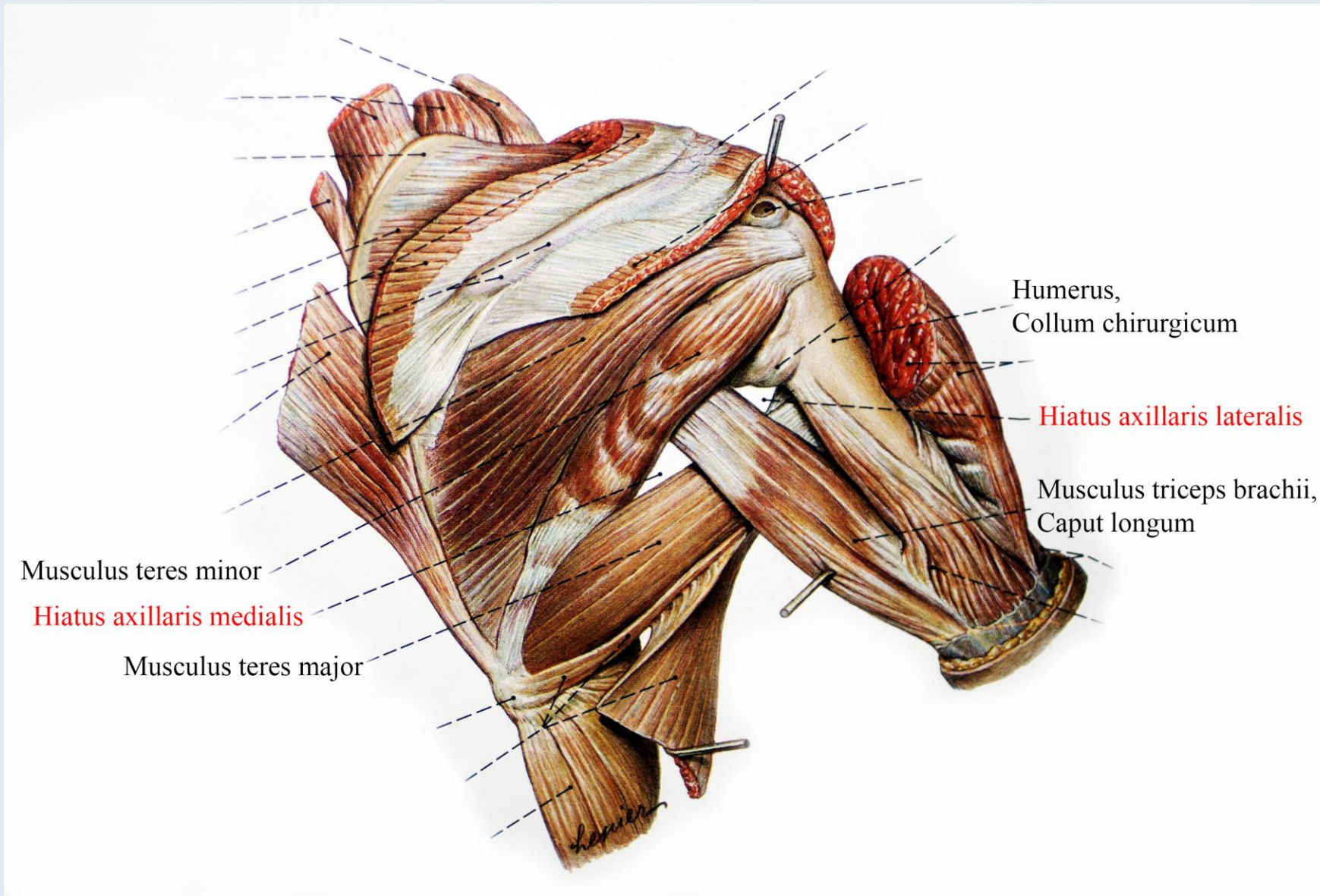


Abb. 1–8 **Begrenzung der medialen und der lateralen Achsellücke**

1. **Mediale Achsellücke:** dreiseitig. M. teres minor, M. teres major, Caput longum des M. triceps
2. **Laterale Achsellücke:** vierseitig. M. teres minor, M. teres major, Caput longum des M. triceps, Humerus
3. **Tricepsschlitz:** dreiseitig. Caput longum des M. triceps, Caput laterale des M. triceps, M. teres major

Achselgrube (Fossa axillaris)

Mediale Wand:

M. serratus anterior

Ventrale Wand:

M. pectoralis minor

M. pectoralis major

Laterale Wand:

Collum chirurgicum humeri

M. biceps brachii (Caput breve)

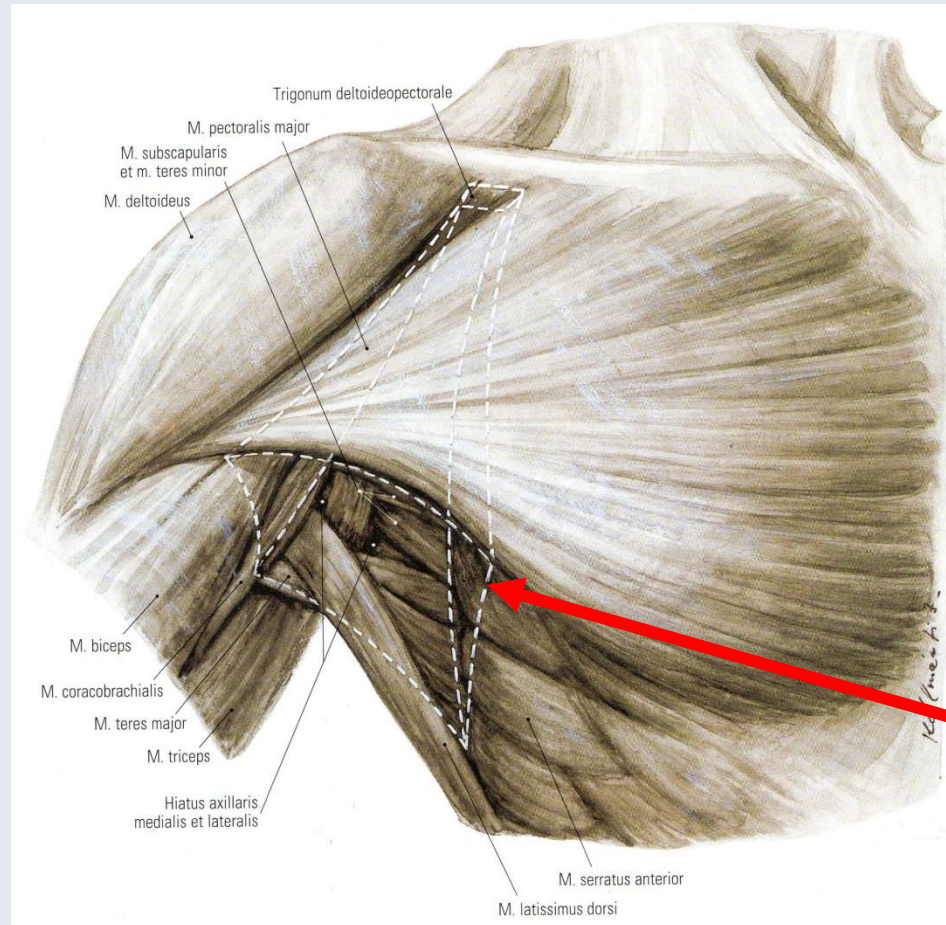
M. coracobrachialis

Dorsale Wand:

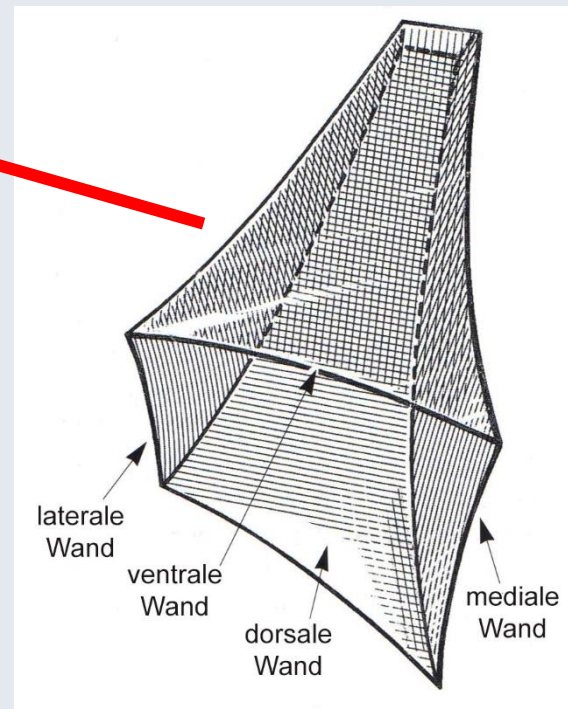
M. latissimus dorsi

M. teres major

M. subscapularis



Tömböl



Rotatorenmanschette

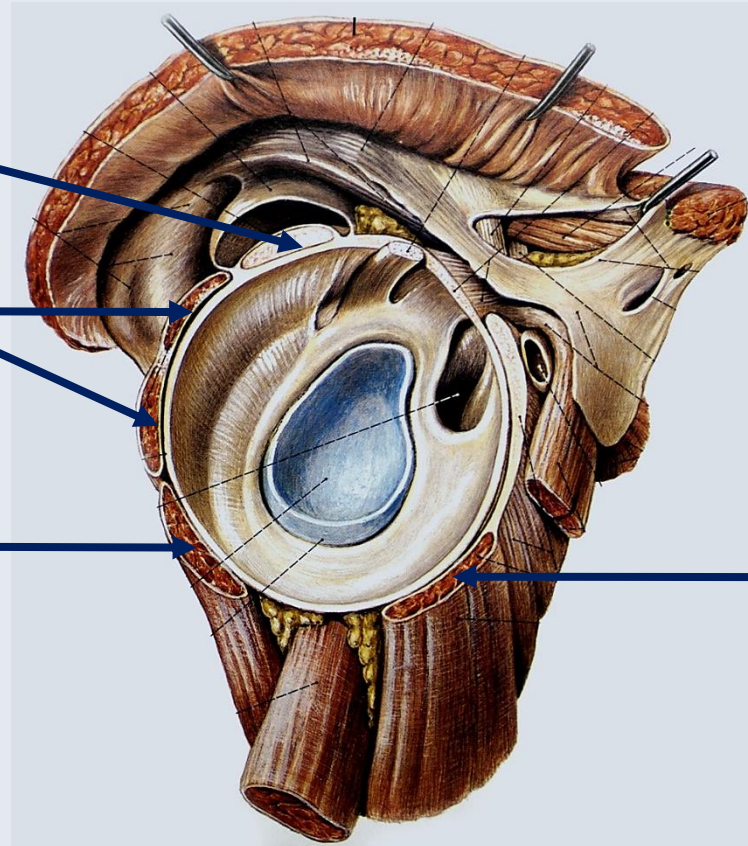
M. supraspinatus

M. infraspinatus

M. teres minor

M. subscapularis

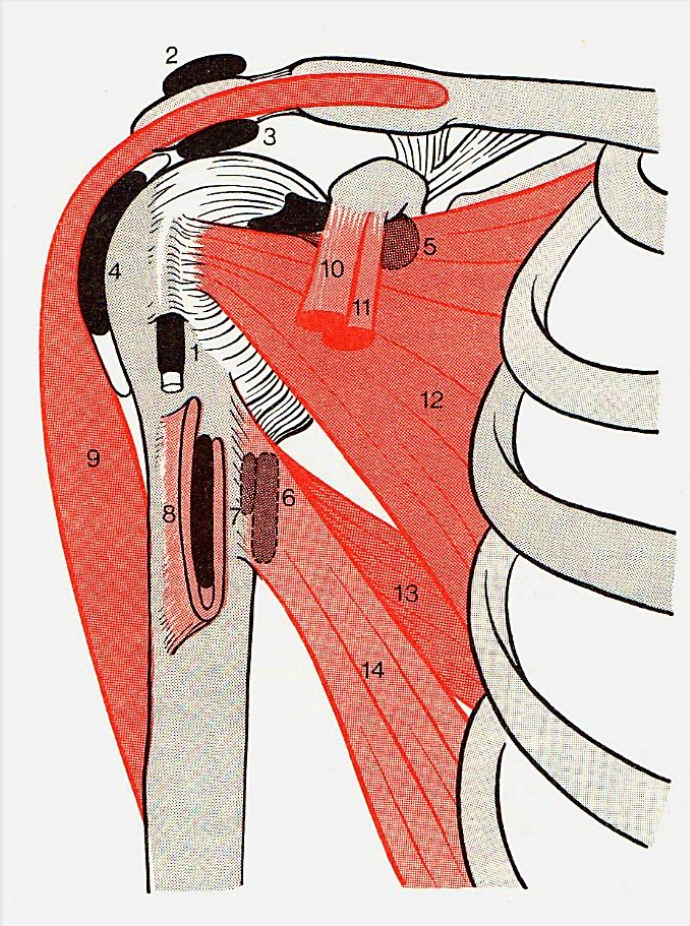
Stabilisierung des Schultergelenks
mit dem M. deltoideus
(Muskeführung)



Sobotta

Schleimbeutel (Bursae) und Sehnenscheiden (Vaginae synoviales) im Bereich des Schultergelenks

Faller



1. Vagina synovialis intertubercularis
2. Bursa subcutanea acromialis
3. **Bursa subacromialis**
4. **Bursa subdeltoidea**
5. **Bursa subtendinea des M. subscapularis**
6. **Bursa subtendinea des M. latissimi dorsi**
7. Bursa subtendinea des M. teres major
8. Bursa subtendinea des M. pectoralis major