

# FEHLBILDUNGEN DES UROGENITALSYSTEMS



Attila Keszthelyi

Semmelweis Universität  
Budapest





# Fehlbildungen in der Urologie

## Formen der Fehlbildungen

Aplasie = Fehlen eines Organs

Hypoplasie = zu kleines Organ

Atresie = Verschluss eines Hohlorgans durch fehlerhafte Anlage

Dystopie (= Heterotopie) = Gewebe ist an einer Stelle lokalisiert,  
wo es normalerweise nicht vorkommt

Fusion = z. B. Verschmelzungsniere = Hufeisenniere

Nichtverschmelzung,

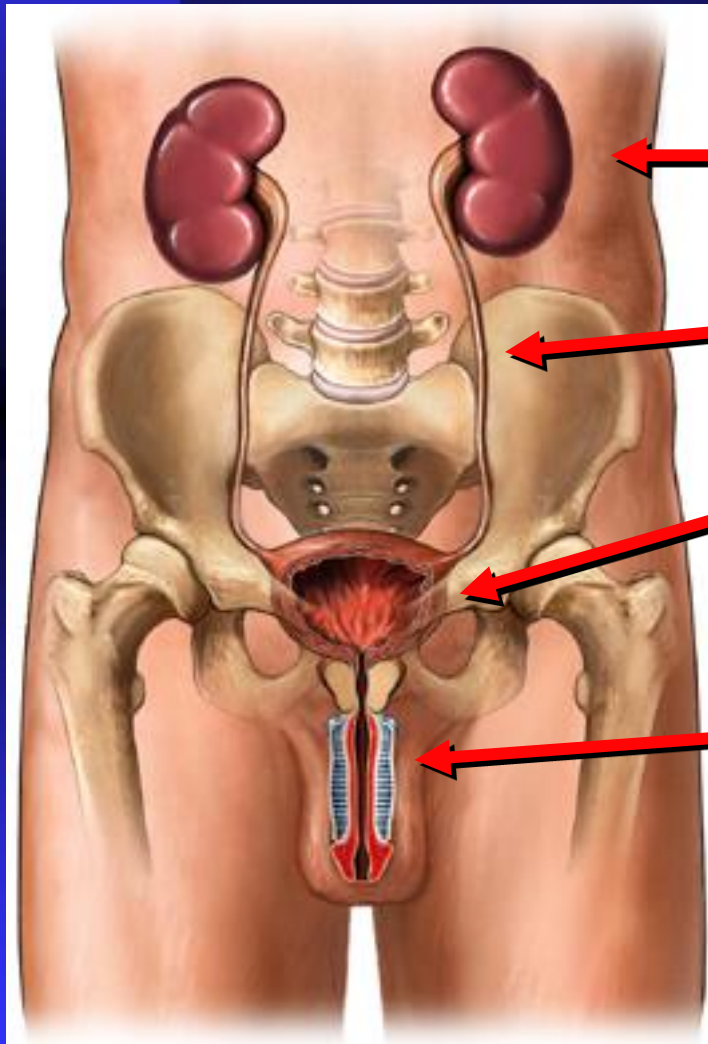
Malrotation = fehlerhafte Drehung z. B. des Darmes

Doppelbildung (komplette oder inkomplette Duplikatur)  
z. B. Diphallus



# Fehlbildungen in der Urologie

## Orte der Manifestation



- Nierenanomalien

- Harnleiteranomalien

- Anomalien der Blase, Harnröhre,  
Prostata und Samenblasen

- Anomalien der Genitalien



# Fehlbildungen in der Urologie

## **NIERENANOMALIEN**

(häufig, vergesellschaftet, nicht immer pathologisch, Neigung zu Infektionen)

**Numerische Anomalien**

**Formanomalie**

**Lageanomalien**

**Zystische Anomalien**





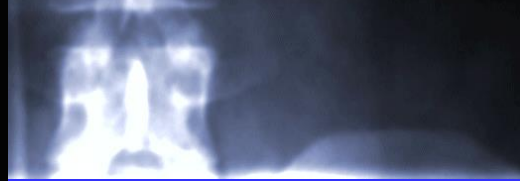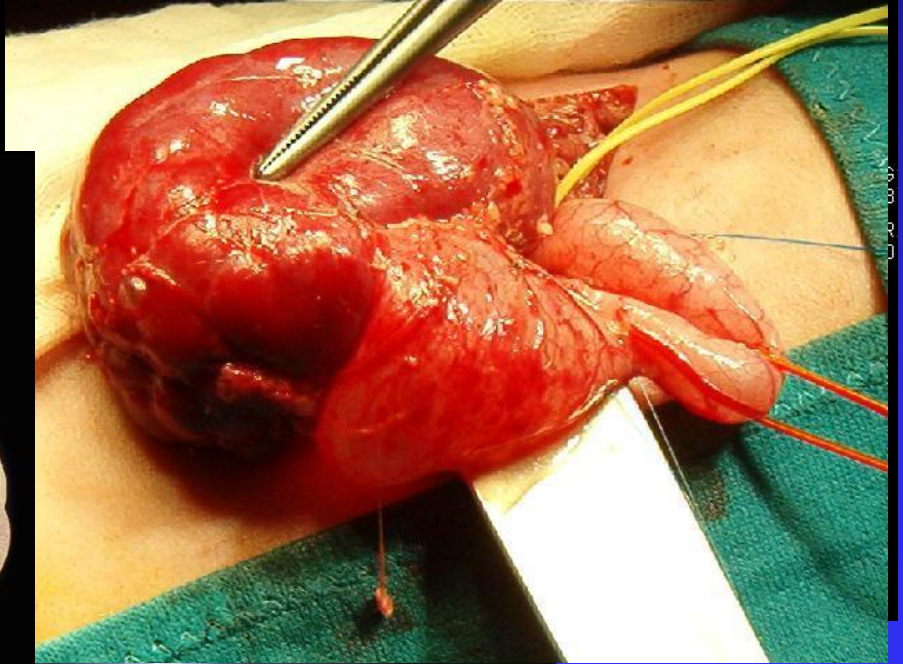
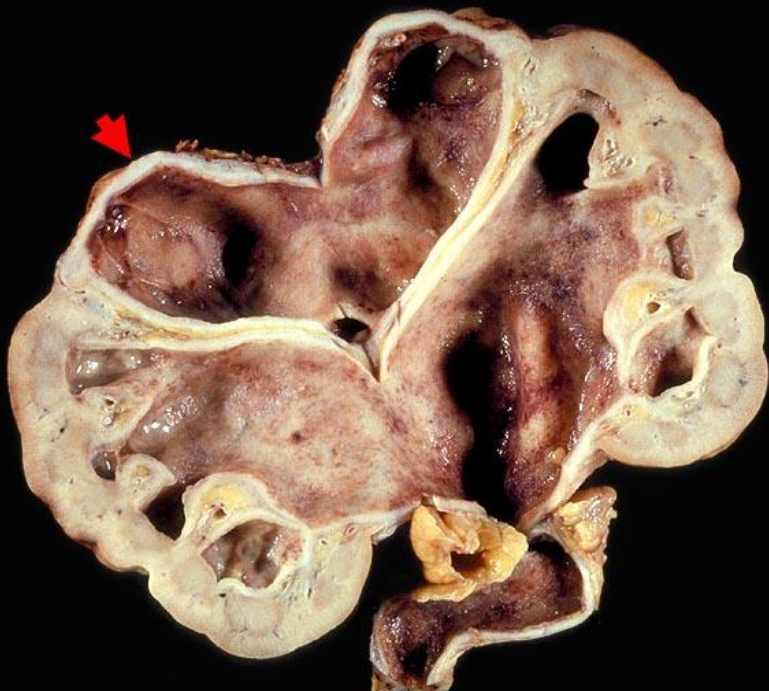
# Fehlbildungen in der Urologie

## NUMERISCHE ANOMALIEN DER

## NIEREN

(US, IVP, Scinti)  
retrograde Uro-

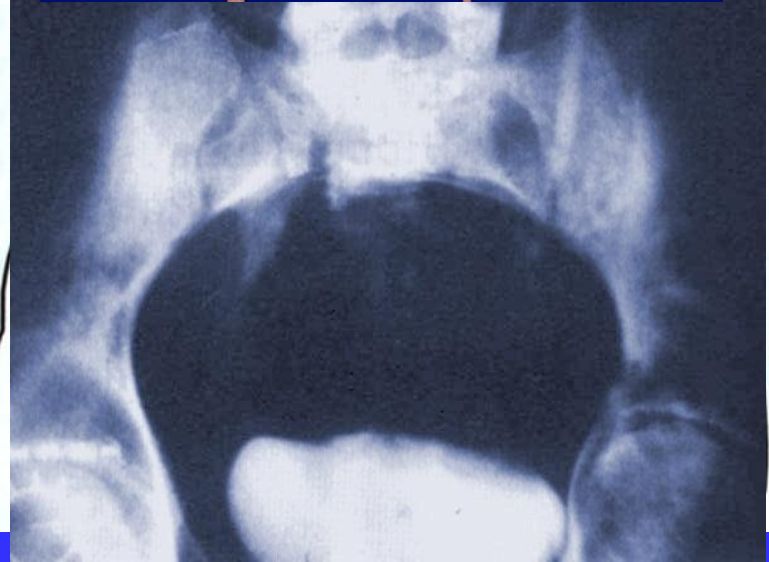
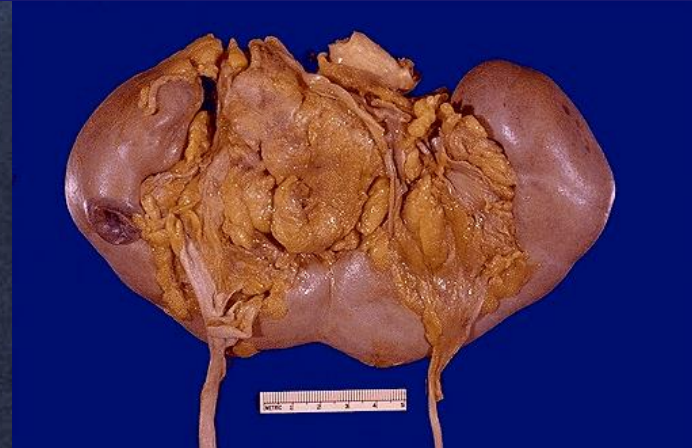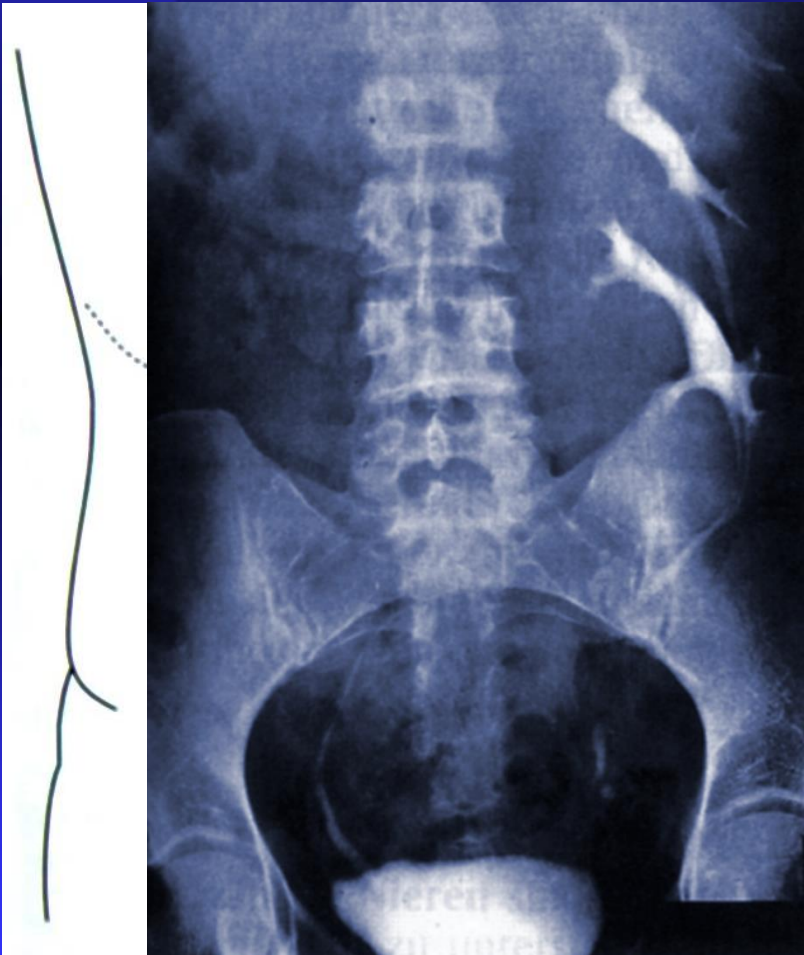TOSHIBA SCHA:SCHA O 07/01/2004  
ST. BARBARA-KH HALLE - PAT - Abdomen KK 12:58:10





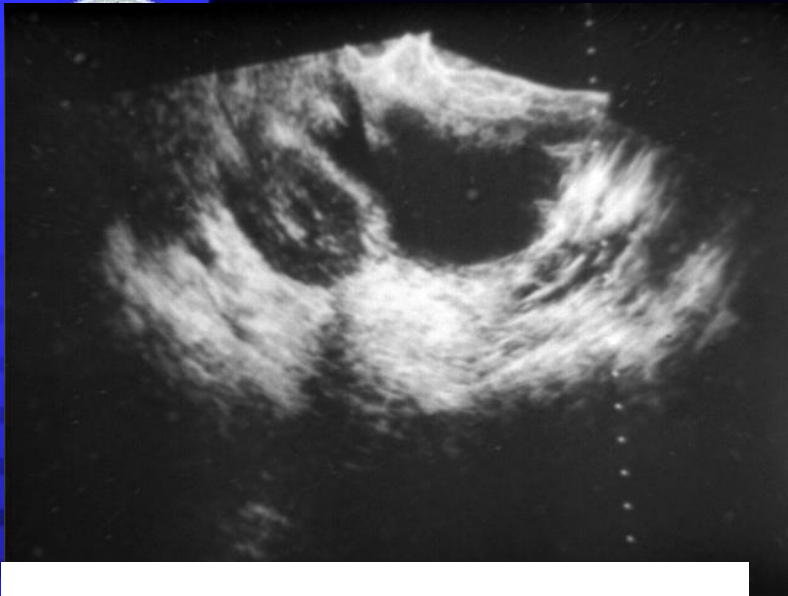
# Fehlbildungen in der Urologie

## FORMANOMALIEN DER NIEREN

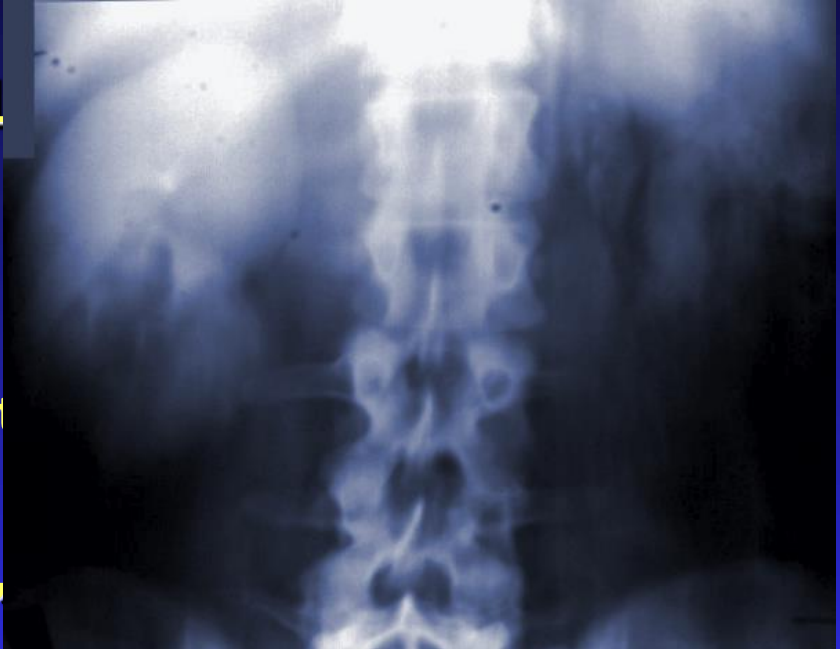




# Erkrankungen in der Urologie



MALIEN



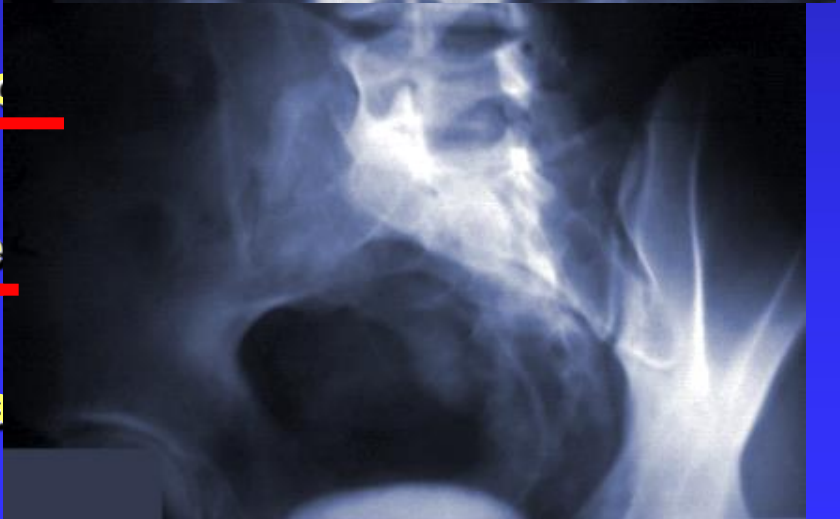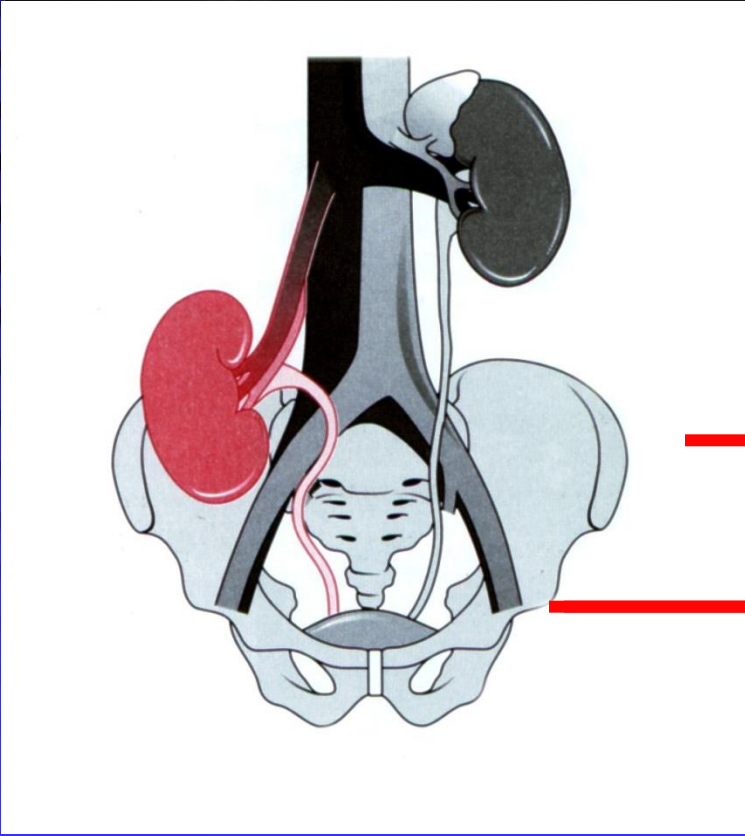
kenniere, T

gekreuzte,

Nephropto

ypoplasie

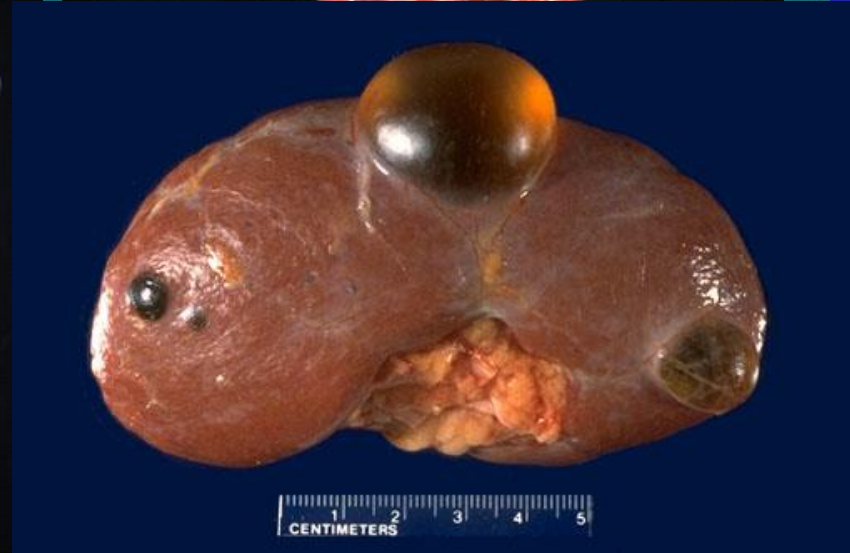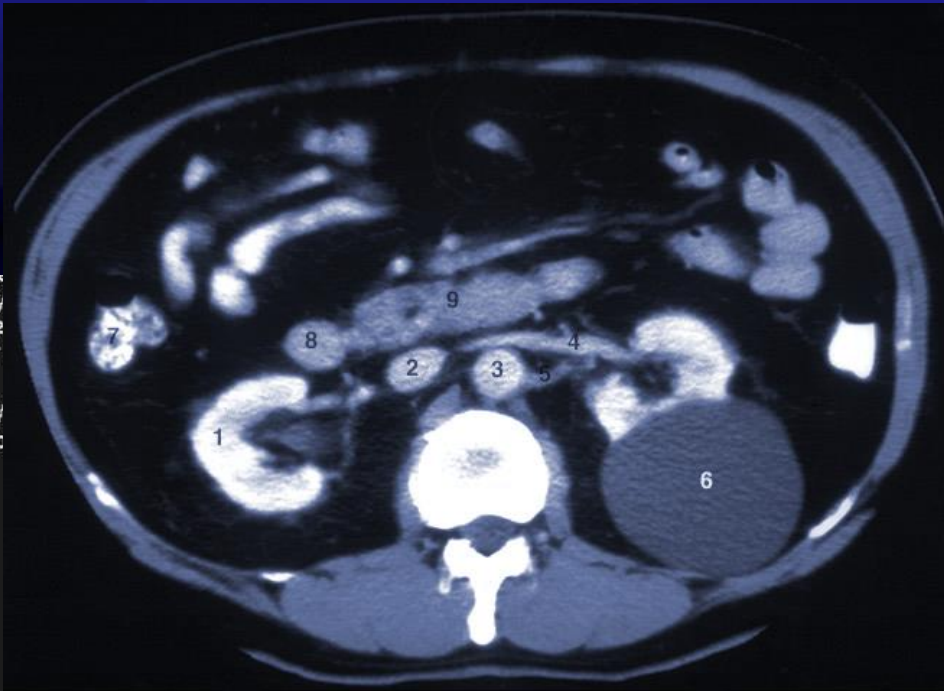
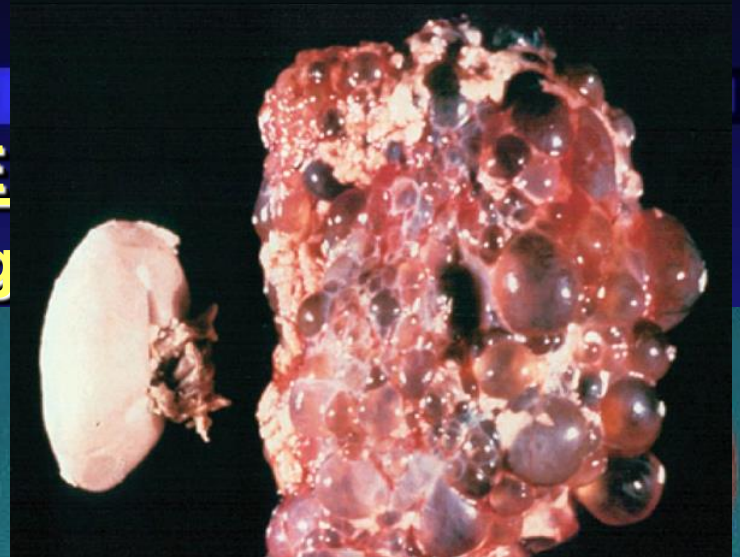
erendyspla





# Fehlbildungen in der Urologie

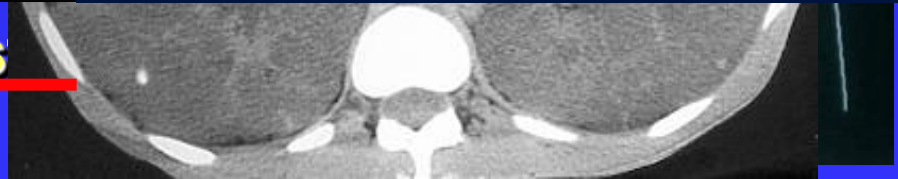## ZYSTISCHE ANOMALIE (US, IVP, Scintig)



av  
Dy  
Pe  
Fr  
BV  
Cc

4.33cm  
2.44cm

S







# Fehlbildungen in der Urologie

## HARNLEITERANOMALIEN

**Numerische Anomalien**

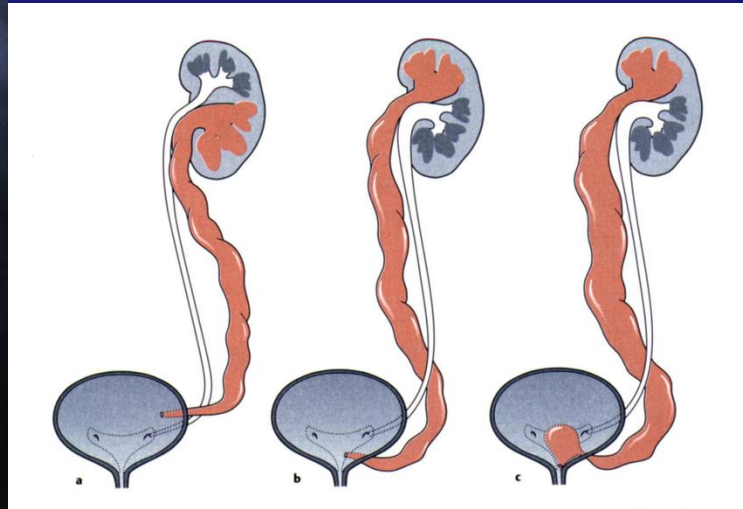
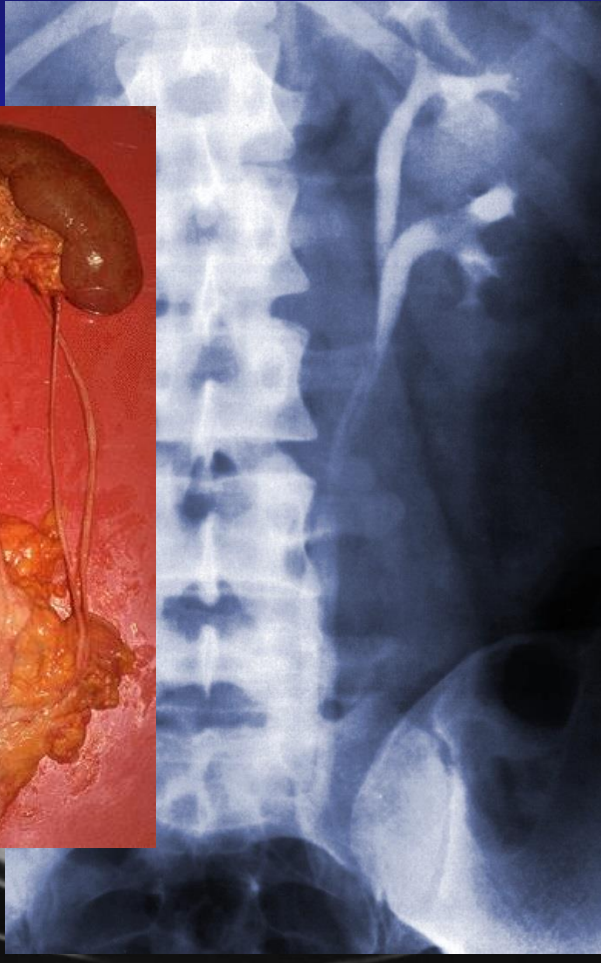
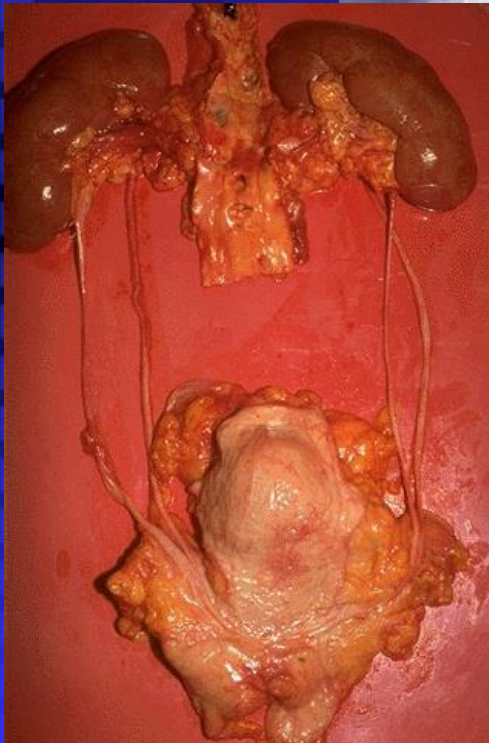
**Angeborene Obstruktion**

**Mündungsanomalien**



# Fehlbildungen in der Urologie

## NUMERISCHE ANOMALIEN DES URETERS

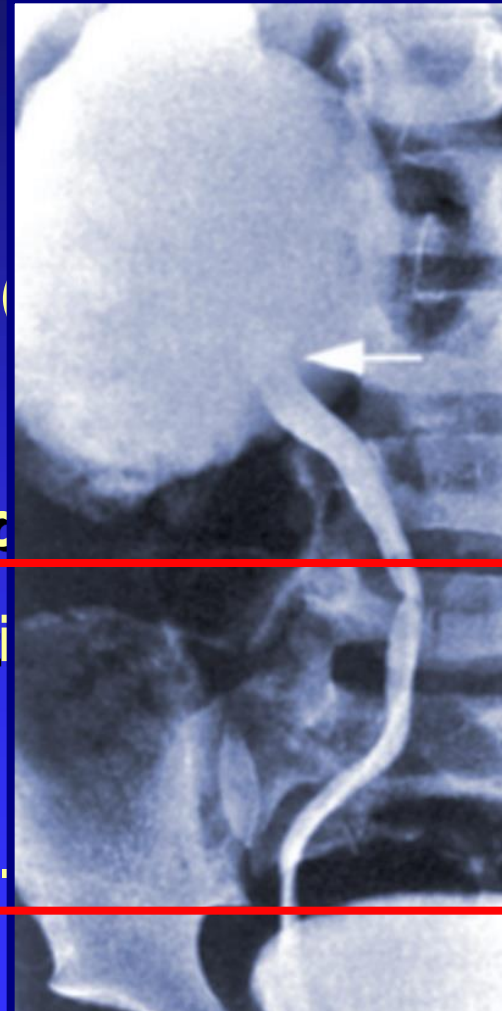
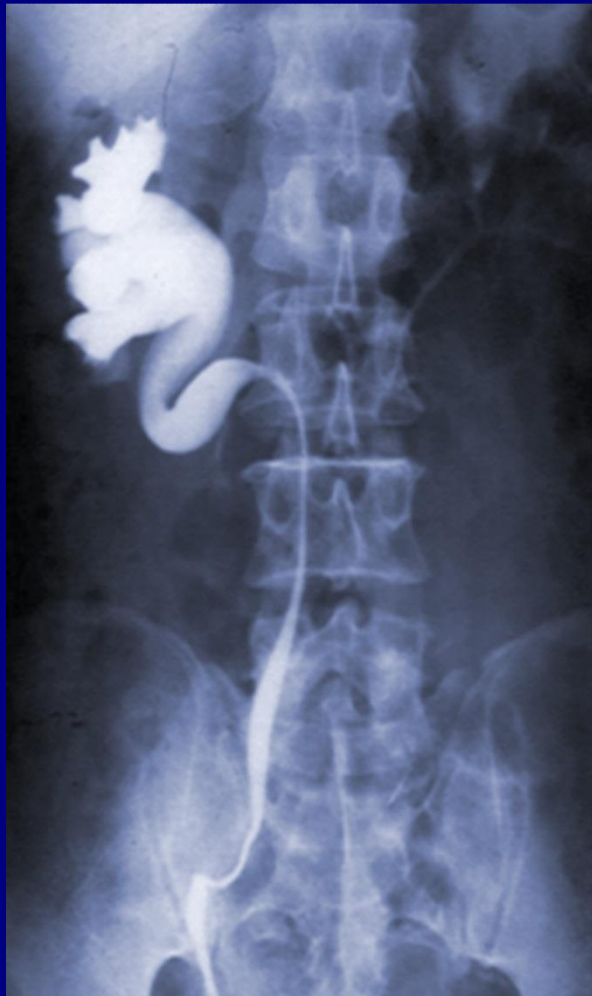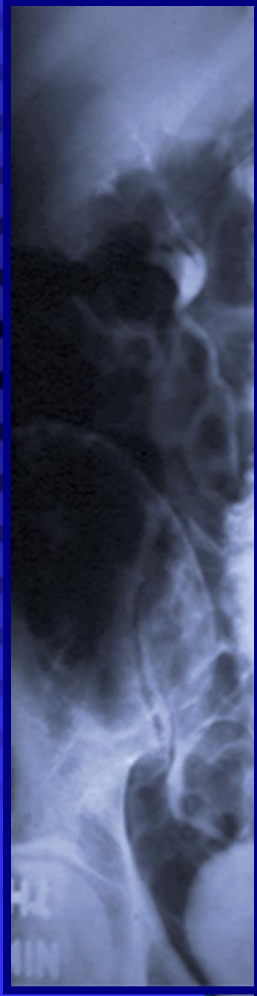


- Inkomplett (Ureter fissus)
- Komplett (Ureter duplex)



# Fehlbildungen in der Urologie

## ANGEBORENE OBSTRUKTION DES HARNLEITERS



Hohlsystems  
(Hydronephrosis)

Ureter

---

(Hydronephrosis)

Ureter

---

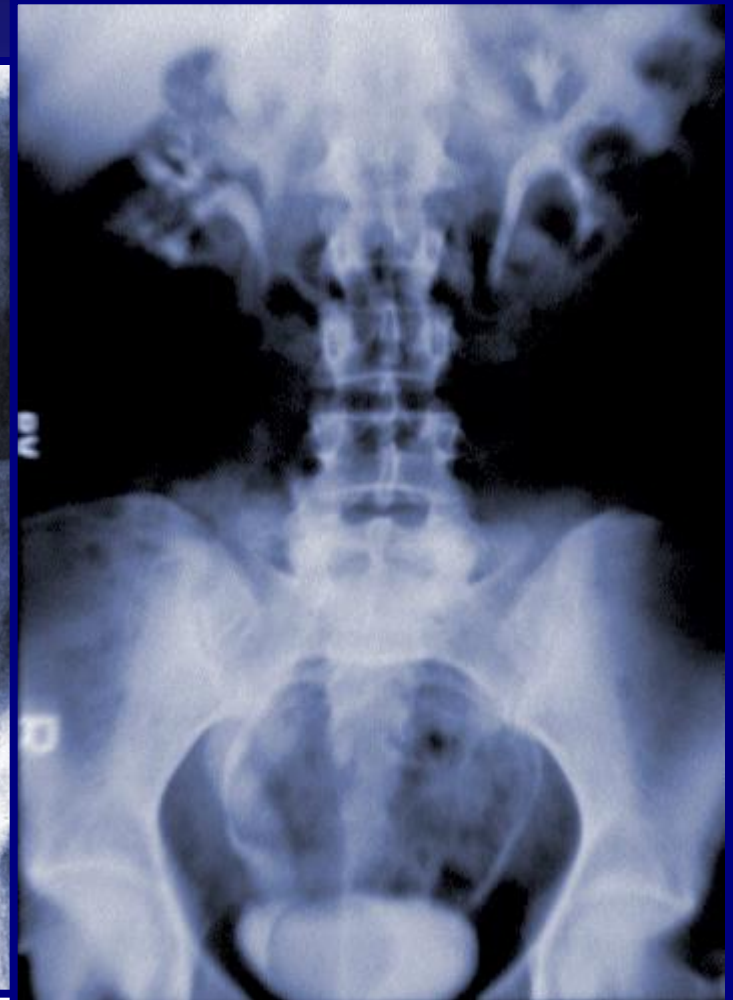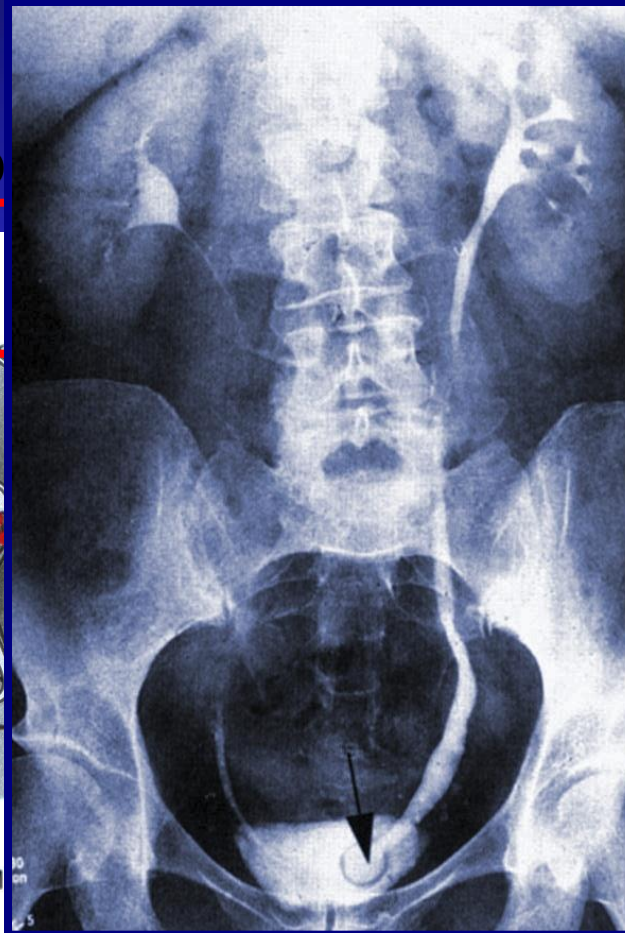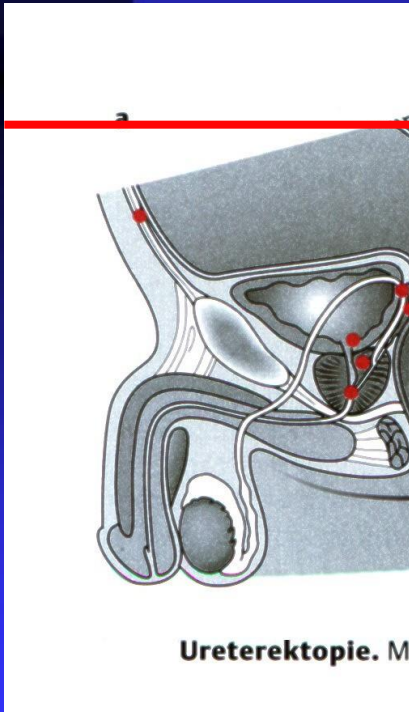




# Fehlbildungen in der Urologie

## MÜNDUNGSANOMALIEN DES HARNLEITERS

### - Ureterektop



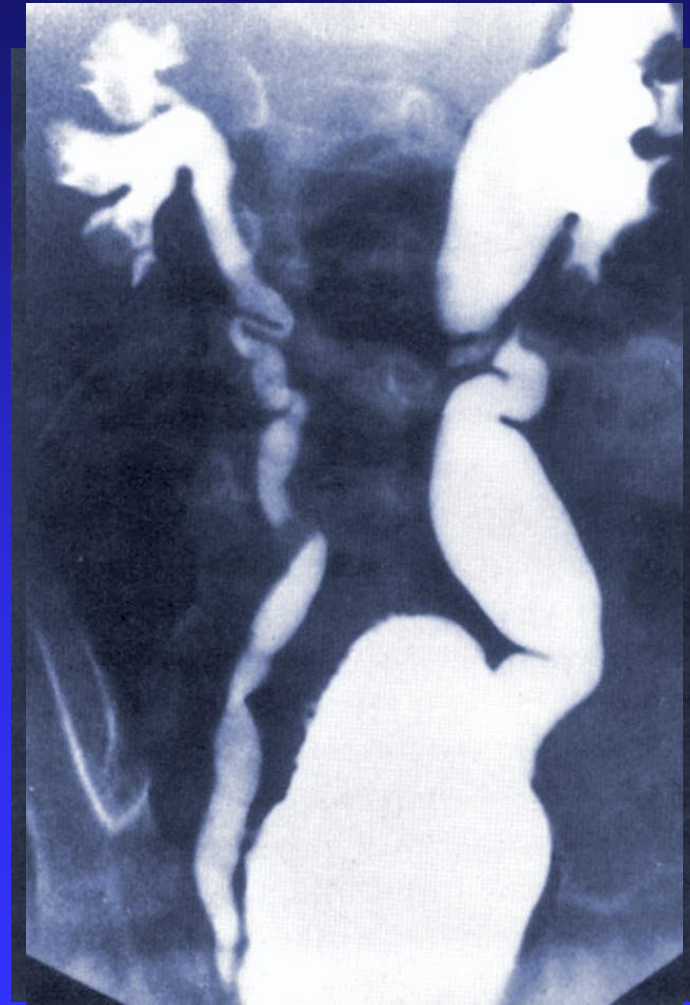


## MÜNDUNGSANOMALIEN DES HARNLEITERS

- Vesikoureteraler Reflux

– Vesikorener Reflux

(Miktionszystographie)





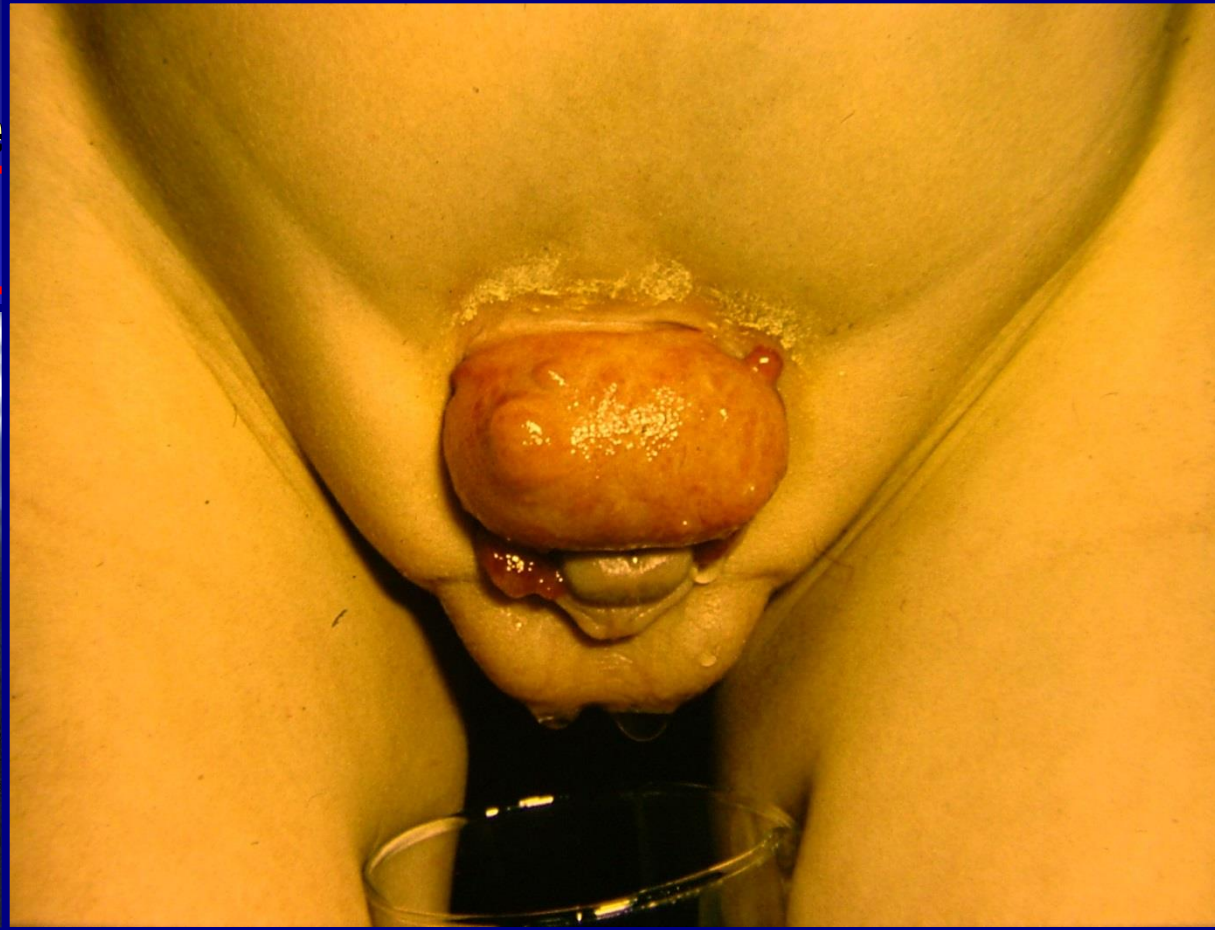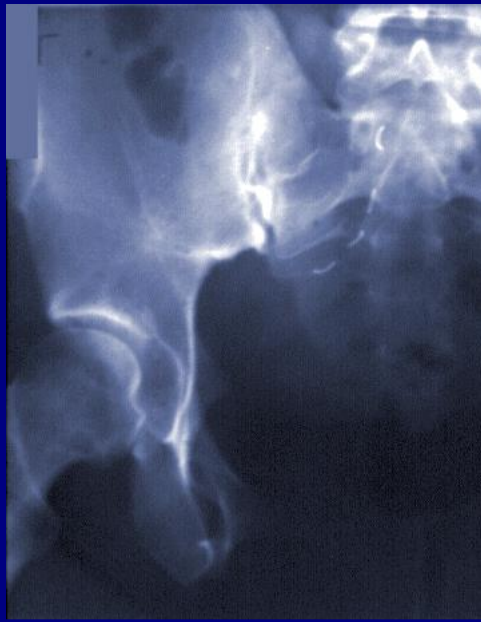


# Fehlbildungen in der Urologie

## ANOMALIEN VON BLASE, HARNRÖHRE, PROSTATA UND SAMENBLASEN

Blasendivertike

Spaltbildungen

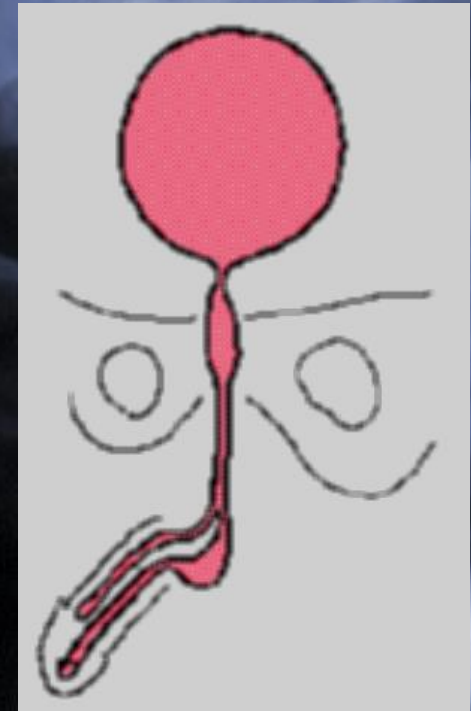
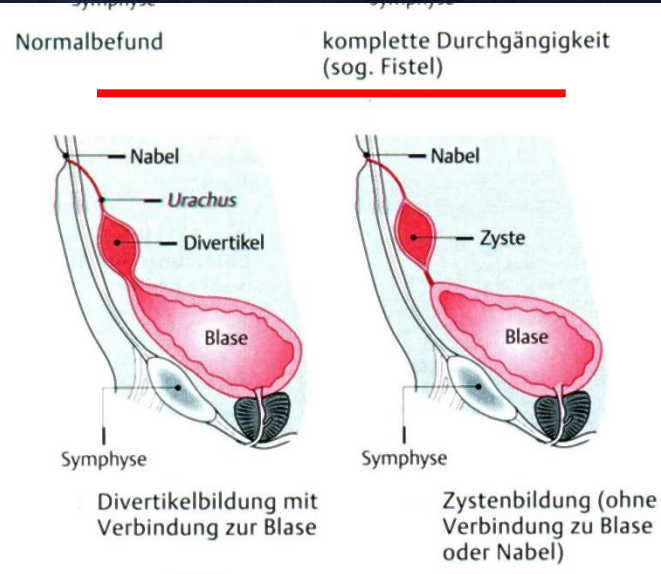
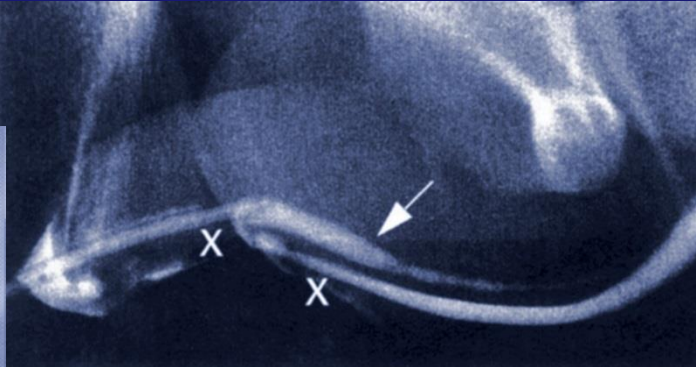
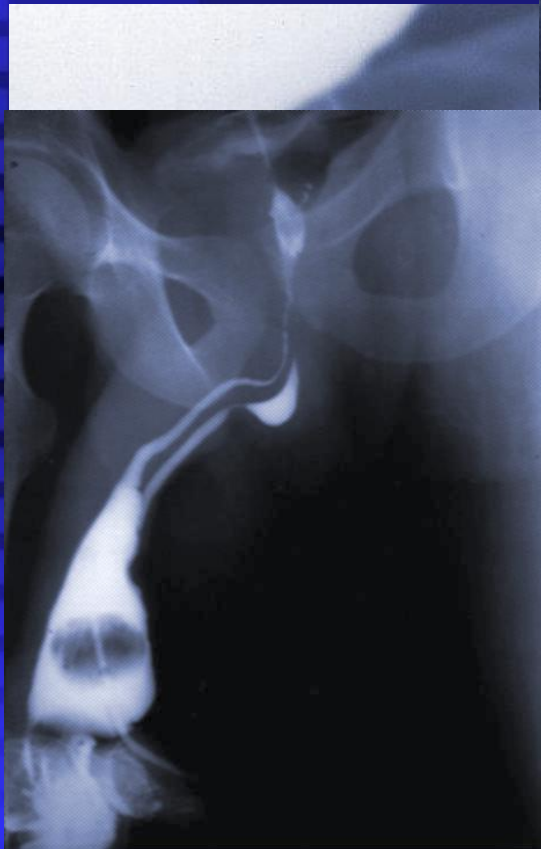






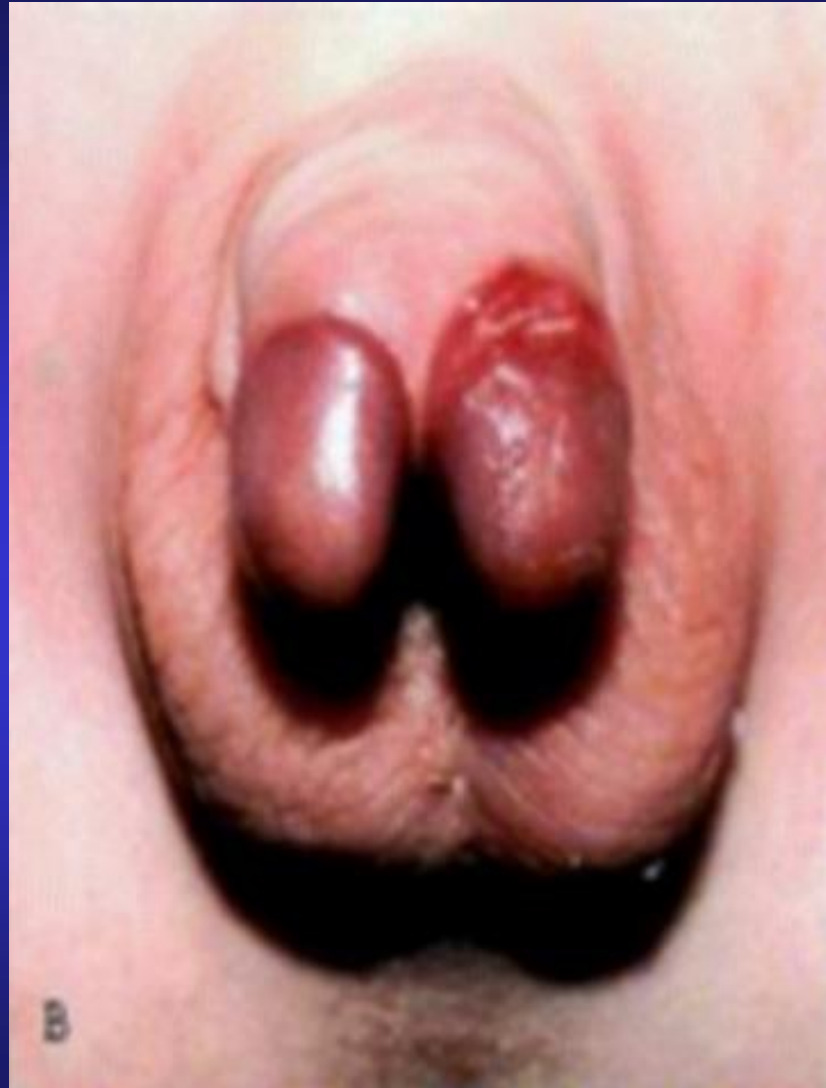# Fehlbildungen in der Urologie

## ANOMALIEN VON BLASE, HARNRÖHRE, PROSTATA UND SAMENBLASEN



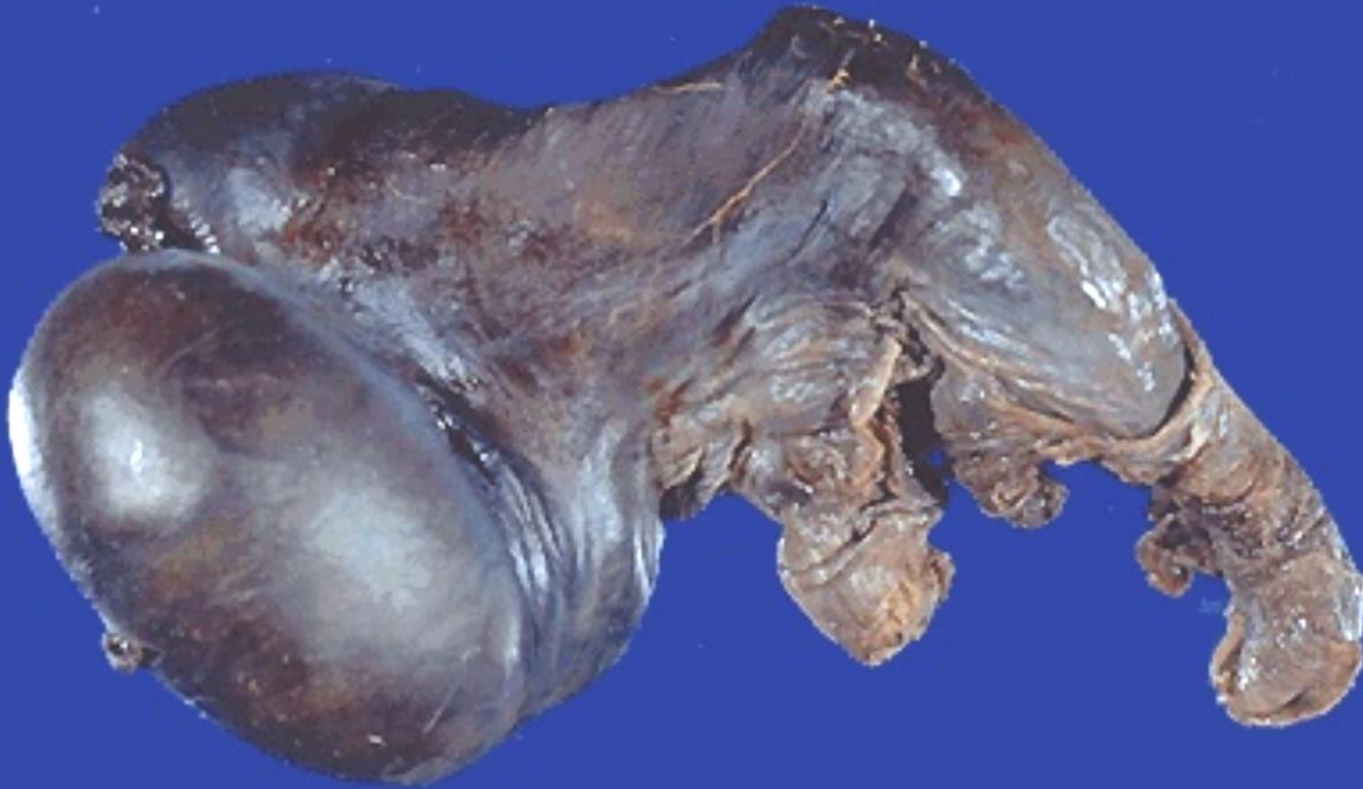# Fehlbildungen in der Urologie

Penis duplex





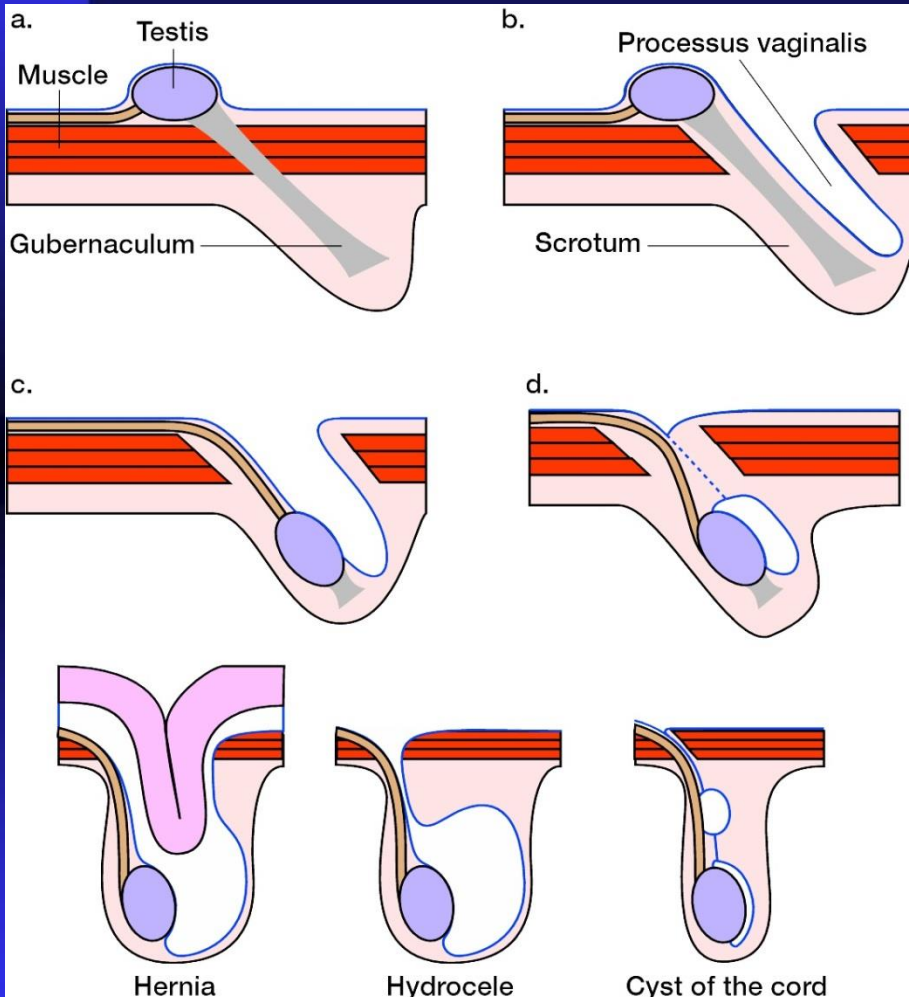
# Fehlbildungen in der Urologie







# Fehlbildungen in der Urologie



## Retention testis (cryptorchismus)

- intraabdominalis
- abdominoinguinalis
- inguinalis
- inguinoscrotalis

Pendelhoden



# Fehlbildungen in der Urologie

## ANOMALIEN DER GENITALIEN

### Störungen der Sexualdifferentierung

- **Genotypisch:**
  - Hermaphroditismus verus (Testis + Ovarium)
  - Klinefelter Syndrom (XXY)

(genitale Hypoplasie: Krytorchismus, Infertilität, Hypospadie)
- **Phänotypisch:**
  - Männlicher Pseudohermaphroditismus
    - (sek. Geschlechtsmerkmale männlich)
  - Weiblicher Pseudohermaphroditismus
    - (sek. Geschlechtsmerkmale weiblich)

