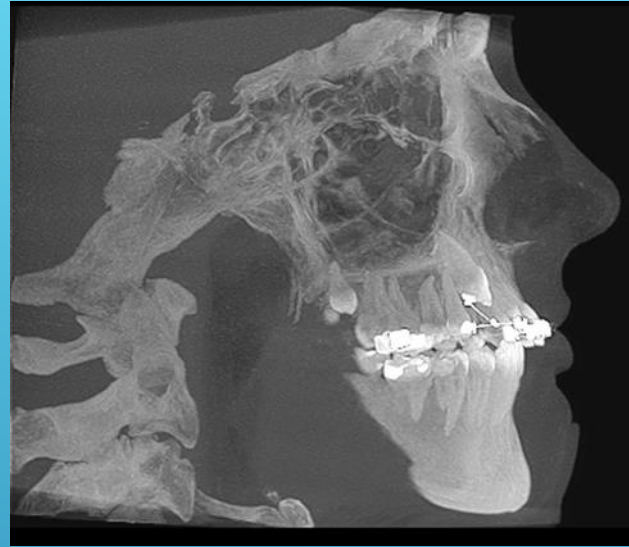


Áttörésükben  
visszamaradt fogak  
műtéttana III.

Felső szemfogak



- ▶ Alsó bölcsességfog
- ▶ Felső bölcsességfog
- ▶ **Felső szemfog**
- ▶ Alsó második kisőrlő
- ▶ Felső második kisőrlő
- ▶ Felső nagymetsző
- ▶ Alsó szemfog

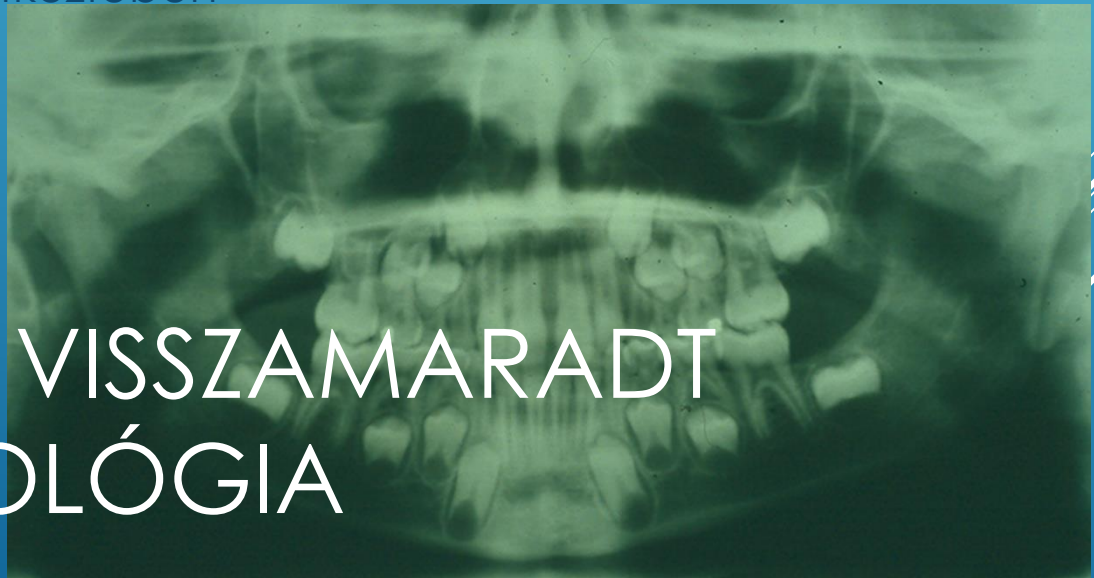


A **retineált fogak** között a leggyakoribb a felső szemfog

# ÁTTÖRÉSBEN VISSZAMARADT FOGAK - GYAKORISÁGI SORREND

- ▶ Hosszú erupciós út
- ▶ Az előtörés akadályba ütközik:
  - ▶ Szomszédos fogak, perzisztáló tejfog
  - ▶ Számfeletti fogak, odontoma
  - ▶ Túlzottan tömör csontállomány
  - ▶ Heges lágyrészek
- ▶ Fogív hossza-fogak mérete–diszharmónia
  - ▶ meziális és disztális szomszédjuk is fogak megelőzi őket az áttörésbe
- ▶ A fog előtörési hajlama hiányozik ?
- ▶ Fogfejlődési, fogváltási zavarokkal járó általános megbetegedések következtében

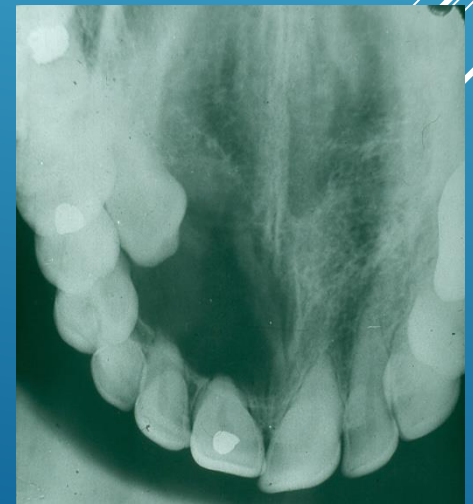# ÁTTÖRÉSBEN VISSZAMARADT FOGAK - ETIOLÓGIA



# ÁTTÖRÉSBEN VISSZAMARADT FOGAK KEDVEZŐTLEN HATÁSAI

## KEZELÉSÜK JAVALLATAI

- ▶ Parodontális gyulladás
  - ▶ Fogszuvasodás
  - ▶ Gyökérfelszívódás
  - ▶ Pericoronitis, krónikus, esetenként  
progrediváló gyulladás
  - ▶ Follikuláris ciszta, odontogén daganatok
  - ▶ Orthodontiai rendellenességek, a  
fogszabályozó kezelés támogatása
  - ▶ Protetikai okok
  - ▶ Arcfájdalmak
  - ▶ Állcsonttörések predilekciós helyei
- a szomszédos fogakon

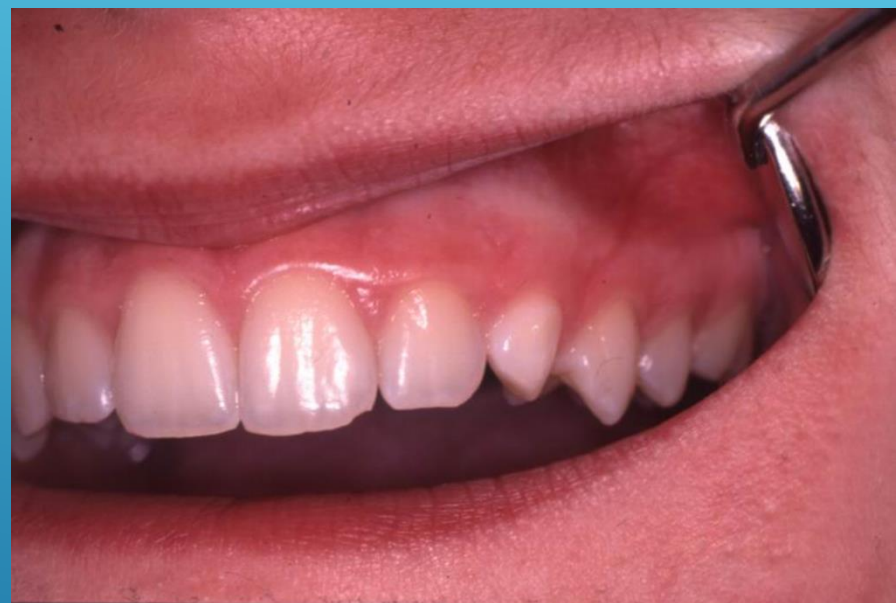

1. Diagnosztika
2. Döntés a fog sorsáról
3. Műtéti terv
4. Posztoperatív teendők meghatározása
5. További kezelések

# ÁTTÖRÉSBEN VISSZAMARADT FOGAK - KEZELÉSI TERV



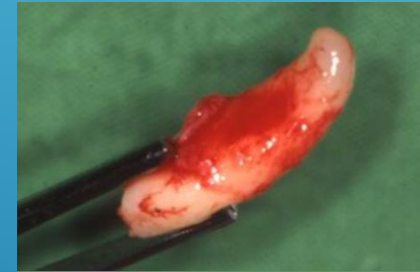- ▶ Felhívhatja figyelmünket:
  - ▶ Az érintett maradó fog hiánya, perzisztáló tejfog
  - ▶ Lágyrészek gyulladása
  - ▶ A processus alveolaris formája
  - ▶ Fogak helyzeti rendellenességei



# ÁTTÖRÉSBEN VISSZAMARADT FOGAK - DIAGNOSZTIKA

A **fog** fejlettségi stádiuma, morfológiája, helyzete, szomszédos fogakhoz és anatómiai képletekhez való viszonya,

A **teljes fogazat** állapota, orthodonciai státusz.



# ÁTTÖRÉSBEN VISSZAMARADT FOGAK - DIAGNOSZTIKA



Radiológiai vizsgálati módszerek:

### ***Intraorális felvételek***

- ▶ fogfelvételek - orthoradiális, **excentrikus**
- ▶ ráharapásos

### ***Extraorális felvételek***

- ▶ Rétegfelvétel: OP
- ▶ PA, oldalirányú koponyafelvétel
- ▶ CT, CBCT

DIAGNOSZTIKAI  
ESZKÖZEINK





Lokalizáció:

- ▶ OP
- ▶ Felső Rh
- ▶ Excentrikus felvételek
- ▶ 85 % palatinális– 15% bukkális helyzetű
- ▶ CBCT

FELSŐ SZEMFOGAK

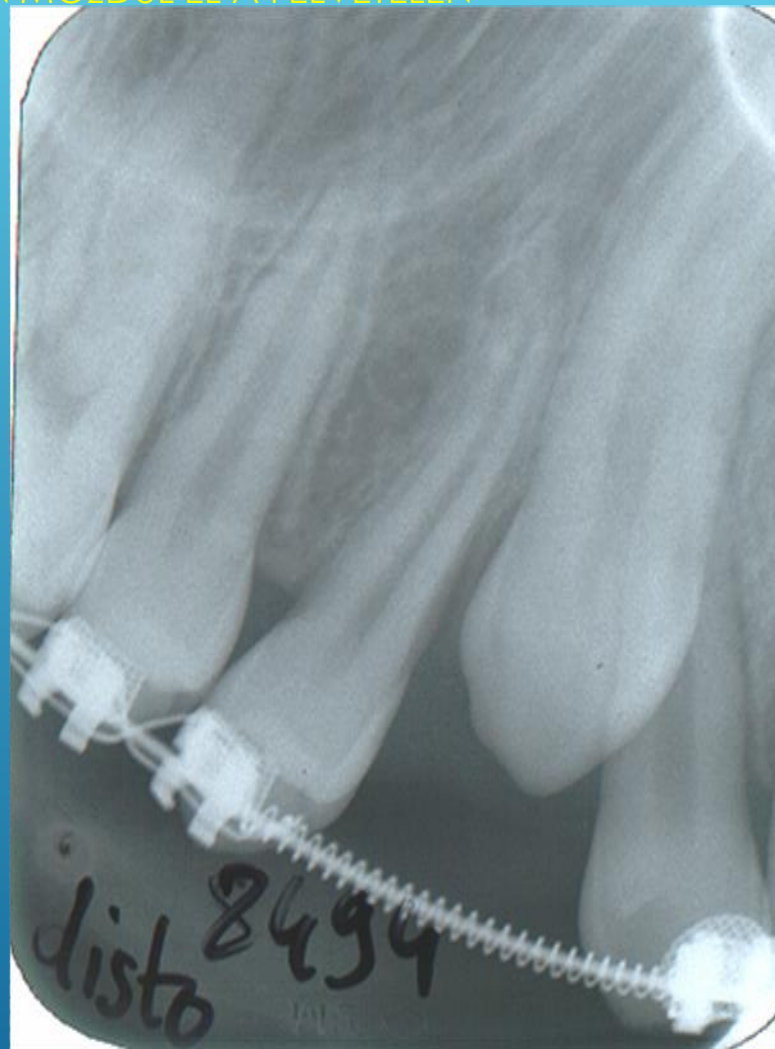
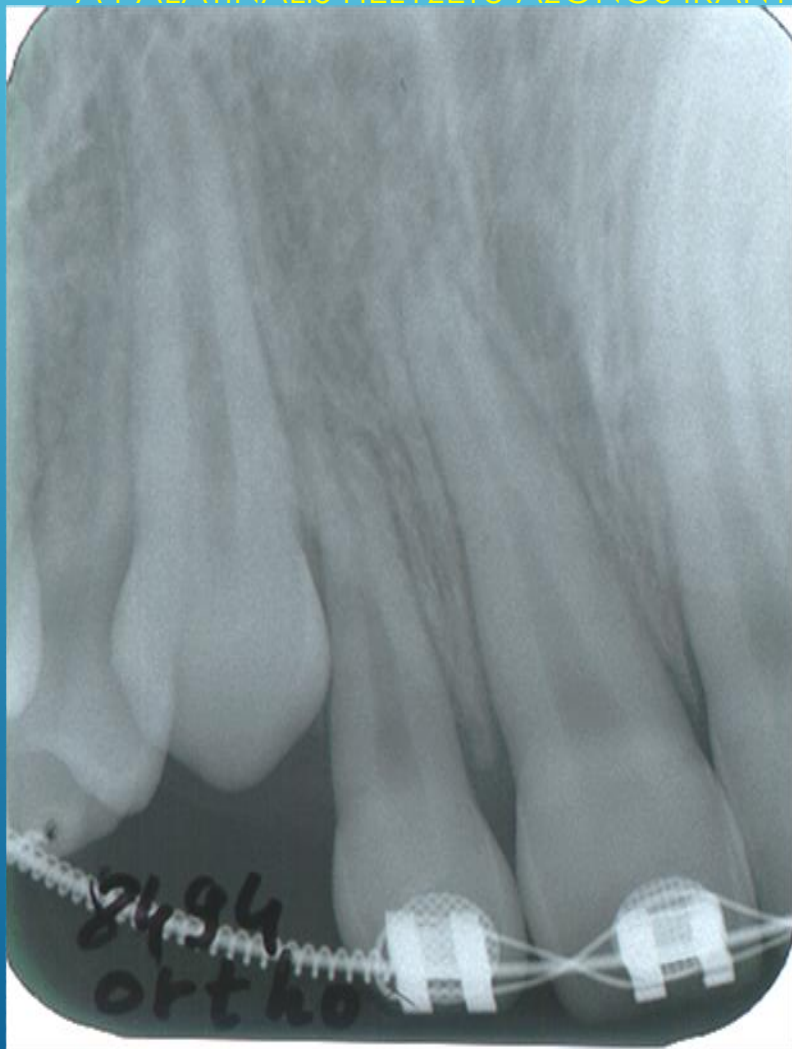

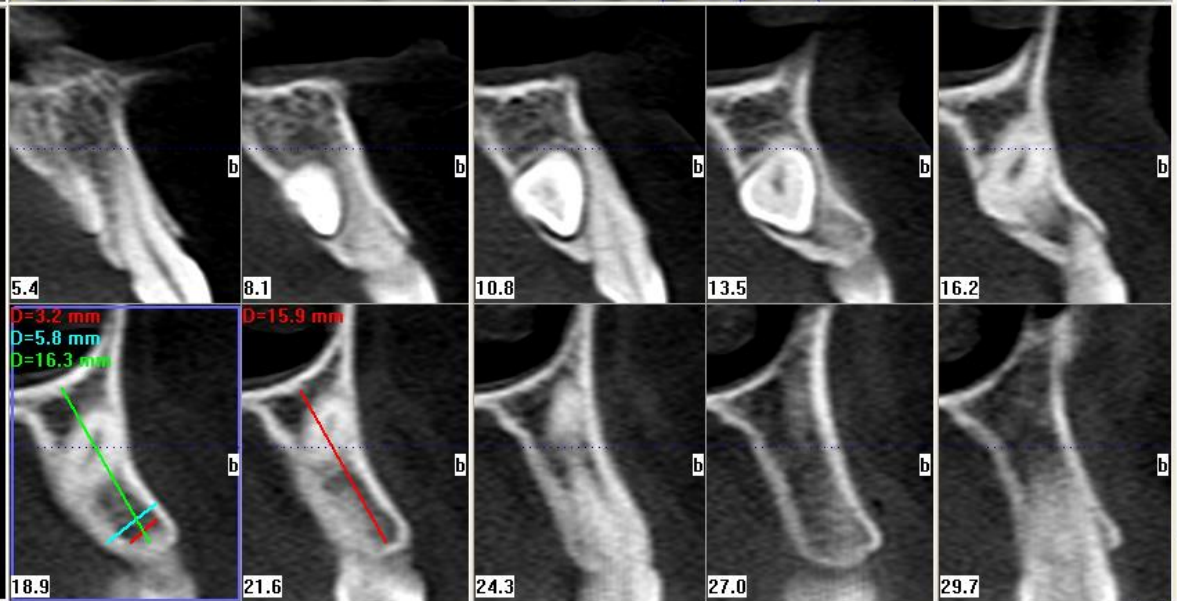

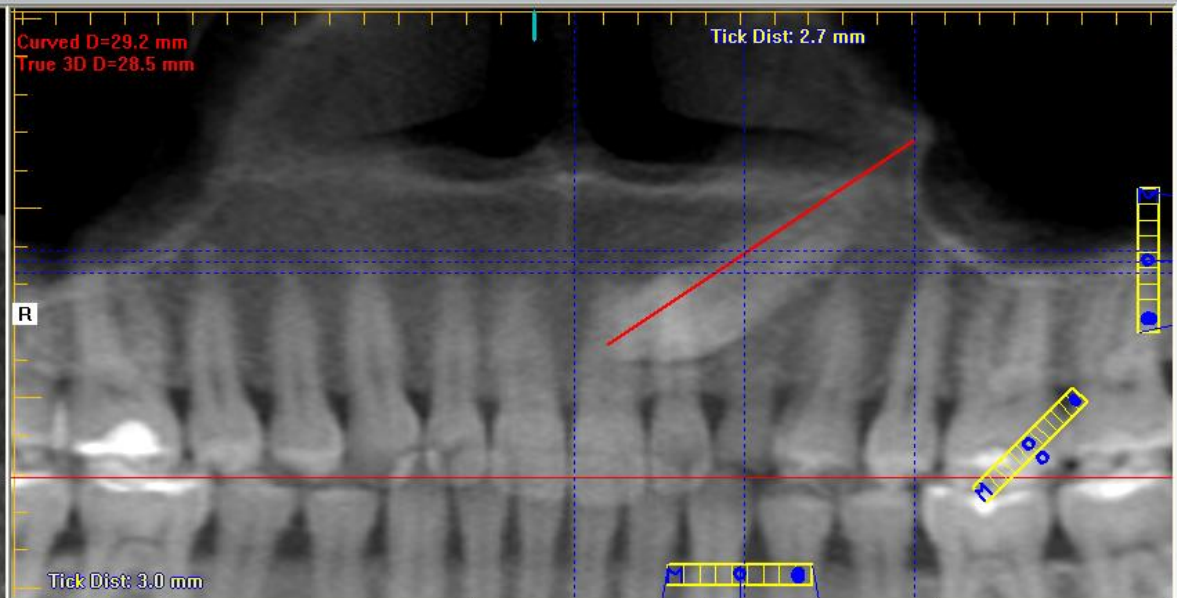
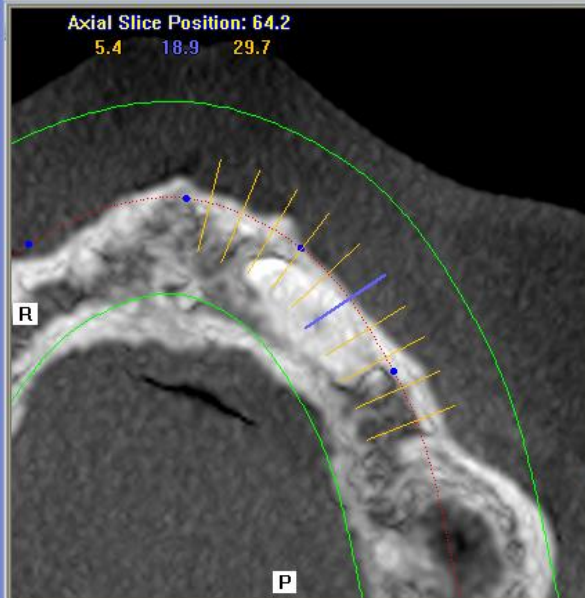
# LOKALIZÁCIÓS (EXCENTRIKUS) FELVÉTELEK:


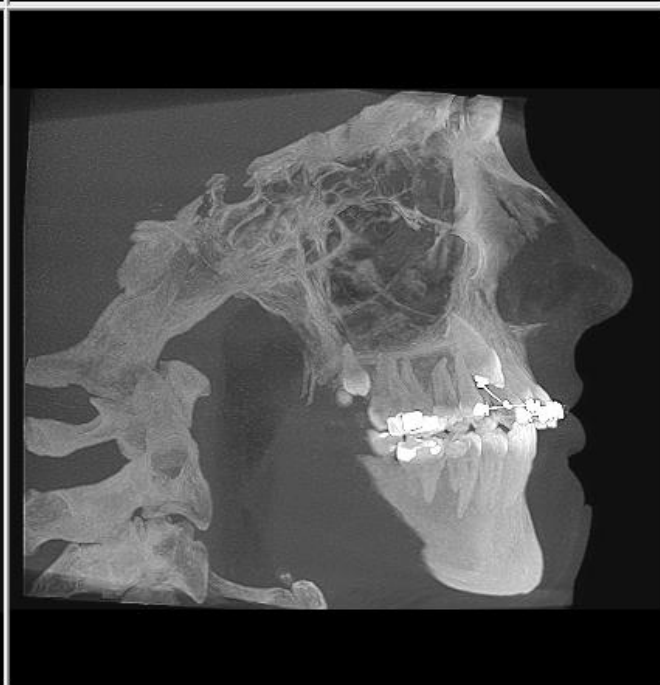
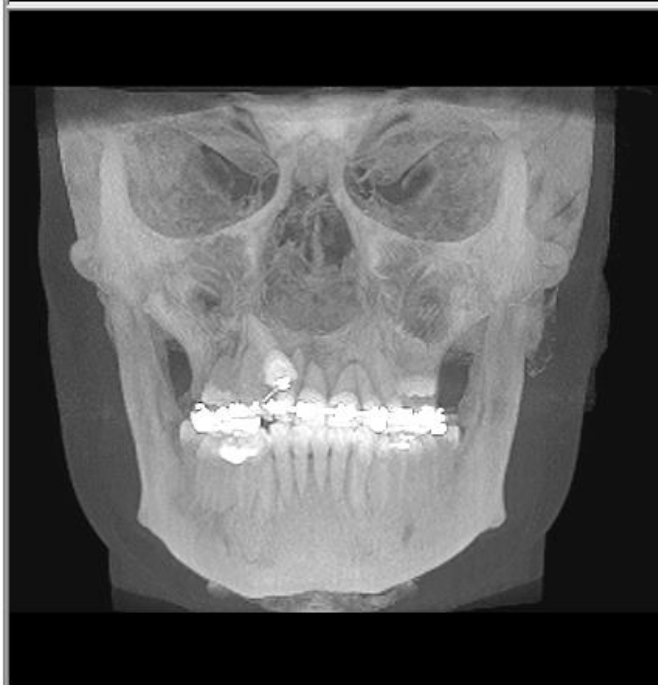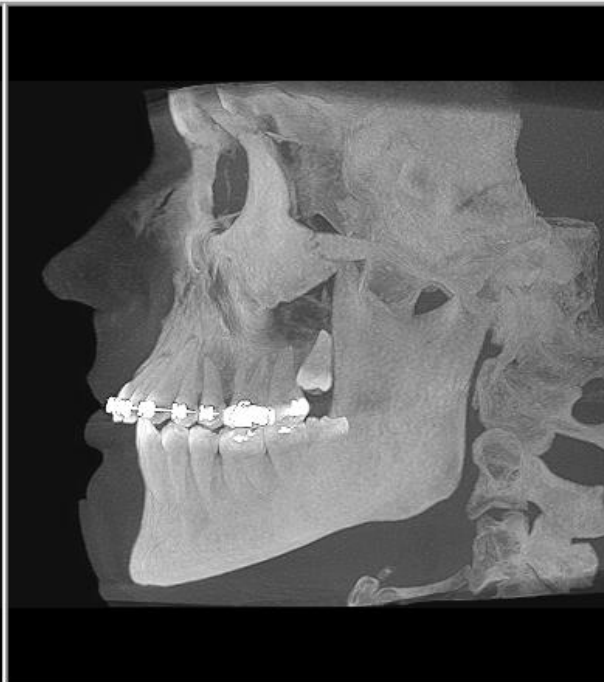
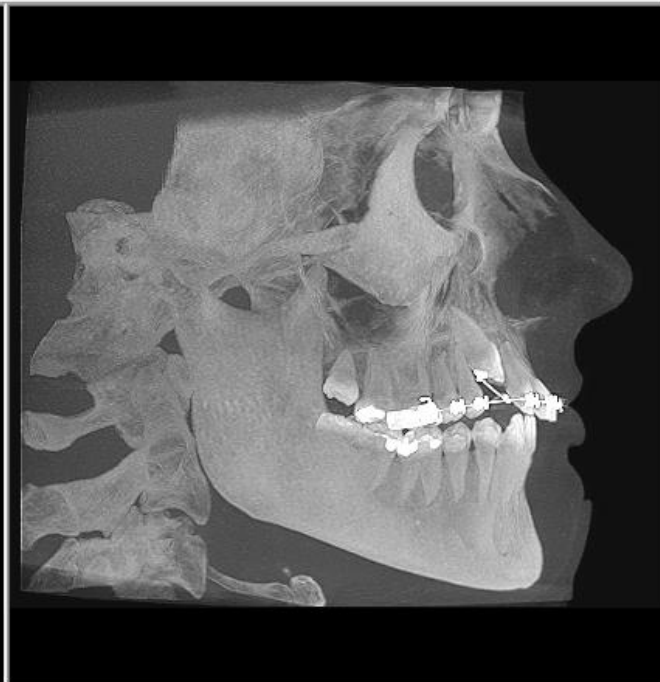
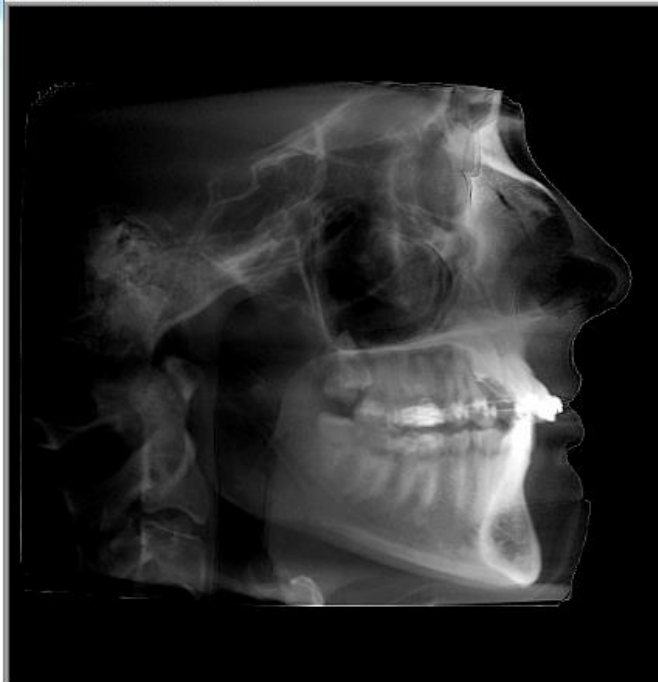FILMTŐL TÁVOLI TÁRGY SUGÁRFORRÁSSAL ELLENTÉTES,  
FILMKÖZELI TÁRGY AZONOS IRÁNYBAN „MOZDUL EL”

AZAZ A BUKKÁLIS HELYZETŰ FOG ELLENTÉTES


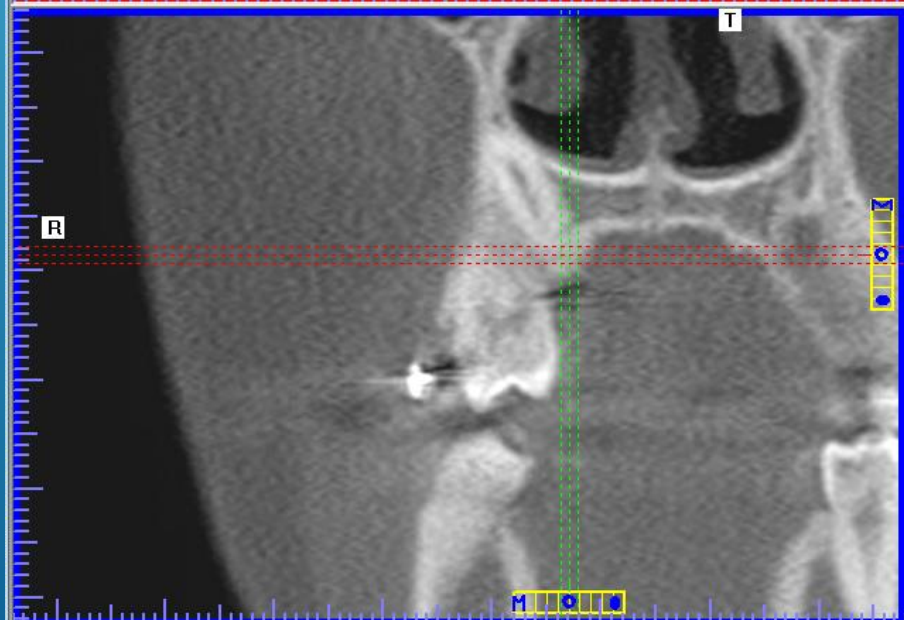
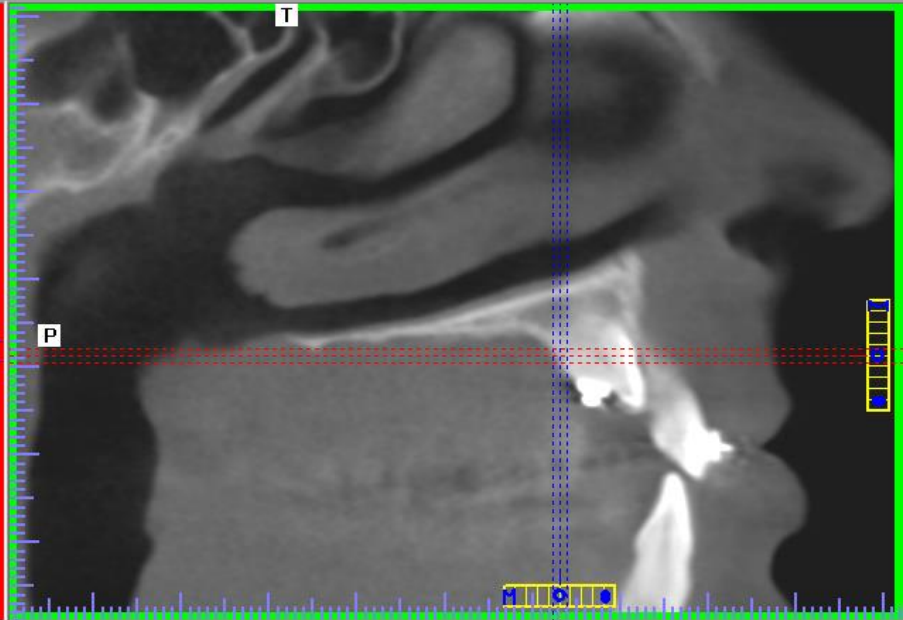
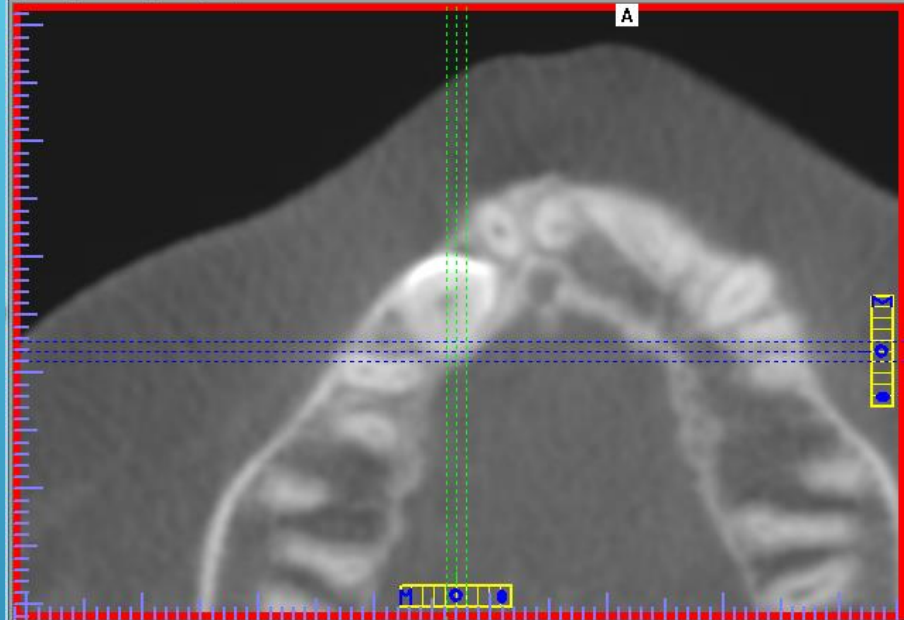
A PALATINÁLIS HELYZETŰ AZONOS IRÁNYBAN MOZDUL EL A FELVÉTELEN












# Áttörésben visszamaradt fogak - kezelési terv

- ▶ A javallatok és ellenjavallatok gondos egyéni mérlegelése után, általában **javasolt** az áttörésben visszamaradt szemfogak **kezelése**.
  - ▶ Nem célszerű a döntést a szövődmények megjelenéséhez kötni
  - ▶ Írásbeli orvosi tájékoztatási kötelezettség
  - ▶ Írásbeli műtéti beleegyező nyilatkozat
- 

- ▶ **A szemfog megtartása**, funkcióba állítása
  - ▶ Funkcionális és esztétikai szempontból kiemelt fontosságú fogak
- ▶ A fog **eltávolítása** indokolt lehet, ha
  - ▶ Kismetsző és kisőrlő között kontaktpont van
  - ▶ A fog sorba állítására nincsen reális esély
- ▶ **Kezelés mellőzése** jön szóba, ha
  - ▶ Ellenjavallatok (életkor, szövődmények, általános műtéti ellenj.)
  - ▶ Kooperáció hiánya, a kezelés elutasítása


## KEZELÉSI TERV – *FELSŐ* *IMPAKTÁLT SZEMFOGAK* ESETÉBEN



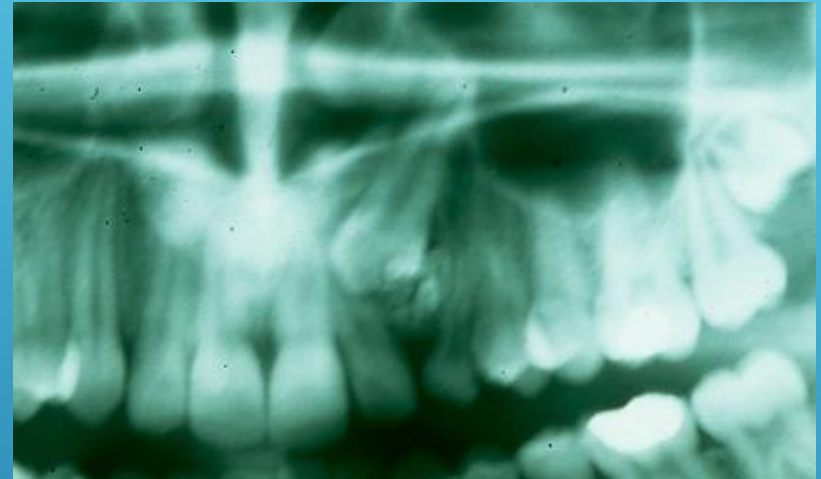
- ▶ A **fog** fejlettségi stádiuma, morfológiája, helyzete, tengelyállása, szomszédos fogakhoz és anatómiai képletekhez való viszonya,
- ▶ A fogazat állapota, orthodonciai státusz
- ▶ A **beteg** életkora, kooperációs készsége
  - ▶ szájhigiéne,
  - ▶ fogszabályozásban, szájsebészeti beavatkozásban együttműködés,
  - ▶ az esetleges kudarc vállalása

## KEZELÉSI TERVET BEFOLYÁSOLÓ TÉNYEZŐK

# Kezelési lehetőségek

- Fogszabályozás
  - Sebészi-orthodonciai kezelés
  - Eltávolítás
  - Sebészi sorbaállítás  
„transzplantáció”
- 
- A decorative graphic consisting of several parallel white lines of varying lengths, slanted upwards from left to right, located in the bottom right corner of the slide.

- ▶ a fog helye
- ▶ tengelyállása
- ▶ gyökér formája
- ▶ szomszédos fogak helyzete
- ▶ áttörést akadályozó tényezők
- ▶ életkor, csontállomány



# A KEZELÉS SIKERÉT BEFOLYÁSOLÓ TÉNYEZŐK

Ha a

- ▶ szükséges hely biztosítása után,
- ▶ tej, esetleg maradófog eltávolítás mellett

a fog spontán előtörése várható

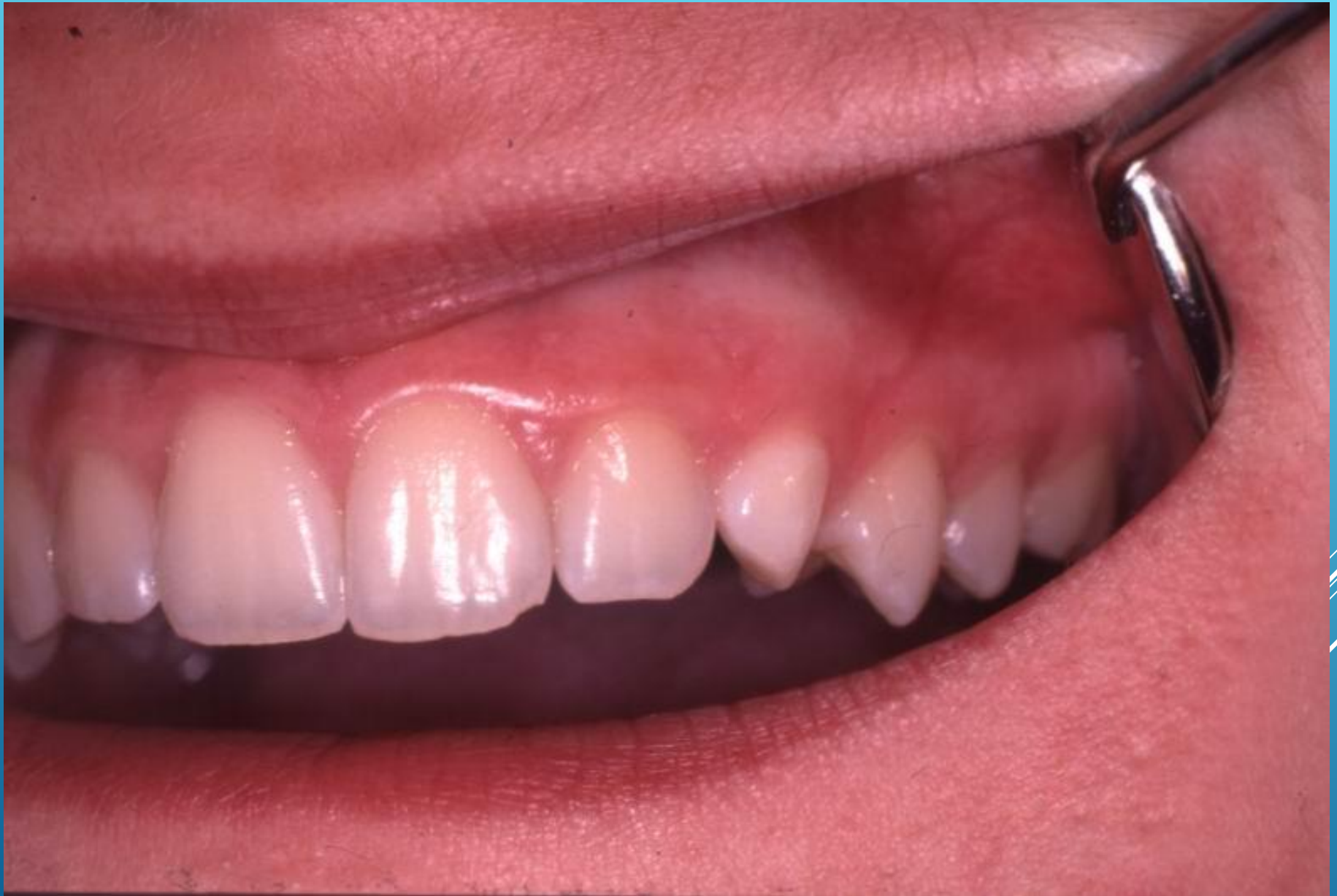FOGSZABÁLYOZÓ KEZELÉS,  
ÖNÁLLÓ KEZELÉSKÉNT

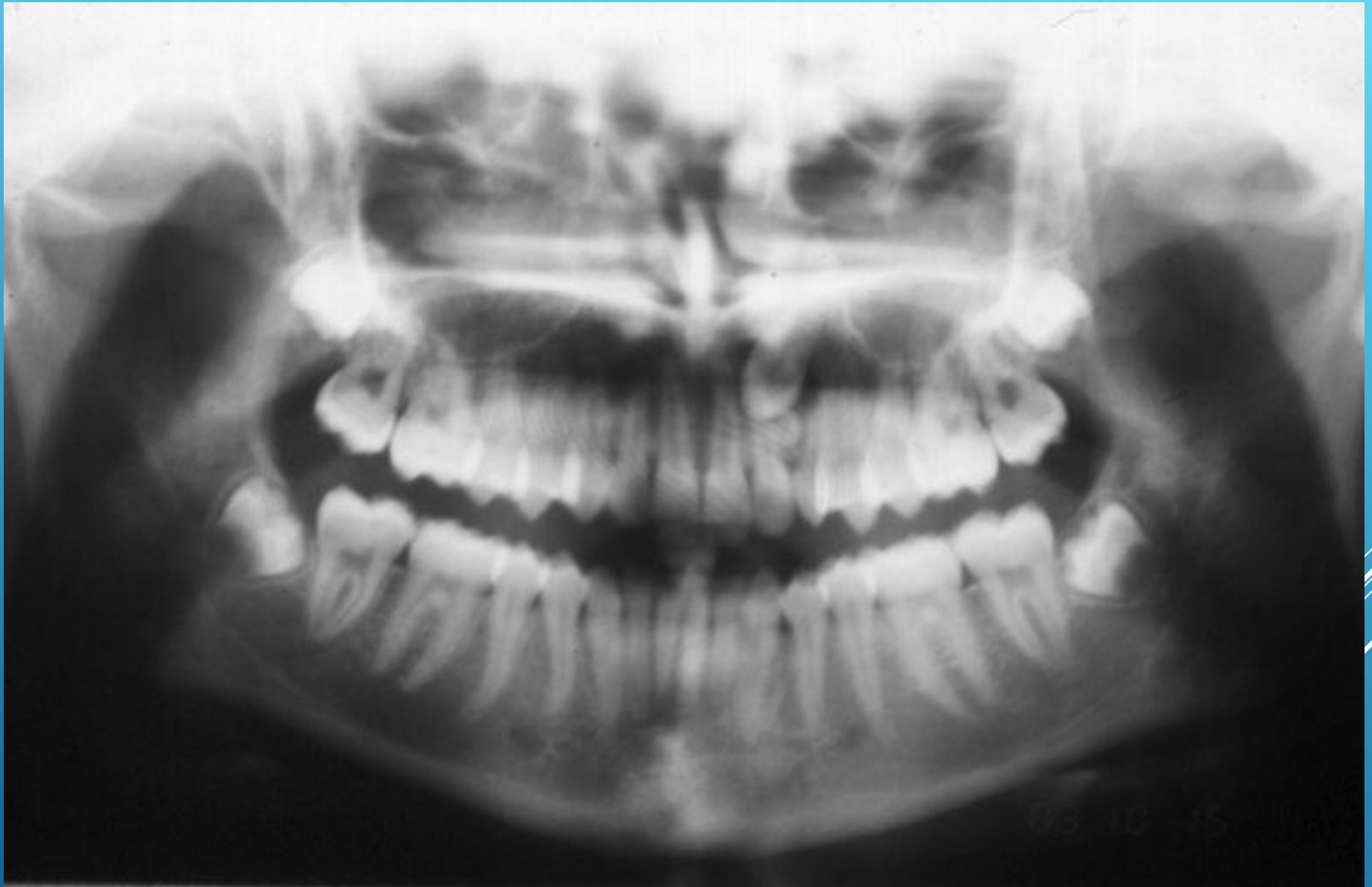

Ha a fog spontán előtörése nem várható, a fog tengelyeltérése  $30^\circ$ , max.  $40^\circ$ , orthodonciai előkészítés után

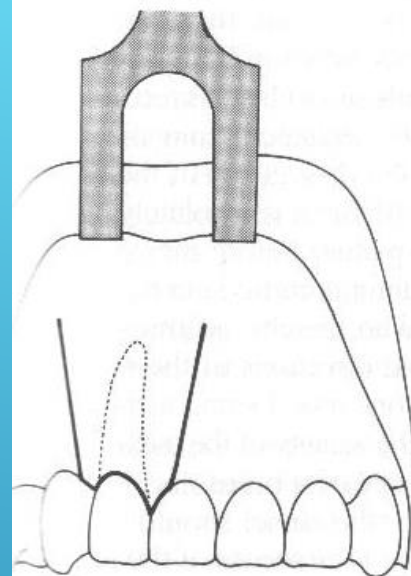
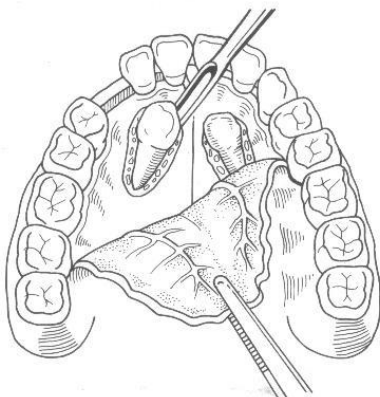
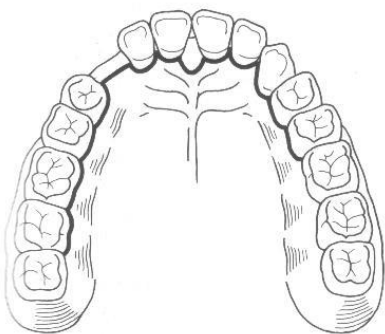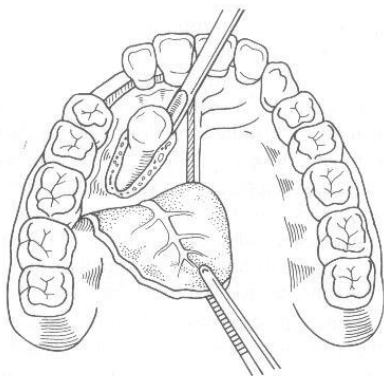
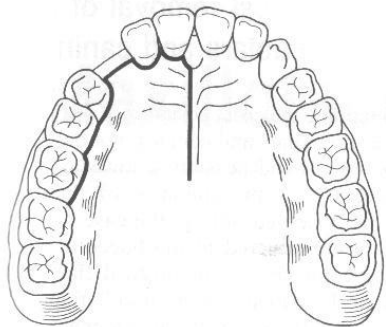
- ▶ Sebészi feltárás (esetleges akadály eltávolítása)
- ▶ Bracket ragasztás
  - ▶ Speciális bracket:
    - ▶ Drótligaturához
    - ▶ Lánchoz
- ▶ Sz.e. kortikotómia
- ▶ Sebzárás

# SEBÉSZI-ORTHODONCIAI KEZELÉS

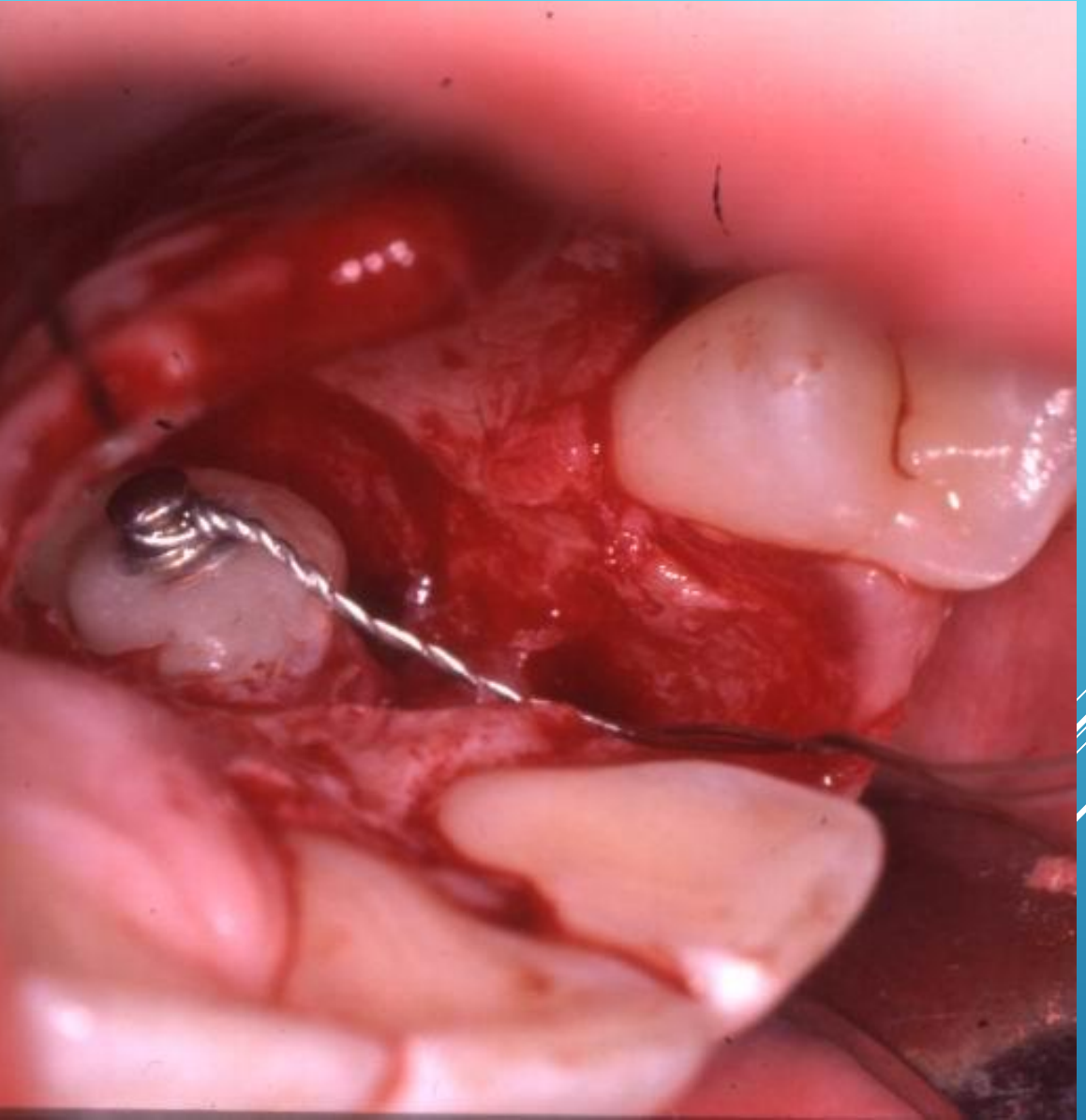









LEBENYKÉPZÉS



# Kezelési lehetőségek

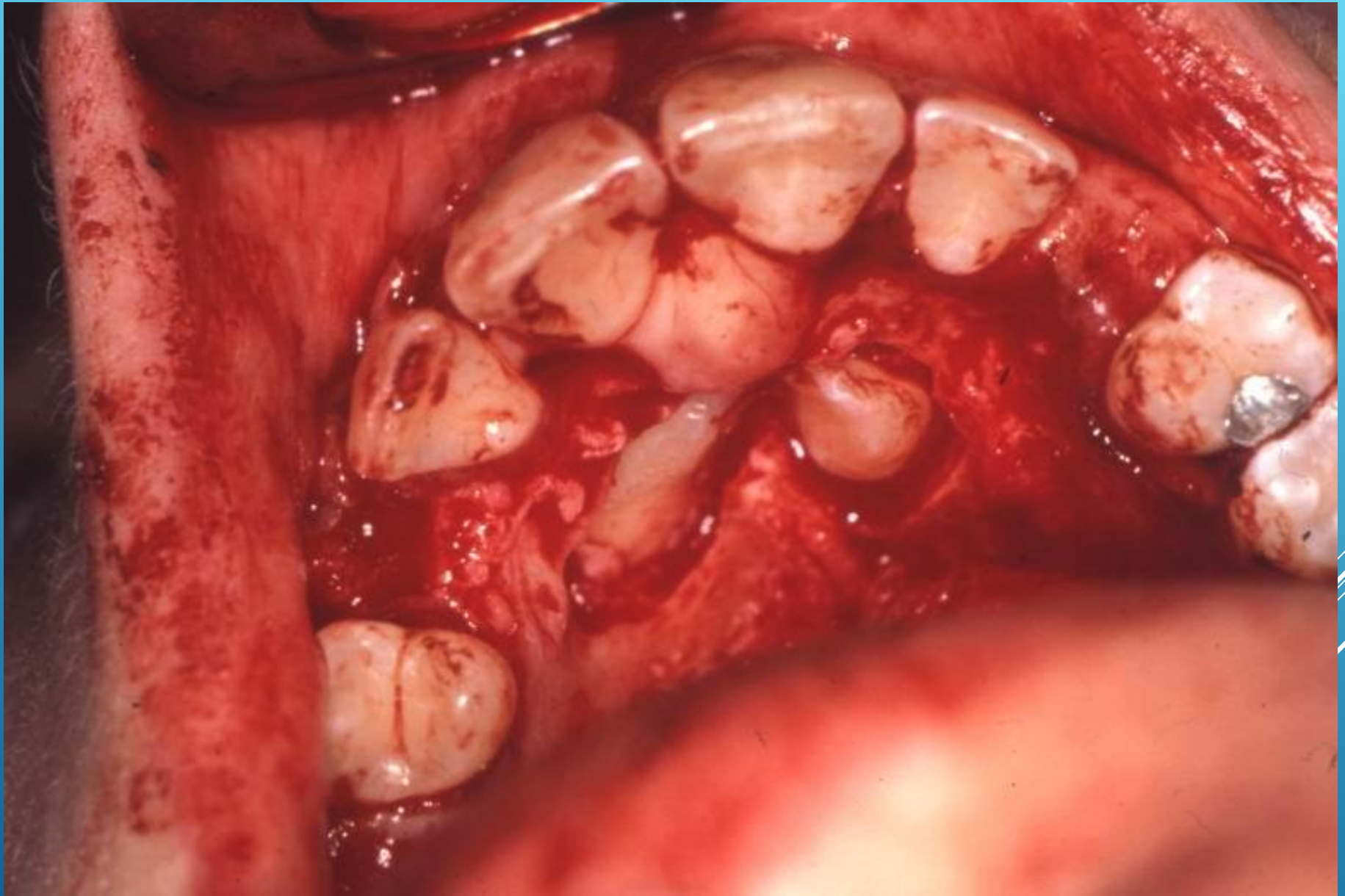- Fogszabályozás
  - Sebészi-orthodonciai kezelés
  - Eltávolítás
  - Sebészi sorbaállítás  
„transzplantáció”
- 
- A decorative graphic consisting of several parallel white lines of varying lengths, slanted upwards from left to right, located in the bottom right corner of the slide.

1. Lebeny képzés
2. A fedő csontállomány eltávolítása
3. A fog eltávolítása, sz. e. darabolással
4. Sebzárás

FOGSZABÁLYOZÁS  
SEBÉSZI-ORTHODONCIAI KEZELÉS  
**ELTÁVOLÍTÁS**  
SEBÉSZI SORBAÁLLÍTÁS „TRANSZPLANTÁCIÓ”





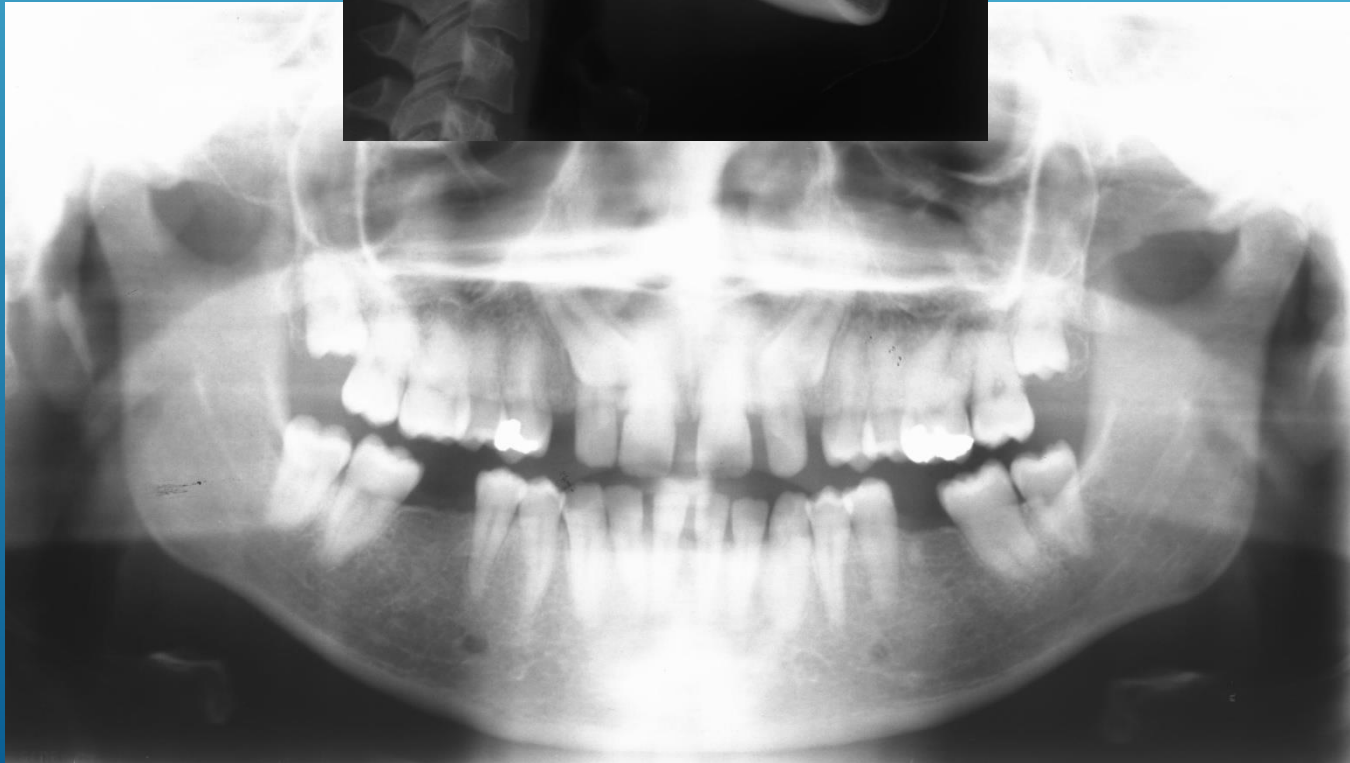
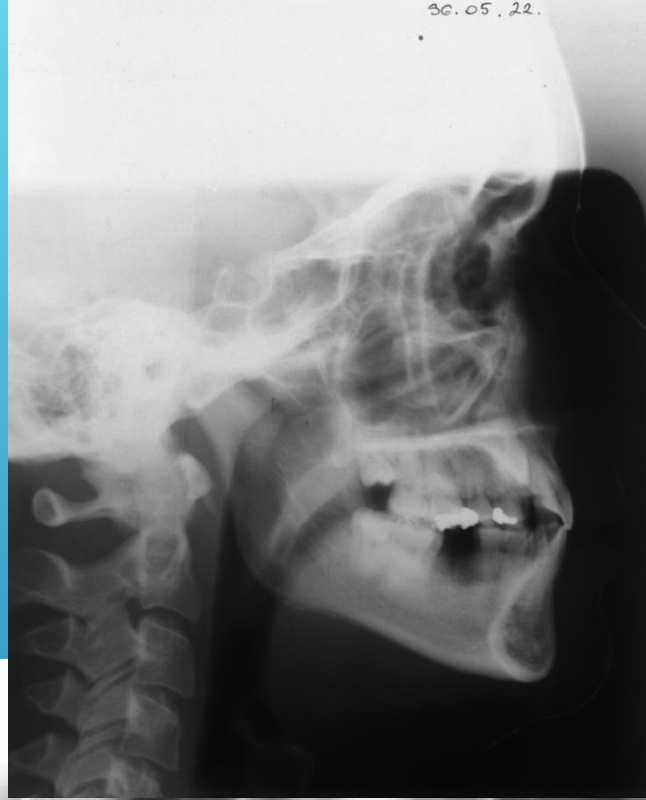
- ▶ Szóba jöhet sebészi-orthodonciai kezelés feltételeinek hiányában vagy annak sikertelensége esetén
- ▶ Esélyeit illetően a tapasztalat kevesebb

## SEBÉSZI SORBAÁLLÍTÁS- „TRANSZPLANTÁCIÓ”

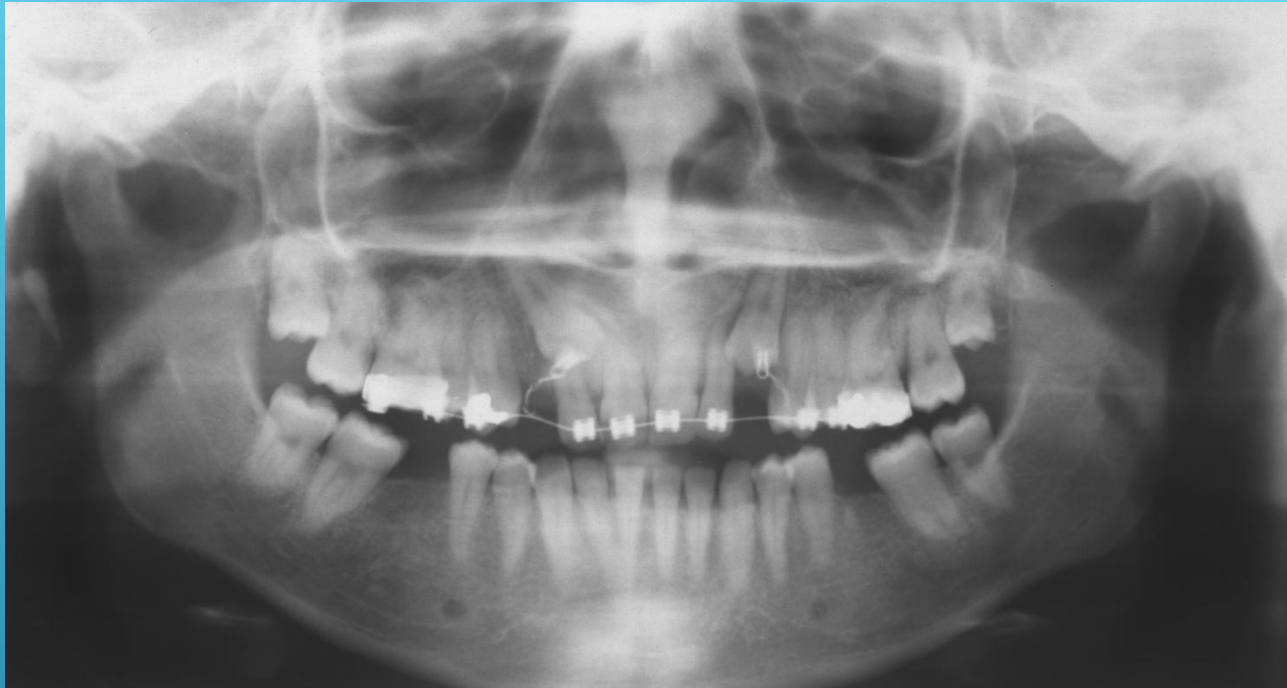

I.  
1996

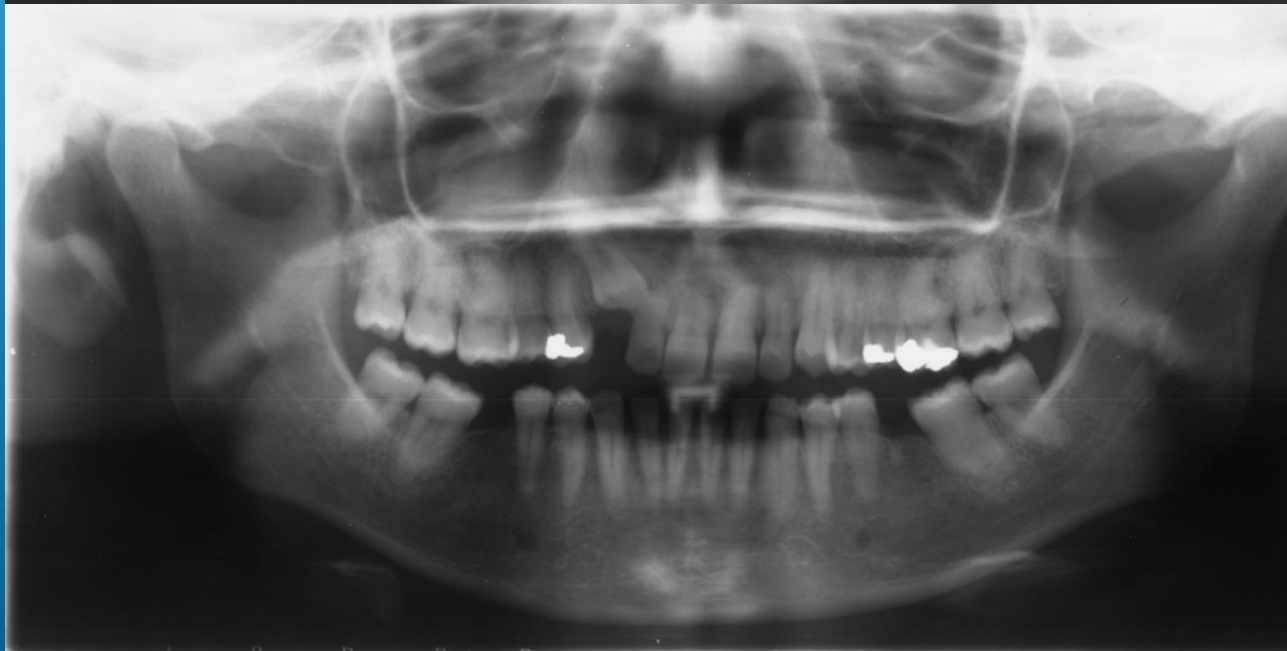

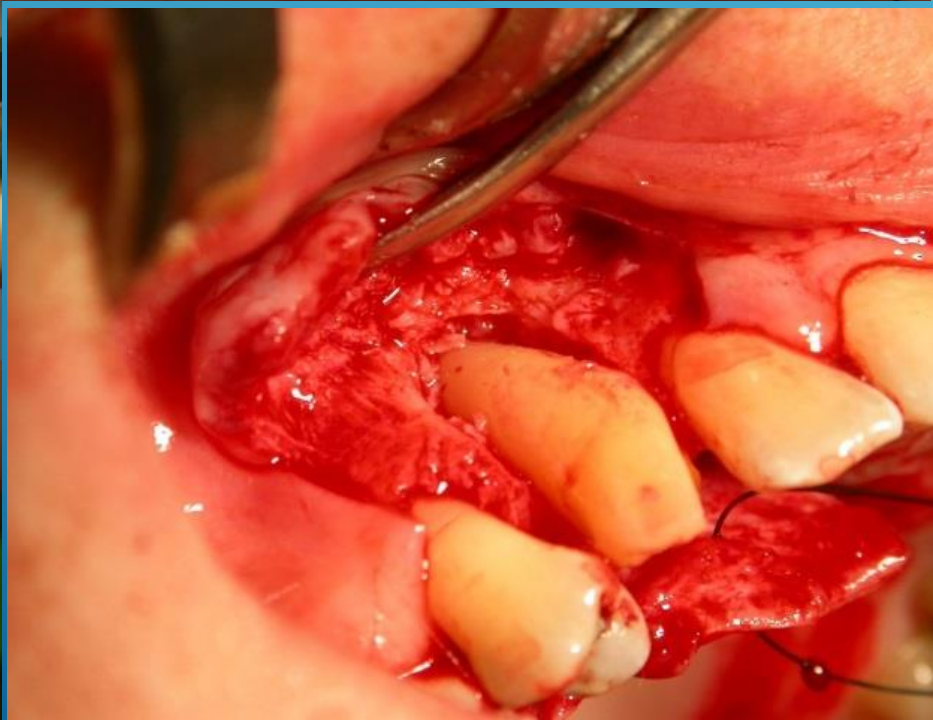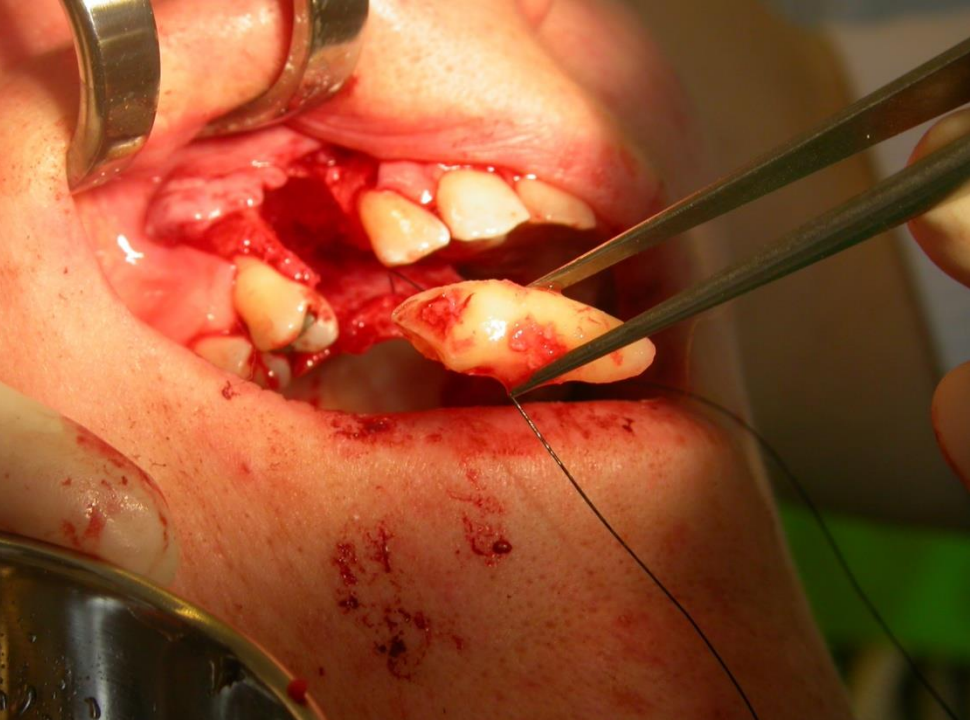
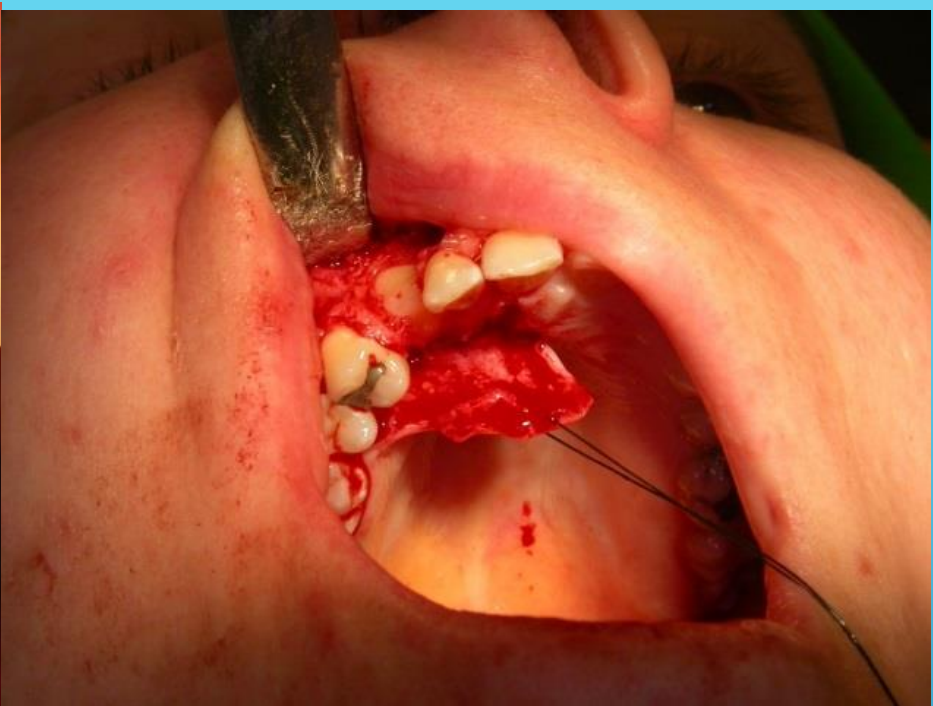


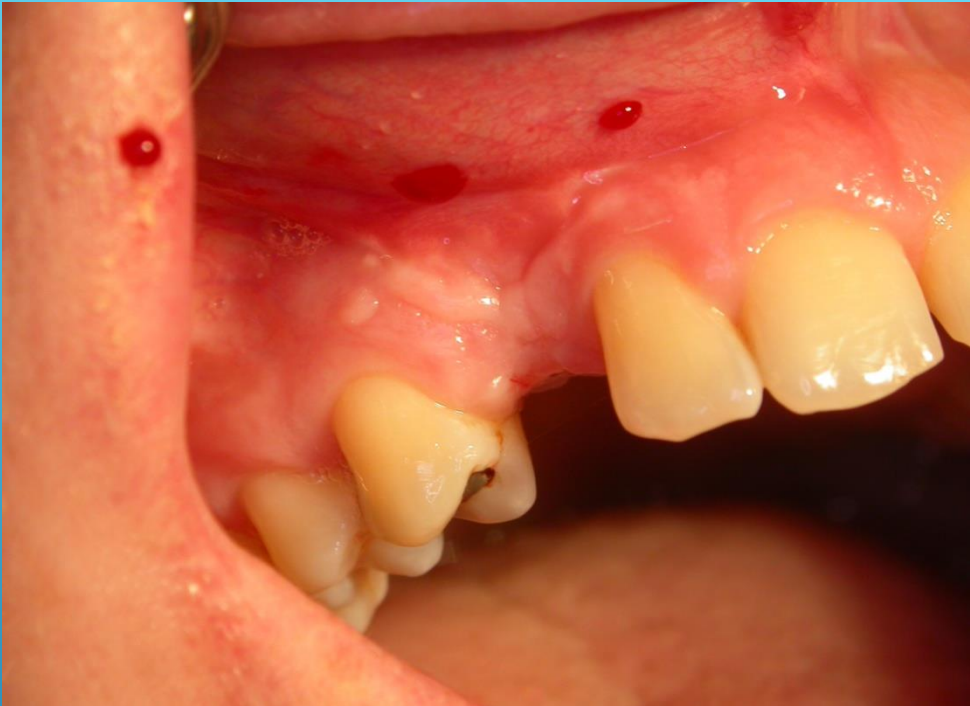1997

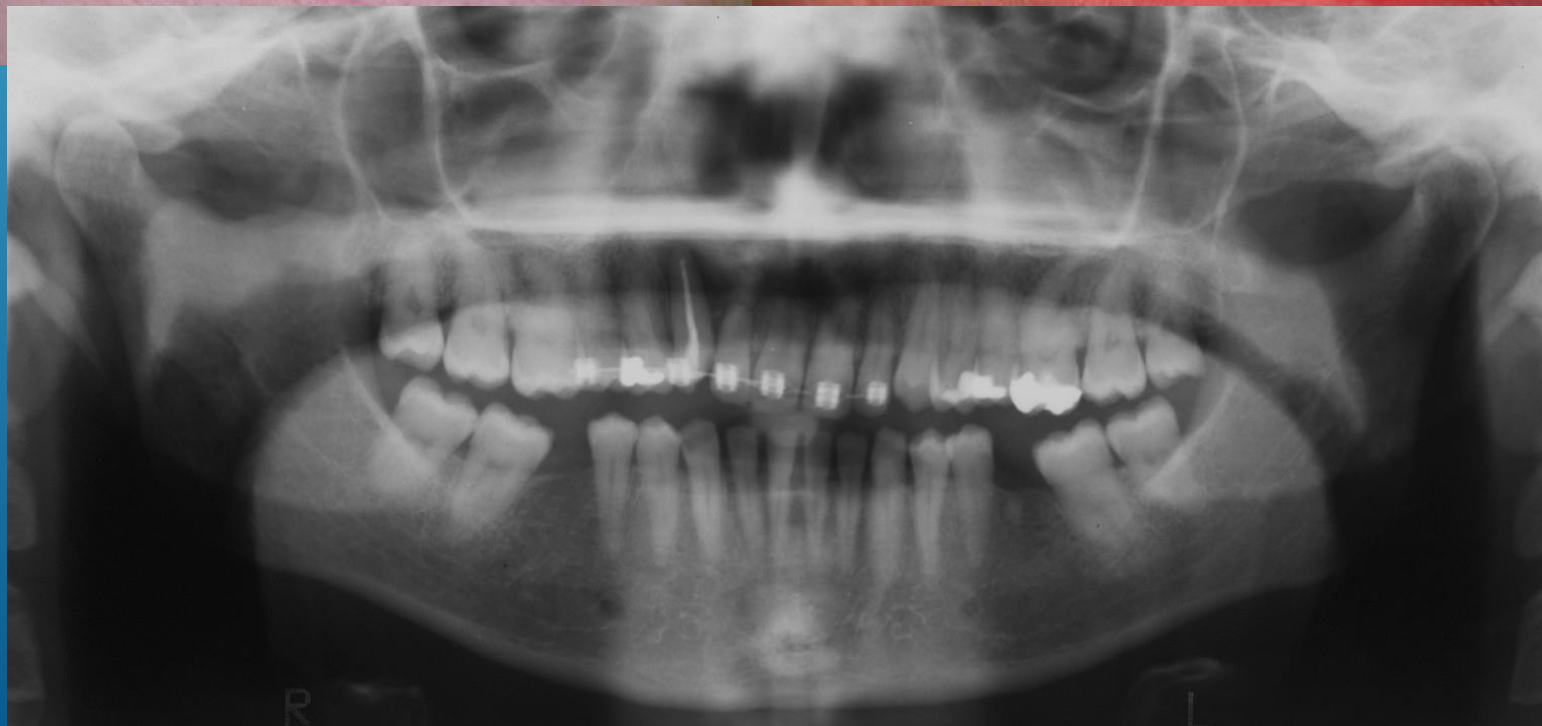
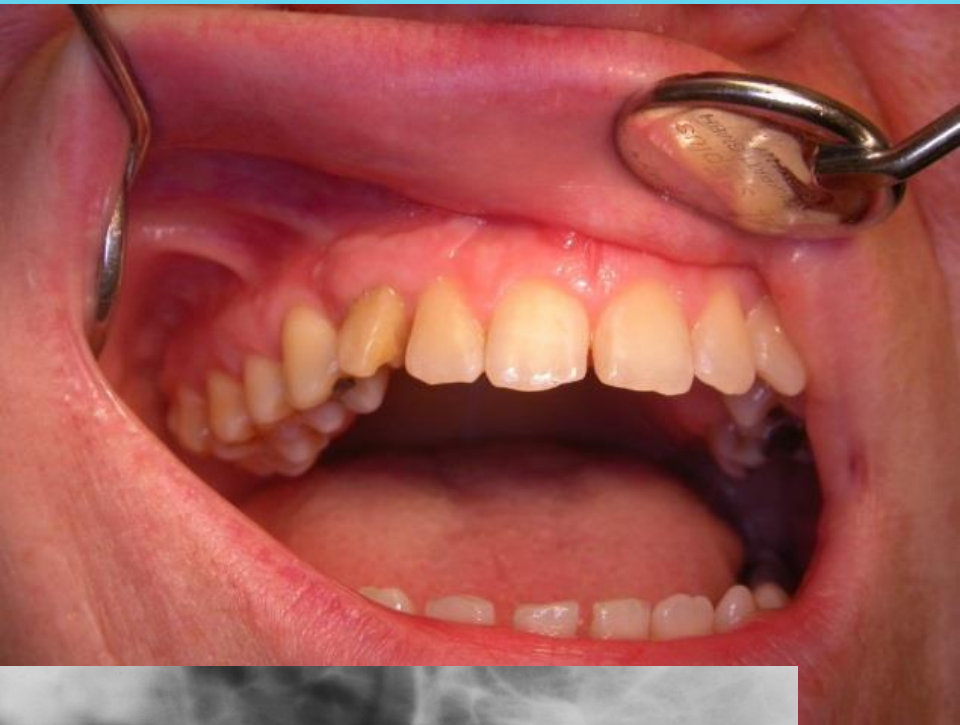
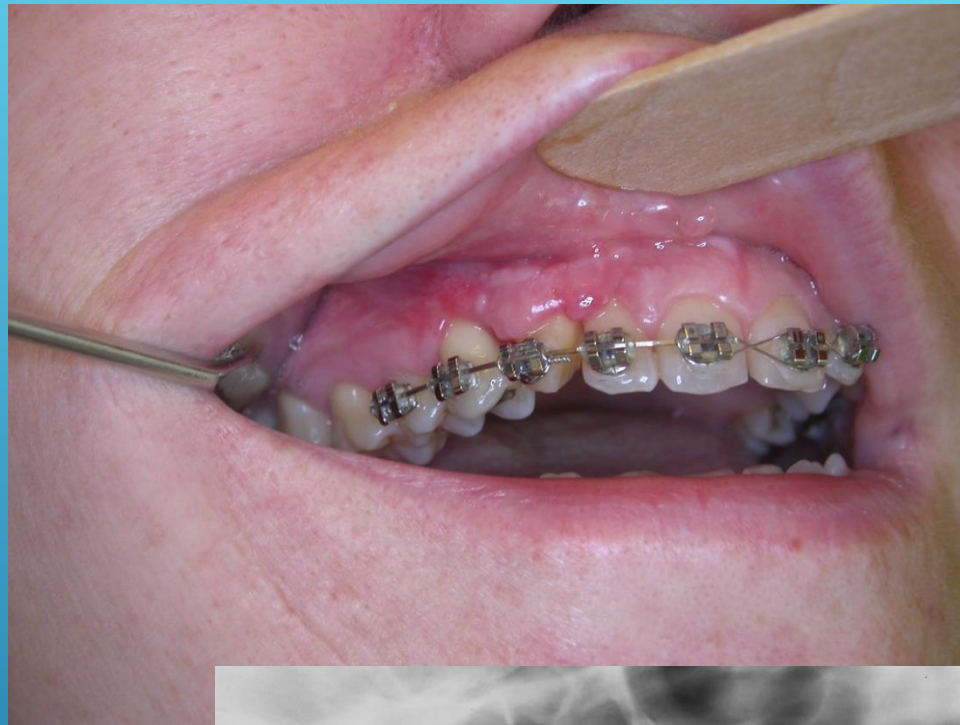2005





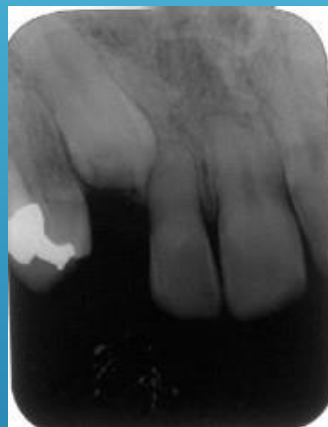
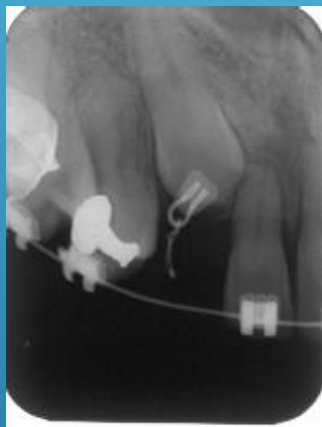


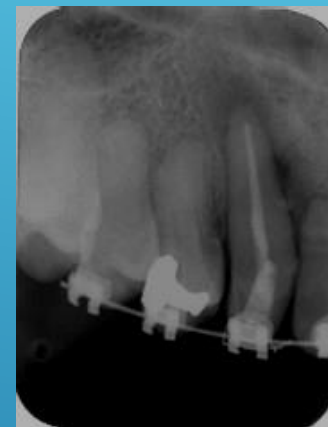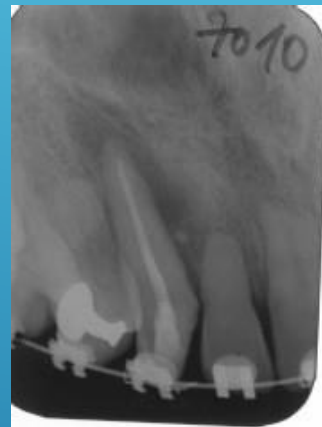2006

# GYÖKÉRFELSZÍVÓDÁS

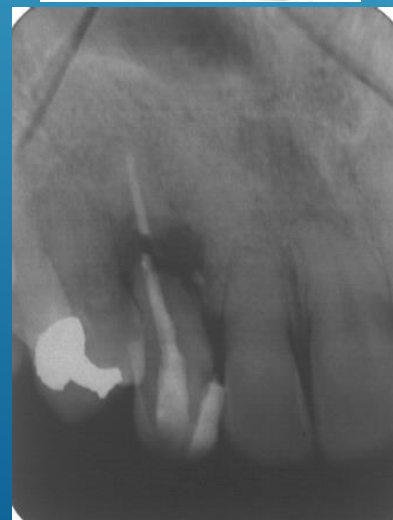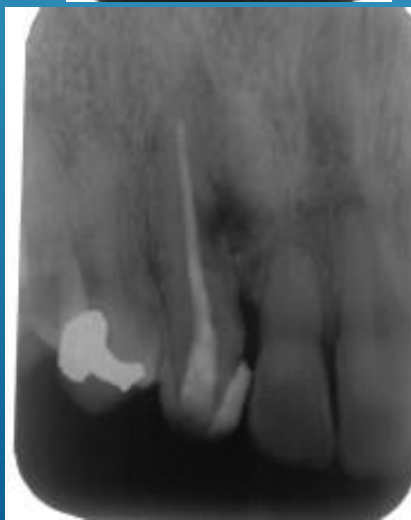1997




2006



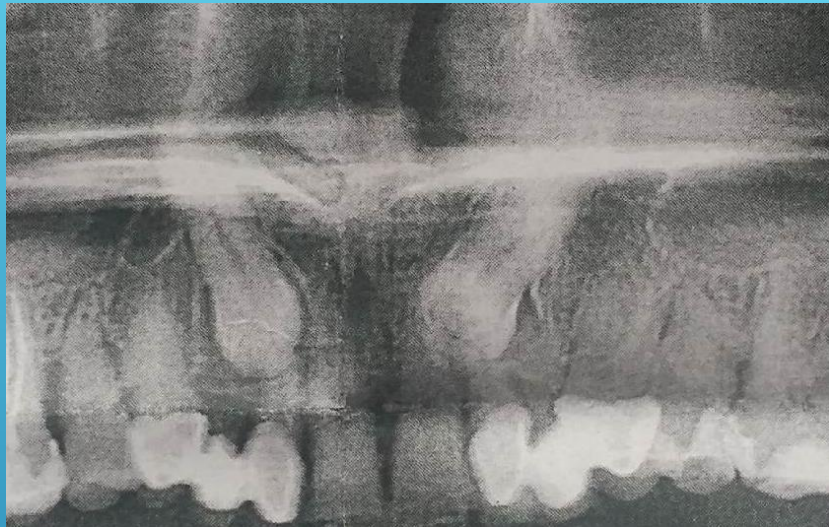2009



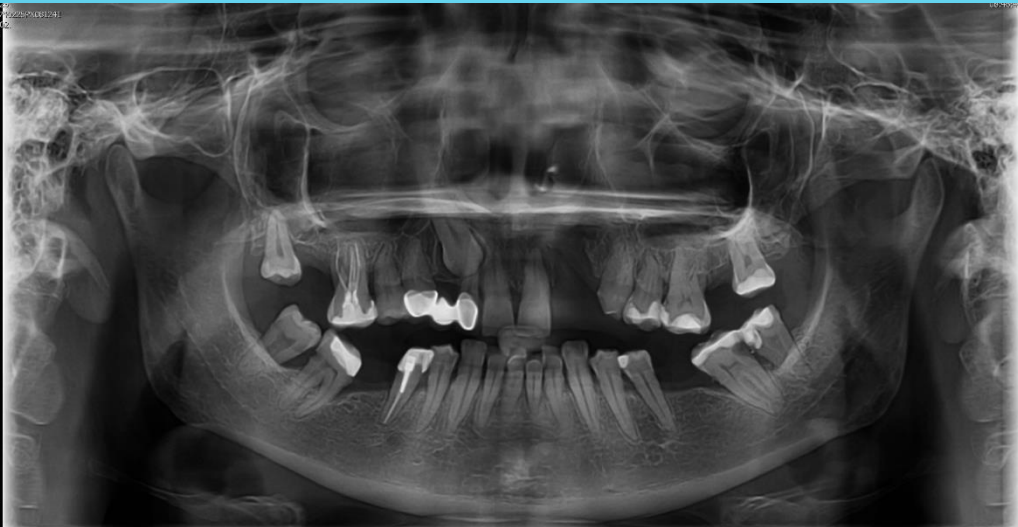2010



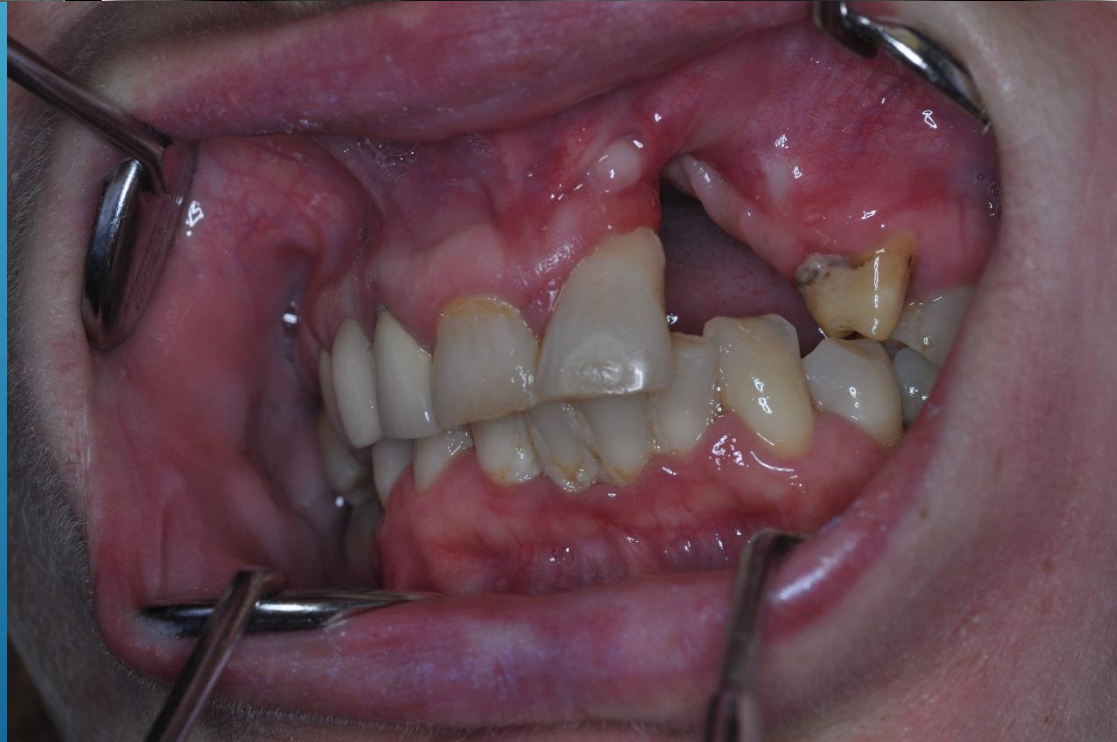



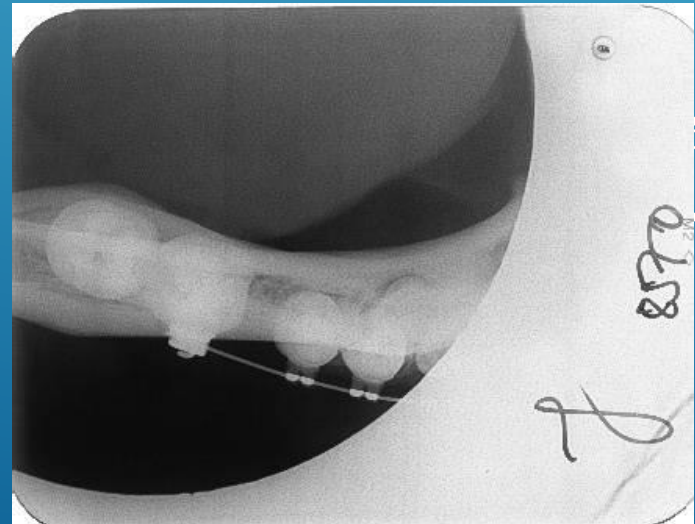
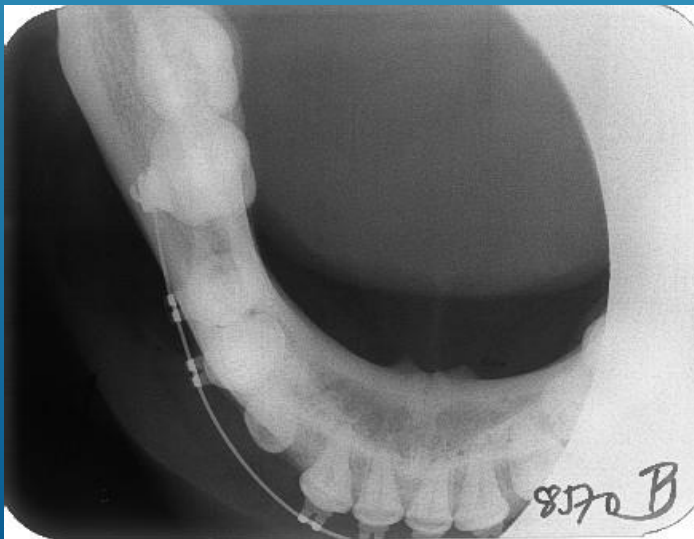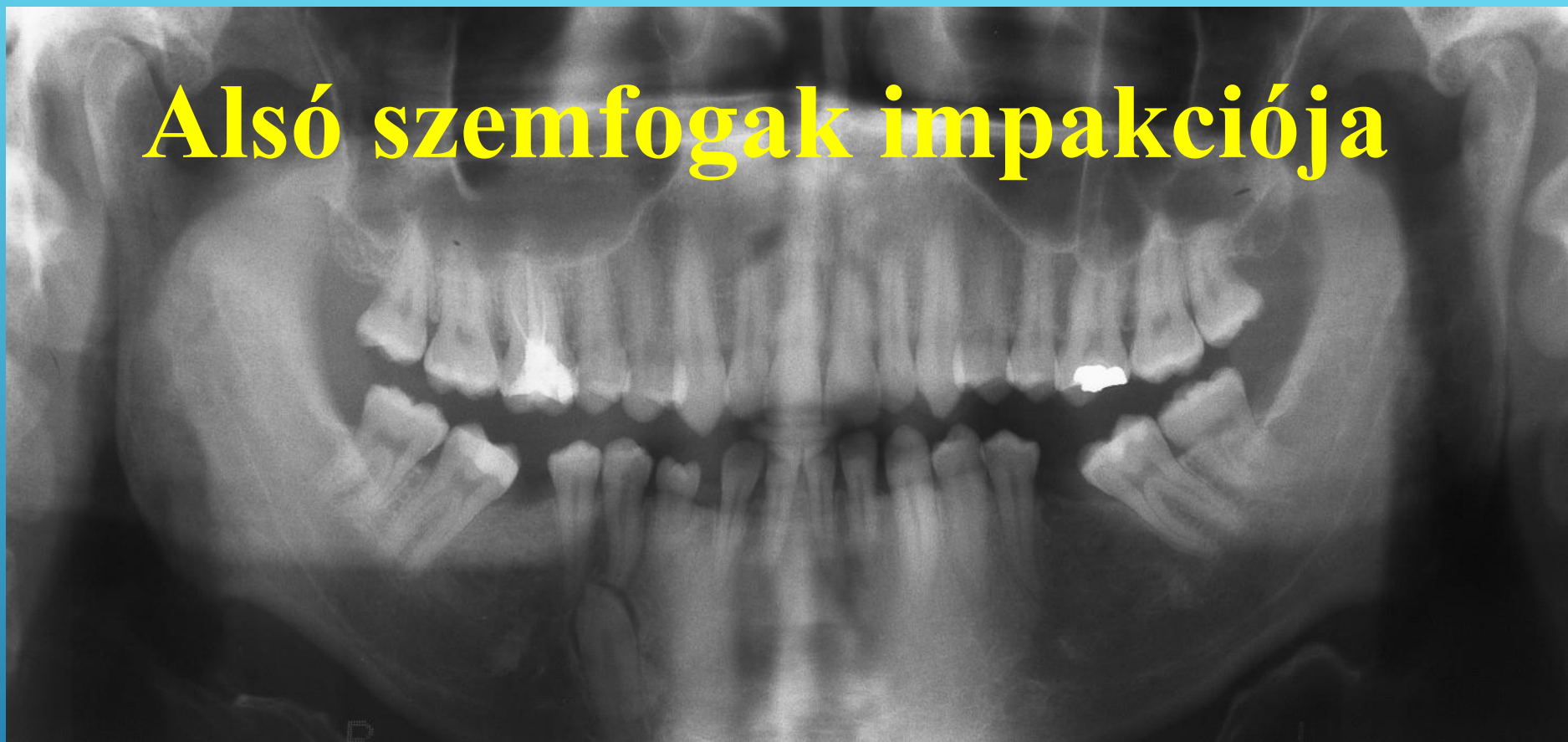
Pax-I  
R



# SZÖVŐDMÉNYEK



# Alsó szemfogak impakciója





# Alsó premoláris fog impakciója

