

# *Áttörésükben visszamaradt bölcsességfogak sebészete*

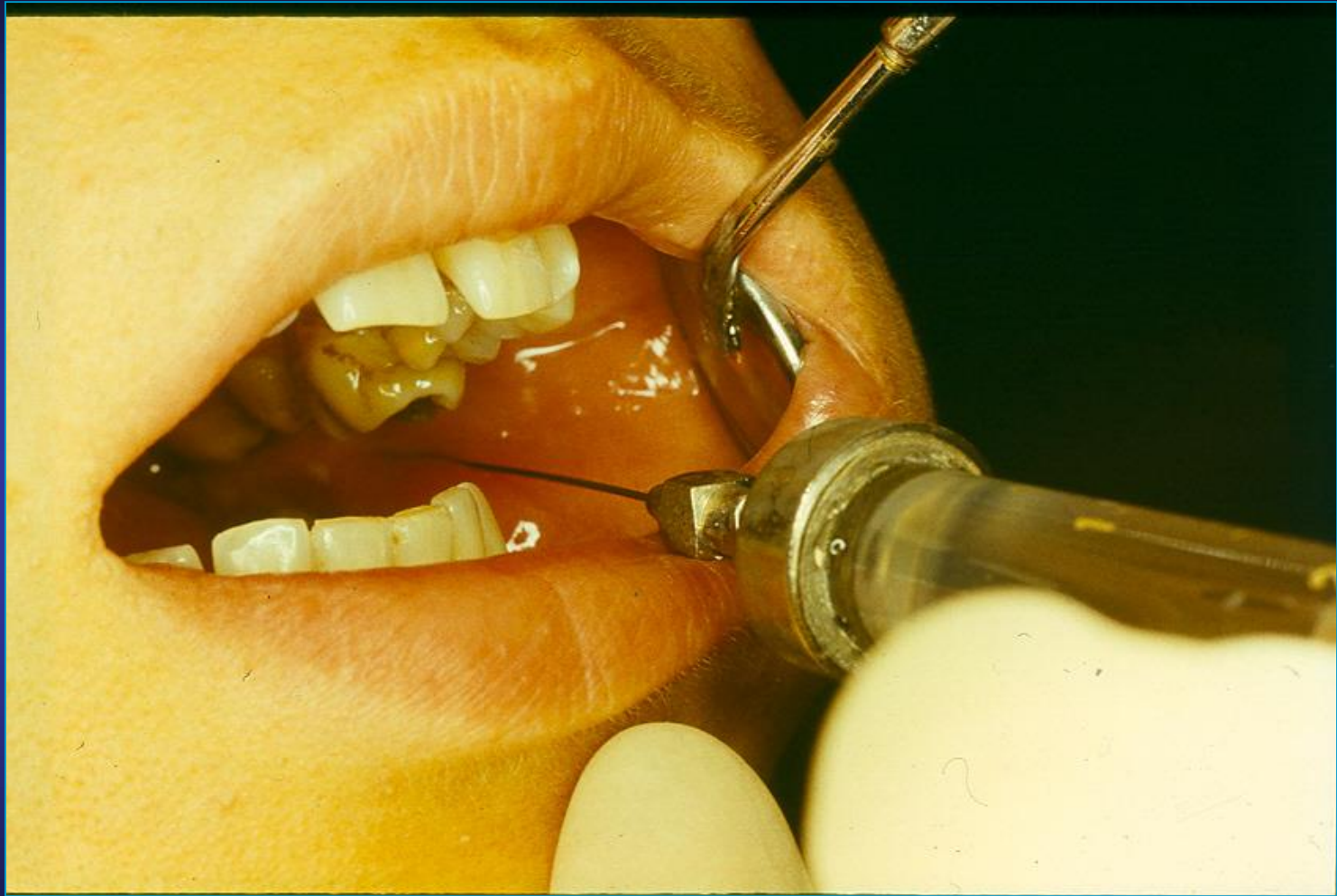
Semmelweis Egyetem, Budapest  
Szájsebészeti és Fogászati Klinika

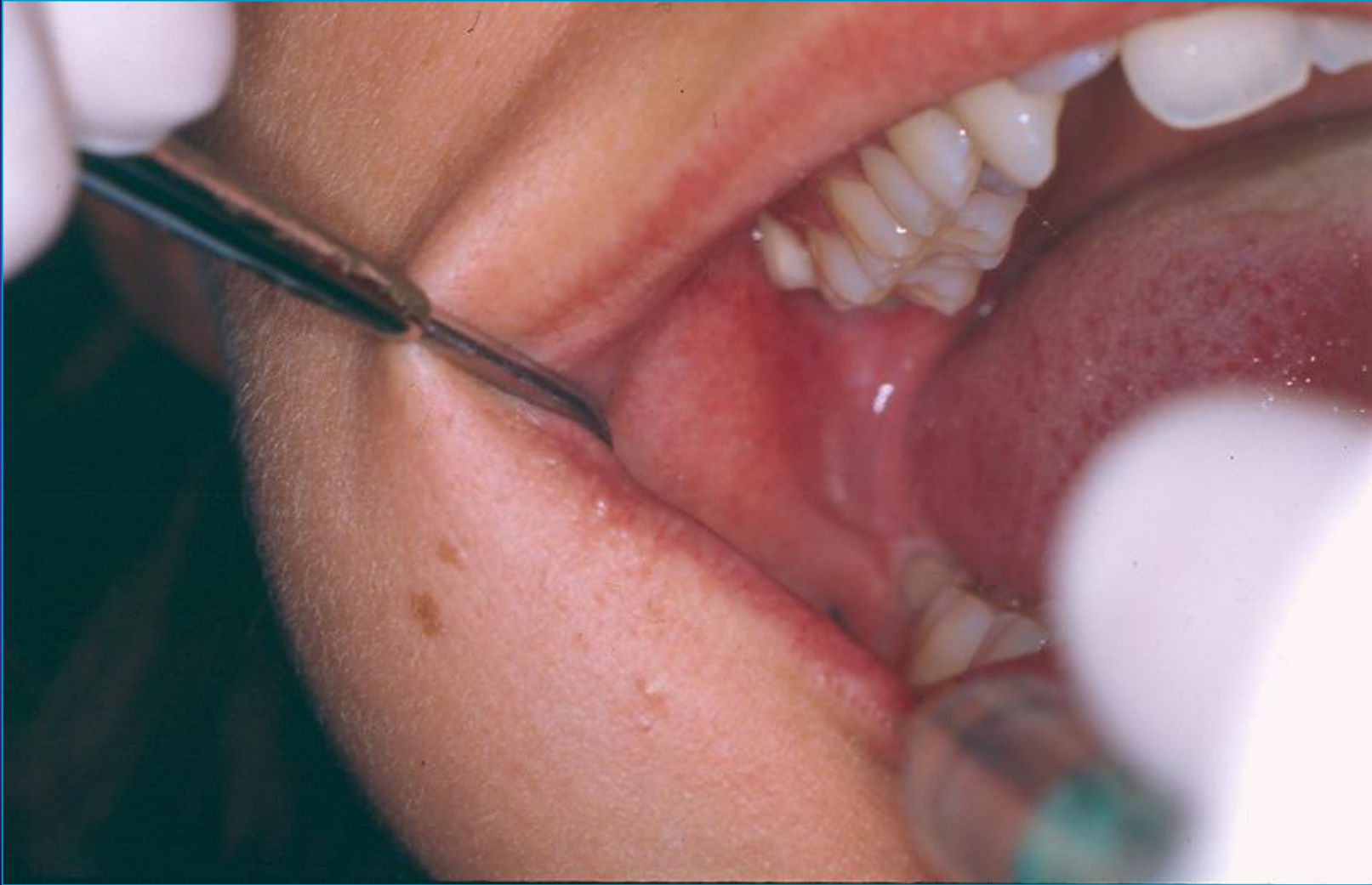# Helyi érzéstelenítés szempontjai alsó bölcsességfogak eltávolításánál

- Érszűkítőt tartalmazó készítmény
- Hosszú hatástartamú készítmény
- Vezetékes és terminális érzéstelenítés

# Alsó bölcsességfogak érzéstelenítésének nehézségei

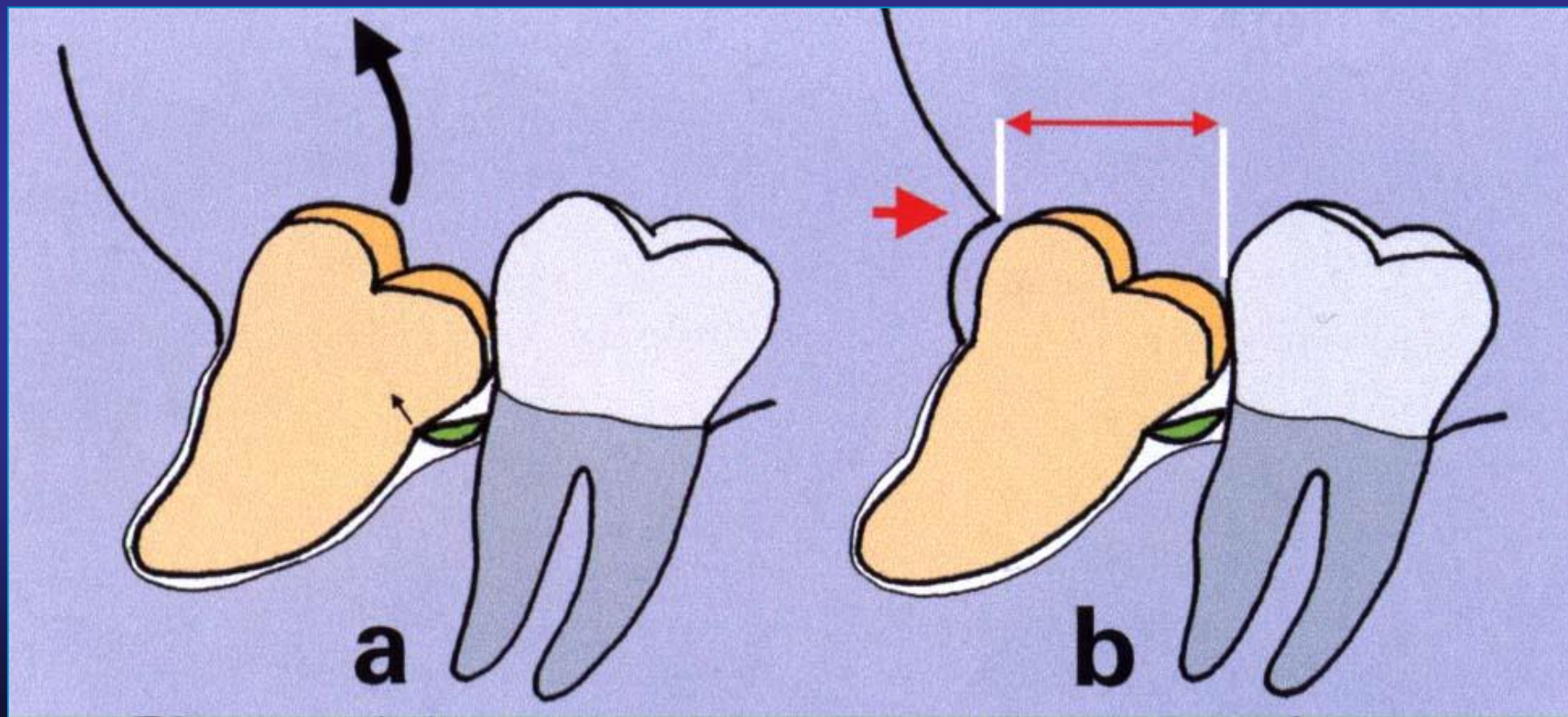
- Gyulladás
- Szájnyitási korlátozottság
- Hosszú műtéti időtartam

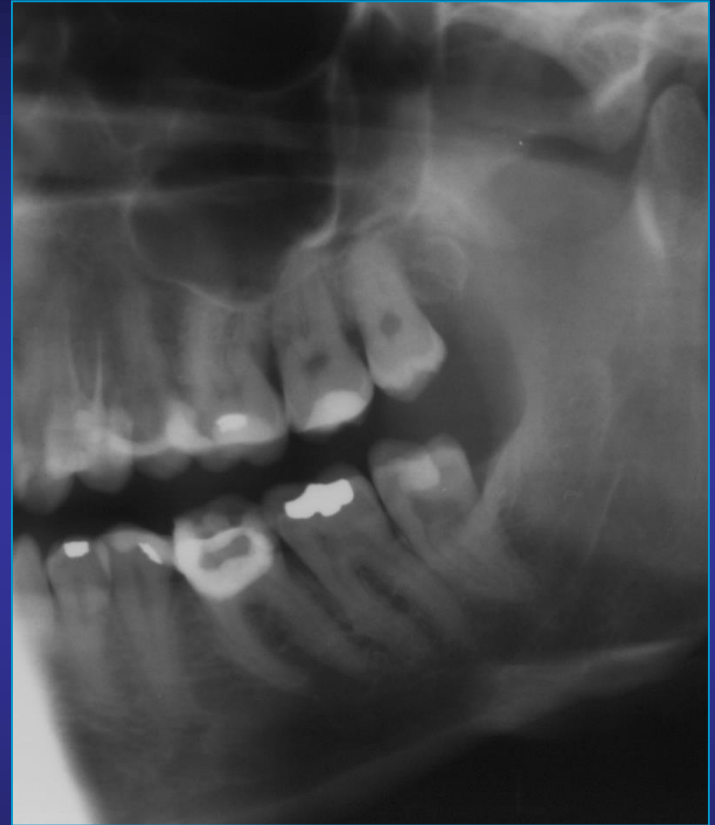
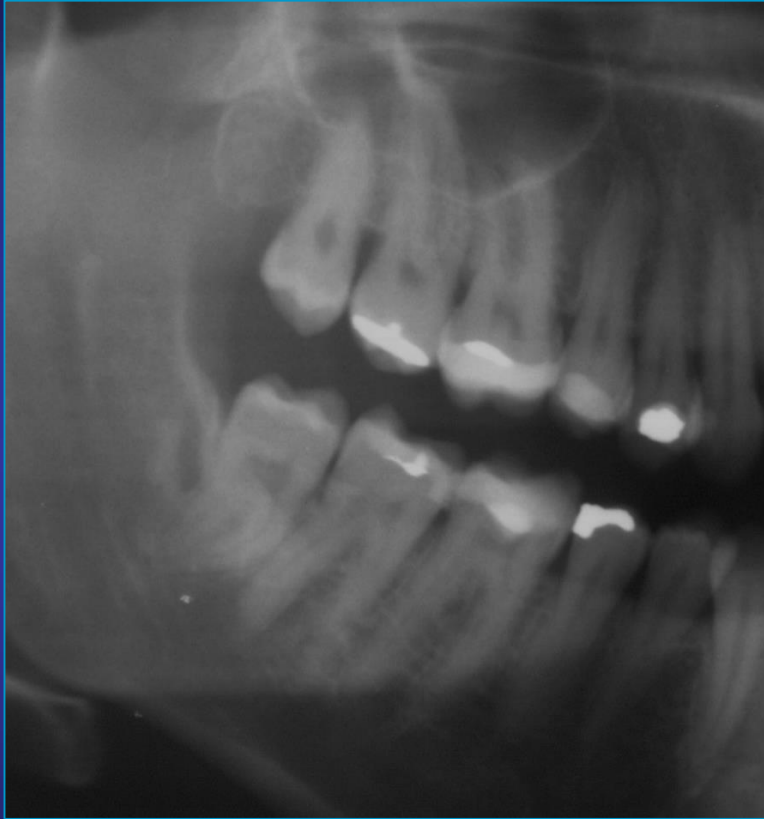




# Alsó bölcsességfog emelővel történő eltávolításának lehetősége



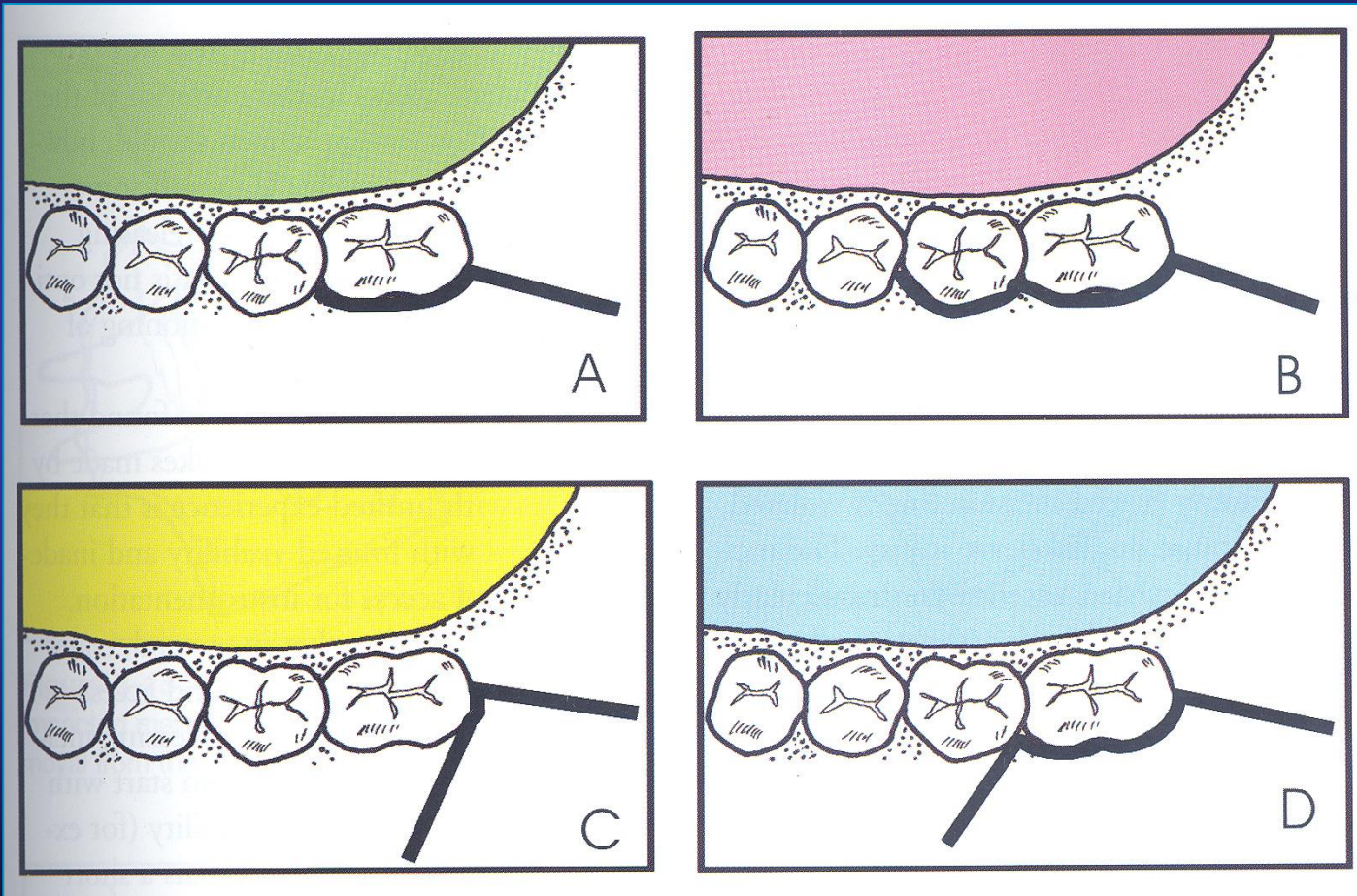


# Alsó bölcsességfogak műtéti eltávolításának fázisai

- Lebenykészítés



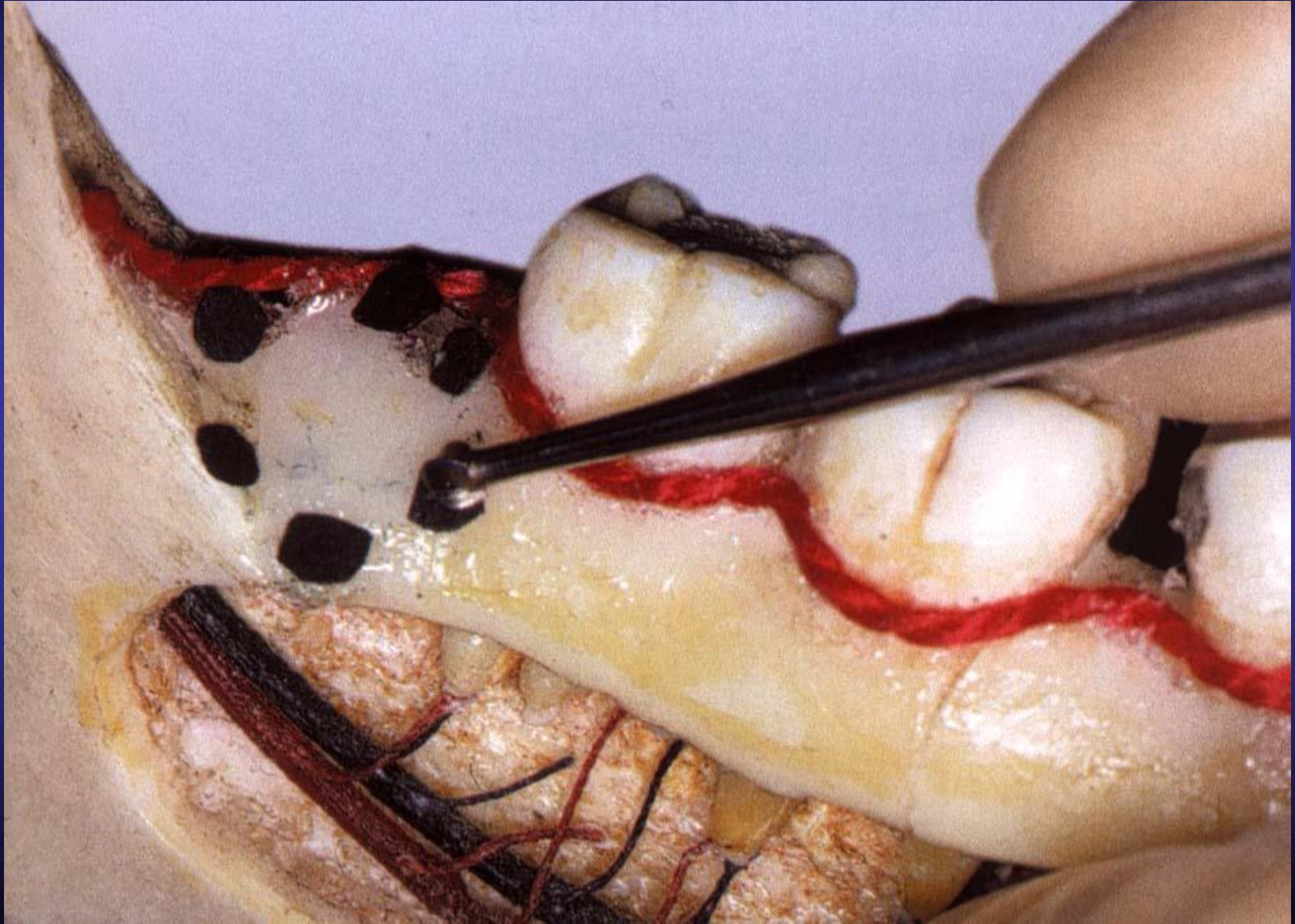
# Mukoperiosztealis lebeny alsó bölcsességfog feltárásához



# Alsó bölcsességfogak műtéti eltávolításának fázisai

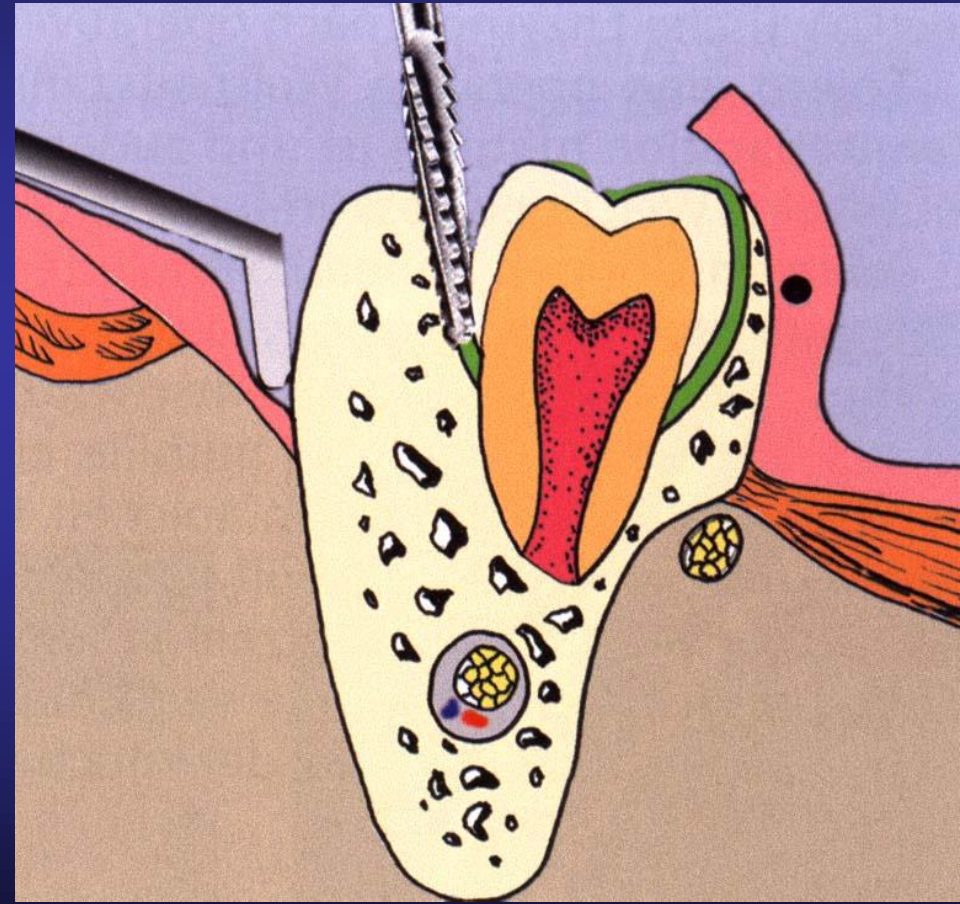
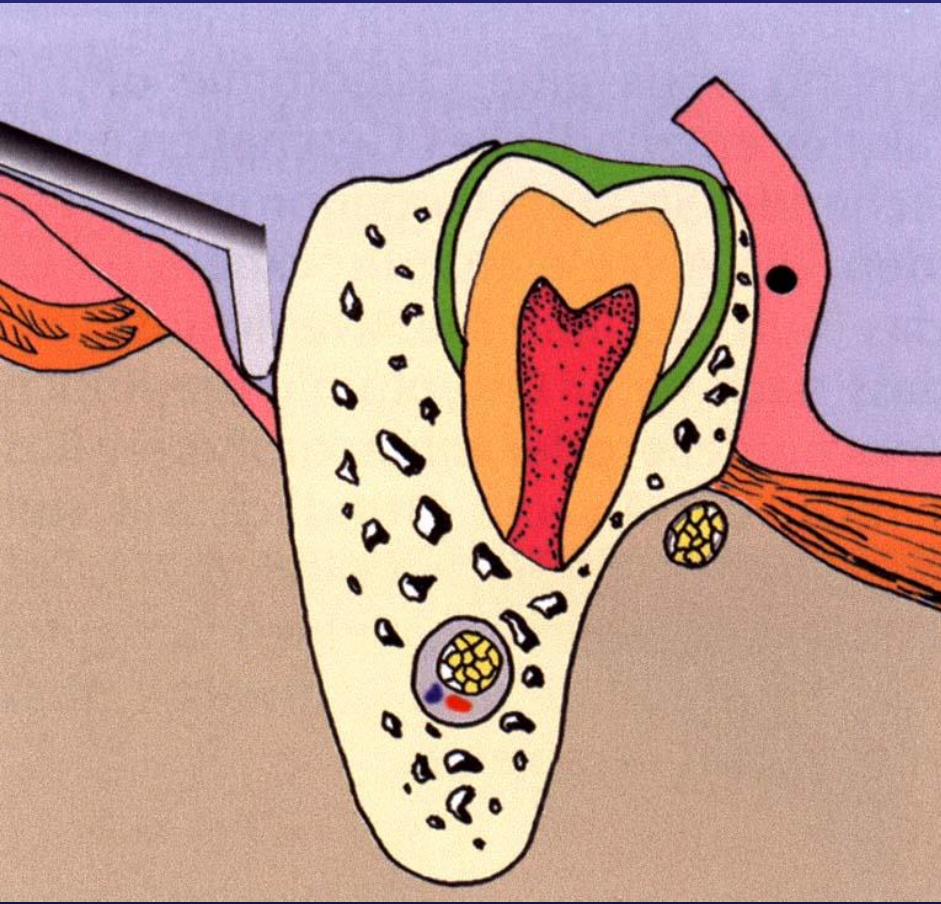
- Lebenykészítés
- A fog koronájának felszabadítása

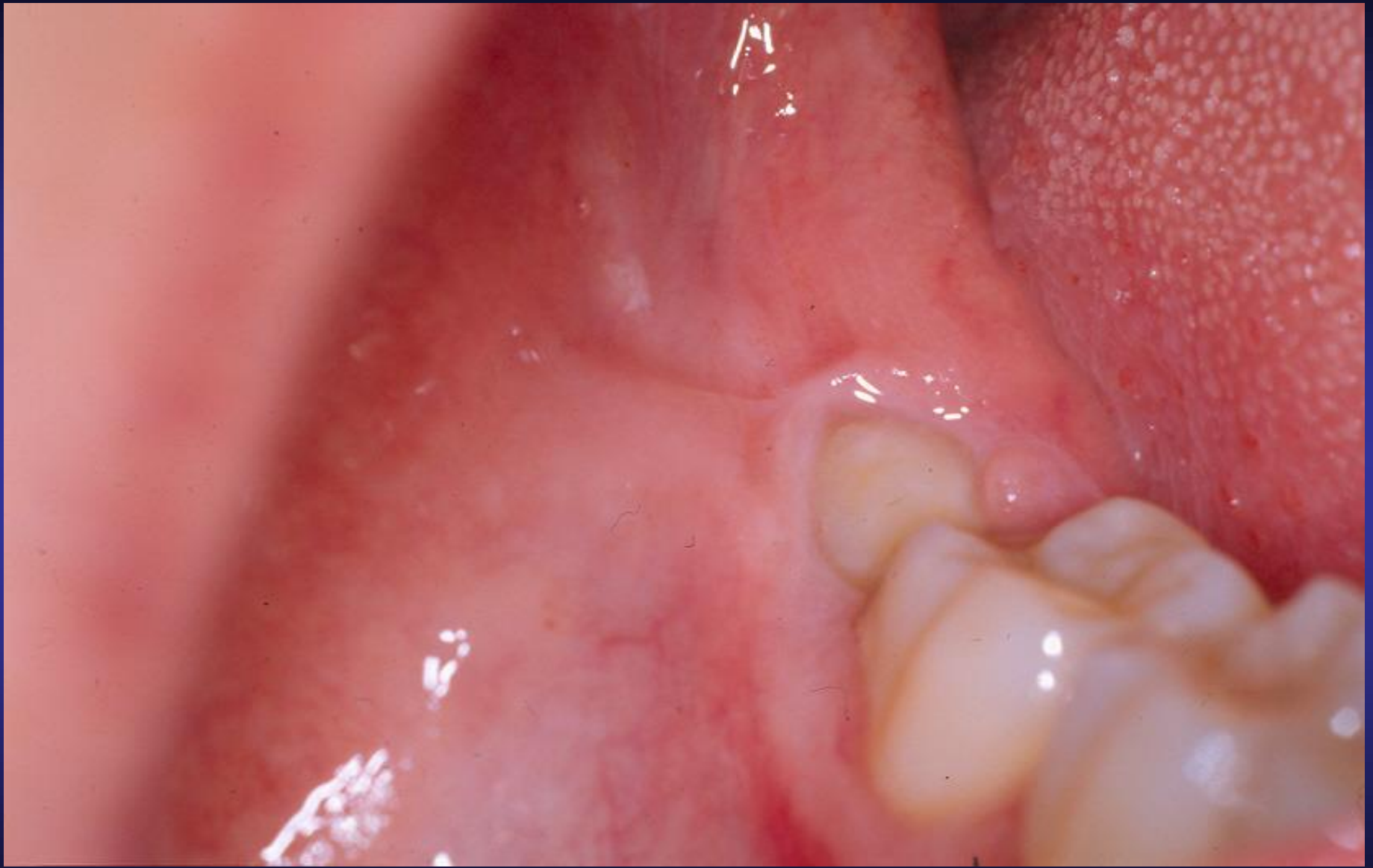# A bölcsességfogat fedő csont eltávolítása gömbfúró segítségével



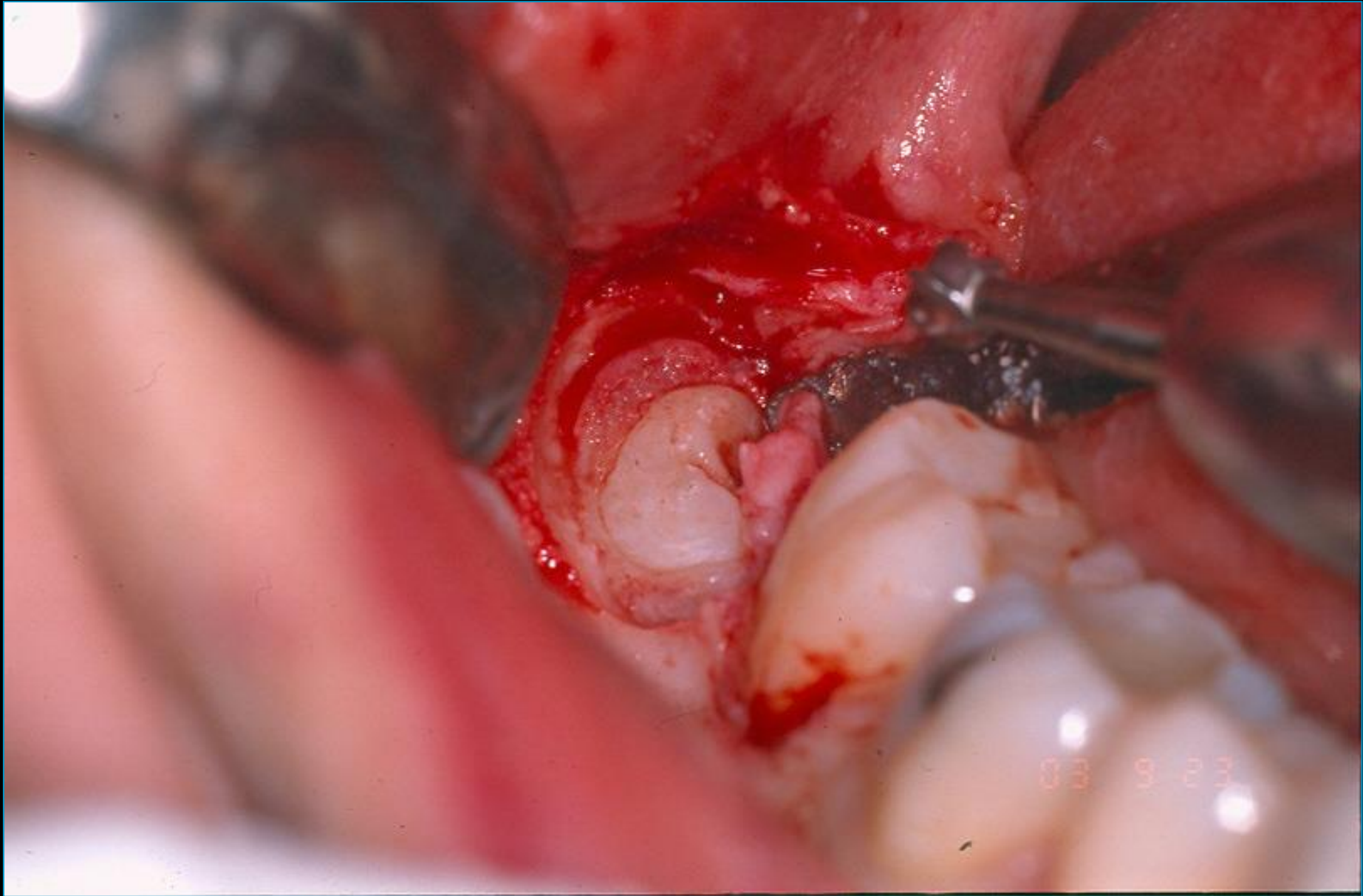


# A bölcsességfog koronájának felszabadítása fissura fúró segítségével





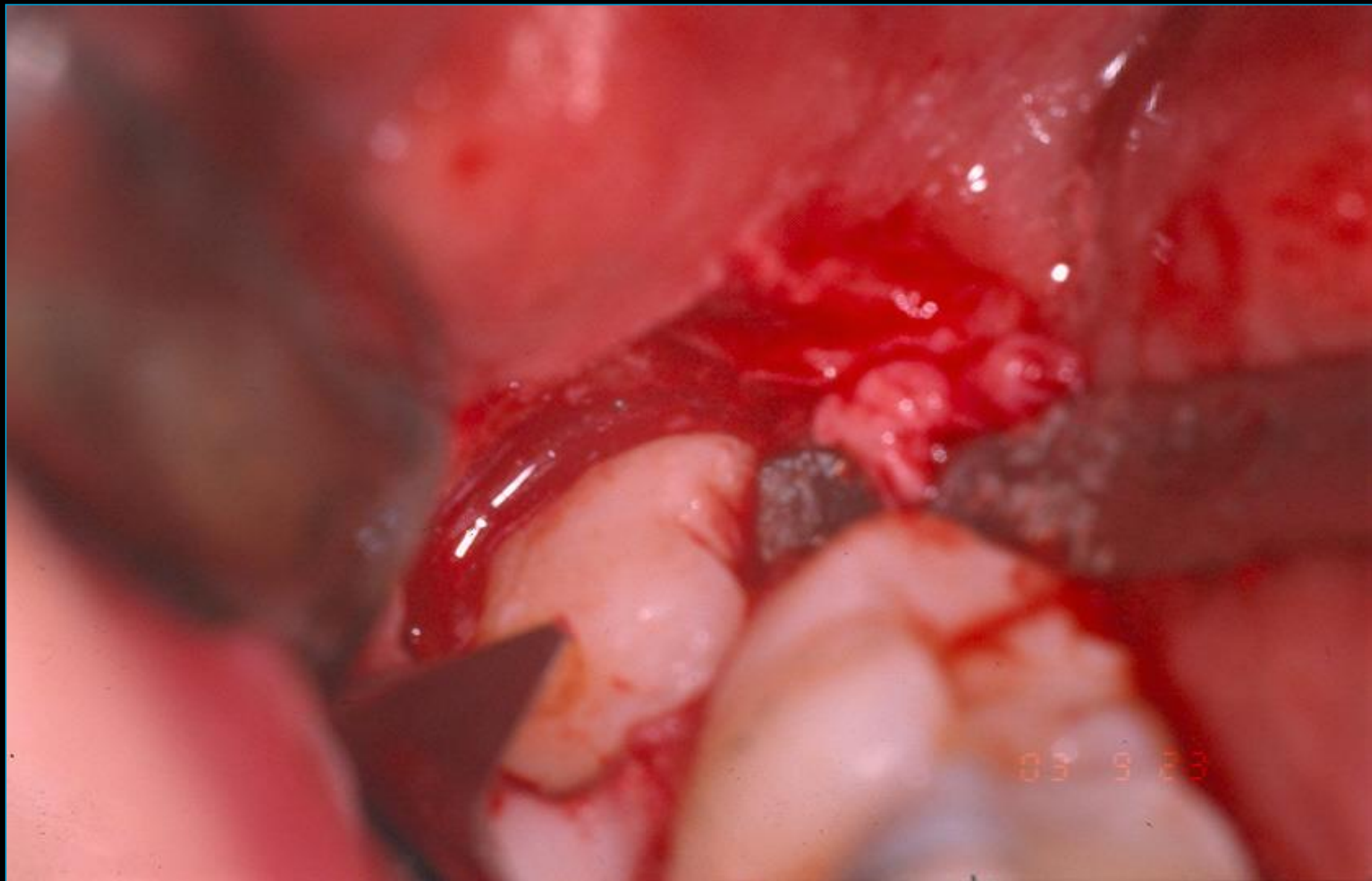

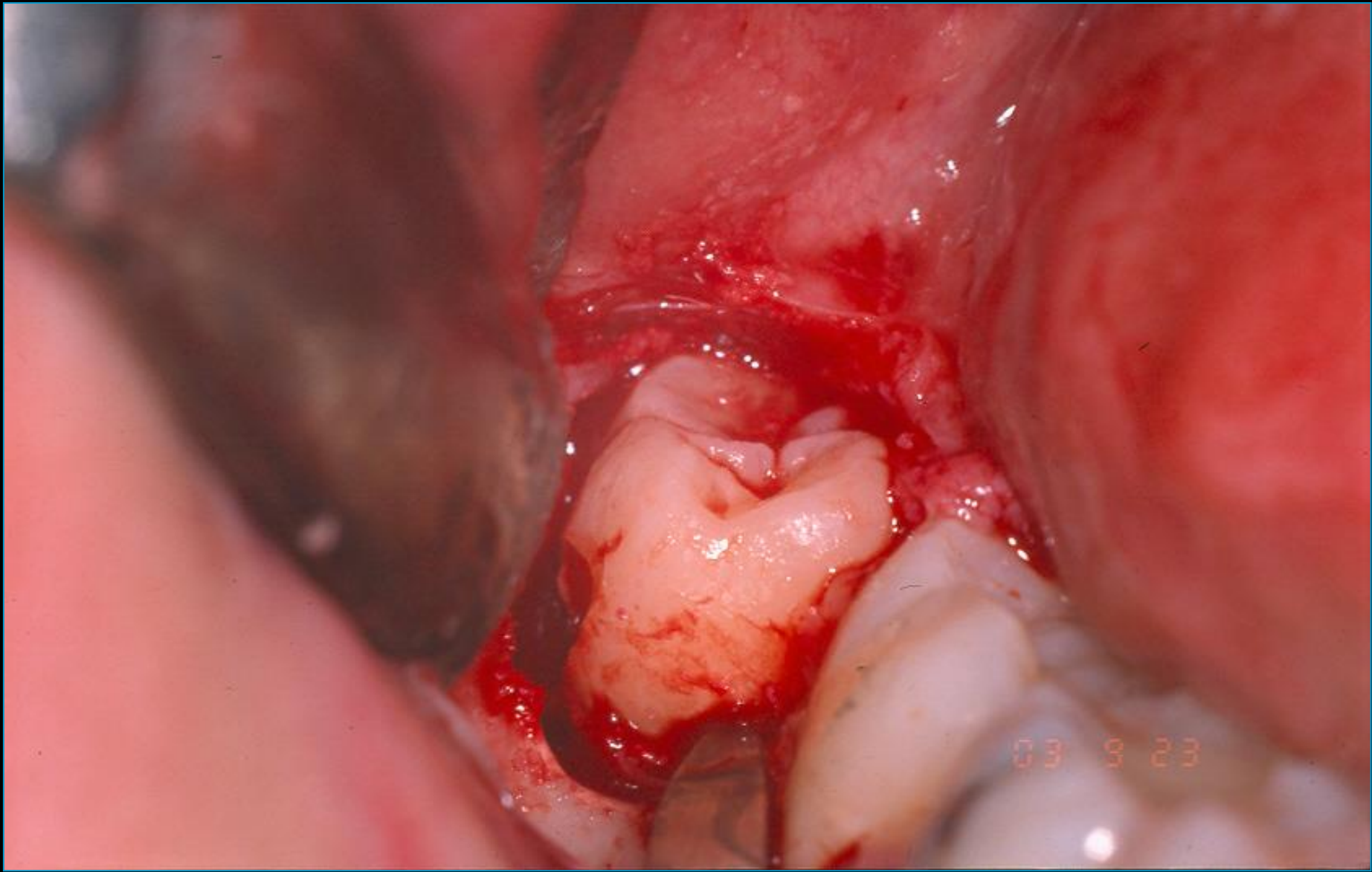


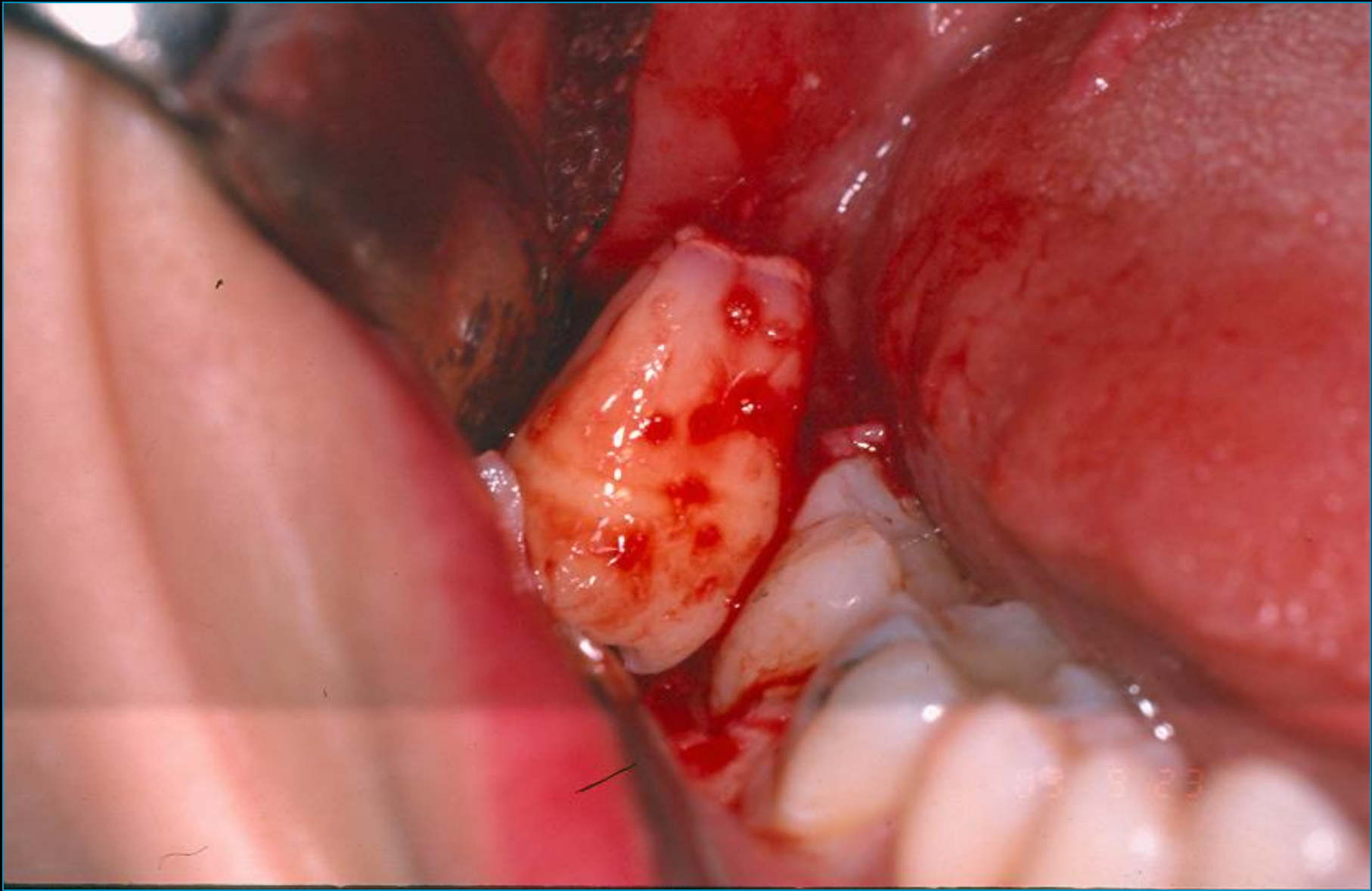


# Alsó bölcsességfogak műtéti eltávolításának fázisai

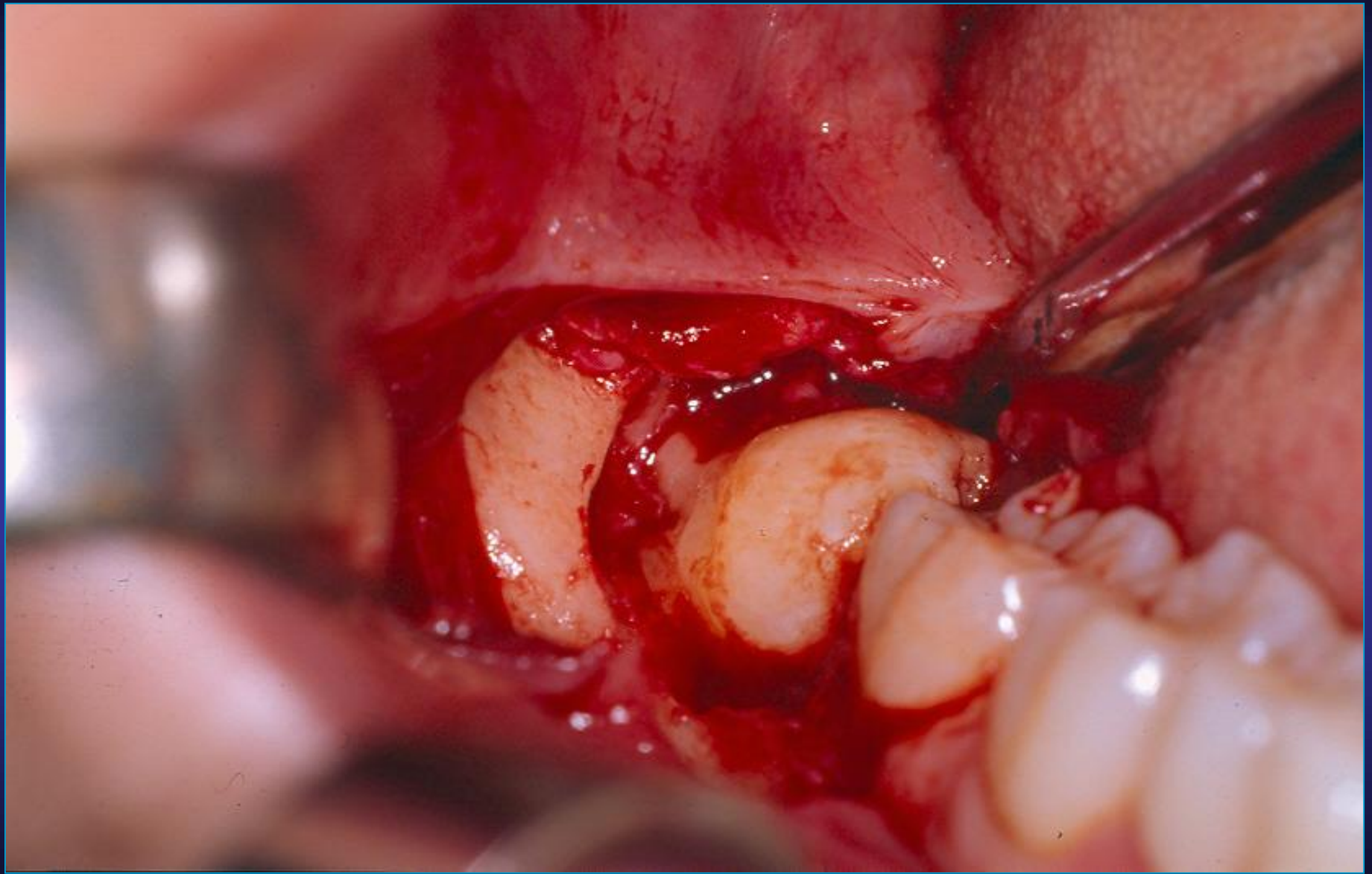
- Lebenykészítés
- A fog koronájának felszabadítása
- **Eltávolítás:** fogóval  
emelővel  
disszekcióval

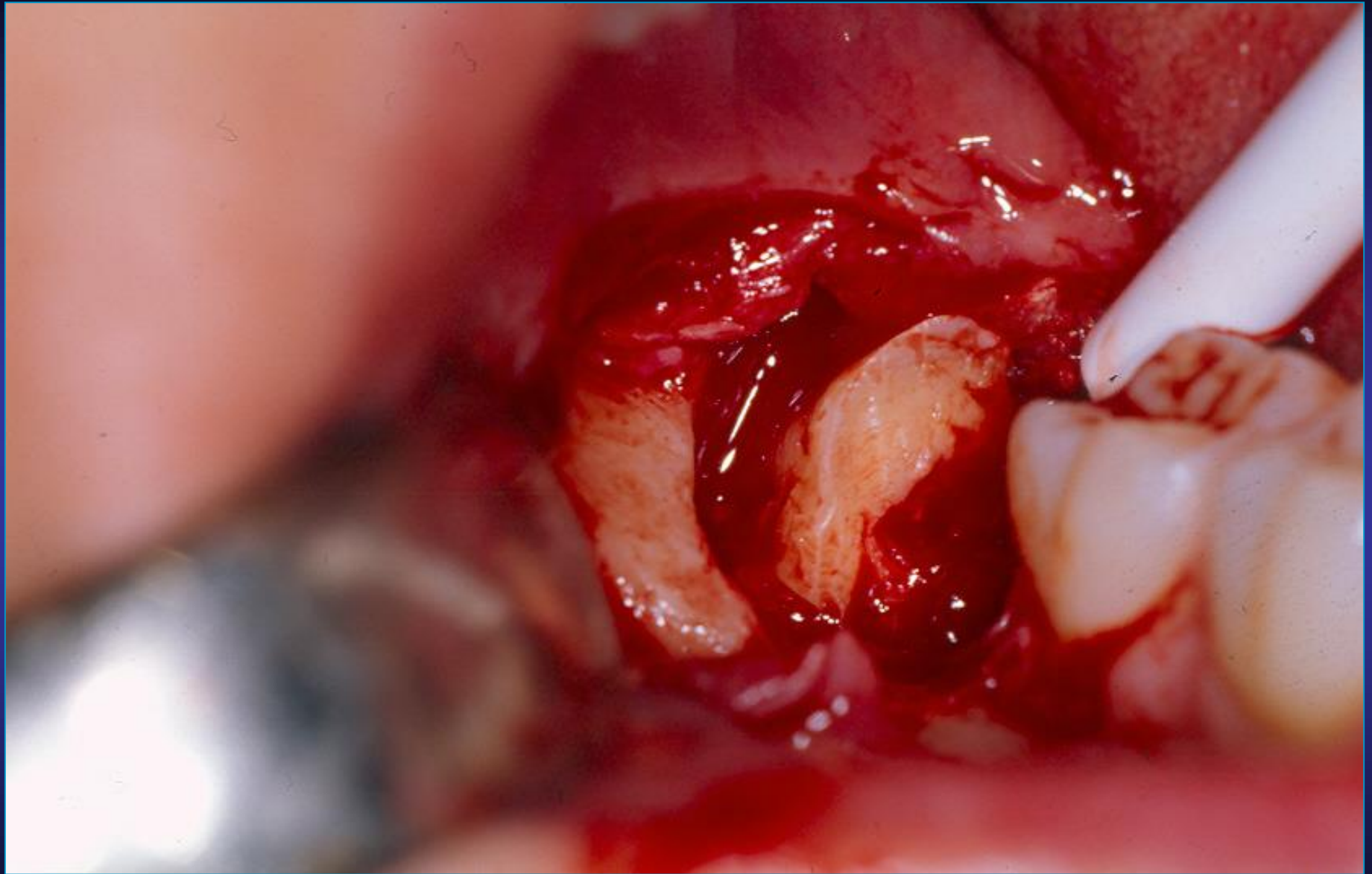




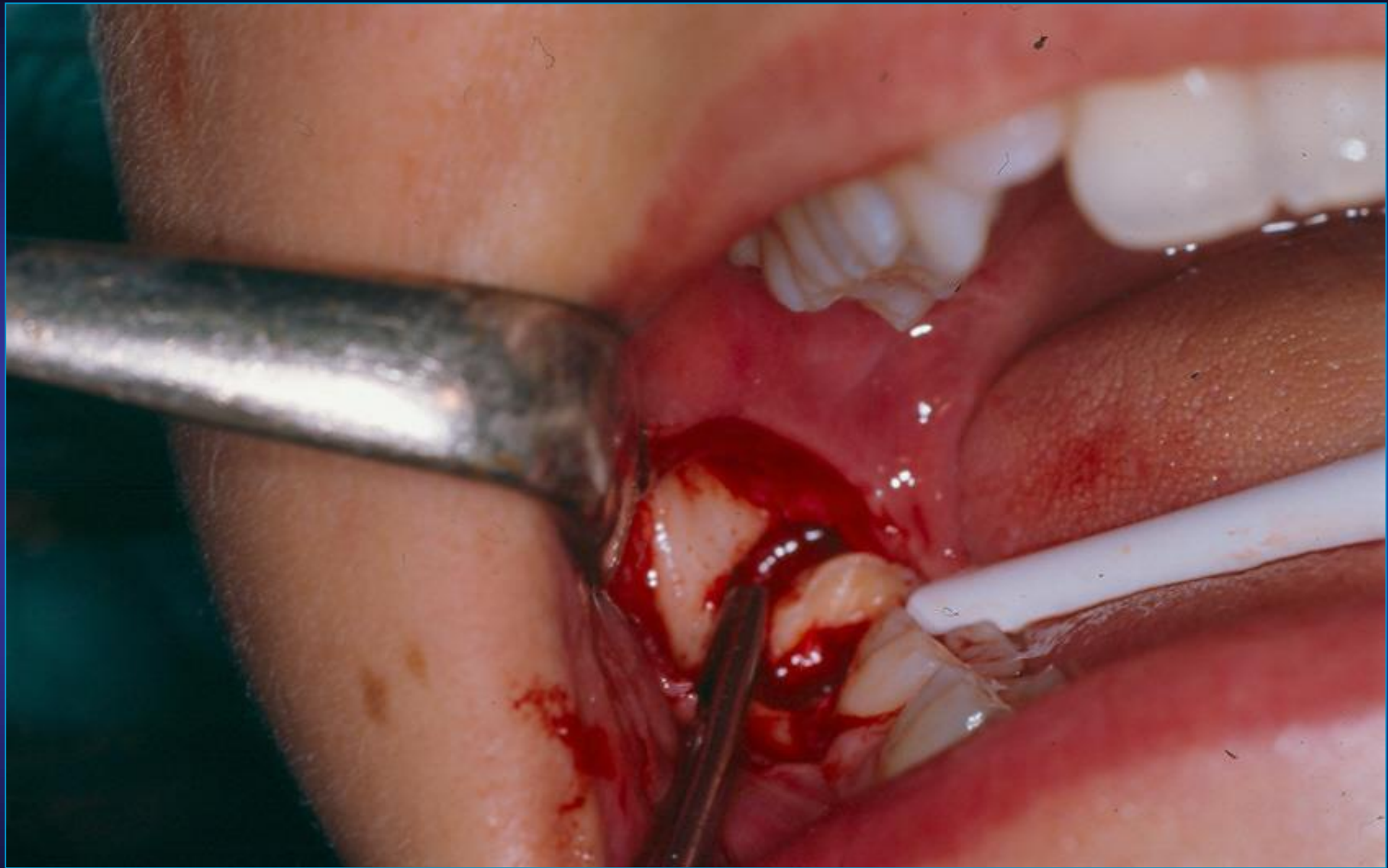


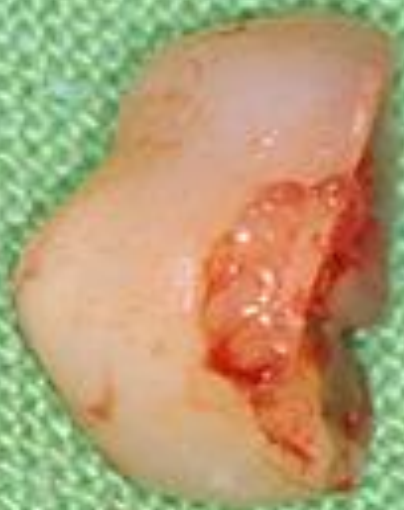







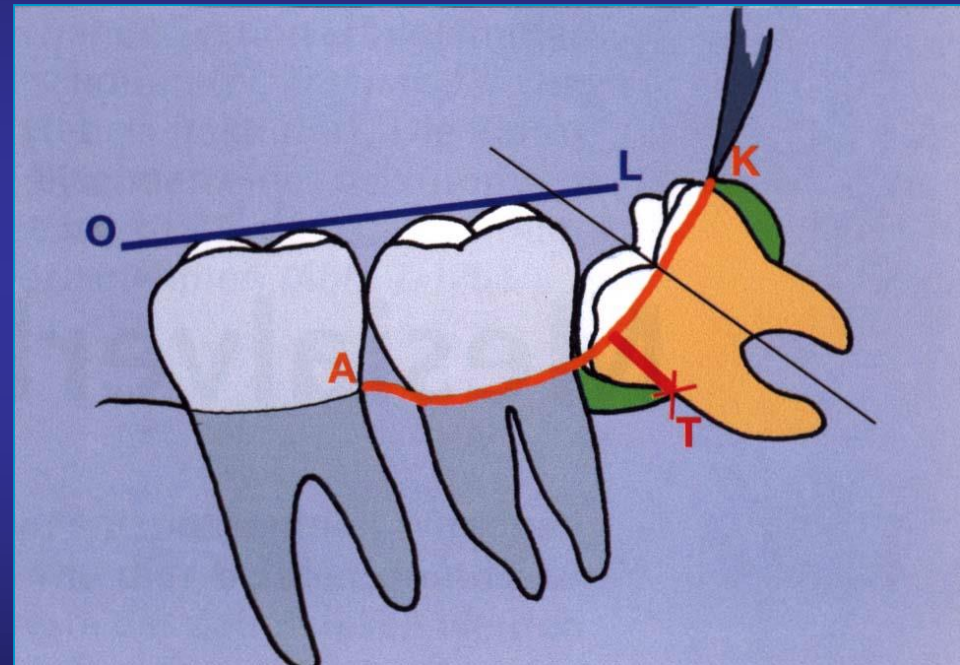
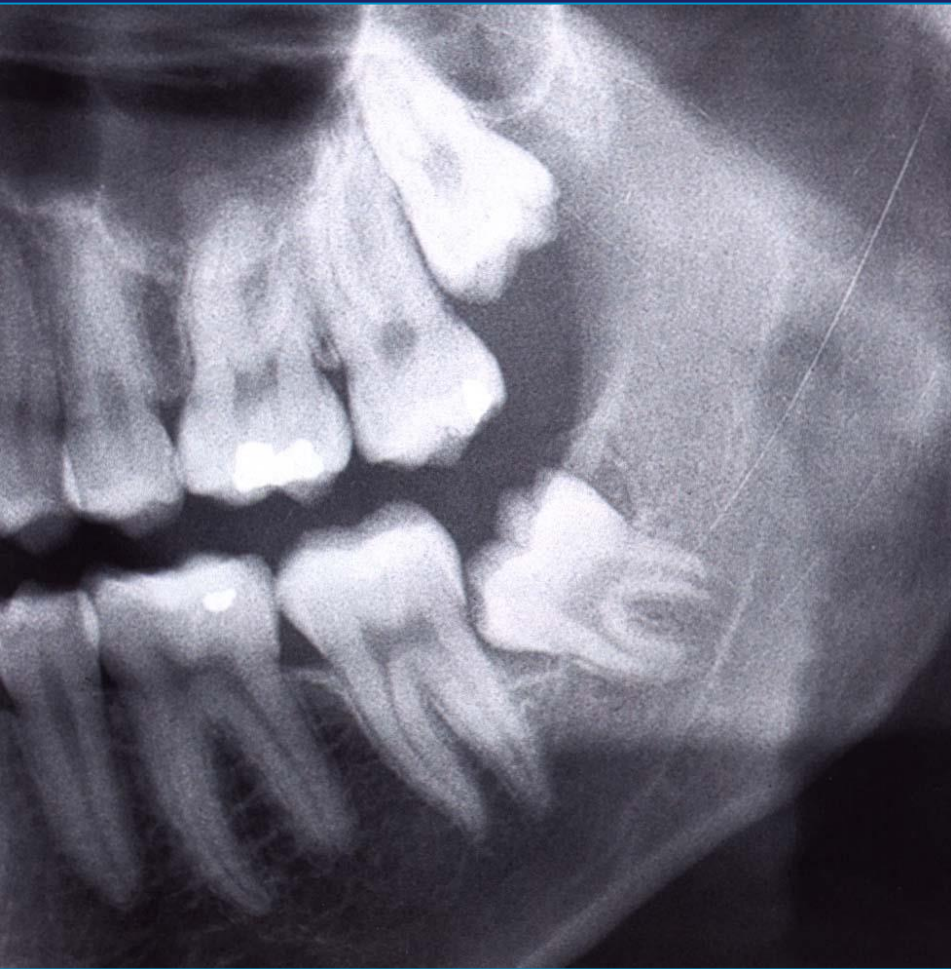




**A különböző helyzetben lévő  
bölcességfogak  
eltávolításának műtéti  
szempontjai**

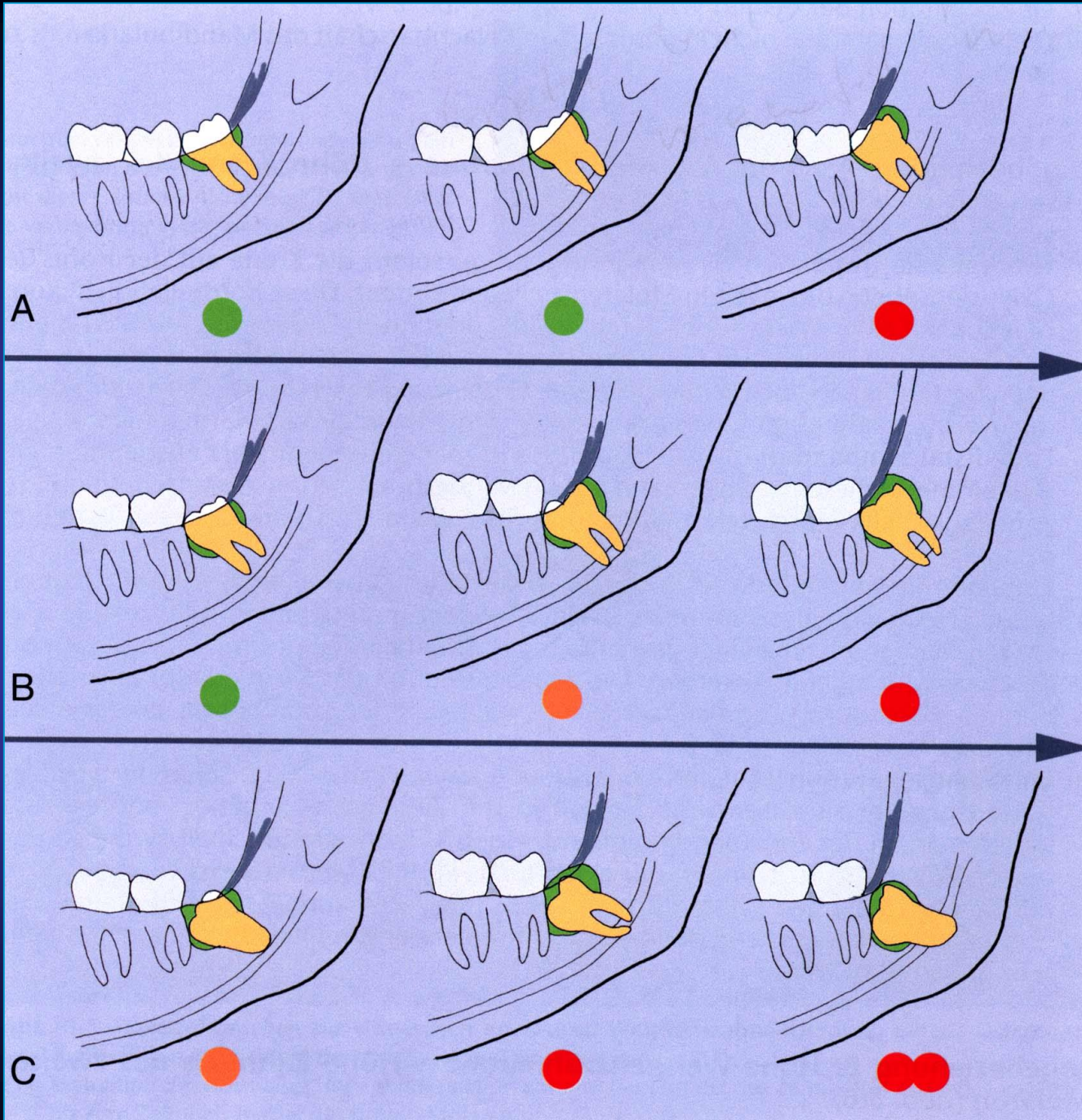


# OP felvételek értékelésének sémája rajza



- O L = okklúziós vonal  
A K = Áttörésben visszamaradás  
mélysége  
T = Zománc-cement határ



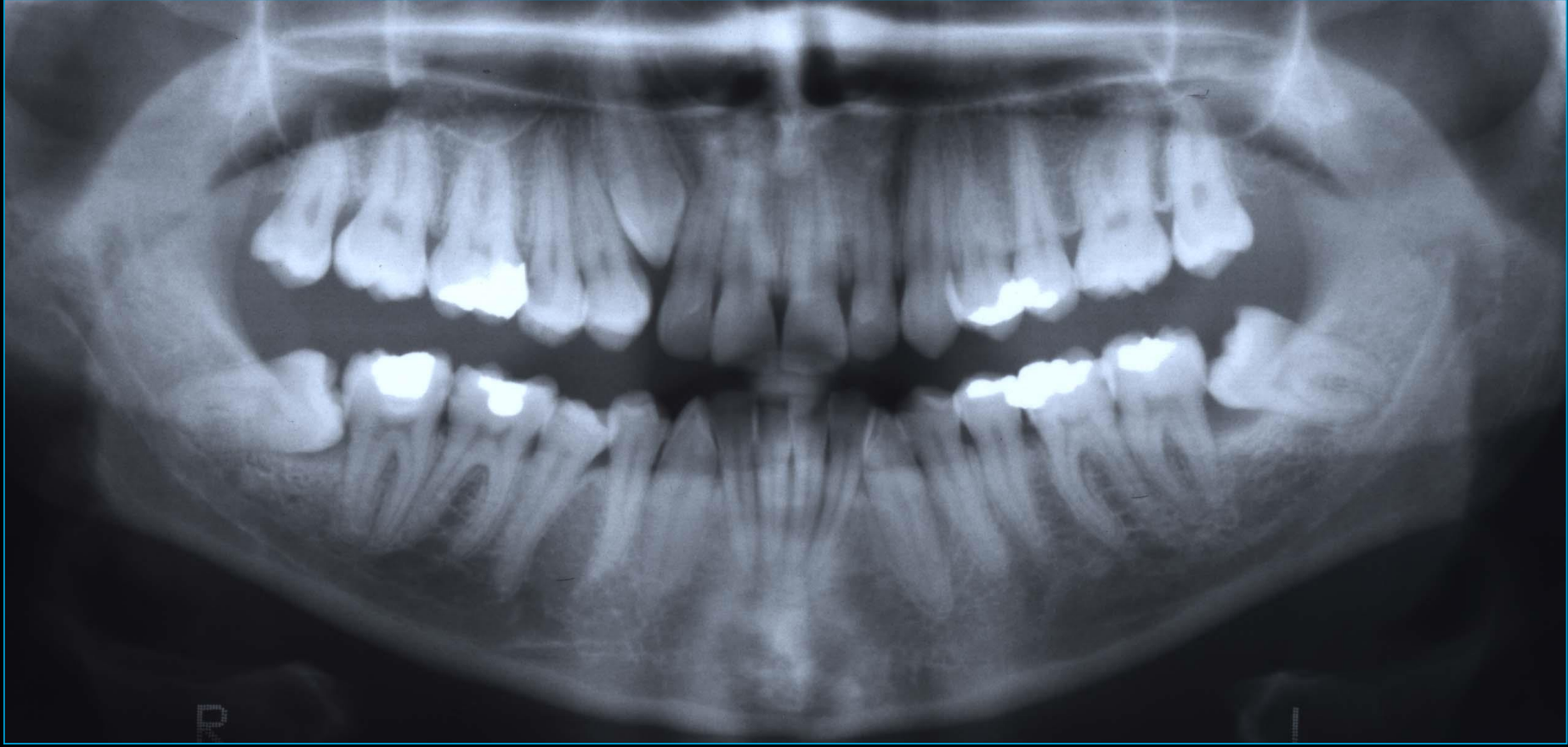


A

B

C

Mesioangularis  
helyzetben lévő  
bölcsességfog  
eltávolításának  
nehézségi  
fokozatai

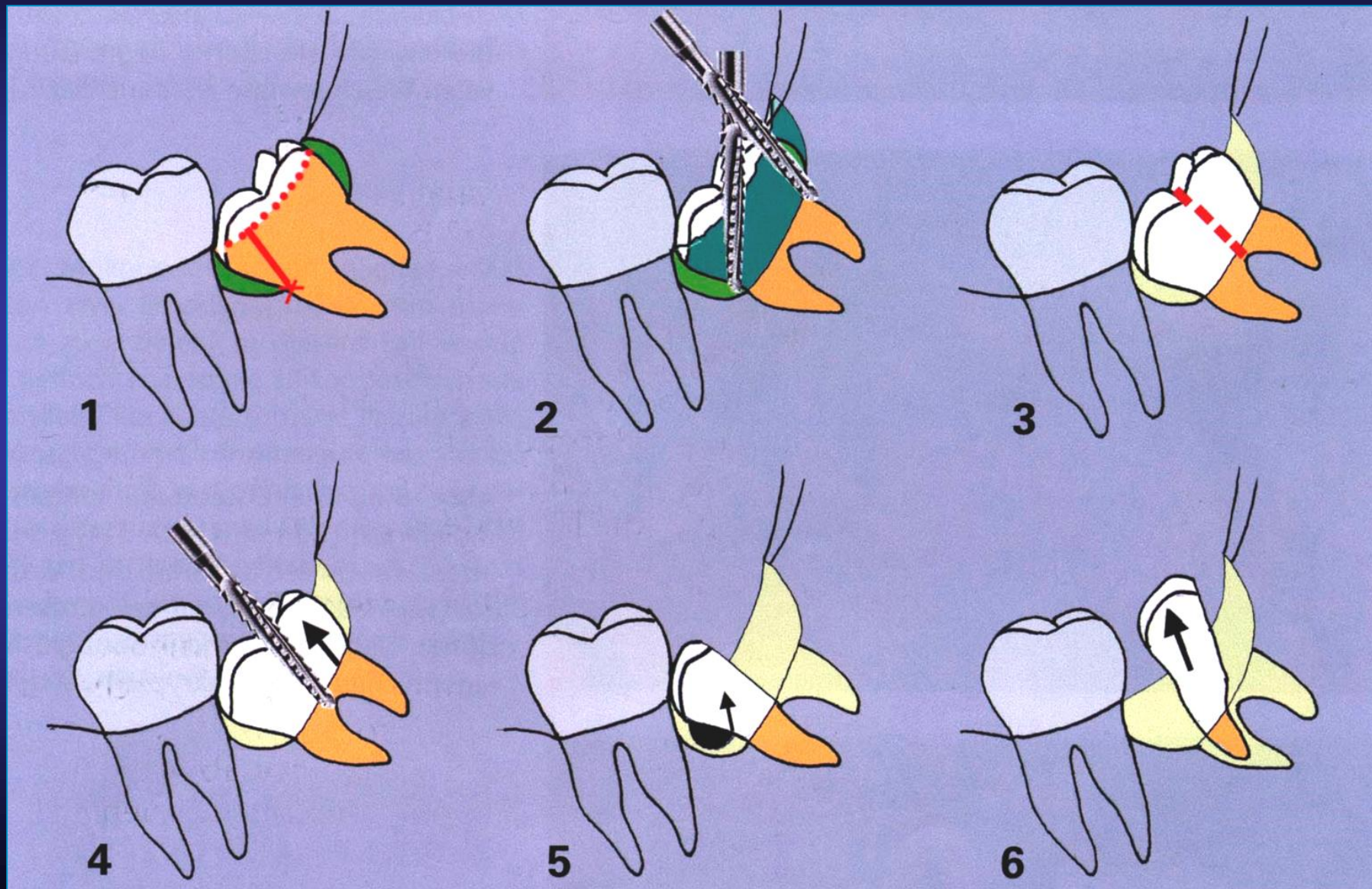


RP

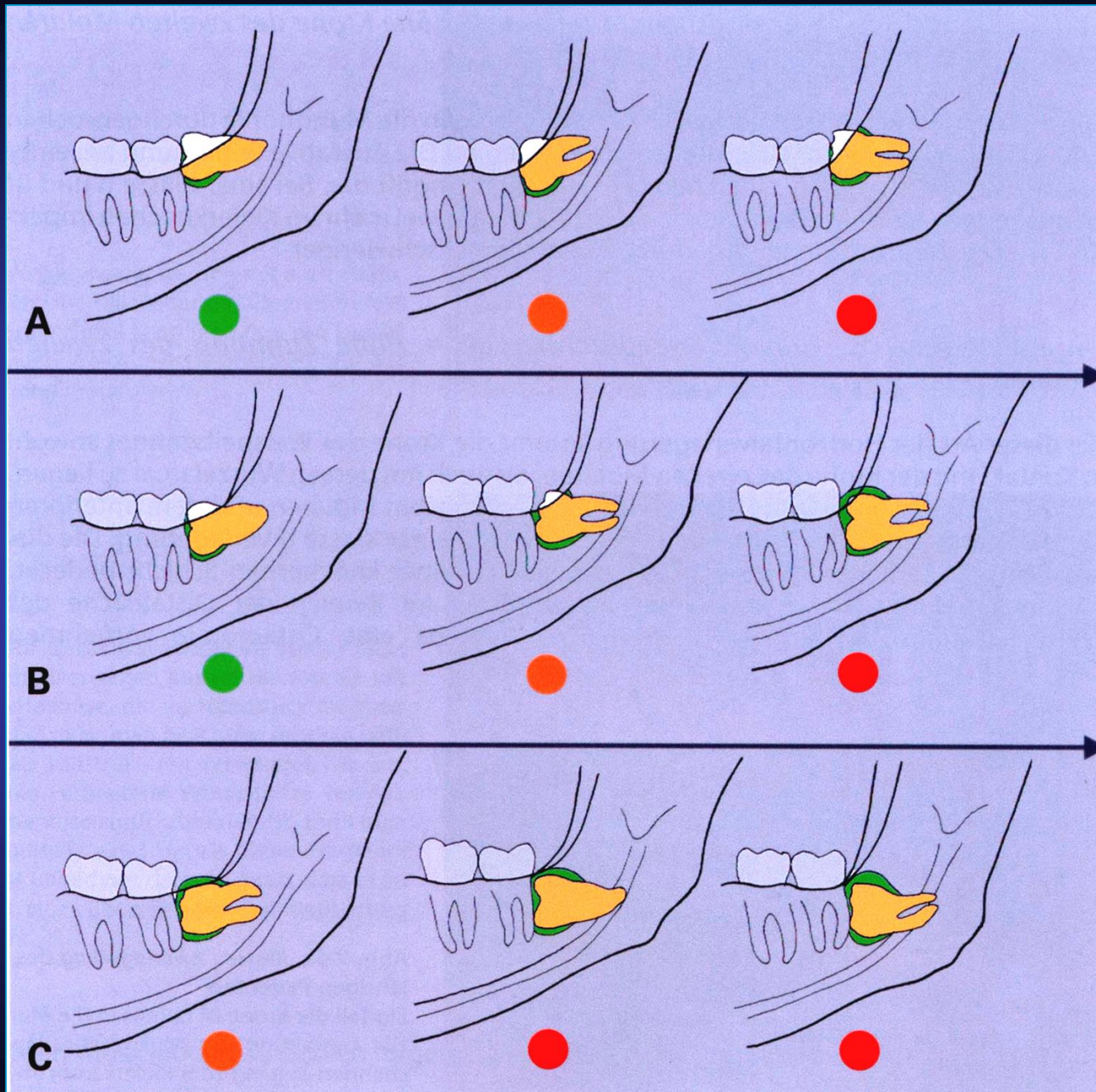
1



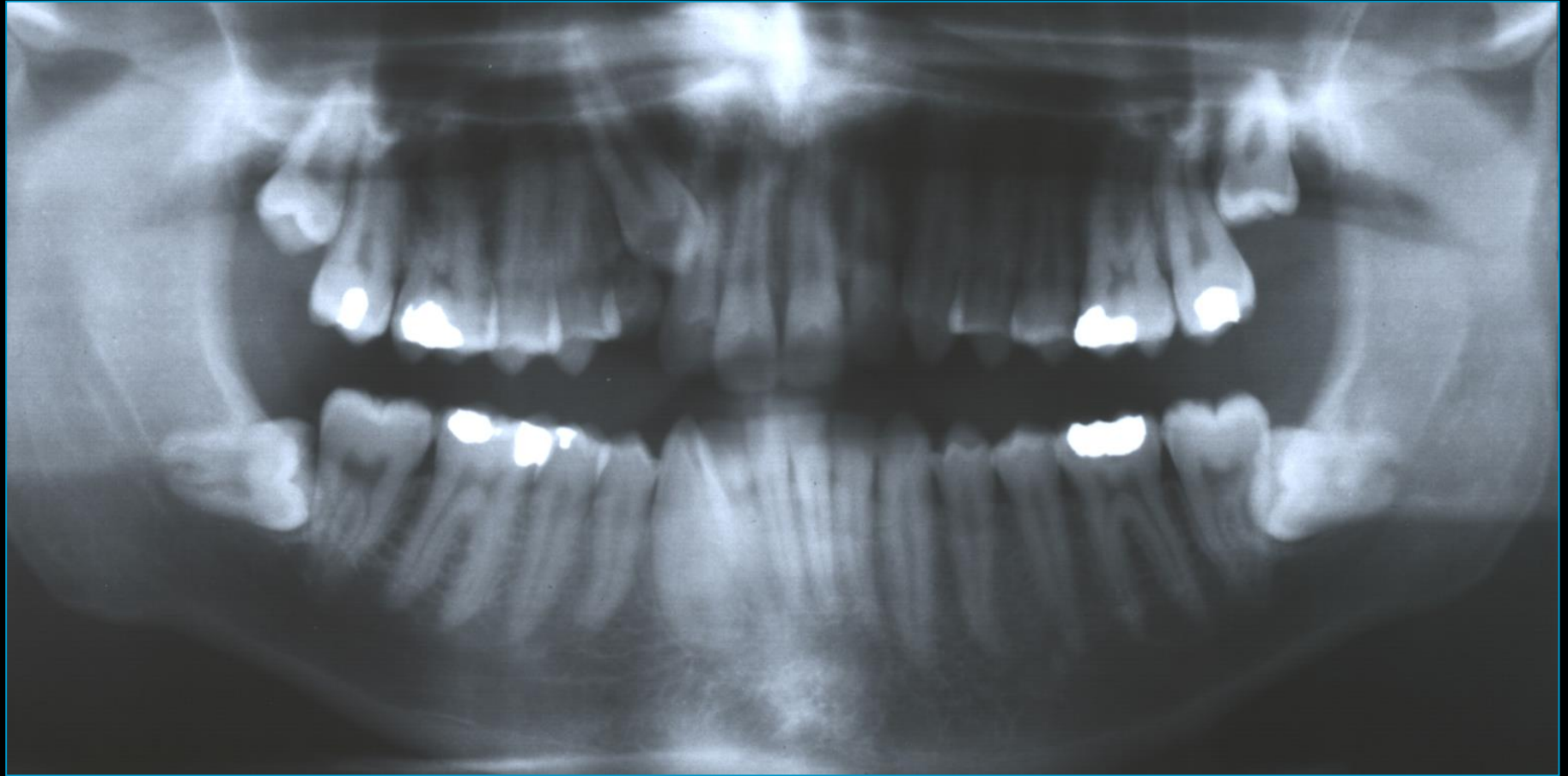
# Mesioangularis helyzetben lévő alsó bölcsességfog eltávolításának technikája



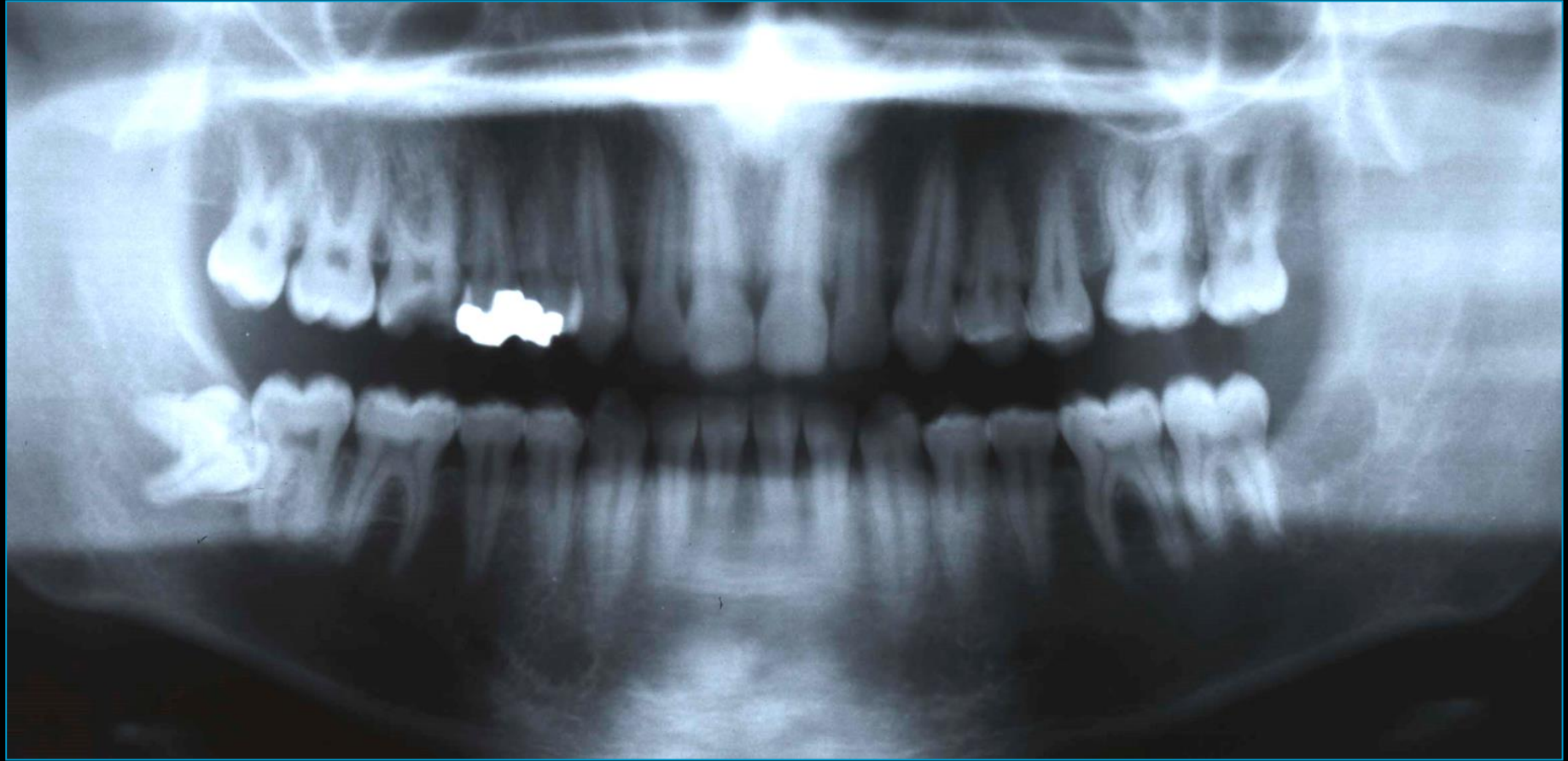




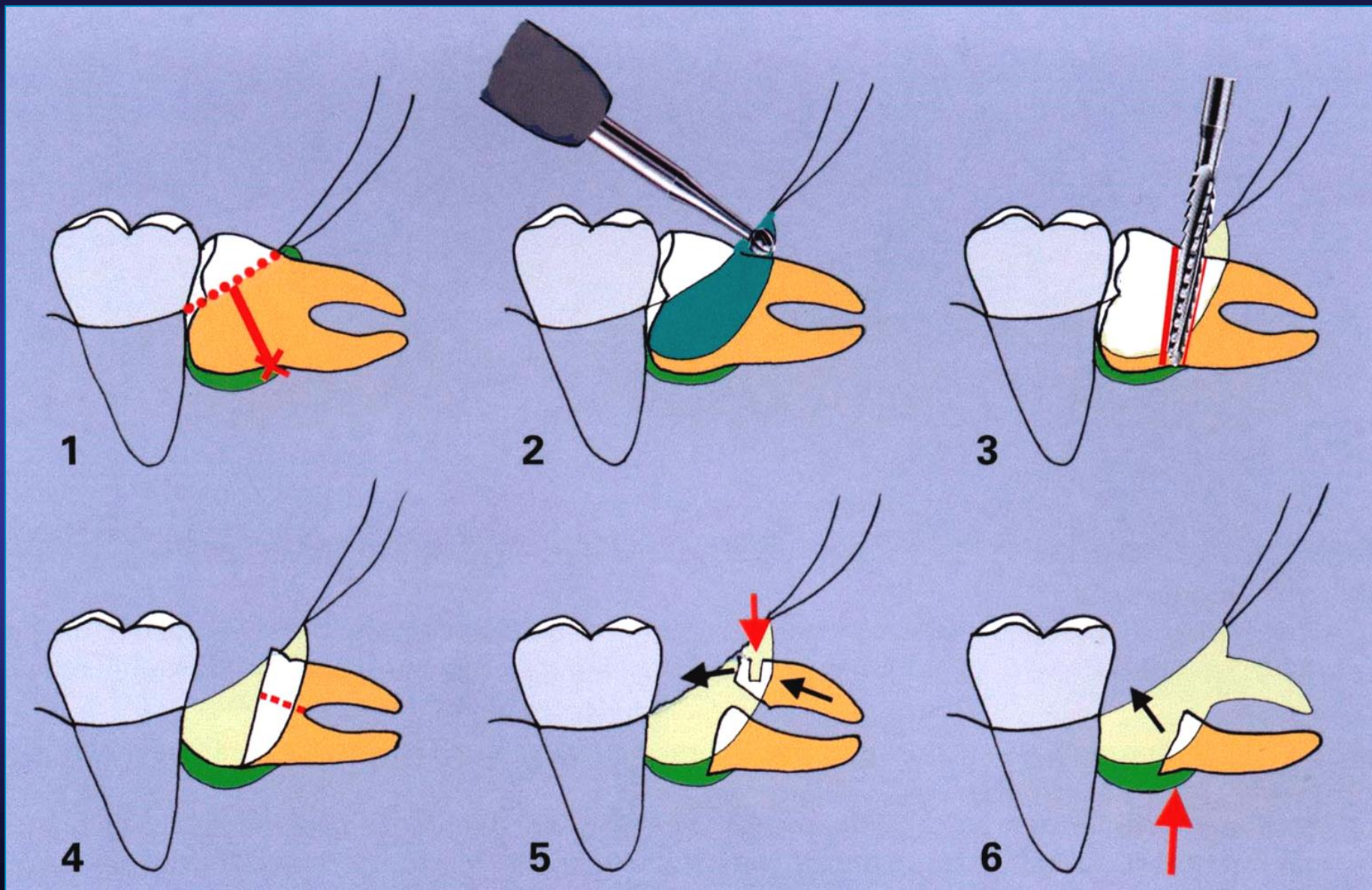
Horizontális  
helyzetben lévő  
alsó  
bölcsességfog  
eltávolításának  
nehézségi  
fokozatai



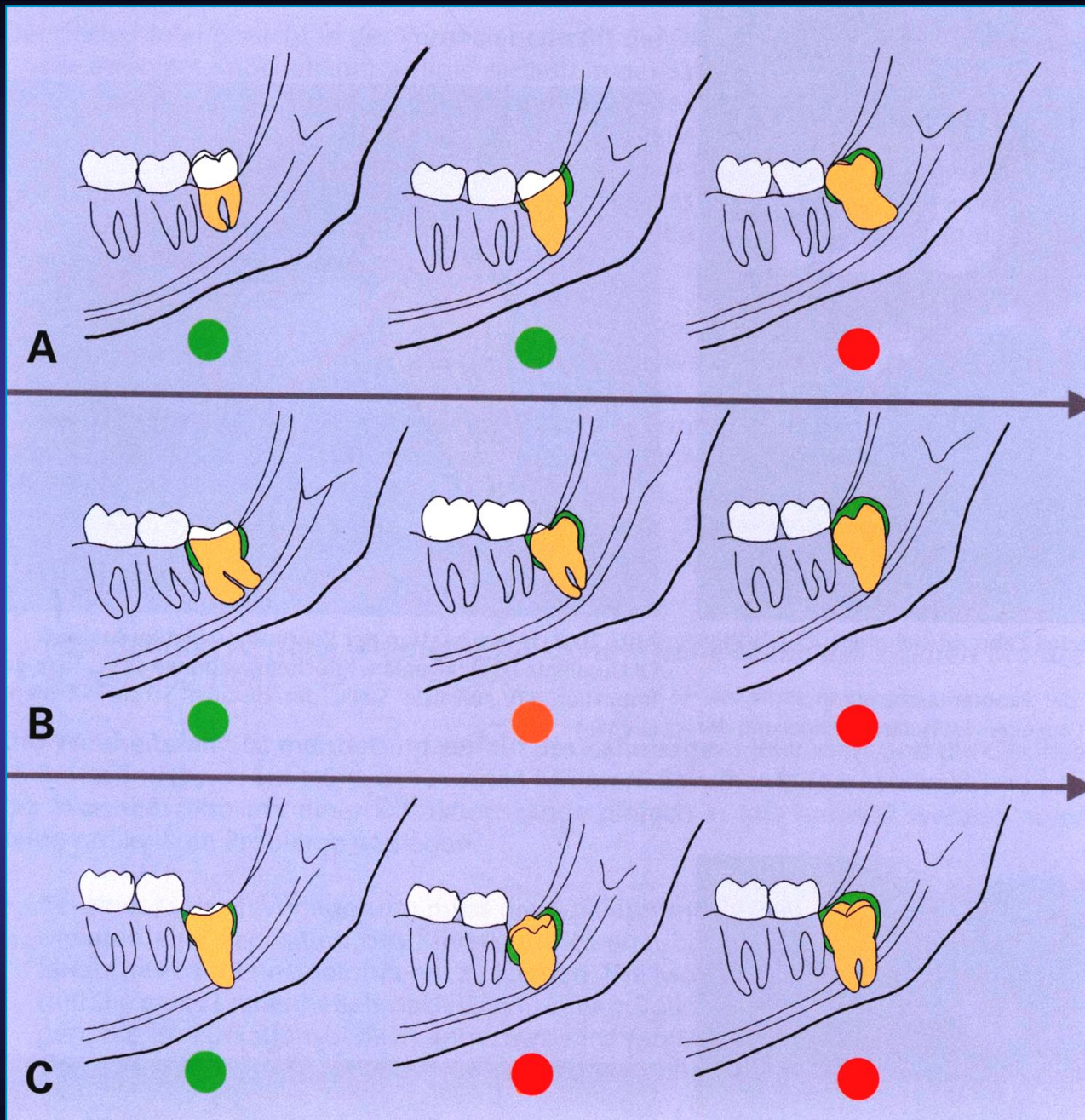




# Horizontális helyzetben lévő alsó bölcsességfog eltávolításának technikája

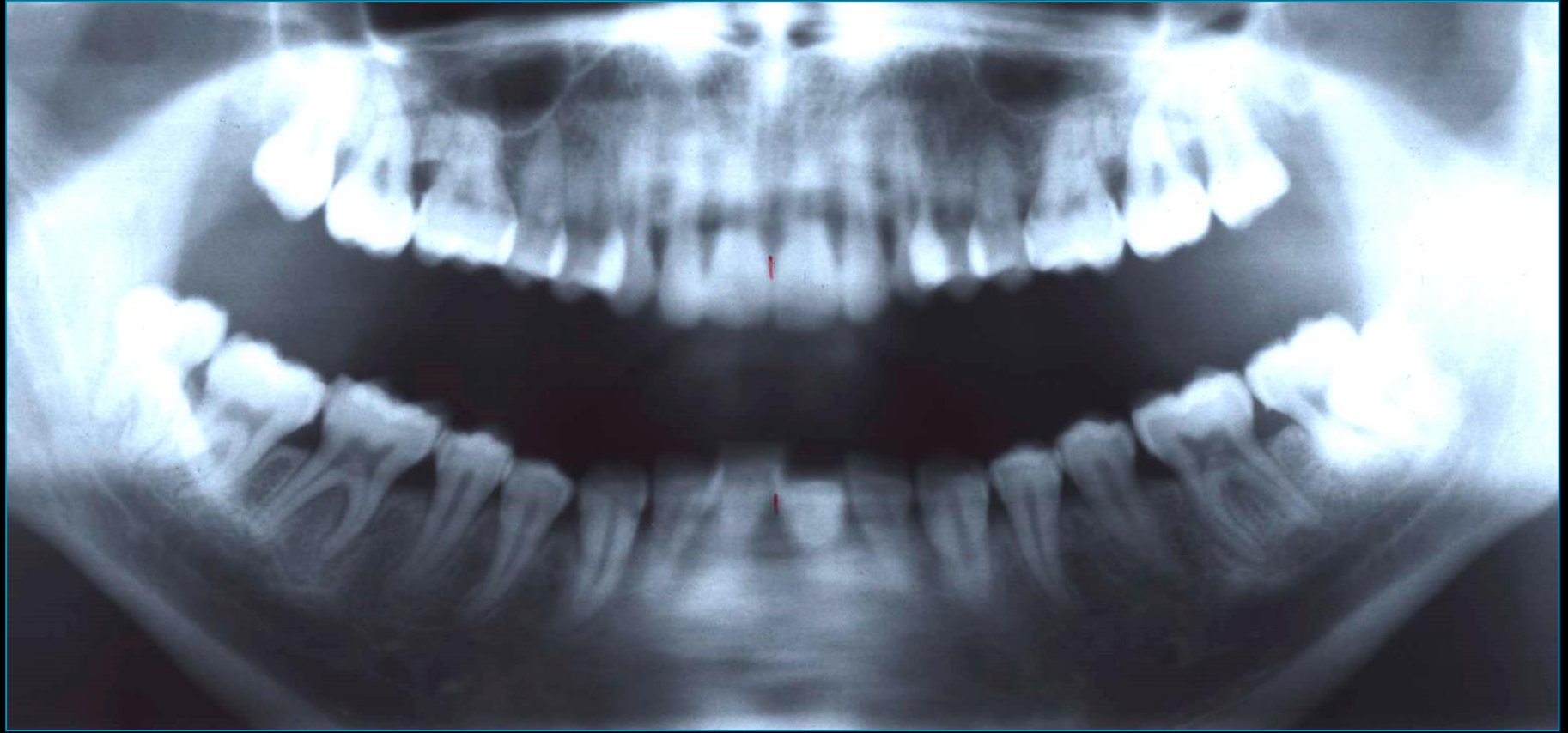



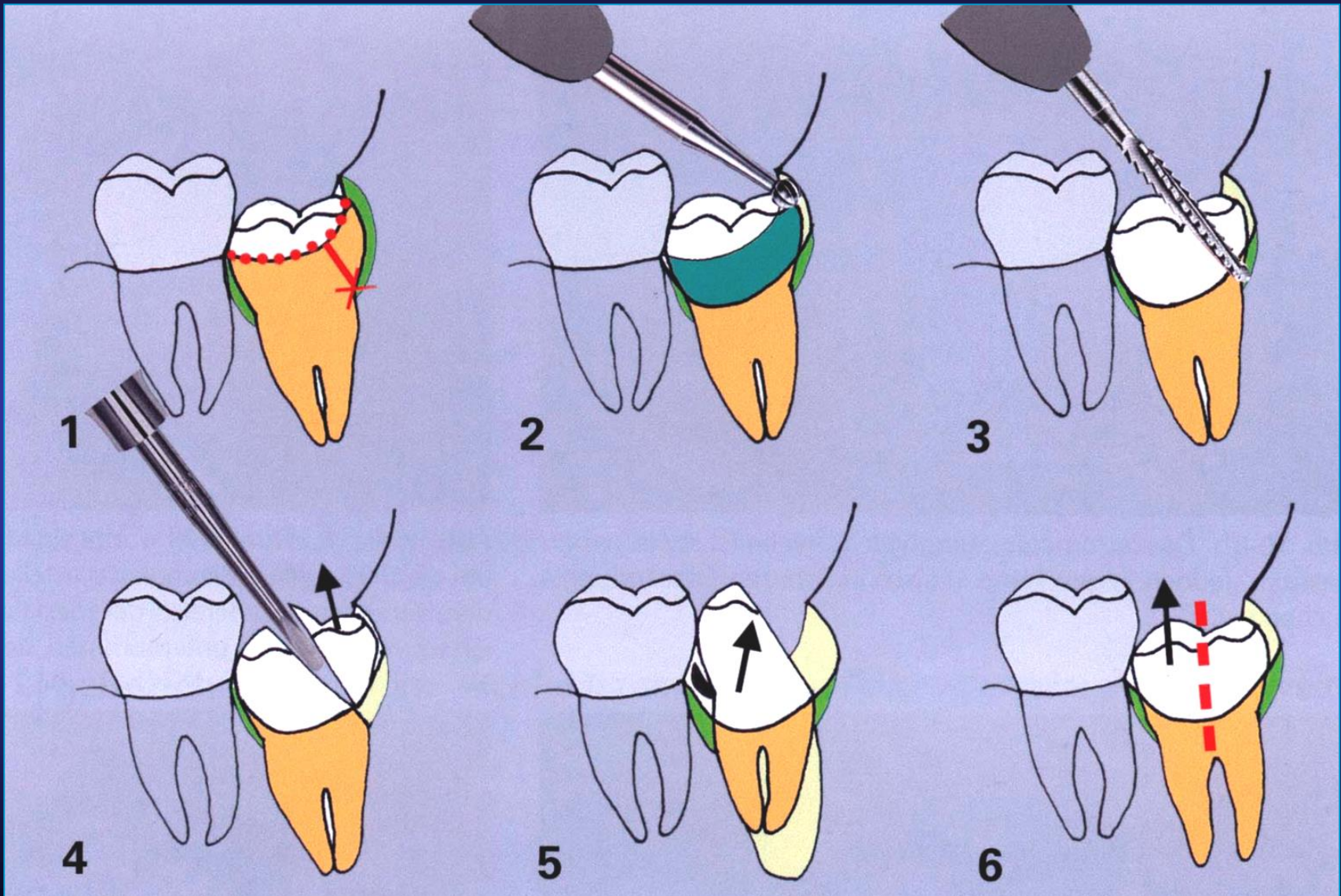


Vertikális  
helyzetben lévő  
alsó  
bölcsességfog  
eltávolításának  
nehézségi  
fokozatai

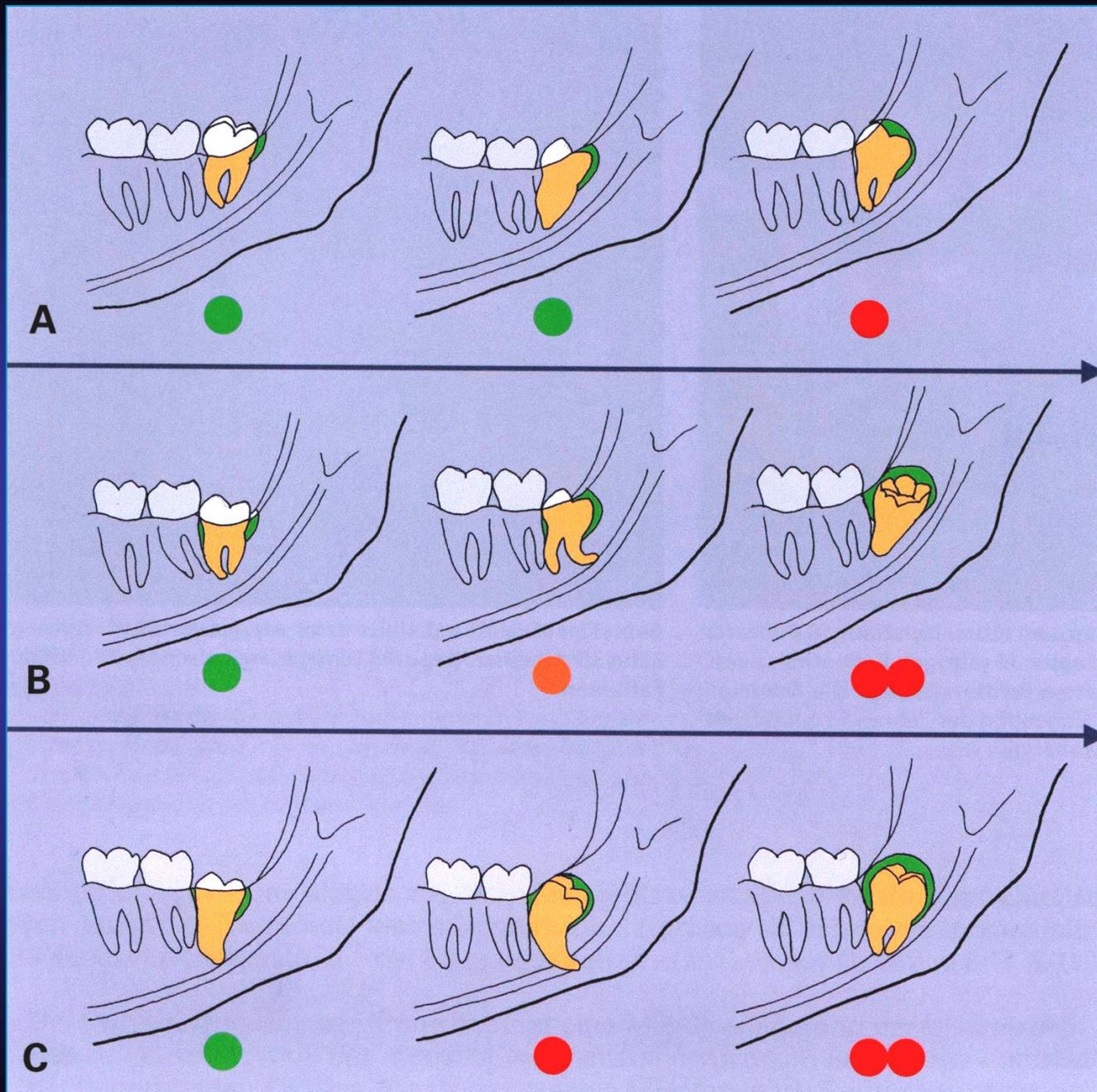




# Vertikális helyzetben lévő alsó bölcsességfog eltávolításának technikája

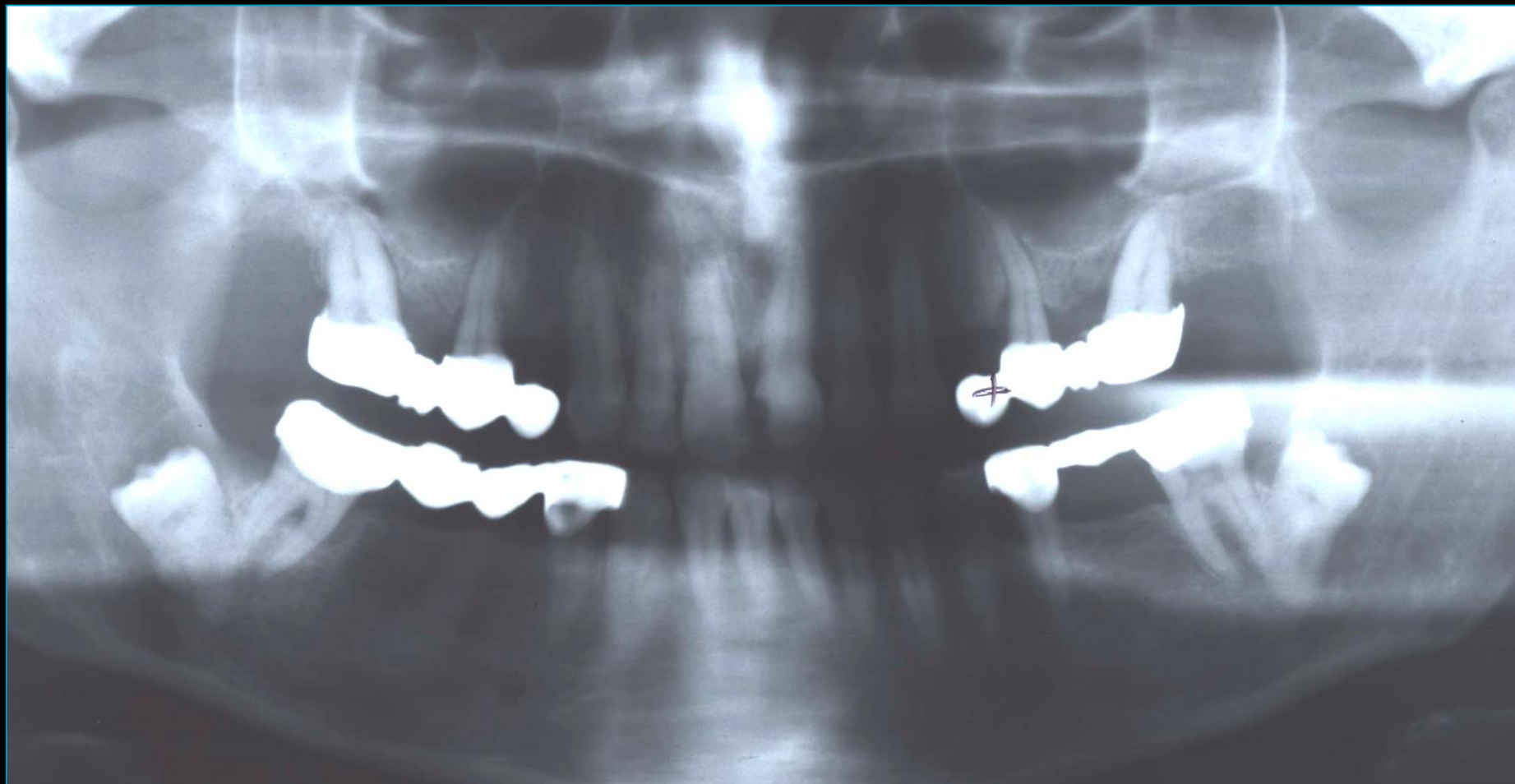




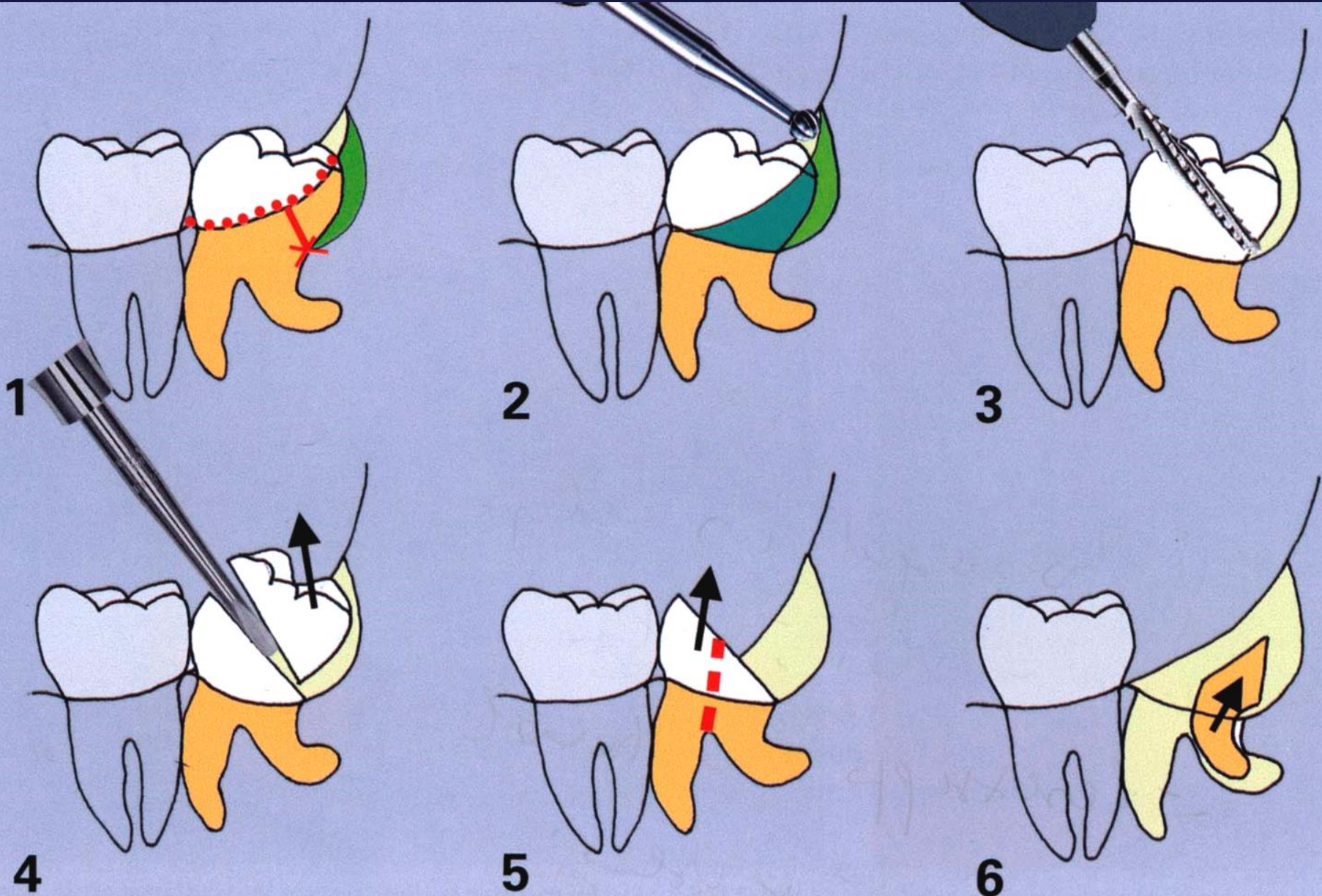


Distoangularis  
helyzetben lévő  
alsó  
bölcsességfog  
eltávolításának  
nehézségi  
fokozatai





# Distoangularis helyzetben lévő alsó bölcsességfog eltávolításának technikája



# Alsó bölcsességfogak műtéti eltávolításának fázisai

- Lebernykészítés
- A fog koronájának felszabadítása
- Eltávolítás: fogóval  
emelővel  
disszekcióval
- Seb tisztítás
- Sebzárás



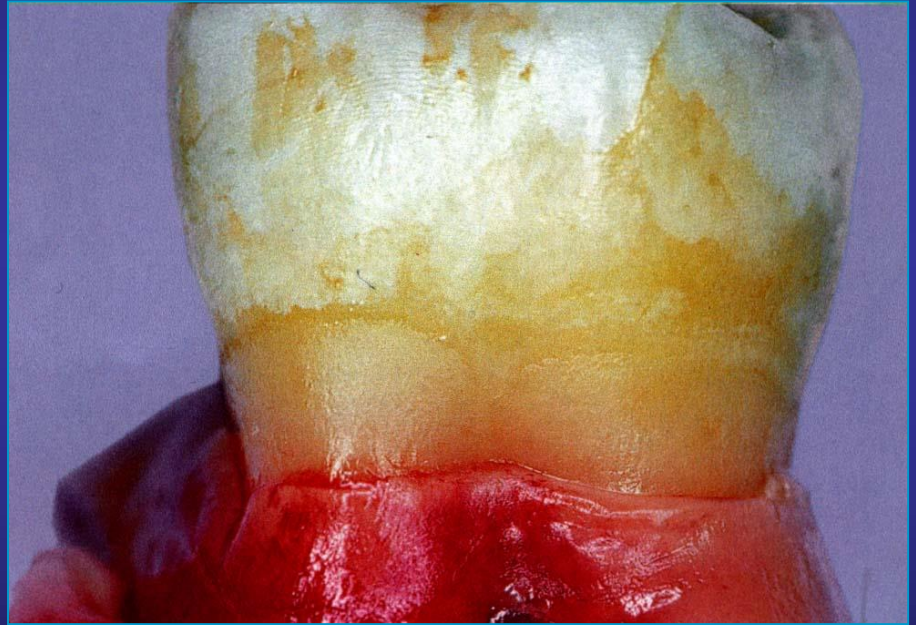
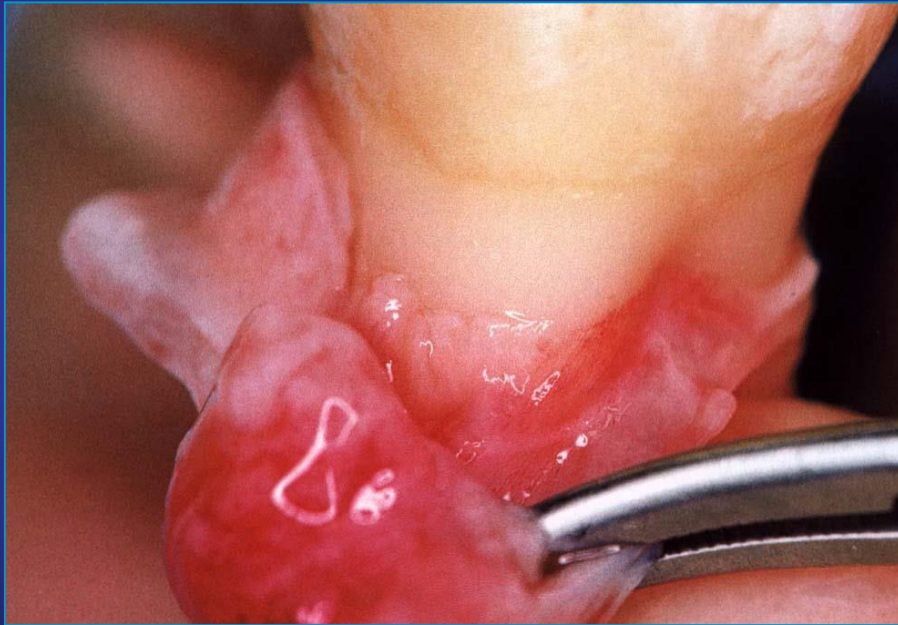
# Alsó bölcsességfog eltávolítása utáni sebellátás irányelvei

- A fogzacskó maradványának eltávolítása
- Sebtisztítás
- Laza sebzárás
- Antibiotikus profilaxis
- Fizikoterápia

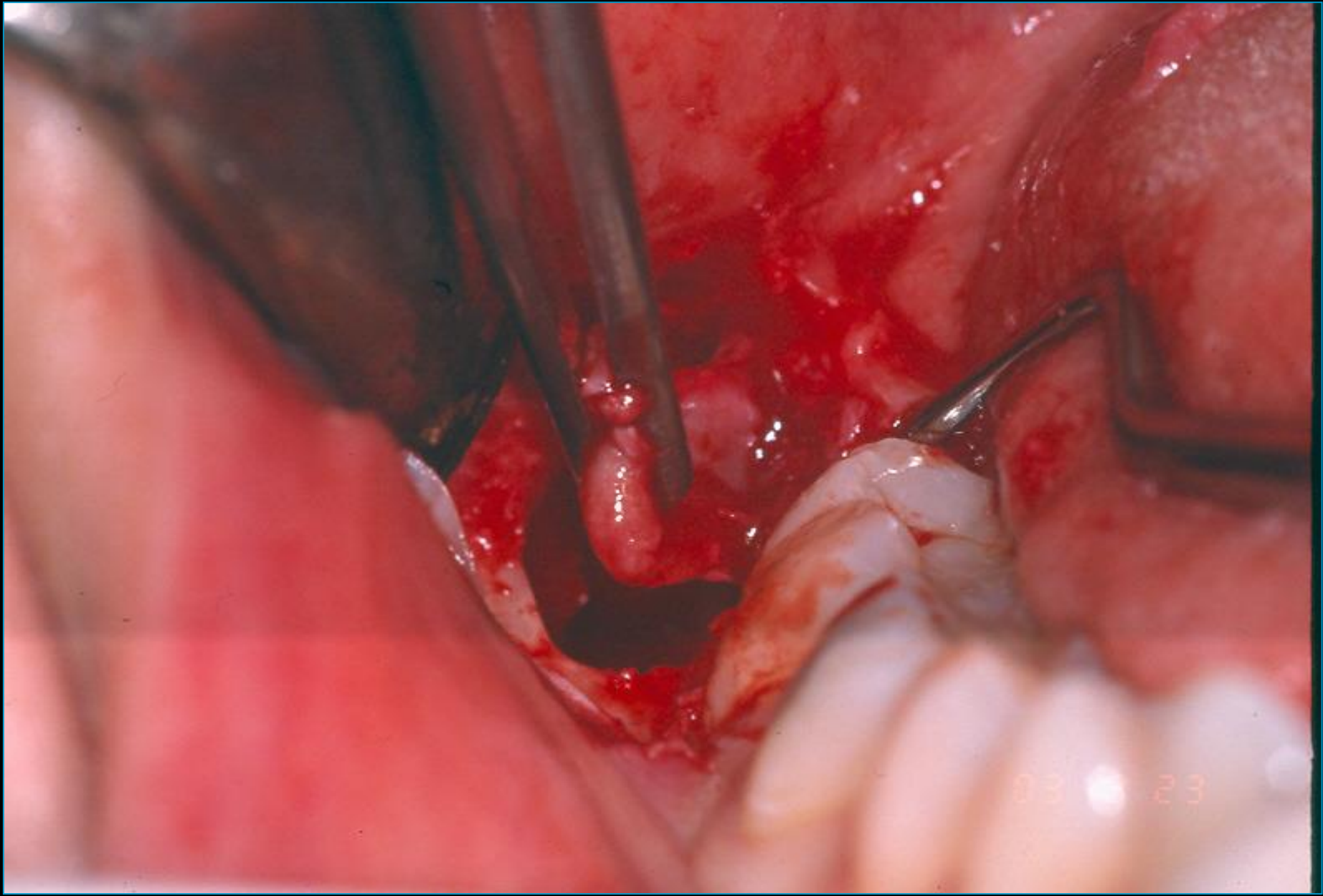
# Alsó bölcsességfog eltávolítása utáni sebellátás alapelvei

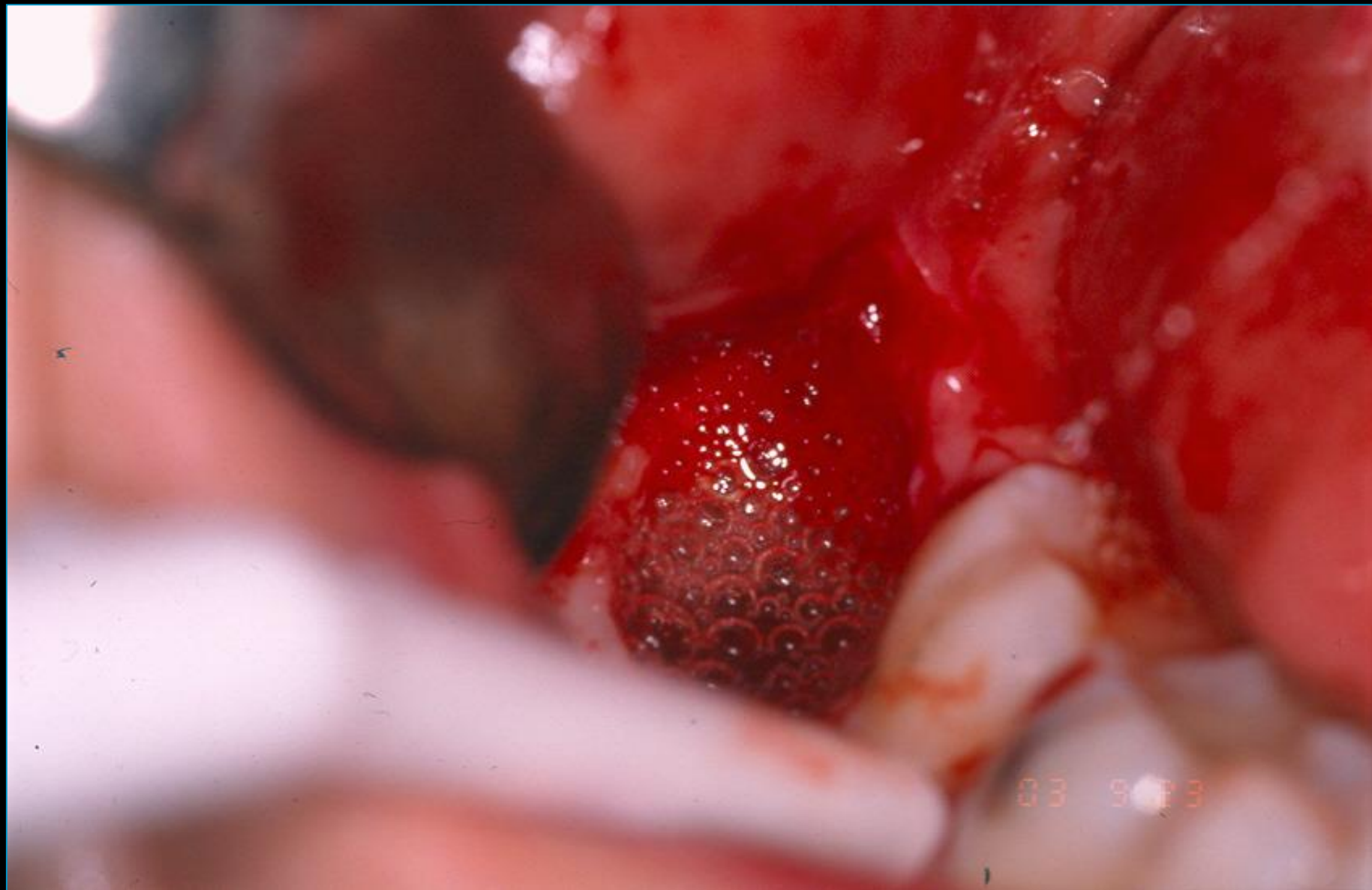- A fogzacskó maradványának eltávolítása
- Sebtisztítás

# A bölcsességfog körüli fogzacskó maradványa







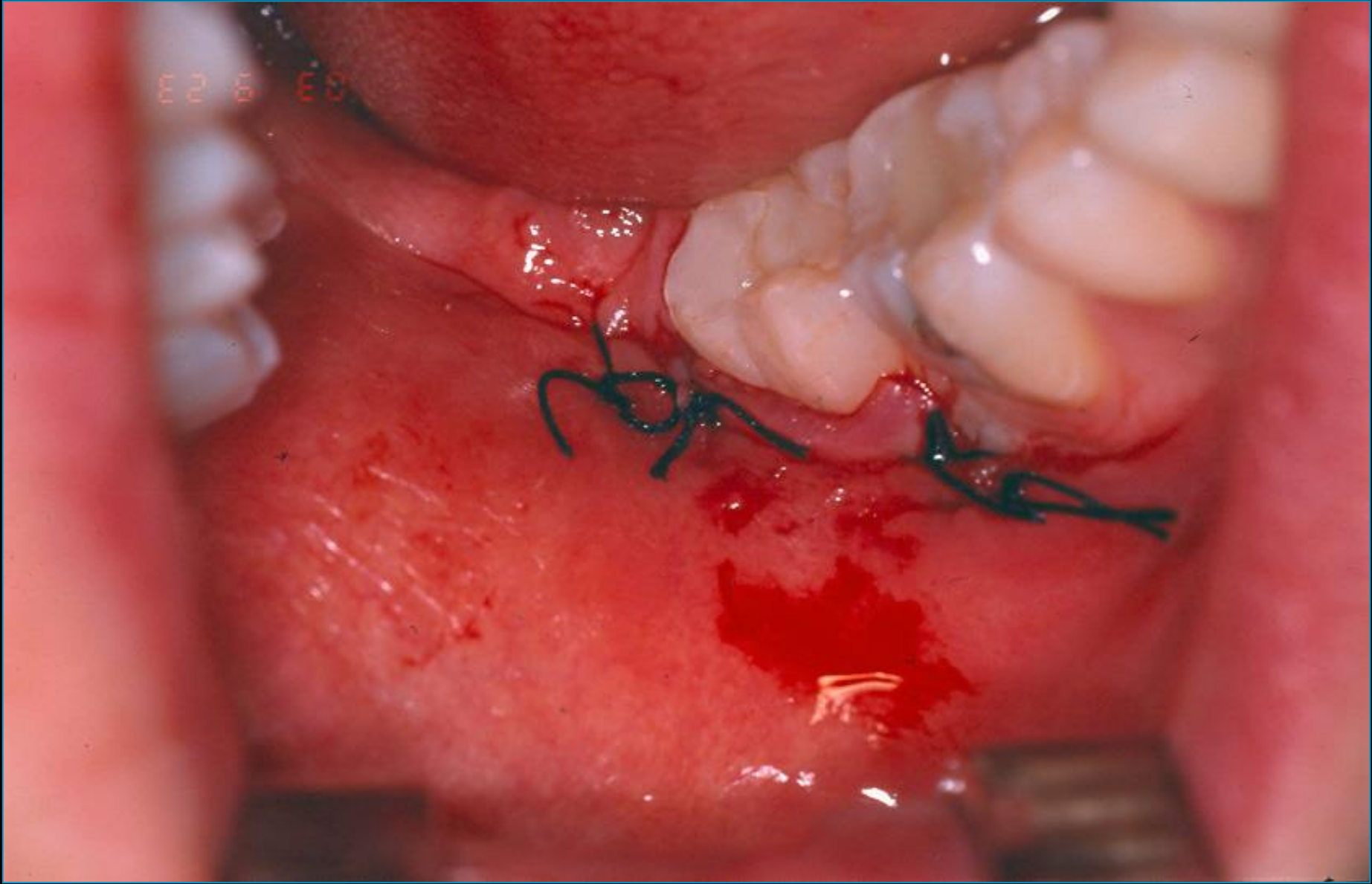


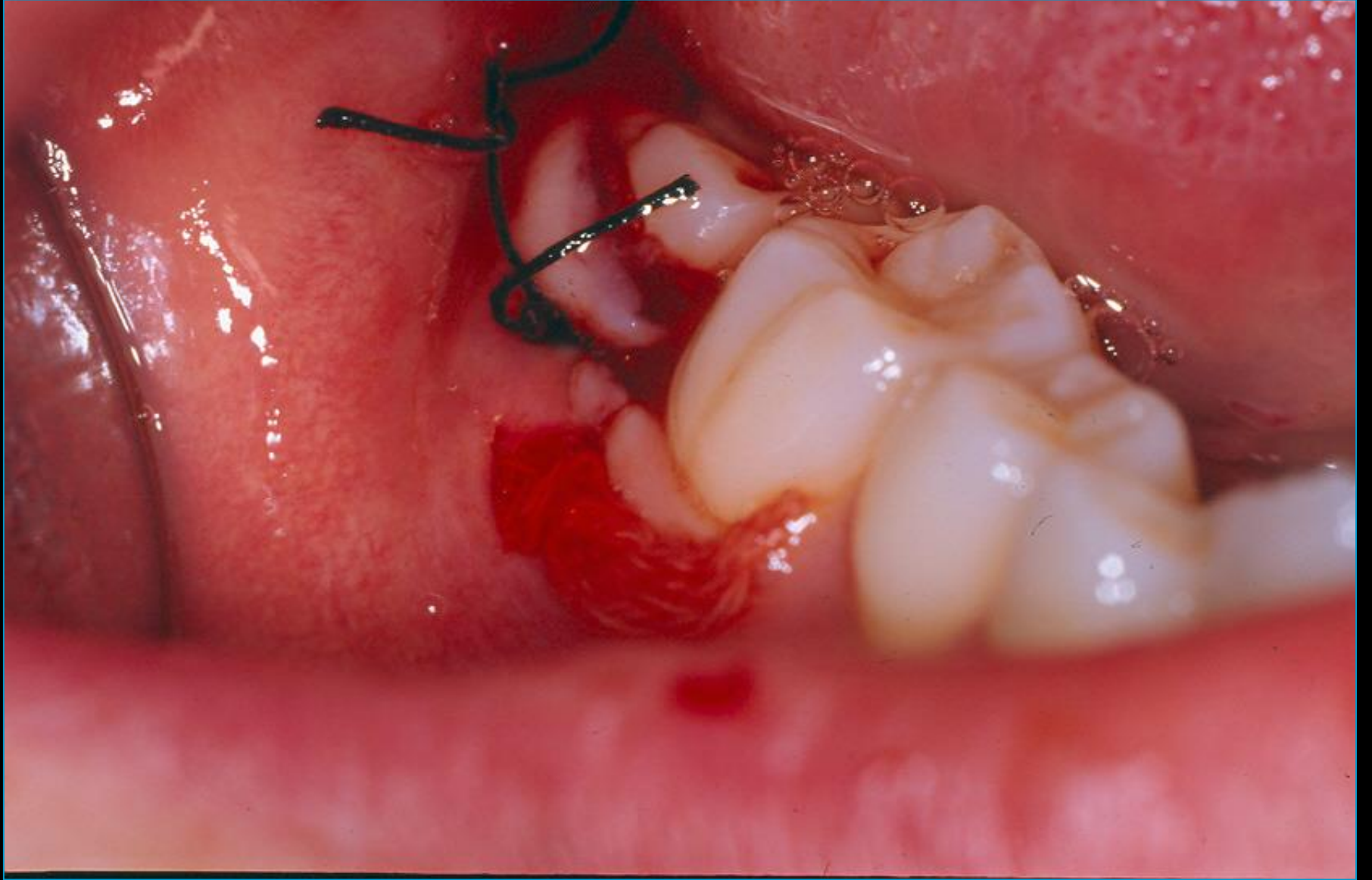
# Alsó bölcsességfog eltávolítása utáni sebellátás alapelvei

- A fogzacskó maradványának eltávolítása
- Sebtisztítás
- Laza sebzárás



03 28 E2





# Alsó bölcsességfog eltávolítása utáni sebellátás alapelvei

- A fogzacskó maradványának eltávolítása
- Sebtisztítás
- Laza sebzárás
- Fizikoterápia
- Antibiotikus profilaxis



# Alsó bölcsességfog eltávolításának szövődményei

- Ostitis alveolaris
- A 2. molaris sérülése
- Gyökértörés
- Alsó állcsont törése
- Idegsérülés